

... für parodontal geschädigte Zähne mittels Implantatinserterion*

Die pathologische Wanderung von parodontal geschädigten Zähnen im Frontzahnbereich stellt für den Behandler sowohl eine funktionelle als auch eine ästhetische Herausforderung dar.^{1,2} Die Rehabilitation dieser ungünstigen Situationen durch Zahnextraktion und anschließender Implantatinserterion erfordert eine Behandlung, die insbesondere auf den Erhalt von Hart- und Weichgewebe ausgerichtet ist.³ Parodontal geschädigte Zähne mit starkem Knochenverlust und Fehlstellungen sollten durch Implantate ersetzt werden. Hierbei treten jedoch Probleme im Hinblick auf den Erhalt der interdentalen Papille, der Knochenstruktur und des Weichgewebes auf. Diese Strukturen sind aber unabdingbare Voraussetzungen für einen ästhetischen Erfolg.⁴ Eine frühzeitige Implantatinserterion nach Zahnverlust hilft, den Verlust von Hart- und Weichgewebe zu verringern. Daher kann eine Sofortimplantation für das Gesamtergebnis vorteilhaft sein.⁵

Einleitung

Die Herausforderung besteht darin, ein Operationsverfahren zu entwickeln, das nicht nur schonend und effizient ist, sondern auch einen minimalen Verlust des alveolären Knochens und eine genauere Positionierung der Implantate in Bezug auf die Zahnachse und den Abstand zwischen den Implantaten gewährleistet.⁶ Eine genaue Planung, ein diagnostisches Wax-up, CT-Scans sowie ein exaktes chirurgisches Vorgehen sind unabdingbar für erfolgreiche und vorhersagbare Endergebnisse, die langfristig stabil bleiben.

Herausforderungen

- Die Alveolen der extrahierten Zähne weisen Fehlstellungen auf und müssen daher chirurgisch geschickt behandelt werden, um ein ästhetisches Ergebnis zu gewährleisten.
- Die Höhe des verfügbaren Knochens ist unterschiedlich, und die Insertion der Implantate erfordert chirurgisches Können, um zufriedenstellende Resultate zu erzielen.
- Die Beachtung der Abstände zur Gewährleistung der zahnbezogenen Proportion und der Symmetrie bei der definitiven Versorgung ist notwendig.

Xive – Die richtige Wahl in solchen Situationen

Nach Beurteilung der ästhetischen Herausforderungen und der kosmetischen

Zahnaufstellung wird die endgültige Implantatposition ausgewählt. Die verwendeten Implantate müssen auch in den schwierigsten Situationen zuverlässig funktionieren. Darüber hinaus müssen sie für zweizeitige Verfahren ebenso wie für die Sofortimplantation bei ausreichend hoher Primärstabilität geeignet sein. Die Verfügbarkeit von Aufbauten für die Realisierung ästhetischer Einzelzahnkronen ist ebenfalls von ausschlaggebender Bedeutung. Abgesehen davon, dass die oben aufgeführten Bedingungen erfüllt sein müssen, ist Xive durch die Verfügbarkeit von schmalen Implantatdurchmessern die richtige Wahl für solche Fälle. Aufgrund des kondensierenden Gewindedesigns, das für eine Komprimierung des spongiösen Knochengewebes sorgt, führt die Verwendung von Xive zu einer adäquaten Primärstabilität.

Fallbericht: Die Ausgangssituation

Ein 30-jähriger Mann stellte sich mit verschiedenen Zahnproblemen in unserer Praxis vor: Er hatte stark gelockerte Zähne, konnte seinen Mund nicht vollständig schließen, traute sich nicht zu lächeln und konnte mit den Frontzähnen nicht abbeißen. Anamnestisch lag keine systemische Erkrankung vor. Er hatte sich bereits einer kieferorthopädischen Behandlung unterzogen, die jedoch fehlgeschlagen war.

Die Untersuchung ergab 3 bewegliche Incisivi im Oberkiefer mit Fehlstellungen. Der linke mittlere Schneidezahn fehlte bereits längere Zeit, was zu einem vertikalen und horizontalen Knochenabbau

sowie dem Verlust der bukkalen Lamelle geführt hatte (Abb. 1).

Auf dem OPG zeigte sich eine umfassende Knochenatrophie im Bereich der Schneidezähne im Ober- und Unterkiefer sowie ein Verlust der Knochenstruktur zwischen den Zahnwurzeln (Abb. 2). Die initiale Behandlung erfolgte parodontalchirurgisch mit tiefer Kürettage und Wurzelglättung. Die Implantatinserterion sollte nach 6 Wochen erfolgen. Die parodontal geschädigten Schneidezähne wurden extrahiert und eine implantatgetragene Brücke geplant. Anhand eines kosmetischen Wax-up wurde eine herausnehmbare provisorische Prothese angefertigt, die mit Klammern an den Eckzähnen und Prämolaren verankert wurde. Diese provisorische Brücke diente sowohl als temporäre Versorgung als auch zur Führung während der Operation. Die interdentalen Bereiche der provisorischen Versorgungen wurden überkonturiert, um in diesem Bereich Anpassungen und einen chirurgischen Verschluss zu ermöglichen (Abb. 3).

Chirurgischer Eingriff

Für einen schmerzfreien Eingriff wurden bilaterale infraorbitale Blockaden, eine nasopalatinale Anästhesie sowie bukkale und palatinale Infiltrationsanästhesien durchgeführt. Die Zahnextraktion erfolgte vorsichtig unter besonderer Schonung des Weichgewebes und dem Erhalt der Alveolenmorphologie. Der Lappen wurde partiell angehoben, um die Knochenkonturen zu beurteilen.

Vier Xive-Implantate wurden in den Oberkiefer inseriert (Abb. 4). Der Implantatdurchmesser musste auf das verfügbare Knochenvolumen abgestimmt sein. Daher wurde für die Zähne 12 und 22 ein Xive-S-Implantat mit einem Durchmesser von 3,8 mm, für Zahn 11 ein D 4,5 und für Zahn 21 ein D 3,4 Xive-Implantat ausgewählt. Die Insertionsrichtung innerhalb der vorhandenen Alveolen wurde angepasst, um dem Platzbedarf der definitiven Versorgung in allen 3 Dimensionen gerecht zu werden. Darüber hinaus wurde das Implantat weiter palatinal platziert, um den Druck auf die vestibuläre Knochenlamelle zu vermindern. Der

* Erstveröffentlichung in: iDENTity 1_2012; Kundenmagazin DENTSPLY Friadent (Mit freundlicher Genehmigung von DENTSPLY Friadent, Mannheim).

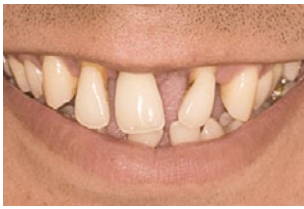

Abb. 1 Ausgangssituation.

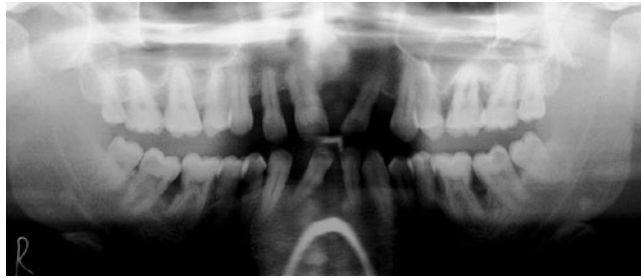

Abb. 2 Das OPG zeigt den massiven Knochenverlust insbesondere im Frontzahnbereich.

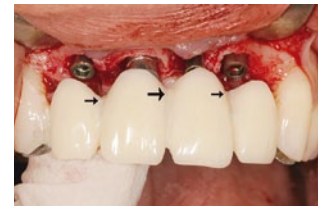


Abb. 3 Überkonturierte interdentale Bereiche am Provisorium.

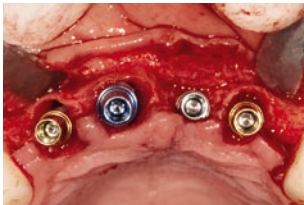

Abb. 4 Die inserierten Xive-Implantate.

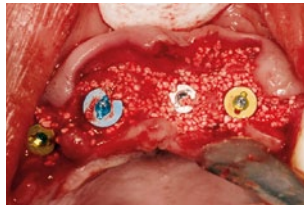


Abb. 5 Defektauffüllung mit Knochenersatzmaterial.

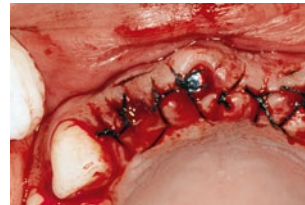

Abb. 6 Wundverschluss.

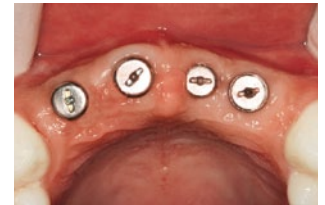

Abb. 7 Nach der Implantatfreilegung und Insertion der Gingiva-former konnte das Weichgewebe ausheilen und ausreifen.

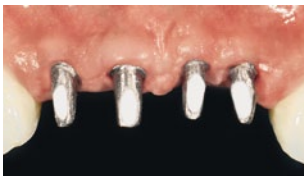

Abb. 8 Die Implantat-Aufbauten (EstheticBase) vor Eingliederung des Zahnersatzes.

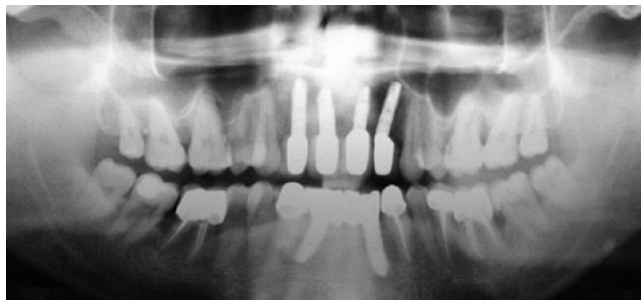


Abb. 9 OPG nach Behandlungsabschluss.

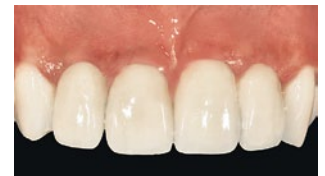

Abb. 10 Zementierte definitive Kronen im Oberkiefer.

Knochen wurde mit einem Osteotom neu konturiert, um eine Korrektur der Alveolenmorphologie zu ermöglichen und eine symmetrische Mittellinie zu erhalten. Das Implantat zum Ersatz des linken mittleren Schneidezahns im Oberkiefer musste schmal sein und weiter palatinal inseriert werden, da die Knochengrenze 2 mm tiefer als bei den übrigen Implantaten lag. Dies würde eine einfachere Ausformung des Emergenzprofils bei der definitiven Versorgung ermöglichen. Der Defekt wurde mit bovinem Knochenersatzmaterial gefüllt, um bessere Weichgewebeatdaption und -konturen zu erreichen (Abb. 5). Der primäre Wundverschluss wurde mit Einzelknopfnähten erreicht, die einen guten postoperativen Weichgewebeverschluss gewährleisten (Abb. 6). Ein Sofortprovisorium wurde eingesetzt, um die ästhetische Ausgestaltung der Gingivaanteile im Frontzahnbereich zu unterstützen.

Nach 4 Monaten wurden die Implantate freigelegt und eine gute Osseointegration festgestellt. Zur Unterstützung der Gewebestabilität wurden Friadent-Gingivaformer inseriert. Nachdem die Stabilität des

Weichgewebes erreicht war (Abb. 7), wurden Repositionsabformungen vorgenommen, und der Techniker wählte die passenden Friadent-EstheticBase-Aufbauten aus und präparierte diese entsprechend (Abb. 8). Die definitiven Kronen bestanden aus Zirkondioxid. Die Eingliederung der fertigen Restauration schloss die Versorgung im Frontzahnbereich beider Kiefer ab und zeigte ein sehr zufriedenstellendes Ergebnis (Abb. 9, 10). Auch vom Patienten wurde das Ergebnis sehr begrüßt, da es nicht nur ästhetisch ansprechend war, sondern die Lebensqualität des Patienten insgesamt maßgeblich verbesserte.

Fazit

Die Prognose für implantatgetragene Kronen bei der Behandlung von Zähnen mit Fehlstellungen und starker Parodontitis ist von vielen Faktoren abhängig. Eine schnelle und vorhersagbare Behandlung lässt sich unter Beachtung wesentlicher Schritte erreichen: durch eine präoperative Behandlungsplanung, eine chirurgische Beeinflussung der knöchernen Architektur für ein Remodelling an den

Implantaten, eine dreidimensionale Insertion der Implantate, geeignete augmentative Maßnahmen, den Erhalt der Weichgewebsmanschetten durch sorgfältig hergestellte Provisorien sowie durch ästhetische definitive Kronen.

Literaturverzeichnis unter www.dentsply-friadent.com/identity

Korrespondenzadressen

Dr. Ratnadeep Patil
Director, Smile Care India
Diplom des International College of Oral Implantologists
E-Mail: drpatil@smilecareindia.com

Dr. Dimple Bharadwaj
Master in Oral Sciences der Katholischen Universität Löwen, Belgien
E-Mail: dimple@smilecareindia.com

Smile Care Clinic
13, Geetanjali, 234 S. V. Road,
Bandra (W), Mumbai – 400 050,
Maharashtra/Indien
Fon +91 22 26431670 / 71
www.smilecareindia.com

Bharat Sagvekar
Master Technician,
Novo Dental Laboratories

Neue Standards für indirekte adhäsive Verfahren in der Zahnheilkunde



Claus-Peter Ernst,
Universität Mainz

Im Januar 2012 führte 3M ESPE ein neues Befestigungskomposit ein: RelyX™ Ultimate Adhäsives Befestigungskomposit. Prof. Dr. Claus-Peter Ernst von der Universität Mainz hat bereits Erfahrungen in der Anwendung dieses Materials gesammelt und besuchte zudem ein internationales Symposium mit dem Titel „Excellence in Adhesive Dentistry“, das Ende 2011 in München stattfand. Diese Veranstaltung zum Thema adhäsive Zahnheilkunde bot u. a. wissenschaftlich fundierte Fakten über das neue Befestigungskomposit sowie den innovativen Haftvermittler Scotchbond™ Universal Adhäsiv. Interessierte Kollegen lässt Prof. Dr. Ernst im folgenden Interview an ersten Eindrücken hinsichtlich der 2 Materialien aus wissenschaftlicher und praktischer Sicht teilhaben.

? Prof. Dr. Ernst, Sie haben an der Konferenz mit dem Titel „Excellence in Adhesive Dentistry“ teilgenommen. Was waren die bedeutendsten Ergebnisse dieses Symposiums?

Claus-Peter Ernst: Zunächst ist festzustellen, dass sich in der adhäsiven Zahnheilkunde der Trend in Richtung Phosphorsäurekonditionierung des Zahnschmelzes und des selbstkonditionierenden Ansatzes auf dem Dentin weiter festigt. Denn hieraus ergibt sich die optimale Kombination von auf lange Sicht funktionell und ästhetisch dichten Schmelzrändern und einem dauerhaften Dentinverbund. Dieser unterliegt bei selbstkonditionierenden Adhäsiven weniger stark der hydrolytischen Degradation als bei Etch- & Rinse-Systemen. Zu den beeindruckendsten Resultaten, die während des Symposiums präsentiert wurden, gehört, dass das Adhäsiv Scotchbond Universal bei der Etch- & Rinse-Technik genauso gut zu funktionieren scheint wie beim selbstkonditionierenden Ansatz – und das sogar nach Phosphorsäurekonditionierung des Dentins. Durch Kombination dieses Adhäsivs mit RelyX Ultimate erhält der Anwender – bestätigt durch die bisher vorliegenden Studienergebnisse – ein wirklich universelles und sehr einfaches System für die adhäsive Befestigung.

? Wie wird eine Vereinfachung des Arbeitsablaufs bei der Befestigung erzielt?

C.-P. Ernst: Beide Produkte sind für die einfache Anwendung konzipiert, doch

das wahre Potenzial kommt erst dann zum Tragen, wenn die Materialien gemeinsam verwendet werden. Auf der einen Seite ist RelyX Ultimate mit einem integrierten Aktivator zur Dunkelhärtung des Haftvermittlers ausgestattet, sodass eine separate Aktivatorbeimischung in das Adhäsiv nicht erforderlich ist. Die Dunkelhärtung wird so zu einer interessanten Option und die leidliche Diskussion, ob das Adhäsiv bei indirekten Restaurationen gehärtet werden soll oder nicht, ist hinfällig.

Auf der anderen Seite wird der Prozess dadurch vereinfacht, dass das Adhäsiv Silan enthält und so ohne zusätzliche Silanisierung der Oberflächen eine verlässliche Haftung an Glaskeramik ermöglicht wird. Es entfällt sogar die Notwendigkeit, einen zusätzlichen Metall- oder Keramik-Primer, wie Clearfill Ceramic Primer (Kuraray) oder Monobond Plus (Ivoclar Vivadent), zu verwenden. Als weiterer Vorteil ist der Wegfall des Anmischens eines aus 2 Komponenten bestehenden Primers zu nennen. Dies ist nicht nur durch den Zeitgewinn, sondern auch durch die Beseitigung von Fehlerquellen, beispielsweise hervorgerufen durch unterschiedliche Tropfengrößen beim Anmischen, zu begründen. Und schließlich ist das Entfernen von Überschüssen wie bei anderen erhältlichen Materialien einfach, wenn das Material im ungehärteten Zustand mit einem Schwamm beseitigt wird, wie in der Gebrauchsanweisung empfohlen. So wird ein sicherer und schneller Arbeitsprozess in Kombination mit einem

Adhäsiv ermöglicht, was sich insbesondere auf die Haftwerte an Schmelz positiv auswirkt.

? Bitte erläutern Sie den Vorteil eines Befestigungskomposits, das mit einem separaten Adhäsiv angewendet wird.

C.-P. Ernst: Eine separate Phosphorsäurekonditionierung des Zahnschmelzes wird als eine gute Option zur Sicherstellung des Verbunds an diesem Substrat angesehen. Dieses Vorgehen wird bei selbstadhäsiven Zementen in der Regel nicht empfohlen, da hierbei nie ausgeschlossen werden kann, dass Phosphorsäuregel versehentlich auf das Dentin gelangt. Bei anschließender Verwendung eines Adhäsivs wäre dies kein Problem: Die durch die Säure geöffneten bzw. freigelegten Poren und Tubuli würden durch das Adhäsiv ausgefüllt, und das Risiko von postoperativen Sensitivitäten wird minimiert. Wenn jedoch keine derartige Versiegelung der geätzten Dentinoberflächen erfolgt – wie es bei einem selbstadhäsiven Befestigungszement der Fall ist – resultiert dies in einem massiven Flüssigkeitsstrom aus der Pulpa heraus, und die Gefahr von postoperativen Sensitivitäten ist deshalb sehr groß. Aus diesem Grund verhalten sich die meisten Hersteller eher zurückhaltend mit einer Empfehlung der separaten Schmelzätzung bei selbstadhäsiven Zementen. Damit wird jedoch ein enormes Potenzial zur Verbesserung der Anbindung an Zahnschmelz verschenkt – eine Option, die RelyX Ultimate in Kombination mit einem Adhäsiv – vorzugsweise mit Scotchbond Universal – gewährleistet.

? Prof. Dr. Ernst, wie beurteilen Sie den Stellenwert des neuen adhäsiven Befestigungskomposits auf Basis der aktuellen Datenlage im Vergleich zu anderen erhältlichen Zementen?

C.-P. Ernst: Die während der Konferenz vorgestellten Kurzzeit- und In-vitro-Ergebnisse sind sehr vielversprechend. In Kombination mit dem ebenfalls neuen Scotchbond Universal Adhäsiv scheint RelyX Ultimate nach den präsentierten

Daten auf demselben Qualitätslevel wie „Golden Standards“ á la PANAVIA F 2.0 (Kuraray) und Variolink/Syntac (Ivoclar Vivadent) zu stehen – und dies bei signifikant vereinfachter Handhabung.

Wir sollten berücksichtigen, dass bei einem Symposium wie dem in München in der Regel nur die besten Resultate präsentiert werden. Zudem stehen klinische Langzeitergebnisse für eine echte Vergleichsmöglichkeit mit anderen Zementen noch aus, aber wenn insbesondere hochkarätige Prothetiker wie z. B. Prof. Dr. Daniel Edelhoff von der Universität München ein Material positiv bewerten, hat das natürlich Aussagekraft.

? Für welche Indikationen würden Sie das Befestigungskomposit besonders empfehlen?

C.-P. Ernst: Da eine Phosphorsäurekonditionierung möglich ist, eignet sich das Material für alle Arten adhäsiver Befestigung, bei denen auch Schmelzareale mitbehandelt werden müssen, wie bei keramischen Inlays, Teilkronen und Klebebrücken. Für die Befestigung von Vollkronen durch reine Dentinklebung hat sich RelyX

Unicem Composite-Befestigungszement bislang optimal bewährt. Die neue Produktkombination könnte jedoch durchaus sinnvoll sein, wenn z. B. für eine weitspannige Brücke im Unterkiefer eine besonders hohe Haftkraft erzielt werden soll. Zudem sind wir daran interessiert, das neue Material zusätzlich für die adhäsive Befestigung von Glasfaserstiften einzusetzen. Scotchbond Universal Adhäsiv würde hierbei für eine optimale adhäsive Vorbehandlung der Rest-Dentinklebefläche für ein lichthärtendes Aufbaumaterial sorgen. Zudem entfällt die Problematik, Zementüberstände aus dem Wurzelkanal nicht restlos entfernen zu können und deshalb Dentinoberflächen erneut anschleifen zu müssen, bevor sie geätzt werden können. Somit wird auch das Risiko einer Stiftschädigung mit rotierenden Instrumenten beseitigt.

? Wie lautet Ihr persönliches Fazit zu dem neuen Befestigungskomposit?

C.-P. Ernst: Die vorliegenden Daten zeigen, dass RelyX Ultimate mit Scotchbond Universal in seiner Funktion als Dentinadhäsiv, Silan und Metall-Primer phä-

nomenale Haftwerte ermöglicht. Durch die Kombination der beiden und ihr Zusammenspiel wird der Vorteil der Dunkelhärtung des Adhäsivs ohne separate Aktivatorbeimischung dank Co-Initiierung ausgespielt. Dies vereinfacht das Prozedere, und es werden auch Fehlerquellen beseitigt. Zudem ist die gleichzeitige Verwendung von Scotchbond Universal als Keramik-Silan aus betriebswirtschaftlicher Sicht interessant. Wünschenswert wäre noch die zusätzliche Freigabe zur Verwendung des Befestigungskomposits als Stumpfaufbaumaterial nach Befestigung von Glasfaserstiften.

! Vielen Dank für das Gespräch, Prof. Dr. Ernst!

Das Interview führte Olivia Besten.

Korrespondenzadresse
 Prof. Dr. Claus-Peter Ernst
 Poliklinik für Zahnerhaltungskunde
 Universitätsmedizin
 Johannes-Gutenberg-Universität Mainz
 Augustusplatz 2
 55131 Mainz
 E-Mail: ernst@uni-mainz.de

Europerio 7

Einblicke in die neuesten Therapieoptionen bei Parodontitis

Im Rahmen der Europerio 7, des weltweit größten Kongresses für Parodontologie und zahnärztliche Implantologie, der in diesem Jahr in Wien stattfand, veranstaltete Heraeus 2 Symposien zu den jüngsten Entwicklungen in der Parodontitis-Behandlung.

Es wurden unter anderem Themen diskutiert, wie die individuelle Anfälligkeit den Krankheitsverlauf bestimmt, und dass die lokale Antibiotika-Gabe durchaus ein guter Behandlungsweg sein kann. Dazu wies Prof. Lang auf eine kürzlich abgeschlossene ERGOPerio-Studie von Tonetti et al. (2012) [1] hin, die den therapeutischen Effekt einer einmaligen, topischen, adjunktiven Gabe von Ligosan® Slow Release bei Patienten mit persistierender/rezidivierender Parodontitis während der unterstützenden Parodontitis-Therapie (UPT) untersuchte. Nach dem supragingivalen Debridement und subgingivaler Ultraschall-/Schallinstru-

mentierung wurde in der Testgruppe das Doxycyclin-Gel in alle Residualtaschen ≥ 4 mm appliziert. Das Ergebnis dieser Studie unterstützt das Konzept der zusätzlichen lokalen Antibiotika-Gabe, insbesondere Ligosan® Slow Release. Diese zeigt bei der Behandlung persistierender/rezidivierender Parodontitiden während der UPT einen positiven therapeutischen Effekt auf die Entzündungsreaktion und bei tiefen Taschen (≥ 5 mm). Auch für die Periimplantitis-Behandlung scheint die lokale Antibiose aufgrund der hohen Wirkstoffkonzentration am effektivsten zu sein. Die mikrobiologische Flora ist weitgehend mit der Parodontitis ver-



gleichbar, wobei in periimplantären Läsionen zusätzlich Staphylococcus aureus (typischer Eitererreger) vorkommen kann. Zurzeit gibt es keinen einheitlichen, evidenzbasierten Therapieansatz: Lokalantibiotika könnten eine Antwort für die Zukunft sein, die jedoch zunächst durch eine Studie belegt werden muss.

Literatur

- 1 Tonetti MS et al. J Clin Periodontol 2012; 39: 475–482

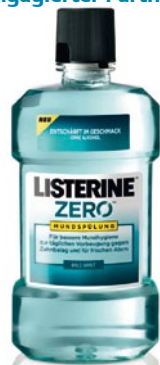Nach Informationen der
Heraeus Kulzer GmbH, Hanau
Internet: www.heraeus-dental.com

Europerio 7

Als engagierter Dentalexperte etabliert

Mit Produkten, die auf moderner Forschung beruhen und den Bedürfnissen der Verbraucher optimal entsprechen, sowie praxisnahen und hochwertigen Services hat sich die Johnson & Johnson GmbH als engagierter Partner von Dentalexperten etabliert.

Anlässlich der EUROPERIO 7 stellte das Unternehmen vor, wie es seine Dentalexpertise weiter ausbaut, um optimal die Mundhygiene von Patienten zu fördern sowie Zahnärzte und Praxispersonal bei der täglichen Arbeit zu unterstützen. So wurde die Listerine®-Produktfamilie ab 1. Juli 2012 um das neue Listerine Zero™, das besonders für geschmackssensible Patienten geeignet ist, erweitert. Zudem feierte die Listerine Prophylaxe Summer School (LPSS), die von der Johnson&Johnson GmbH gefördert wird, in diesem Jahr ihr 10-jähriges Jubiläum: Der große Zuspruch seitens der Teilnehmer belegt den hohen Stellenwert dieser



Fortbildungskonstante in der zahnärztlichen Fortbildung und im Bereich Prophylaxe. „Als Unternehmen möchten wir Hand in Hand mit den Dentalexperten arbeiten und Lösungen bereitstellen, die ihren Alltag erleichtern und einen Mehrwert darstellen. So können mit dem neuen Listerine Zero, das weniger intensiv im Geschmack ist, bislang unerreichte Zielgruppen erschlossen werden, die nun die Prophylaxevorteile von Listerine nutzen können“, legte Dr. Thorsten Berg, Medical Director, Johnson&Johnson GmbH, die Motivation des Unternehmens dar. Mit der Listerine Prophylaxe Summer School engagiert sich das Unternehmen

in der Fortbildung des gesamten Praxis-Teams. Seit 10 Jahren wirken an der Fortbildung hochkarätige Experten mit, die in Fachbeiträgen ausführlich zu einem Thema informieren. „Zahnmedizin trifft auf Medizin“ ist das Schwerpunktthema der Jubiläumsausgabe. „Bei der Konzeption legen wir großen Wert auf die Meinung der Dentalexperten und entwickeln die Summer School auch auf Grundlage der Teilnehmer-Rückmeldungen kontinuierlich weiter“, so Dr. Berg. Der Erfolg der LPSS ist durch stetig steigende Teilnehmerzahlen belegt. Waren es am Anfang ca. 500 Assistentinnen aus der Zahnarztpraxis, ist die Teilnehmerzahl heute 5-stellig. „Anlässlich des 10-jährigen Jubiläums würden wir uns ganz besonders freuen, wieder einen Teilnehmer-Rekord aufzustellen“, so Dr. Berg.

Nach Informationen der
Johnson & Johnson GmbH, Neuss
Internet: www.jnjgermany.de

3. Astra Tech World Congress

Creating the Future by Going back to the Roots

Über 3000 Besucher und Besucherinnen aus allen Teilen der Welt waren vom 9.–12. Mai nach Göteborg gereist. Ein 4-tägiges, prall gefülltes Programm, über 150 Referenten, Simultanübersetzungen in 7 Sprachen und eine große Industrieausstellung bildeten die perfekt organisierte Basis dieses 3. Astra Tech World Congress.

Darauf baute ein erstklassiges wissenschaftliches Programm auf. „Creating the future by going back to the roots“ lautete das Motto des Weltkongresses. Das Programm wurde von einem wissenschaftlichen Komitee erarbeitet, dem die Professoren Tomas Albrektsson, Jan Lindhe (beide Schweden) und Christoph Hämerle aus der Schweiz vorstanden, und bot einen facettenreichen Überblick über aktuelle Forschungsergebnisse und neue Erfahrungen und Techniken in der prakti-

schon implantologischen Tätigkeit. Das Motto des Kongresses hatte einen doppelten Sinn: „Creating the future“ kann auch für den Zusammenschluss von Astra Tech und DENTSPLY Friadent unter dem Dach von DENTSPLY Implants stehen, der beim Kongress vorgestellt wurde.

Jim Mosch, Executive Vice President DENTSPLY International und Group President DENTSPLY Implants, sagte: „Die große Tradition von Astra Tech Dental und DENTSPLY Friadent wird in Kombi-

nation mit der Stärke von DENTSPLY International ein neues, einzigartiges und globales Fundament bilden, dass die Erwartungen der heutigen Anwender und Anwenderinnen übertreffen wird. Aktuelle Astra-Tech-Dental- und DENTSPLY-Friadent-Kunden können sicher sein, dass alle bewährten Produkte, die sie kennen und denen sie vertrauen, auch weiter unterstützt und entwickelt werden. Wir setzen weiterhin stark auf Innovation und sind der klinischen Forschung verpflichtet. Unsere gemeinsame Vision geht weiter, um die Lebensqualität der Patienten und Patientinnen weltweit zu erhöhen“.

Nach Informationen der
Astra Tech GmbH, Elz
Internet: www.astratech.de

3. Nobel Biocare Symposium

Wissenschaftliche Diskussionen in herzlicher Atmosphäre

Wissenschaft auf hohem Niveau, konkrete Ergebnisse für die Implantologie in der täglichen Praxis und eine herzliche Atmosphäre – das erlebten die mehrere hundert Teilnehmer des 3. Nobel Biocare Symposiums am 15. und 16. Juni in Hamburg.

Unter der wissenschaftlichen Leitung von Prof. Wilfried Wagner, Mainz, beleuchtete das Programm – ausgehend vom Jubiläum „60 Jahre Osseointegration“ und 30 Jahre Toronto Konferenz – die aktuellen Aspekte der Knochenregeneration und des Weichgewebemanagements. Die namhaften Referenten diskutierten verschiedene Therapiekonzepte im Hinblick auf ihre Vorhersagbarkeit und wie diese die Lebensqualität der Patienten steigern können. Unter anderem über:

Knochenregeneration

60 Jahre Osseointegration. Nach wie vor ist der funktionelle wie strukturelle Verbund zwischen Knochengewebe und Implantatoberfläche die Basis für die Implantologie. Im Verlauf der Knochenanlagerung spielt der Faktor Implantatoberfläche eine wichtige Rolle. TiUnite ist eine anodisierte Konversionsoberfläche auf

Titan, die in einem biomechanischen Prozess unter Funkenentladung entsteht. Humane Knochenzellen proliferieren an dieser Oberfläche schneller als auf gestrahlten und geätzten Oberflächen

Weichgewebeintegration

Weniger Chirurgie, dafür ein präventives Weichgewebemanagement mithilfe der Aufbauten. Das war die Kernbotschaft dieser Session. Eine langfristige Weichgewebeästhetik ist mit einem individualisierten Abutment zu erzielen, welches das periimplantäre Weichgewebe optimal stützt. Keramik-Abutments können als valide Alternative zu Metall-Abutments gesehen werden.

Auf der sicheren Seite

Warum gibt es Knochenrezessionen? Die Implantat-Abutment-Verbindung spielt eine wesentliche Rolle mit den



Pressefrühstück: v.l.n.r.: Prof. Wilfried Wagner, Prof. Stefan Holst, Dr. Ralf Rauch, Hans Geiselhöringer und Melker Nilsson.

Faktoren Knochenbeanspruchung und Mikrosplatt. Im Trend liegen stark konische Innenverbindungen, die nur einen sehr geringen bis gar keinen Mikrosplatt zeigen. Die Außensechskant-Verbindung zeigt ebenso gute Werte im Hinblick auf die Mikrobewegung bei Kaubelastung, wenn die speziell beschichtete TorqTite-Schraube eingesetzt wird. Das nächste Nobel Biocare Symposium findet 2014 statt.

Nach Informationen der
Nobel Biocare Deutschland GmbH, Köln
Internet: www.nobelbiocare.com