

Peristomale Dermatitiden

Peristomal Dermatitis

Autoren

K. Waltermann¹, W. C. Marsch¹, M. Fischer^{1,2}

Institute

¹ Universitätsklinik und Poliklinik für Dermatologie und Venerologie, Martin-Luther-Universität Halle-Wittenberg, Halle (Saale)
² Klinik für Dermatologie und Venerologie, HELIOS-Klinikum Aue

Bibliografie

DOI <http://dx.doi.org/10.1055/s-0032-1310230>
 Online-Publikation: 5.9.2012
 Akt Dermatol 2012; 38: 493–498
 © Georg Thieme Verlag KG
 Stuttgart · New York
 ISSN 0340-2541

Korrespondenzadresse

Priv.-Doz. Dr. Matthias Fischer
 Klinik für Dermatologie
 und Venerologie
 HELIOS-Klinikum Aue
 Gartenstraße 6
 08280 Aue
matthias.fischer@helios-kliniken.de

Zusammenfassung

▼
 Peristomale Dermatitiden (PD) stellen eine häufige Komplikation bei abdominalen Stomata dar. Dabei handelt es sich um ein breites Spektrum an Differenzialdiagnosen wie toxisch-irritative oder allergische Kontaktdermatitiden, Infektionen, vorbestehende Hauterkrankungen wie die Psoria-

sis vulgaris, Tumoren oder kutane Manifestationen chronisch-entzündlicher Darmerkrankungen. In dieser Arbeit wird anhand dreier Fallbeispiele eine Übersicht über die Häufigkeit, Ätiopathogenese, klinische Besonderheiten sowie die entsprechende Diagnostik und Therapie der PD geboten.

Einleitung

▼
 Die Anlage von abdominalen Stomata stellt einen häufigen Eingriff in der Allgemeinchirurgie dar. In den USA wird die Anzahl von Patienten mit Stomata auf etwa 1,5 Mio. geschätzt [1,2]. Peri- und postoperative Komplikationen sind dabei nicht selten. Zu nennen sind hier z.B. parastomale Hernien, Prolaps oder Retraktion des Stomas, Stenosen und Fisteln [3]. Die weitaus häufigste Komplikation ist jedoch eine peristomale Dermatitis (PD). Bis zu zwei Drittel der Patienten leiden im Verlauf an Entzündungen der peristomalen Haut [2]. Dabei verbirgt sich hinter dem oft unspezifischen klinischen Erscheinungsbild eine Vielzahl an Differenzialdiagnosen. Derzeit werden bei peristomalen Hauterkrankungen irritativ-toxische Kontaktdermatitiden, die die größte Gruppe ausmachen, von mechanisch/traumatisch bedingten, infektiösen, immunologischen (allergischen) und vorbestehenden Dermatosen abgegrenzt [2]. Hinzu kommen andere Ursachen wie kutane Manifestationen chronisch-entzündlicher Darmerkrankungen [4,5] (☉ **Tab. 1**). Dieses breite Spektrum der PD soll nachfolgend durch verschiedene Fallbeispiele dargestellt werden.

Fallberichte

Patientin 1

▼
 Bei der 79-jährigen Patientin bestand seit 2 Jahren ein doppelläufiges Ileostoma am rechten Unterbauch nach Kolektomie aufgrund eines Ileus bei Sigmadivertikulitis mit gedeckter Perforation. Außer einer Gonarthrose beidseits waren keine weiteren Erkrankungen bekannt. Sie berichtete, dass seit der Anlage des Ileostomas eine Kontamination der peristomalen Haut mit Faeces nie ganz zu vermeiden gewesen war. Im Verlauf traten rezidivierende Entzündungen der peristomalen Haut auf. Seit wenigen Wochen hatte die entzündliche Aktivität stark zugenommen, sodass sich nässende Erosionen der peristomalen Haut bildeten und das Beutelsystem nicht mehr haftete, was zu einer weiteren Kontamination der Haut mit Faeces führte. Subjektiv bestand ein Brennen. Bei der klinischen Erstuntersuchung zeigte sich ein nicht prominentes Stoma mit einem umgebenden, mit flüssigem Faeces belegten, scharf begrenzten Erythem mit ausgeprägten Erosionen und einer einzelnen, 0,5×1 cm messenden, unregelmäßig, aber scharf begrenzten, schmierig belegten Ulzeration (☉ **Abb. 1**). Abstriche der peristomalen Haut zur mikrobiologischen Diagnostik wurden entnommen (Bakterien, Sprosspilze, HSV-1- und 2-Antigen). Nachgewiesen wurden Keime der Darmflora (*Proteus mirabilis et vulgaris*, *Klebsiella pneumoniae*, *Enterococcus faecalis*, *Escherichia coli*) sowie in geringem Maße *Staphylococcus aureus*. Die Sono-

Tab. 1 Synopsis der peristomalen Dermatitis.

Diagnose	Ätiologie und Klinik	Diagnostik	Therapie
Toxisch-irritative Kontaktdermatitis	Ätiologie: – meist Schädigung durch Faeces oder Urin (Enzyme, pH, Überfeuchtung) – physikalisch: Haltegurte, Scherkräfte bei Haftplattenentfernung – chemisch: Irritantien in Beutel Klinik: Erythem, Mazeration, Erosionen/Ulzera, Faeces-Auflagerung, „Downhill-Muster“, direkte Stomaumgebung	– Leckage von Faeces oder Urin? → Suche nach Ursache: – Missverhältnis Größe Stoma – Größe Beutelöffnung? – Narben, Hernien peristomal? – Erosionen nach Haftplattenentfernung? – Reizung im Bereich der Haltegurte?	Ursachenbekämpfung: – Anpassen der Beutelöffnung an Stomagröße – operative Sanierung retrahierter Stomata, Narben, Hernien – konvexe Haftplatten – Ausgleich unebener Flächen mit z. B. Pasten – Hautschutz durch Barriersysteme, z. B. Hydrokolloide – Steroidlösungen (alkoholisch) topisch – kurzfristig Steroide systemisch
Variante: Chronisch-papillomatöse Dermatitis	Ätiologie: chronische Faeces- oder Urinexposition Klinik: Papeln, teils hyperkeratotisch, erythematös bis grau-bräunlich	– s. o. – typisch klinisches Bild – Histologie: Granuloma-gluteale-infantum-ähnlich: Hyperkeratose, Akanthose, Papillomatose, entzündliches dermales Infiltrat	s. o.
Mechanisch/Traumatisch	Ätiologie: häufiger Beutelwechsel Klinik: Erythem, Erosion	Anamnese	– Wechselintervalle verlängern – Patientenschulung
Allergische Kontaktdermatitis	Ätiologie: Typ-IV-Sensibilisierungen: – Beutelinhaltsstoffe – Haftpaste (z. B. Polymethyl-Vinyl/ Malat-Ester) – Deodorants (z. B. Perubalsam) Klinik: – akut: Erythem, Exsudativpapeln mit Streuung, Schuppung, Erosionen, Juckreiz – chronisch: Rötung Schuppung, ggf. Lichenifikation	– bekannte Typ-IV-Sensibilisierungen? – klinisch: Streuung? – Verwendung neuer Materialien? – Epikutantestung	– Meidung des Allergens – Steroidlösung topisch, ggf. Steroid systemisch
Infektionen: staphylogenen: Follikulitis, Impetigo contagiosa	Ätiologie: Staphylococcus aureus Klinik: <i>Impetigo contagiosa:</i> Nässen, gelbe Krusten, Erythem <i>Follikulitis:</i> follikulär gebundene Papeln und Pusteln	– mikrobiologische Kultur – Staphylokokkenträger? – Follikulitis: häufige Rasur?	– topisch antiseptisch/antibiotisch, ggf. systemisch antibiotisch – Follikulitis: schonende Rasurtechnik, Reduktion Rasur
Candidose	Ätiologie: meist Candida albicans Klinik: Erytheme, Mazeration, Papulopusteln, Satellitenherde, Brennen, Juckreiz	– mykologische Kultur – okklusives, feuchtes Milieu unter Haftlatte, z. B. durch vermehrtes Schwitzen, ungenügendes Abtrocknen? – vorhergegangene Antibiotikatherapie? – Stuhlbesiedlung mit Candida?	– topisch antimykotisch – gutes Trocknen der Haut vor Beutelanlage
vorbestehende Hauterkrankungen: Psoriasis Atopisches Ekzem Seborrhoisches Ekzem	Ätiologie: – entsprechend jeweiliger Erkrankung – Triggerung, Köbnerung durch mechanische Irritation Klinik: entsprechend jeweiliger Erkrankung	– bekannte Hauterkrankung? – Biopsie – Prävalenz von Psoriasis bei Patienten mit chronisch-entzündlicher Darmerkrankungen hoch – Haut unter Beutel bei Psoriasis oft frei	– Ausschalten/Reduktion lokaler Triggerfaktoren – Steroidlösungen
Pyoderma gangraenosum	Ätiologie: – unbekannt – bei chronisch-entzündlichen Darmerkrankungen – bei rheumatoider Arthritis, hämatologischen Grunderkrankungen Klinik: matschig belegte, cribriforme Ulzera mit unterminierten, düsterroten Rändern	– klinisch – zugrundeliegende chronisch-entzündliche Darmerkrankung?	– topisch: Steroide (auch intra-läsional), Tacrolimus – systemisch: Steroide, Infliximab, Mycophenolatmofetil, Tacrolimus, Cyclosporin

Tab.1 (Fortsetzung)

Diagnose	Ätiologie und Klinik	Diagnostik	Therapie
CED: ¹ Fisteln Ulzera der Stomamukosa Entzündung und Ulzera peristomal	Ätiologie: – unbekannt – meist Morbus Crohn Klinik: – meist Ulzera peristomal oder Stomamukosa – bei Fisteln Faeces-Austritt	– Morbus Crohn, Colitis ulcerosa? – Histologie: epitheloidzellige Granulome bei Morbus Crohn	– Fisteln: chirurgisch – Optimierung der systemischen Therapie
maligne Tumoren primäre Hauttumoren sekundäre Infiltration/ Metastasen von Darmtumoren	Ätiologie: – Plattenepithelkarzinom, Basaliom: straffe Narben, chronische Traumata – Adenokarzinome: Ureterosigmoidostomien: Urin karzinogen für Darmmukosa? Karzinome bei CED Klinik: Ulzera, Tumoren, chronische Entzündung peristomal und ggf. stomal	Biopsie	operativ

¹ CED = Chronisch-entzündliche Darmerkrankungen.

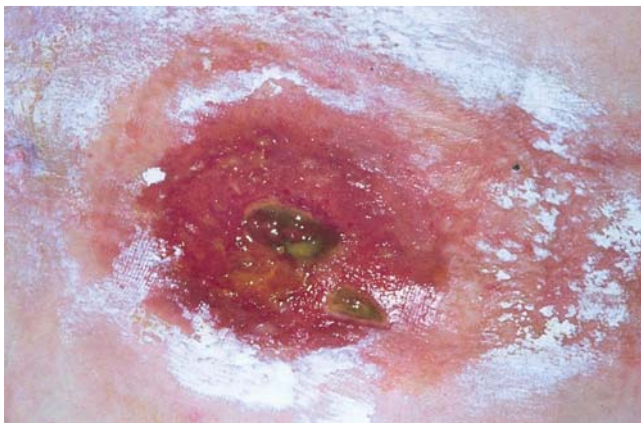


Abb. 1 Peristomale irritative Kontaktdermatitis infolge einer fehlenden Stomaprominenz.

grafie des Oberbauches sowie das Routinelabor zeigten keine relevanten Auffälligkeiten. Aufgrund der Anamnese und des klinischen Bildes werteten wir den Befund als toxisch-irritative Kontaktdermatitis. Die Ursache bestand in der Fehlanlage des Stomas ohne Prominenz desselben. Ein Circulus vitiosus mit Austritt von Faeces auf die umgebende Haut, Entzündung, schlechtem Haften des Beutels und weiterem Austritt von Faeces war die Folge. Die Therapie wurde zunächst konservativ durchgeführt und bestand aus der Anwendung lokaler und systemischer Steroide und der Gabe von Loperamid zur Stuhlregulierung. Sämtliche Maßnahmen erbrachten jedoch nur eine Linderung. Erst die kausale Therapie mit operativer Verlegung und Evertierung des Stomas führte zur Abheilung.

Patientin 2

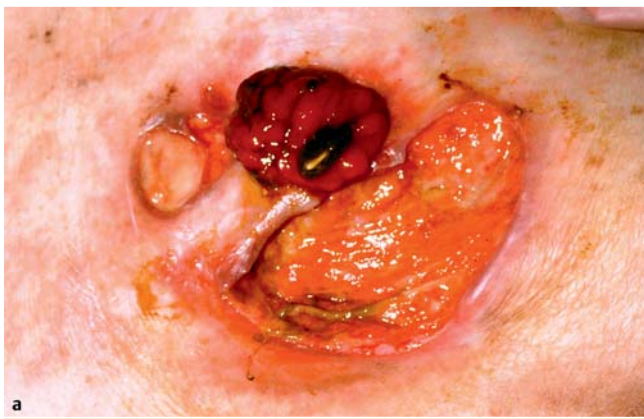Aufgrund einer Sigmadivertikulitis mit Perforation erfolgte bei der 63-jährigen Frau ein Jahr zuvor eine Sigmaresektion mit Anlage eines endständigen Ileostomas am unteren Abdomen. Eine Niereninsuffizienz im Stadium der kompensierten Retention sowie eine arterielle Hypertonie waren bekannt. Der postoperative Verlauf gestaltete sich komplikationsreich mit Multorganversagen und mehrwöchiger intensivmedizinischer Versorgung. Im Bereich des Stomas traten zunächst keine Komplikationen auf.

Ein Jahr nach der Stomaanlage entwickelten sich schmerzhafte Ulzera um das Ileostoma. Die stationäre Einweisung erfolgte unter dem Verdacht eines Pyoderma gangraenosums. Bei Aufnahme zeigte sich lateral des Ileostomas ein ca. 1 cm im Durchmesser betragendes, fibrinös belegtes, scharf begrenztes, flaches Ulkus. Kaudal des Stomas war ein 3×5 cm durchmessendes, bis 1 cm tiefes, mit Stuhl belegtes, scharf begrenztes Ulkus mit relativ reizlosen Rändern sichtbar. Am Grund dieses Ulkus fand sich eine schlitzförmige Öffnung mit Austritt von Faeces (Abb. 2a). Die mikrobiologischen Untersuchungen der Ulzera erbrachten den Nachweis von Keimen der Darmflora (Proteus mirabilis, Klebsiella pneumoniae, Enterococcus faecalis und Escherichia coli sowie mäßig viel Candida albicans), HSV-1- und 2-Antigenen wurden nicht nachgewiesen. Aufgrund des klinischen Verdachts auf eine enterokutane Fistel am Grund des kaudalen Ulkus wurde eine Kontrastmittel-gestützte Fisteldarstellung durchgeführt, welche den Verdacht bestätigte (Abb. 2b). Zusätzlich wurde das kraniale Ulkus bioptiert. Histologisch fanden sich hier Hinweise auf eine zugrunde liegende arterio-venöse Fistel als Ursache des Ulkus. Eine Abheilung war bei beiden Ulzera nur durch eine operative Sanierung zu erwarten, sodass eine Rückverlegung des Stomas mit Kontinuitätswiederherstellung erfolgte. Die Ulzera wurden dabei ebenfalls exzidiert. Nach Abheilung einer postoperativen Wunddehiszenz im ehemaligen Stomagebiet war das Gebiet saniert.

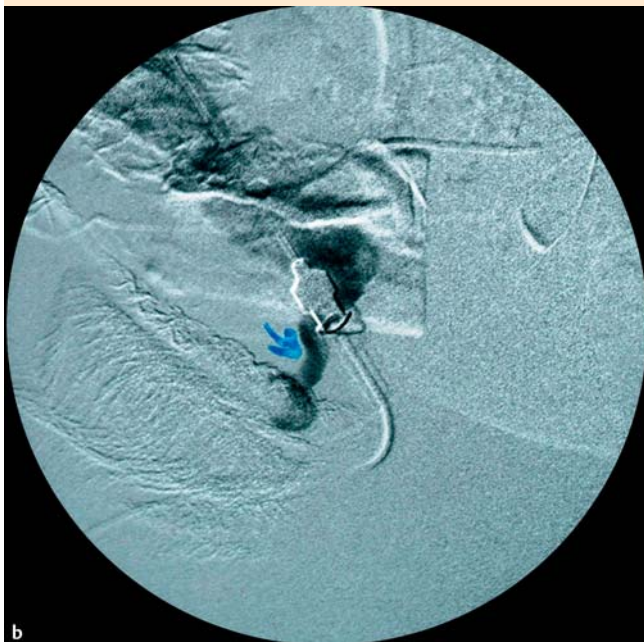
Patientin 3

Die 37-jährige Frau hatte seit 2 Jahren ein terminales Ileostoma am linken Unterbauch nach Kolektomie bei einem seit 12 Jahren bestehenden Morbus Crohn. Der Morbus Crohn wurde seit Jahren systemisch mit Prednisolon therapiert. Zusätzlich war bei der Patientin eine Psoriasis vulgaris bekannt. Zwei Monate vor Aufnahme entwickelten sich eine peristomale Rötung sowie zwei Ulzera. Die Prednisolontherapie wurde abgesetzt, topisch erfolgte eine Behandlung der Ulzera mit Hydrokolloidverbänden, jedoch ohne Erfolg.

Bei Aufnahme sahen wir ein peristomales Erythem sowie ein ca. 2,5×4 cm messendes, unregelmäßig begrenztes Ulkus mit teils aufgeworfenem Randwall und sauberem Grund kranial des Stomas. Ein kleineres, flaches Ulkus mit sauberem Grund befand sich medial (Abb. 3). Die mikrobiologischen Untersuchungen



a



b

Abb. 2 Enterokutane Fistel als Ursache einer peristomalen Dermatitis. **a** Klinischer Aspekt. **b** Radiografie der Fistel (Bild von Prof. Spielmann, Klinik für Diagnostische Radiologie, Martin-Luther-Universität Halle-Wittenberg).

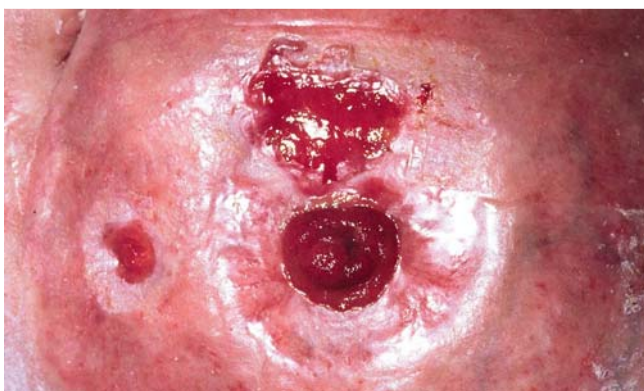

Abb. 3 Extraintestinaler Morbus Crohn.

ergaben einen Nachweis von vereinzelt *Staphylococcus aureus* sowie nur in Anreicherung *Streptococcus agalactiae*. In der Sonografie des Oberbauches zeigte sich ein unkomplizierter Gallenblasenstein, das Routinelabor war bis auf eine leichte Transaminasenerhöhung und Leukozytose unauffällig. In der aus dem Ulkusrand des größeren Ulkus entnommenen Histologie zeigten sich epitheloidzellige Granulome ohne nachweisbare Fremdkörper. Für eine Psoriasis bestand histologisch kein Anhalt. Wir stellten daher die Diagnose einer kutanen Manifestation des Morbus Crohn. Die histologisch auch infrage kommende Differenzialdiagnose von Fremdkörper-induzierten Granulomen hielten wir aufgrund der Entfernung der Ulzera vom Stoma (hier kein Nahtmaterial zu vermuten) für unwahrscheinlich. Wir leiteten eine Therapie mit Cyclosporin A (2 mg/kg KG) ein. Lokal wurde mit Hydrokolloid-Wundauflagen behandelt. Unter dieser Therapie heilten die Ulzera innerhalb von 5 Monaten ab.

Diskussion



Seit den ersten Versuchen in der Mitte des 18. Jahrhunderts hat sich die Stomachirurgie stetig weiterentwickelt [1]. Nachdem anfangs das reine Überleben der Patienten im Vordergrund stand, wurde später die Versorgung der Stomata mit entsprechenden Beutelsystemen ein immer größeres Thema. Heute existiert eine große Auswahl an Materialien zur Stomaversorgung. Trotz dieses Fortschritts sind Komplikationen, insbesondere peristomale Dermatitis, weiterhin häufig zu beobachten.

Bei den meisten abdominalen Stomata handelt es sich um Kolostomata. Diese werden meist aufgrund kolorektaler Karzinome angelegt, aber auch Kolon-Divertikulose, kongenitale anorektale Anomalien oder chronisch-entzündliche Darmerkrankungen können zugrunde liegen [1]. Bei einem Kolostoma, v.a. bei den distalen Typen wie den sigmoiden Kolostomien als häufigste Art, bleibt der überwiegende Anteil des Darmes und damit die Flüssigkeitsresorption und Reservoirfunktion erhalten und es entleert sich ein relativ fester Stuhl mit einer geringen Ausscheidungsfrequenz [4].

Die Anlage von Ileostomata erfolgt meist aufgrund chronisch-entzündlicher Darmerkrankungen oder einer familiären Polyposis coli. Im Gegensatz zu Kolostomien ist der Stuhl hier flüssiger und die Ausscheidungsfrequenz und -menge größer. Außerdem sind mehr Verdauungsenzyme enthalten [4].

Bei Urostomien findet die Ausscheidung kontinuierlich statt. Wie bei Ileostomien ist die Gefahr einer Leck-Bildung und Kontamination der peristomalen Haut durch die flüssige Konsistenz und Kontinuität der Exkretion relativ groß [4].

Die größte Gruppe der PD stellen nach dem Stand der Literatur mit einem Anteil von über 40% die toxisch-irritativen Kontaktdermatitiden dar [4]. Am häufigsten werden diese, wie auch im Fall unserer ersten und zweiten Patientin, durch Kontamination der Haut mit Faeces und Urin verursacht. Die Haut wird dabei u. a. durch die im Stuhl enthaltenen proteolytischen Enzyme, den pH-Wert und die chronische Überfeuchtung geschädigt [2]. Bei Ileostomata sind peristomale Komplikationen aufgrund des flüssigeren Stuhls, des höheren Gehaltes an Verdauungsenzymen und der höheren Ausscheidungsfrequenz häufiger als bei Kolostomata (über 80% versus ca. 40%) [4]. Die Ursachen des Austritts von Faeces auf die peristomale Haut sind vielfältig. Die häufigste Ursache ist ein Übergewicht mit einem Body Mass Index > 30 [6]. Eine weitere häufige Ursache stellt das postoperative Remodelling dar. Dabei werden die Stomata in den ersten Monaten nach der Opera-

tion meist kleiner. Wird die Beutelöffnung nicht angepasst, bleibt ein freies Hautareal zwischen Stoma und Beutel, welches mit Stuhl kontaminiert und dadurch geschädigt wird. Die essenzielle Rolle einer konsequenten und engmaschigen Nachsorge wird hier deutlich. Durch regelmäßige postoperative Kontrollen und gutes Anlernen der Patienten mit regelmäßigem Messen der Stomagröße und dementsprechendem Anpassen der Beutelöffnung kann diese Form der toxisch-irritativen Dermatitis vermieden oder zumindest frühzeitig erkannt werden [7].

Auch eine unregelmäßige peristomale Hautoberfläche (z. B. durch Narben oder Hernien), peristomale Fisteln (Patientin 2) oder die fehlende Prominenz des Stomas durch Fehlanlage und/oder postoperative Retraktion (Patientin 1) können zu einer Leck-Bildung und Faeces-Kontamination der peristomalen Haut führen [8]. Häufig entsteht, wie auch bei unseren Patientinnen, ein Circulus vitiosus: Die Haut wird mit Faeces kontaminiert, dies führt zu einer Entzündung, dadurch haftet der Stomabeutel schlechter, was wiederum zu einer vermehrten Faeces-Kontamination der Haut führt. Therapeutisch kann bei den toxisch-irritativen Kontaktdermatitiden zunächst versucht werden, konservativ mit Hautschutzbarrieren wie Hydrokolloiden zu behandeln. Bei retrahierten Stomata können Beutelsysteme mit konvexer Auflagefläche verwendet werden. Topisch ist die Anwendung von alkoholischen Steroidlösungen (rasche Verdunstung nach Auftragen) oder Lotionen möglich [9]. In manchen Fällen, wie bei unseren Patientinnen, wird jedoch eine operative Revision nötig.

Weiterhin existieren besondere klinische Reaktionsmuster durch chronische irritativ-toxische Schädigung der Haut. Als Folge dauerhafter Urinexposition findet man die chronisch papillomatöse Dermatitis (Synonym auch Pseudoepitheliomatöse Hyperplasie (PEH), Pseudoverruköse Papeln) [10]; bei chronischer Faeces-Kontamination findet man ähnliche Läsionen [7]. Beide zeigen histologisch Ähnlichkeit zum Granuloma gluteale infantum, einem bei stuhlinkontinenten Patienten im Windelbereich vorkommenden Krankheitsbild, bei dem ebenfalls eine irritativ-toxische Genese (Faeces, Urin, Okklusion) vermutet wird [4, 11]. Von den verschiedenen Varianten der irritativ-toxischen Kontaktdermatitiden werden mechanisch/traumatisch bedingte Hautschädigungen durch z. B. Haltegurte oder Entfernung der selbstklebenden Beutel abgegrenzt, obwohl beide Schädigungsmuster parallel auftreten können und sich gegenseitig verstärken [2, 4]. In solchen Fällen sollte versucht werden, über eine längere Applikationsdauer der Stomabeutel und intensive Schulung der Patienten eine Besserung zu erreichen.

Bei Entzündungen der peristomalen Haut wird häufig eine Allergie gegen Beutelmateriale oder andere zur Stomapflege verwendete Stoffe vermutet [2]. Tatsächlich spielen allergische Kontaktdermatitiden jedoch mit einem Anteil von weniger als 1% aller PD entgegen der vorherrschenden Meinung nur eine untergeordnete Rolle [12]. In der Literatur existieren Berichte über nur etwa zwei Dutzend Fälle [12]. Bei den Allergenen handelt es sich zumeist um Inhaltsstoffe der Stomabeutel oder Haftplatten. Häufig wurde hier Epoxydharz als Plastik- oder Polyvinylchlorid-Inhaltsstoff als Allergen identifiziert [12, 13], Einzelfallberichte über Diaminodiphenylmethan als Gummi-Antioxidanz oder Polyisobutylen als Hydrokolloid- oder Gummibestandteil existieren [14, 15]. Auch Inhaltsstoffe von Hilfsmitteln wie Haftpasten (z. B. Polymethyl-Vinyl/Malat-Ester) oder Deodorants (Perubalsam, Duftstoffe) sind als Ursache möglich [12, 16]. Die klinische Unterscheidung zwischen allergischen und irritativ-toxischen Kontaktdermatitiden ist schwierig. Allerdings kann das Verteilungsmuster der Ekzeme wertvolle Hinweise geben. Bei einem

allergischen Kontaktekzem gegen Beutelinhaltsstoffe findet sich dieses im Bereich der gesamten Auflagefläche der Haftplatte oder des Beutels, während bei toxisch-irritativen Dermatosen häufig die direkte Umgebung des Stomas durch den Austritt von Faeces geschädigt ist und teils ein „Down-hill-Muster“ entlang der Abrinnspur des Faeces oder Urins zu sehen ist. Bemerkenswert ist, dass die peristomale Haut mit irritativer Schädigung, Kontakt zu verschiedenen Stoffen und okklusivem Milieu eigentlich ein Terrain darstellt, das die Entwicklung einer Kontaktallergie begünstigt. Dass diese dennoch so selten sind, legt die Vermutung nahe, dass die zur Stomapflege verwendeten Materialien inklusive Beutel relativ hypoallergener Natur sind [12]. Infektionen machen etwa 6% aller PD aus [4]. Häufig handelt es sich um Staphylokokken-Infektionen, wobei hier unterschieden werden kann zwischen oberflächlichen Follikulitiden (Rasur der peristomalen Haut zur besseren Haftung des Beutels) und einer Impetiginisierung vorbestehender peristomaler Dermatitis. Die Diagnose wird klinisch und anhand mikrobiologischer Abstriche gestellt. Die Therapie erfolgt systemisch antibiotisch sowie lokal antiseptisch. Bei Follikulitiden durch Rasur sollte das Rasieren auf einmal wöchentlich beschränkt werden [7]. Auch andere bakterielle Infektionen durch Darmkeime wie z. B. *Proteus species* sind möglich. Schwierig ist hier sicherlich zwischen Kontamination und Infektion zu unterscheiden. Die Menge der nachgewiesenen Keime sowie der Erfolg einer antibiotischen Therapie sprechen für eine Infektion.

Auch an der peristomalen Haut können sich vorbestehende Hauterkrankungen wie Psoriasis, atopisches oder seborrhoisches Ekzem manifestieren [1, 2]. Ihr Anteil an allen PD liegt bei 20% [2]. Zur Diagnosesicherung sind eine aufmerksame klinische Untersuchung des restlichen Integuments und ggf. eine Biopsie hilfreich. Die peristomale Psoriasis kann z. B. durch mechanische Reizung beim Beutelwechsel im Sinne eines Köbner-Phänomens getriggert werden. Auffällig ist jedoch, dass oft gerade die Haut unter der Adhäsionsplatte des Stomabeutels frei ist. Dies kann durch einen postulierten therapeutischen Effekt eines okklusiven Milieus bei der Psoriasis erklärt werden [17]. Auch die hohe Prävalenz der Psoriasis bei Stoma-Patienten ist bemerkenswert. Dies hängt möglicherweise mit der Assoziation von Morbus Crohn und Psoriasis zusammen [18].

Eine seltene, aber dennoch wichtige Differenzialdiagnose peristomaler Erkrankungen stellt das Pyoderma gangraenosum dar. Zugrunde liegen meist chronisch-entzündliche Darmerkrankungen [19]. Während das Pyoderma gangraenosum insgesamt häufiger bei der Colitis ulcerosa als beim Morbus Crohn zu finden ist, scheint das peristomale lokalisierte Pyoderma gangraenosum häufiger mit Morbus Crohn als mit Colitis ulcerosa assoziiert zu sein [20, 21]. Seltener findet sich das peristomale Pyoderma gangraenosum auch ohne zugrundeliegende chronisch-entzündliche Darmerkrankung, z. B. bei rheumatoider Arthritis oder idiopathisch [19]. Möglicherweise wird das Pyoderma gangraenosum durch eine Art Pathergie-Phänomen infolge rezidivierender Traumata durch Beutelwechsel oder schlecht sitzende Beutel hervorgerufen [1, 20].

Chronisch-entzündliche Darmerkrankungen können verschiedenartig die peristomale Haut mit einbeziehen. Beim Morbus Crohn können sie sich wie bei unserer Patientin als peristomales Erythem mit Ulzeration äußern, wobei von einer kontinuierlichen Ausbreitung der Entzündung der Darmwand auf die Haut auszugehen ist [22]. Auch peristomale Fisteln und Ulzerationen der Stomamukosa kommen vor. Insgesamt stellen die kutanen Morbus-Crohn-Manifestationen etwa 2–3% der Stomadermatitiden dar

[4]. Die Histologie mit Vorliegen von Granulomen hat hier großen diagnostischen Wert. Eine differenzierte Therapie von lokalen Steroiden über interne Immunsuppressiva bis hin zu operativen Eingriffen ist angezeigt [4]. Kutane Manifestationen der Colitis ulcerosa scheinen, vermutlich aufgrund der der Krankheit eigenen Beschränkung auf die Schleimhaut und fehlender Neigung zu Fisteln und Ulzera, deutlich seltener zu sein [1].

Auch maligne Tumoren sollten immer in die differenzialdiagnostischen Erwägungen mit einbezogen werden. Selten handelt es sich hier um primäre Hauttumoren wie Plattenepithelkarzinome oder, noch seltener, Basaliome. Straffe Narben oder chronische Schädigung der Haut durch rezidivierende Traumata stellen hier mögliche Prädispositionsfaktoren dar [1]. Häufiger sind Adenokarzinome der Stomamukosa mit eventueller Infiltration der peristomalen Haut [23]. Bei Ureterosigmoidostomien nimmt man einen karzinogenen Effekt des Urins auf die Darmschleimhaut an. Für die beobachteten Fälle von Adenokarzinomen nach Ileostomien bei Colitis ulcerosa wird eine sekundäre Colon-Metaplasie bei chronischer Entzündung der Ileostomien angenommen [1]. Insgesamt scheint das Karzinom-Risiko eher mit dem Alter des Stomas als mit dem Patientenalter zu korrelieren. Die Indikation zur Biopsie sollte bei chronisch entzündeten und ulzerösen Stomata großzügig gestellt werden.

Eine weitere seltene Ursache für peristomale Ulzera und Dermatitis stellt die Behandlung mit Nicorandil-haltigen Präparaten dar. Der zur Ulzeration führende Mechanismus ist unklar und basiert möglicherweise auf einem Steal-Phänomen [24]. Allerdings ist dieser Vasodilatator zur Behandlung der akuten Angina pectoris in Deutschland nicht zugelassen.

Fazit für die Praxis

In der Umgebung von Stomata können sich verschiedene Dermatosen manifestieren. Vergewenwärtigt man sich jedoch, dass hier ein besonderes Terrain mit einer durch Stuhl- und Urinkontamination, okklusives Milieu und/oder mechanische Reizung belasteten Haut besteht, wird die große Rolle der toxisch-irritativen Kontaktdermatitiden verständlich. Der Prävention kommt hier eine große Bedeutung zu. Diese sollte bereits präoperativ mit der sorgfältigen Auswahl der richtigen Stomalokalisation beginnen und postoperativ mit einer engmaschigen Nachsorge zur Früherkennung von nicht angepassten Beutelöffnungen, Fisteln, Narben, Stomaretraktionen etc. weitergeführt werden. Insbesondere in den ersten Wochen nach der Operation ändert sich die Größe des Stomas, sodass die Patienten zu sorgfältiger Beobachtung desselben mit regelmäßigem Ausmessen des Stomadurchmessers und nachfolgender Anpassung der Beutelöffnung angehalten werden müssen.

Weiterhin sollte die Wichtigkeit der interdisziplinären Zusammenarbeit bei der Behandlung von Stomadermatitiden betont werden. Eine erfolgreiche Behandlung gelingt bei diesem komplexen Krankheitsbild am besten durch eine enge Kooperation zwischen Chirurgen, Internisten, Dermatologen und Stomaschwestern.

Interessenkonflikt

Die Autoren geben an, dass kein Interessenkonflikt besteht.

Abstract

Peristomal Dermatitis

Peristomal dermatoses (PD) are a frequent complication in abdominal stomata. These include a broad spectrum of differential diagnoses like toxic-irritative or allergic contact dermatitis, infections, pre-existing skin diseases like Psoriasis vulgaris, tumors or cutaneous manifestations of chronic-inflammatory intestinal diseases. In this article, three case reports are used to offer an overview of the frequency, etiopathogenesis and clinical characteristics as well as the corresponding diagnostics and therapy of PD.

Literatur

- 1 Rothstein MF. Dermatologic consideration of stoma care. *J Am Acad Dermatol* 1986; 15: 411–432
- 2 Nybaek H, Jemec GBE. Skin problems in stoma patients. *J Eur Acad Dermatol Venereol* 2010; 24: 249–257
- 3 Carlsen E, Bergan A. Technical aspects and complications of end-ileostomies. *World J Surg* 1995; 19: 632–636
- 4 Lyon CC, Smith AJ, Griffiths CEM et al. The spectrum of skin disorders in abdominal stoma patients. *Br J Dermatol* 2000; 143: 1248–1260
- 5 Fischer S, Kirchdorfer B, Ring J et al. Peristomal dermatitis: a common condition and a differential diagnostic challenge. *MMW Fortschr Med* 2003; 145: 43–46
- 6 Nybaek H, Bang Knudsen D, Norgaard Laursen T et al. Skin Problems in Ostomy Patients: A Case-control Study of Risk Factors. *Acta Derm Venereol* 2009; 89: 64–67
- 7 Rolstad BS. Feature: Peristomal skin complications: prevention and management. *Ostomy Wound Manage* 2004; 50: 68–77
- 8 Ratliff CR, Donovan AM. Frequency of peristomal complications. *Ostomy Wound Manage* 2001; 47: 26–29
- 9 Lyon CC, Smith AJ, Christopher EM et al. Peristomal dermatoses: A novel indication for topical steroid lotions. *J Am Acad Dermatol* 2000; 43: 679–682
- 10 Borglund E, Nordström G, Nyman CR. Classification of peristomal skin changes in patients with urostoma. *J Am Acad Dermatol* 1988; 19: 623–628
- 11 de Zeeuw R, van Praag MCG, Oranje AP. Granuloma gluteale infantum: a case report. *Pediatr Dermatol* 2000; 17: 141–143
- 12 Martin JA. Peristomal allergic contact dermatitis – case report and review of the literature. *Contact Dermatitis* 2005; 52: 273–275
- 13 Beck MH. Allergic contact dermatitis to epoxy resin in ostomy bags. *Br J Surg* 1985; 72: 202–203
- 14 Parslew R, Evans S, King MC. Allergic contact dermatitis from polyisobutylene in stoma bags. *Contact Dermatitis* 1996; 35: 178–179
- 15 de Pablo P, Ortiz J, Borrego L et al. Allergic contact dermatitis from diaminodiphenylmethane in an ostomy bag. *Contact Dermatitis* 1992; 27: 260–261
- 16 Heskell NS. Allergic contact dermatitis from stomadhesive paste. *Contact dermatitis* 1987; 16: 119–121
- 17 Griffiths CEM. Prolonged occlusion in the treatment of psoriasis: a clinical and immunohistological study. *J Am Acad Dermatol* 1996; 35: 283–286
- 18 Keohane SG. Psoriasis and Crohn's disease: further epidemiological evidence for co-segregation. *Br J Dermatol* 1998; 139: 19
- 19 Lyon CC, Smith AJ, Beck MH et al. Parastomal pyoderma gangrenosum: Clinical features and management. *J Am Acad Dermatol* 2000; 42: 992–1002
- 20 Keltz M, Leibold M, Bishop S. Peristomal pyoderma gangrenosum. *J Am Acad Dermatol* 1992; 27: 360–364
- 21 Warner BW. Peristomal pyoderma gangrenosum. *Gastroenterology* 2000; 119: 873–874
- 22 Kafity AA, Pellegrini AE, Fromkes JJ. Metastatic Crohn's disease. A rare cutaneous manifestation. *J Clin Gastroenterol* 1993; 17: 300–303
- 23 Vijayasekar C, Noormohamed S, Cheetham MJ. Late recurrence of large peri-stomal metastasing following abdomino-perineal resection of rectal cancer. *World J Surg Oncol* 2008; 6: 96
- 24 Ogden S, Mukasa Y, Lyon CC et al. Nicorandil-induced peristomal ulcers: is nicorandil also associated with gastrointestinal fistula formation? *Br J Dermatol* 2007; 156: 608–609