



Proximale Tibiafrakturen (1)*

■ Peter Campbell**

Einführung

- Die AO-Müller-Klassifikation teilt proximale Tibiafrakturen in 3 Hauptgruppen ein:
- Typ 41-A: extraartikuläre Frakturen
- Typ 41-B: partielle Gelenkfrakturen, die entweder aus einem reinen Spaltbruch (41-B1), einem reinen Impressionsbruch (41-B2) oder aus einem kombinierten Spalt- Impressions-Bruch (41-B3) bestehen
- Typ 41-C: komplette Gelenkfrakturen mit Trennung aller Gelenkfragmente von der Metaphyse. Diese werden weiter unterteilt in artikulär einfach, metaphysär einfach (41-C1), artikulär einfach, metaphysär mehrfragmentär

* Das hier vorliegende Kapitel erschien in englischer Sprache: Techniques and Principles for the Operating Room. Porteous M, Bäuerle S. © 2010 by AO Foundation, Switzerland, Clavadelerstr. 8, CH-7270 Davos. Platz Distribution by Georg Thieme Verlag, Rüdigerstr. 14, D-70469 Stuttgart and Thieme New York, 333 Seventh Avenue, New York, NY 10001, USA.

** Übersetzung: E. Schwab

OP-JOURNAL 2012; 28: 92-97
 © Georg Thieme Verlag KG Stuttgart · New York
 DOI <http://dx.doi.org/10.1055/s-0031-1298424>

- (41-C2) oder artikulär und metaphysär mehrfragmentär (41-C3)
- Verletzungen des Tibiaplateaus können die Folge direkter Gewalteinwirkungen von außen sein, die zu einer Valgusdeformität am Knie führen, oder von innen, die zu einer Varusdeformität führen, einer axialer Gewalt einwirkung oder einer Kombination von axialen und lateralen Kräften. Die Frakturform hängt von der Richtung der Krafteinwirkung, der Menge an Energie und von der Knochenqualität am Tibiakopf auf der einen Seite und der Stärke der Seitenbandstrukturen auf der anderen Seite ab.
- Hochenergieverletzungen führen auch bei geschlossenen Frakturen zu erheblichen Weichteilschäden. Da das Tibiaplateau subkutan liegt, schädigen Hochenergieverletzungen die Haut. Ein zu früher Operationszeitpunkt führt bei diesen Verletzungen oft zu Wundheilungsstörungen und Hautnekrosen.
- Bei Frakturen des Tibiaplateaus können Begleitverletzungen der Seiten- oder Kreuzbänder, der Menisken, des N. peroneus oder der Poplitealgefäße auftreten. Die Gefäße und Nerven können auch intraoperativ verletzt werden.

- Das Kniegelenk ist eines der gewichtsbelasteten Gelenke. Wenn es nicht gelingt, die Frakturen des Tibiaplateaus mit stufenfreier Gelenkfläche und korrekter Beinachse zur Ausheilung zu bringen, kann dies nicht nur zur Gelenksteife und -instabilität führen, sondern auch zur posttraumatischen Arthrose.
- Auch die mangelnde Rekonstruktion verletzter Bandstrukturen kann zur Gelenkinstabilität und somit zur posttraumatischen Arthrose führen.

Absolute Operationsindikationen sind

- Offene Frakturen
- Frakturen mit begleitendem Kompartmentsyndrom oder akuter Gefäß-Nerven-Verletzung
- Frakturen mit einer Stufe in der Gelenkfläche von mehr als 5 mm (mehr als 2 mm bei jungen oder aktiven Patienten)
- Achsenfehlstellung
- Kniegelenksinstabilität

Tab. 1 Müller-AO/OTA-Klassifikation – Tibia/Fibula: proximales Segment.

41-A1	41-A2	41-A3	41-B1	41-B2	41-B3	41-C1	41-C2	41-C3
41-A extraartikuläre Fraktur			41-B unikondyläre Fraktur			41-C bikondyläre Fraktur		
41-A1 Ausrissfraktur			41-B1 reiner Spaltbruch			41-C1 artikulär einfach, metaphysär einfach		
41-A2 metaphysär einfach			41-B2 reiner Impressionsbruch			41-C2 artikulär einfach, metaphysär multi-fragmentär		
41-A3 metaphysär multifragmentär			41-B3 kombinierter Spalt- u. Impressionsbruch			41-C3 artikulär multifragmentär		

Laterale Tibiakopfspaltfraktur (41-B1): Stabilisierung mit 7,0 mm kanülierten Schrauben

Operationstechnik

- Stabilisierung mit 7,0 mm kanülierten Schrauben

Alternative Implantate/Technik

- kanülierte Schrauben 6,5/7,3 oder 4,5 mm
- T- oder L-Abstützplatte 4,5
- LCP-T- oder -L-Abstützplatte 4,5
- LCP (PLT) 3,5
- arthroskopisch-assistierte Operation

1. Einführung

- Spaltfrakturen des lateralen Tibiakopfs ohne wesentliche Impression der Gelenkfläche kommen vor allem bei jüngeren Patienten vor, bei denen der stärkere und dichtere spongiöse Knochen den Kompressionskräften eher widerstehen kann. Dieser Frakturtyp ist die Folge von mehreren Krafteinwirkungen, sowohl axialen als auch nach medial gerichteten, die zu einer Valgusdeformität führen – klassischerweise als Gewalteinwirkung von lateral bei Sportverletzungen oder Verkehrsunfällen.
- Möglicherweise kann der Außenmeniskus im Frakturspalt eingeklemmt sein; daher sollte man selbst bei peripheren und nur gering verschobenen Frakturen eine Narkoseuntersuchung und Arthroskopie durchführen, um die Frakturstabilität und die Unversehrtheit des Meniskus beurteilen zu können.
- Die Schrauben sollten immer mit Unterlegscheiben benutzt werden, damit die Schraubenköpfe beim Festziehen nicht im spongiösen Knochen einsinken.
- Bei nicht sicherer Frakturstabilisierung oder ungenügender Knochenqualität sollte zusätzlich eine Abstützplatte verwendet werden.
- Obwohl nachfolgend die offene Frakturstabilisierung beschrieben wird, kann man bei minimaler Fragmentverschiebung und arthroskopischer Unterstützung manchmal auch eine Frakturrevision mit perkutaner Schraubenosteosynthese durchführen.

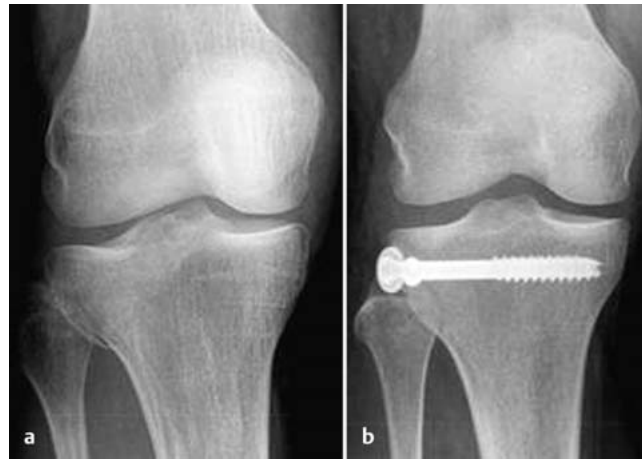


Abb. 1 a und b
a Präoperatives Röntgenbild: Spaltbruch des Tibiakopfs.
b Postoperatives Röntgenbild: Stabilisierung mit 2 kanülierten Schrauben 7,0 mm.

2. Präoperative Vorbereitung

Das OP-Personal sollte Folgendes wissen und kontrollieren:

- Frakturort und -seite (rechts-links)
- Art der geplanten Operation
- Überprüfen der Seitenmarkierung durch den Chirurgen
- Weichteilverhältnisse (geschlossen/offen)
- Vorgesehene Implantate
- Patientenlagerung
- Patientenunterlagen (einschließlich Einwilligungserklärung, durchgeführter Antibiotika- und Thromboseprophylaxe)
- Nebenerkrankungen einschließlich Allergien

Notwendiges Instrumentarium:

- 7,0 mm kanüliertes Schraubenset
- Allgemeine orthopädische Instrumente (Knochen-, Weichteilsieb)
- Kompatible Druckluft- oder Akku-bohrmaschinen mit entsprechendem Zubehör
- Arthrodesenspreizer
- Femoraler Distraktor oder Fixateur externe als Repositionshilfe

Gerätschaften:

- Röntgenstrahlendurchlässiger Operationstisch
- Zubehör für die Lagerung in Rückenlage bei unabhängiger Position beider Beine
- Röntgenbildverstärker
- Strahlenschutz für Patient und Personal im OP
- Blutsperre (anlegen, jedoch selten aufpumpen)

Eventuell notwendige Zusatzausrüstung:

- Arthroskopieturm mit Kamera und Instrumenten für arthroskopisch unterstützte Operationen

3. Anästhesie

- Der operative Eingriff erfolgt unter Vollnarkose oder Regionalanästhesie (Spinalanästhesie).
- Bei Regionalanästhesieverfahren muss der Kompartmentsdruck im Unterschenkel mit geeigneten Maßnahmen überprüft werden, da intra- und postoperativ ein Kompartmentsyndrom auftreten und der Patient unter Regionalanästhesie nicht über typische Schmerzen klagen kann, die als erstes und wichtigstes Symptom eines Kompartmentsyndroms auftreten.
- Falls eine Spinalanästhesie verwendet wird, sollte sich der Operateur sicher sein, dass der Eingriff innerhalb der verfügbaren Zeit durchgeführt werden kann, bevor die Anästhesiewirkung wieder nachlässt. Im Regelfall sind dies ungefähr 90 Minuten, allerdings bei sehr individueller Abweichung.

4. Patientenlagerung und Positionierung des Röntgenbildverstärkers

- Der Patient liegt in Rückenlage auf dem Operationstisch.
- Während der Operation muss das Knie bis 90° gebeugt werden können. Hierdurch kann die Gelenkfläche besser eingesehen werden und der Tractus iliotibialis von der lateralen Kondyle nach hinten verschoben werden. Die Kniebeugung kann man entweder durch Abklappen des Tisches in Kniehöhe mit dann herunterhängendem Unterschenkel erzielen oder durch

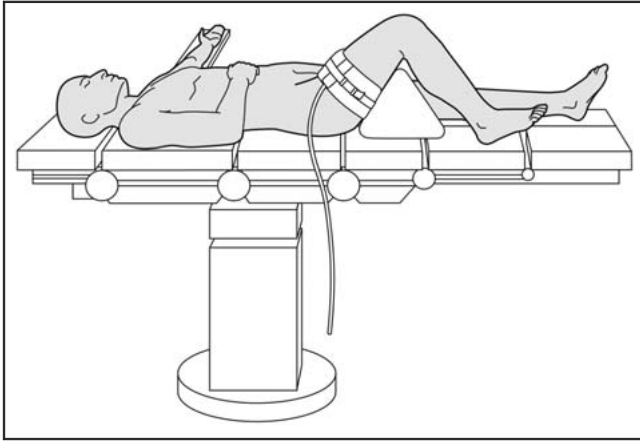


Abb. 2

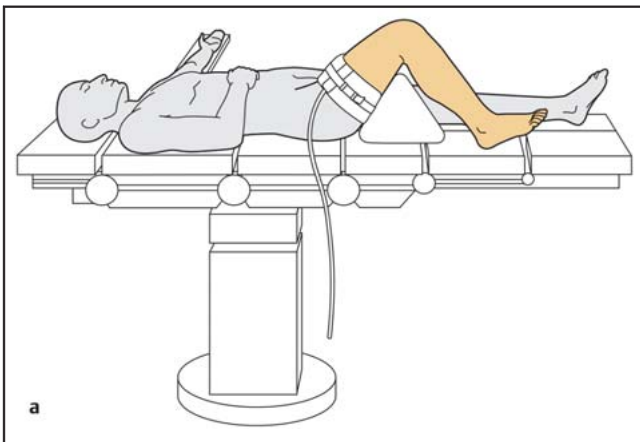


Abb. 3 a

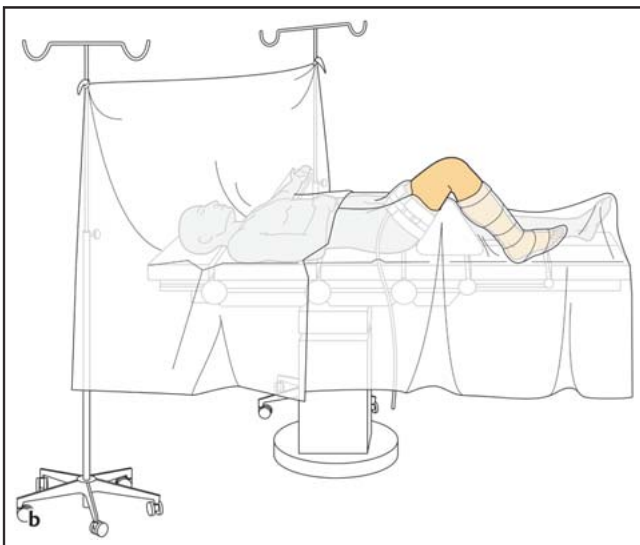


Abb. 3 b

Unterlage eines Lagerungspolsters unter den Oberschenkel (**Abb. 2**).
 – Das andere Bein wird entweder auf dem OP-Tisch gerade gelagert oder in Abspreizposition bei gebeugtem Hüft- und Kniegelenk, um einen leichteren Zugang für den Bildverstärker zu haben.

– Man muss darauf achten, dass Weichteile, Hautauflagestellen und die subkutan gelegenen Nerven (N. ulnaris am Ellbogen und N. peroneus am gegenseitigen Knie) vor Lagerungsdruck geschützt sind.

- Der Operationstisch wird auf die erforderliche Höhe eingestellt, der Bildverstärker steht auf der Gegenseite des verletzten Beins.
- Man muss darauf achten, dass entsprechende Durchleuchtungsaufnahmen – a.-p. und seitlich – ohne Störquellen angefertigt werden können.

5. Hautdesinfektion und Abdeckung

- Anlegen einer Blutsperre, die bei Bedarf aufgepumpt wird.
- Während der Vorbereitung wird ein leichter Zug von Hand auf das Bein ausgeübt.
- Desinfektion des freiliegenden Beins von Mitte Oberschenkel bis zum Fuß mit einem geeigneten Desinfektionsmittel (**Abb. 3 a**).
- Das Bein wird mit einem Einmal-U-Tuch oder Extremitätentuch abgedeckt. Eine Stockinette bedeckt den Fuß und Unterschenkel und wird mit einem Klebeband fixiert (**Abb. 3 b**).
- Sterile Abdeckung des Röntgenbildverstärkers.

6. Setup im Operationssaal

- Operateur und Assistent stehen (oder sitzen) auf der Seite der Verletzung.
- Die/der Instrumentierende steht neben dem Operateur.
- Der Röntgenbildverstärker (BV) steht auf der Gegenseite der Verletzung mit dem Monitor gut sichtbar für das gesamte OP-Team und die Person, die den BV bedient (**Abb. 4**).

7. Instrumente und Implantate (**Abb. 5**)

8. Operationstechnik – Schritt für Schritt

- Lateraler parapatellärer Hautschnitt (6–8 cm lang) an der Anterolateralseite des Kniegelenks, beginnend 4–6 cm oberhalb der Gelenklinie und nach distal bis zur proximalen Tibia. Die Länge des Schnittes nach distal hängt von der Fraktur-anatomie und der Osteosynthesetechnik ab.
- Proximal wird in der Tiefe das laterale patellare Retinakulum inzidiert und die Gelenkkapsel dargestellt. Distal erfolgt die Freilegung des Frakturspalts mit minimaler Weichteilablösung.
- Die Gelenkkapsel wird knapp unterhalb des Außenmeniskus horizontal eröffnet, um eine direkte Sicht auf die Gelenkfläche zu erlauben. Dabei muss ein ausreichender Weichteilrand belassen werden, um einen späteren

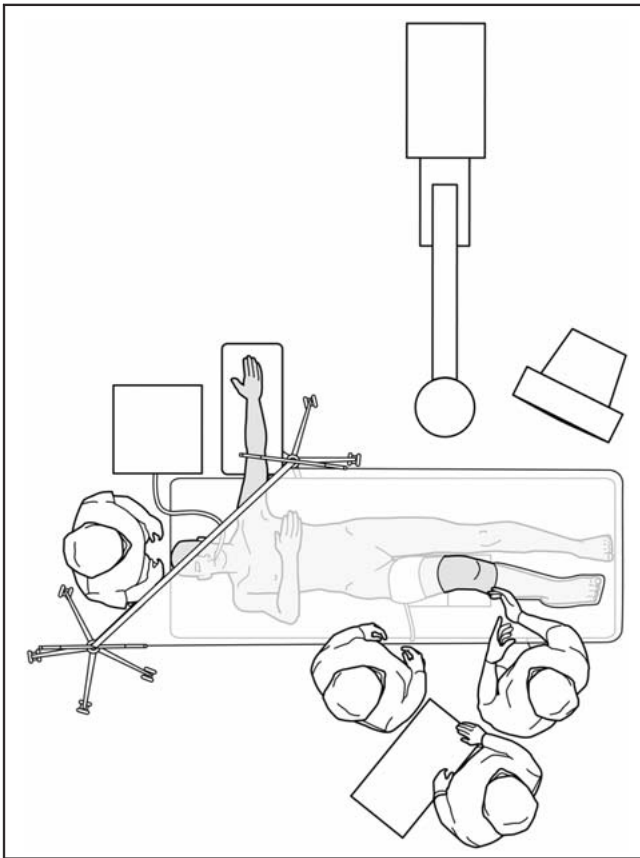


Abb. 4

- Verschluss der Gelenkkapsel zu ermöglichen.
- Darstellen des Frakturspalts, Hämatom und kleine Knochensplitter werden mit scharfem Löffel und Spülung entfernt.
 - Die Fraktur wird dann reponiert und mit einer großen Repositionszange mit Kugelspitzen fixiert (**Abb. 6 a**). An der Medialseite der Tibia erfolgt eine kleine Stichinzision, um die mediale Kugelspitze direkt auf den Knochen aufsetzen zu können.
 - Unter Verwendung einer Bohrhülse wird ein 2,0 mm Führungsdraht mit Gewindespitze ungefähr 1 cm unterhalb der lateralen Gelenkfläche eingebohrt. Der Draht muss so eingebracht werden, dass er die anderen Schrauben für die definitive Osteosynthese nicht stört. Man muss beachten, dass die laterale Tibiagelenkfläche nach oben gewölbt ist und höher steht als die nach unten gewölbte mediale Gelenkfläche. Die Führungsdrähte werden bis knapp vor die mediale Kortikalis eingebracht, dürfen diese aber nicht überragen.
 - Ein 2. Führungsdraht wird parallel zum ersten knapp unterhalb der Gelenkfläche eingebracht (**Abb. 6 b**). Ein 3. Führungsdraht kann evtl. an der unteren Spitze des Fragments einge-

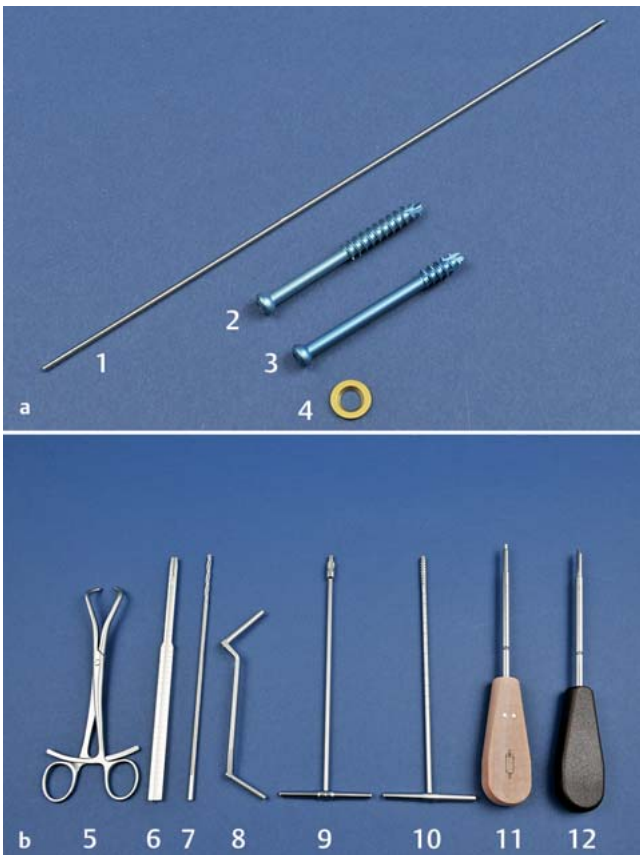


Abb. 5 a und b

a Implantate

1. Kirschner-Draht mit Gewindespitze 2,0 mm, 230 mm
2. kanülierte Schraube 7,0 mm, 32 mm Gewinde
3. kanülierte Schraube 7,0 mm, 16 mm Gewinde
4. Unterlagscheibe

b Instrumente für Osteosynthese mit kanülierten Schrauben 7,0 mm

5. Repositionszange mit Spitzen, klein – Beachte: extra große Repositionszange mit Kugelspitzen (nicht abgebildet)
6. Längenmessgerät
7. Spiralbohrer 4,5/2,1 mm
8. Doppelbohrbüchse 4,5/3,2 mm
9. kanülierte Kopfraumfräse 7,0 mm
10. kanüliertes Gewindeschneider 7,0 mm
11. kanüliertes Schraubenzieher
12. Schraubenzieher

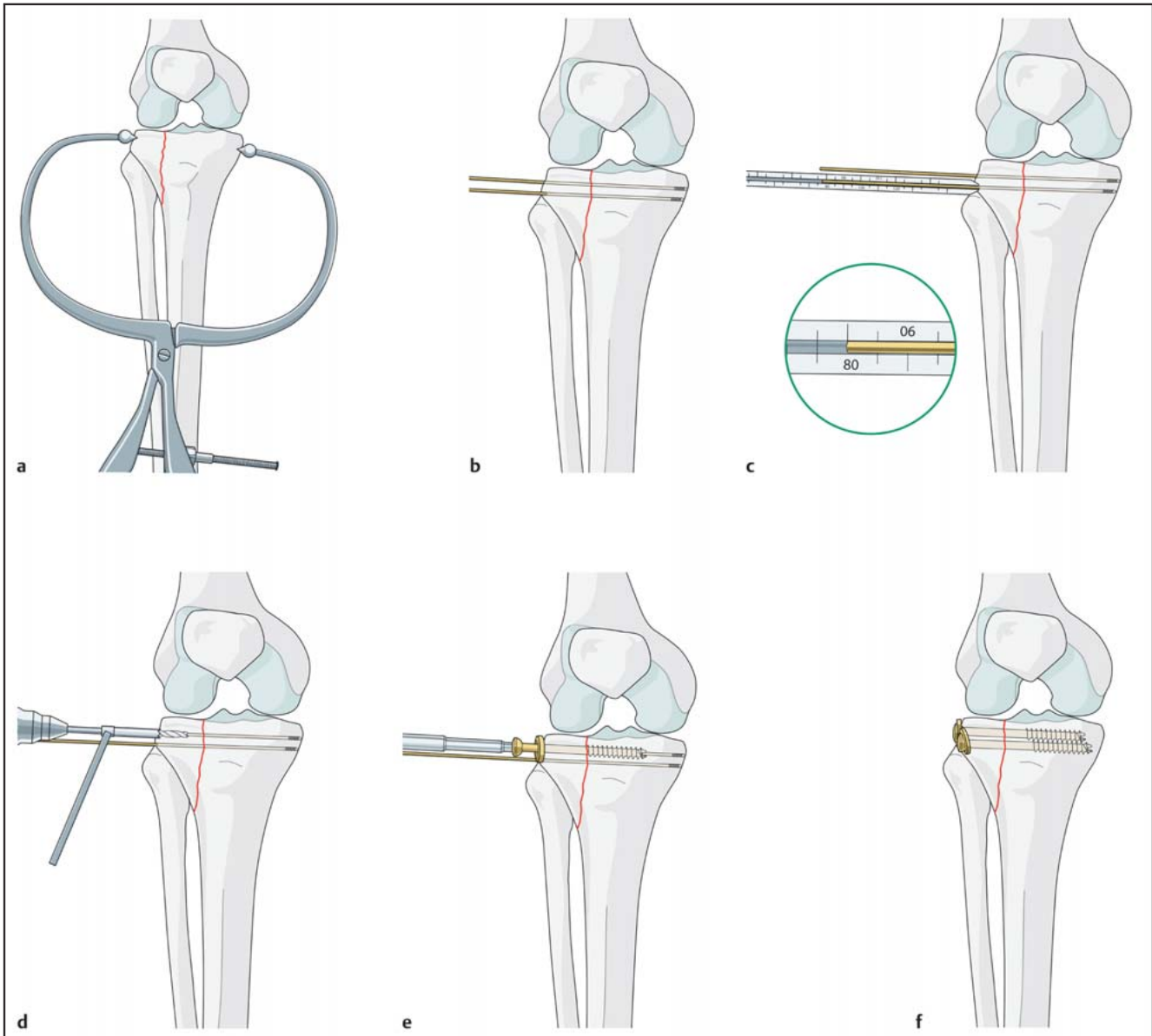


Abb. 6a bis f

- bracht werden, falls dies erforderlich ist. Die Lage der Führungsdrähte wird mit dem Röntgenbildverstärker überprüft.
- Bei korrekter Drahtposition kann die Schraubenlänge mit dem Längenmessgerät direkt abgelesen werden (Abb. 6c).
 - Falls erforderlich, sollte man die Drähte/Schrauben über separate Stichinzisionen einbringen. Dies ist weichteilschonender, als wenn man versucht, den geeigneten Eintrittspunkt über den ursprünglichen Hautschnitt zu erreichen.
 - Mit dem 4,5 mm kanülierten Bohrer wird die laterale Kortikalis über dem ersten Führungsdraht aufgebohrt (Abb. 6d). Die Schrauben sind selbstbohrend und selbstschneidend, aber

- bei sehr guter Knochenqualität kann es erforderlich sein, bis zu 1 cm von der Drahtspitze entfernt vorzubohren.
- Die ausgewählte Schraube wird mit Unterlegscheibe eingedreht (Abb. 6e). Bei den meisten Frakturformen sind Schrauben mit 32 mm Gewinde richtig. Es muss sichergestellt werden, dass das ganze Schraubengewinde jenseits der Frakturebene liegt, damit die Schraube eine Kompressionswirkung auf die Fraktur ausüben kann.
 - Mithilfe von Unterlegscheiben kann man das Einsinken der Schraubenköpfe in die Kortikalis verhindern.
 - Gleiches Vorgehen wie oben erfolgt für weitere Schrauben (Abb. 6f).
 - Abschließende Röntgenkontrolle in beiden Ebenen mit Ausdruck der Bilder.

- Schichtweiser Wundverschluss nach Refixation des Meniskus.
- Anschließend wird die Kniegelenkstabilität auf Valgusstress überprüft. Die meisten Begleitverletzungen des Innenbandapparats können konservativ behandelt werden, evtl. unter Verwendung einer Bewegungsorthese während der Rehabilitationsphase.

9. Spezielle perioperative Vorsichtsmaßnahmen

- Mögliche Druckstellen müssen genau beobachtet werden, besonders bei Regionen mit subkutan verlaufenden Nerven (beide Ellbogen und Knie der Gegenseite).
- Die Blutsperrmanschette muss korrekt angelegt sein und auf den richti-

- gen Druck aufgepumpt werden, aber nur, falls dies notwendig wird.
- Beim Durchschwenken des Röntgenbildverstärkers um das Operationsgebiet ist streng auf Sterilität zu achten.

10. Spezielle postoperative Nachsorge

- Postoperativ sind konventionelle Röntgenaufnahmen anzufertigen, um die Frakturposition und Implantatposition zu überprüfen und zu dokumentieren, falls keine geeigneten Ausdrucke vom Bildverstärker vorliegen.
- Die Osteosynthese sollte eine frühestmögliche aktive Mobilisierung postoperativ erlauben.
- Eine motorbetriebene Bewegungsschiene kann bei der Frühmobilisation eingesetzt werden, bis die postoperativen Beschwerden nachlassen.
- Der Patient wird unter Teilbelastung an Gehstützen mobilisiert, entweder mit oder möglichst ohne Bewegungsbrace oder -gips. Eine Bewegungsorthese ist jedoch bei begleitenden Bandverletzungen sehr nützlich.
- Die Belastung kann gesteigert werden, wenn klinisch und radiologisch ein problemloser Heilverlauf vorliegt. Vollbelastung ist normalerweise nach 6–8 Wochen möglich.

11. OP-Personal – Kernpunkte

- Kontrolle auf Richtigkeit von Patient, Seite, Markierung und OP-Gebiet.

- Kontrolle auf Vollständigkeit von Instrumenten und Implantaten.
- Extra große Repositionszange mit Kugelspitzen bereithalten.
- Sicherstellen, dass bei jedem Eingriff neue Führungsdrähte der richtigen Größe verwendet werden. Zusätzliche Führungsdrähte sollten immer vorgehalten werden.
- Überprüfen der korrekten Schraubenslänge und Gewindelänge.
- Zum abschließenden Festziehen der kanülierten Schrauben dem Operateur immer den konventionellen Schraubenzieher anreichen.
- Überprüfen, dass der Führungsdraht nicht im kanülierten Bohrer feststeckt.
- Sorgfältiges Durchspülen und Vorreinigen aller kanülierten Instrumente.
- Verwerfen der benutzten Führungsdrähte.
- Dokumentation und Nachbestellung aller gebrauchten Implantate.

12. Operateur – Kernpunkte

- Kontrolle auf Richtigkeit von Patient, Seite, Markierung und OP-Gebiet.
- Aufzeichnen eines OP-Planes und einer geeigneten Operationsstrategie vor OP-Beginn.
- Kontrolle auf korrekte Patientenlagerung
- Kontrolle auf Strahlendurchlässigkeit in beiden Ebenen
- Sorgfältiges Management von Weichteilen und Fragmenten zur Schonung

- der Blutversorgung und Vermeidung von Devitalisierung des Knochens.
- Belassen eines ausreichenden Weichteilrands bei der Meniskusablösung, um eine korrekte Rekonstruktion zu ermöglichen.
- Positionierung der Führungsdrähte unter Berücksichtigung weiterer Drähte und Schrauben. Die mediale Kortikalis sollte mit Führungsdraht oder Schraube nicht durchbohrt werden.
- Kontrolle, dass der Führungsdraht nicht im kanülierten Bohrer festklemmt und dann beim Bohren durch die medialisierende Kortikalis vorgeschoben wird.
- Sicherstellen, dass die Schraubengewinde nur jenseits der Frakturbene liegen, um für interfragmentäre Kompression zu sorgen.
- Verwenden von Unterlegscheiben mit den Schrauben.
- Besondere Sorgfalt bei Verwendung eines Arthroskops, dass keine Flüssigkeit vom Knie in die Wadenmuskulatur gelangt, wodurch es zu einem Kompartmentsyndrom kommen könnte.

Peter Campbell

MBBS, FRCS(ED)Orth
Consultant Orthopaedic & Trauma Surgeon

York District Hospital
Wiggington Road
York, YO3 7HE, UK