

Die BAHA-Implantation aus Sicht der OP-Schwester im HNO-OP

■ Anja Ackermann

Zusammenfassung

BAHA leitet sich vom Akronym **Bone-Anchored Hearing Aid** ab und meint ein Hörgerät, welches am Knochen mit einer Titanschraube verankert ist. Unter Umgehung des Mittelohrs werden die Schallwellen über den Schädelsknochen auf das Innenohr übertragen. Die Indikationen für ein BAHA sind Hörprobleme bei z.B. chronischer Mittelohrentzündung, Z. n. Anlage einer sog. Radikalhöhle, großer Ohrmissbildung und evtl. Otosklerose bei letztem Ohr. Eine spezielle Anwendung ist auch die einseitige Taubheit. Der operative Eingriff ist in der Regel unproblematisch, allerdings muss auf bestimmte Details wie Hautausdünnung und Schutz der Titanoberfläche des Implantats geachtet werden.

BAHA Implantation from the Viewpoint of OP Nurses in ENT Operations

BAHA is the abbreviation for “bone-anchored hearing aid” and refers to a hearing aid that is fixed to the bone by means of a titanium screw. Bypassing the middle ear, sound waves are transmitted to the internal ear via the bones of the skull. The indications for a BAHA are, for example, chronic middle ear inflammation, the condition after a radical mastoidectomy, major malformations of the ear and, possibly, for otosclerosis of the last remaining ear. It may also be used in cases of one-sided deafness. The operative procedure is generally simple, however, attention must be paid to certain details such as skin reduction and protection of the implant's titanium surface.

Was ist ein BAHA?

Ein BAHA ist ein knochenverankertes Hörgerät, es leitet sich von den Anfangsbuchstaben der englischen Übersetzung des Wortes „knochenverankertes Hörgerät“ ab: **Bone-Anchored Hearing Aid**.

Das eigentliche Implantat besteht aus einer Titanschraube, die im Knochen hinter dem Ohr verankert wird und als Befestigung für das Hörgerät dient.

Die Methode geht auf den Oralchirurgen Per-Ingvar Branemark zurück, der herausfand, dass Titanimplantate mit einer Oxidschicht eine innige Verbindung mit dem Knochen eingehen. Dies bezeichnet er als „Osseointegration“. Das BAHA ist eine extraorale Anwendung dieses Prin-

zips, was einen sehr effizienten Energietransfer von Schall vom Knochen auf das Innenohr ermöglicht (**Abb. 1**).

Wann wird ein BAHA implantiert?

Bei Vorliegen einer Schallleitungsschwerhörigkeit in Kombination mit Gehörgangsproblemen, die eine Versorgung mit einem konventionellen Hörgerät verhindern, kann man eine BAHA-Operation erwägen.

Typische Indikationen können sein:

- chronische Mittelohrentzündungen
- Zustand nach Ohr-OP (Radikalhöhlenanlage)
- Ohrfehlbildungen
- rezidivierende Gehörgangsentzündungen
- eventuell auch Otosklerose (z. B. letzt-hörendes Ohr)

Diagnostik

Die Diagnose wird durch den Hals-Nasen-Ohren-Arzt gestellt. Hier nimmt die audiometrische Diagnostik einen besonderen Stellenwert ein. Ein Reintonaudiogramm und ein Simulationsversuch mit dem Kopfbügel oder einem Teststab über den Zähnen sind notwendig. Der Patient kann über diesen Versuch den Effekt der Versorgung selbst abschätzen und bekommt einen Eindruck vom Hören mit dem BAHA über die Knochenleitung. Im Vergleich zu anderen Verfahren stellt dies einen großen Vorteil dar, da der Effekt der therapeutischen Maßnahme bereits präoperativ sehr zuverlässig abgeschätzt werden kann.

Operationsdurchführung

Die BAHA-Operation kann sowohl in einer Lappentechnik operiert werden als auch in der linearen Schnitttechnik nach Cremers. Diese Operation kann man in Vollnarkose oder in Lokalanästhesie durchführen. Beim Eingriff in örtlicher Betäubung müssen vom OP-Pflegepersonal die besonderen Bedürfnisse schwerhöriger Patienten berücksichtigt werden. Diese sind naturgemäß ängstlich und können durch die Notwendigkeit des Mundschutzes nicht in der Lage sein, unterstützend von den Lippen abzulesen.

Der Patient wird auf den Rücken gelagert. Der Inzisionsbereich wird mit einem Lokalanästhetikum (mit Adrenalinzusatz) infiltriert. Nach sterilem Abdecken des OP-Feldes und nach Anschließen des Saugers, der bipolaren Koagulation und des Bohrers kann die OP beginnen.

Als Erstes wird die Implantatstelle vorbereitet. Man markiert mit dem BAHA-Indikator exakt die geplante Implantatstelle (in der Regel 50–55 mm vom Gehörgang entfernt). Der Hörverstärker sollte die Ohrmuschel nicht berühren. Mithilfe des Skalpells führt man einen

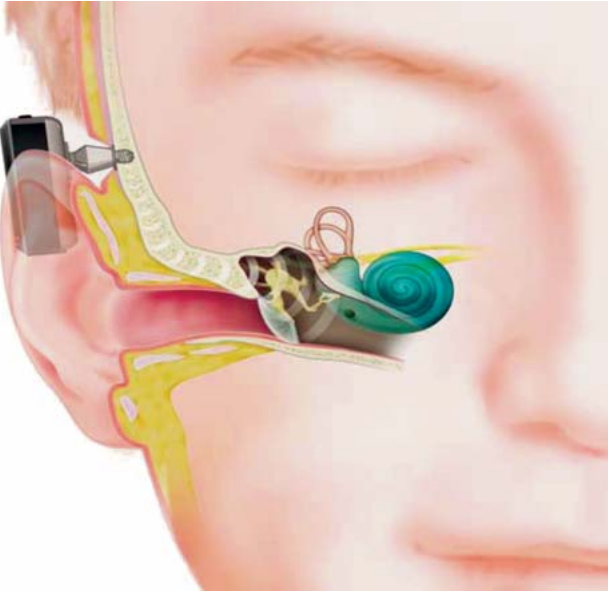

Abb. 1
BAHA-Implantat.
(Mit freundlicher
Genehmigung der
Firma Cochlear.)

© Cochlear

Schnitt aus und präpariert den Hautlap-
pen. Als 1. Schritt erfolgt die Ausdünnung
der Haut mithilfe der Skalpellklinge, da-
nach wird mit dem Raspatorium Periost
entfernt und der Operateur setzt den

Sperrer ein. Der Bohrer kommt zum Ein-
satz (**Abb. 2**).

Mithilfe des Führungsbohrers und des
3-mm-Distanzstücks, evtl. auch 4 mm je

nach Knochendichte, wird ein Loch
(**Abb. 3**) in den Knochen gebohrt. Dabei
darf die Dura nicht verletzt werden.

Beim Bohren ist das Spülen durch die
OP-Pflegekraft wichtig, damit keine
Knochenspäne in das Bohrerloch hinein-
geraten und keine Hitzeschädigung des
Knochens auftritt.

Der Bohrer steht auf 2000 U/min (**Abb. 4**).

Mithilfe des Versenkbohrers (**Abb. 5**)
wird die Öffnung auf den Durchmesser
des Implantats erweitert.

Der Versenkbohrer verfügt über einen
Anschlag, damit man rechtzeitig er-
kennt, wann die Versenkbohrung abge-
schlossen ist. Das Implantat wird nun
eingedreht, dieses hat ein selbstschnei-
dendes Gewinde. Hier stellt man am
Bohrer die Drehmomenteinstellung auf
40–50 Ncm. Das Implantat, das sich in
einer Kunststoffampulle befindet, wird
auf ein Instrumententablett gestellt
(**Abb. 6**).

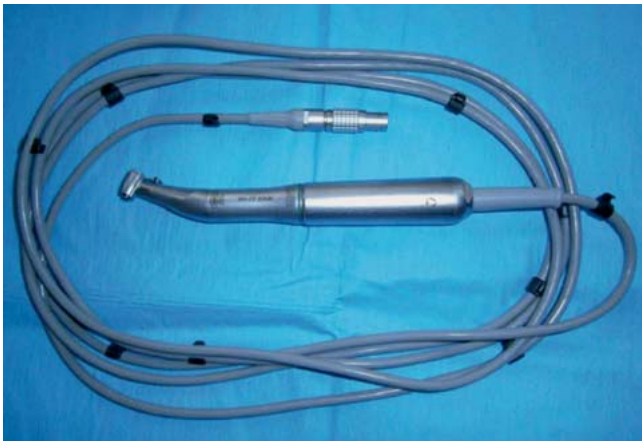

Abb. 2 Bohrer.

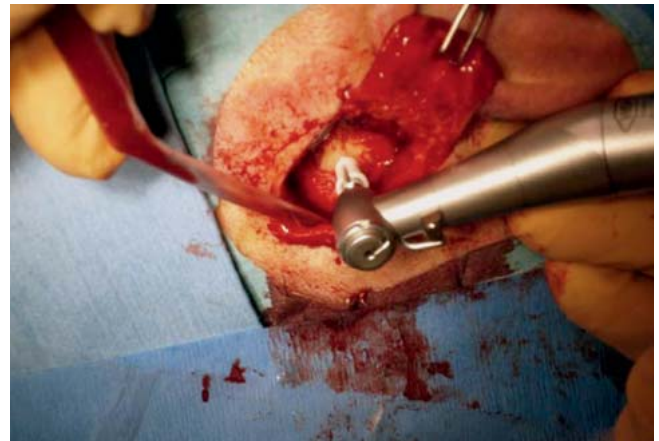

Abb. 3 Führungsbohrer 3 mm mit Distanzstück (Plastikhülse).



Abb. 4 Bohrer auf 2000 U/min.

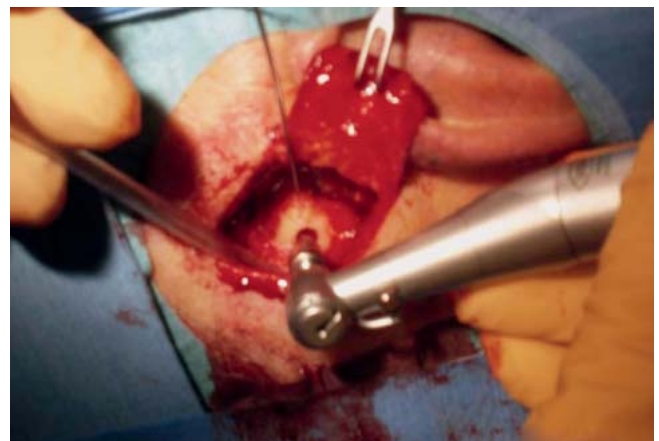

Abb. 5 Versenkbohrer.

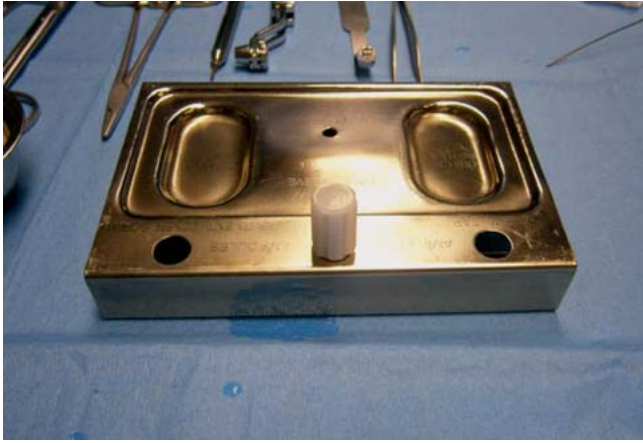

Abb. 6 Instrumententablett mit Implantat in einer Kunststoffampulle.

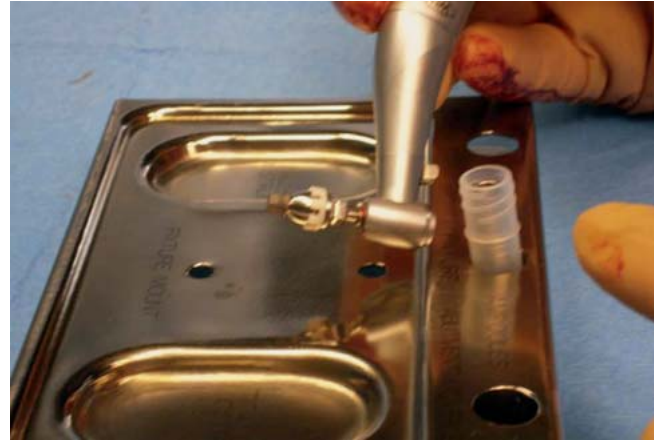


Abb. 7 Einbringpfosten mit Implantat.

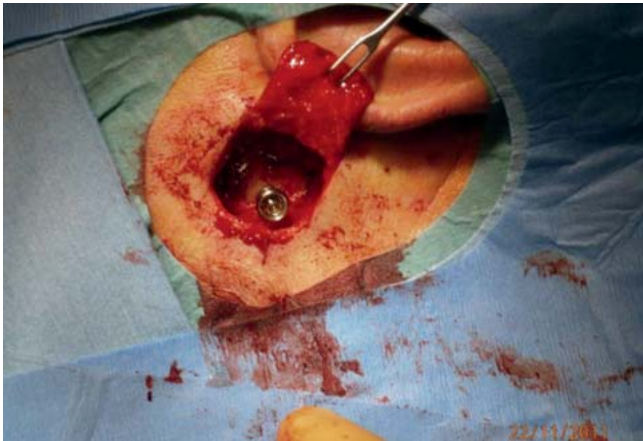

Abb. 8 Implantat im Knochen.

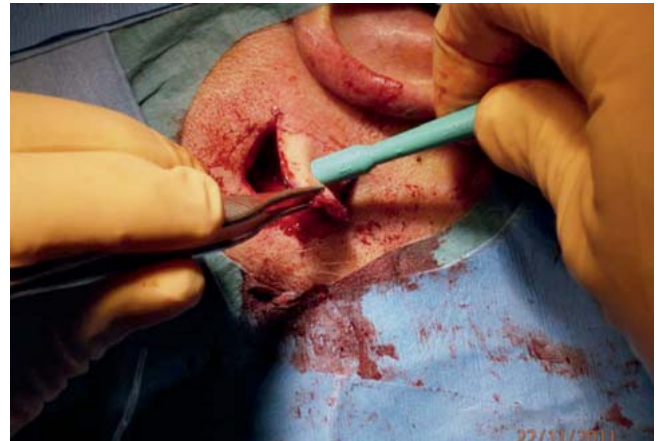

Abb. 9 Biopsiestanze.

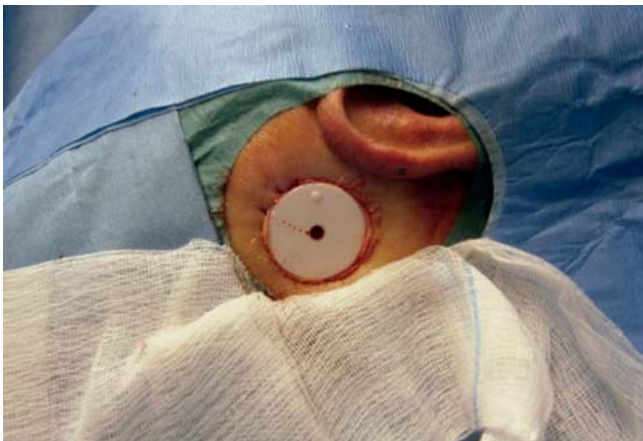

Abb. 10 Heilungskäppchen mit Vaselinetamponade.



Abb. 11 Implantat nach 6 Wochen Einheilung.

Die Ampulle dreht man vorsichtig auf, sodass der untere Teil auf dem Tablett verbleibt. Mithilfe des Einbringpfostens (Abb. 7) nimmt man das Implantat auf und setzt es in den Knochen ein. Wichtig ist, dass das Implantat vor dem Einsetzen in den Knochen nur mit der Ampulle und dem Einbringpfosten in Kontakt kommt.

Für eine erfolgreiche Osseointegration darf die Oberfläche aus Titanoxid nicht verändert werden.

Man hebt vorsichtig das Handstück des Bohrers an, um den Einbringpfosten vom Implantat zu lösen (Abb. 8).

Nun schließt man mit einer 5/0-Hautnaht den Schnitt. Mithilfe einer Biopsiestanze (Durchmesser 4 mm) wird exakt über dem Implantat für die Schnappkupplung ein Loch gestanzt (Abb. 9) und vorsichtig der Hautlappen über die Schnappkupplung gezogen.

Das Heilungskäppchen (**Abb. 10**) wird vorsichtig auf das Implantat gesetzt und dann verschlossen.

Eine Vaselinetamponade wird unter das Heilungskäppchen gebracht, um Kontakt zwischen Haut und Knochen zu gewährleisten und die Bildung von Hämatomen zu verhindern. Ein Ohrverband wird angelegt. Die Operation ist beendet.

Auch wenn die BAHA-Operation relativ unproblematisch erscheint, können dennoch intraoperativ unvorhergesehene Situationen auftreten. Hier wäre bei dünner Kalotte die Duraverletzung mit Liquorrhoe zu erwähnen oder eine Blutung aus einem venösen Sinus, die auch an das OP-Personal besondere Anforderungen stellen würde.

Es ist zweckmäßig, sich mental als Pflegekraft auf diese Komplikationen ein-

zustellen, um im Bedarfsfall zügig und zielgerichtet zu reagieren.

Postoperative Pflege

Nach der OP bleibt der Patient 1 Tag stationär. Der Verband wird täglich gewechselt. Nach 10 Tagen erfolgen der Hautfadenzug und das Entfernen der Vaselinetamponade.

Nach ca. 6 Wochen Einheilung des Implantats (**Abb. 11**) wird der Patient zur Einstellung des Hörgeräts einbestellt.

Wichtig ist, dass der Patient die Haut um das Implantat sauber hält, damit Entzündungen vermieden werden.

Die BAHA-Operation an sich ist kein schwieriger Eingriff, dennoch stellt sie aufgrund der geschilderten Besonderheiten hohe Anforderungen an das OP-

Personal. Grund dafür sind zum einen die technischen Besonderheiten und zum anderen der Umstand, dass der Eingriff vergleichsweise selten durchgeführt wird. Dadurch ist es schwierig, Routine und Sicherheit zu entwickeln.

Literatur

¹ BAHA Informationsmappe, Firma Cochlear

Anja Ackermann

Stellvertretende Abteilungsleitung
HNO-OP/Ambulanz

Klinik für Hals-Nasen-Ohren-
heilkunde, Kopf-, Hals- und
plastische Gesichtschirurgie
Klinikum Bad Hersfeld
Seilerweg 29
36251 Bad Hersfeld

anja.ackermann@klinikum-hef.de