

Osteotomien am Fuß

■ Renée A. Fuhrmann

Zusammenfassung

Die operative Therapie angeborener und erworbener Fußfehlstellungen basiert auf einer Stellungskorrektur der beteiligten knöchernen Strukturen. Dabei kommt den Osteotomien ein besonderer Stellenwert zu. Die Wahl des Osteotomieverfahrens orientiert sich am klinischen und röntgenologischen Befund sowie dem Zustand der angrenzenden Gelenke. Die interne Osteosynthese sollte so gewählt werden, dass postoperativ eine funktionelle Nachbehandlung gewährleistet ist. Eine interfragmentäre Kompression und/oder Plattenosteosynthese ist dabei der Goldstandard.

Osteotomies in the Foot

The surgical correction of congenital or postural disorders of the foot depends on a realignment of the involved skeletal structures. Osteotomies are a key step to achieve these goals of treatment. The indication for the appropriate osteotomy mainly depends both on clinical and radiological findings and the functional status of the adjacent joints. Internal osteosynthesis allowing immediate postoperative weight-bearing should be preferred. Interfragmentary compression in combination with a plate is widely accepted as the gold standard.

Fehlstellungen des Rück- oder Vorfußes stellen, wenn konservative Maßnahmen (Einlagen, orthopädische Schuhversorgung) ausgeschöpft sind, eine Indikation zur operativen Korrektur dar. Derartige stellungskorrigierende Eingriffe am Fuß erfordern in aller Regel neben der Rebalancierung von Weichteilen knöcherne Eingriffe. Neben Gelenkversteifungen (Arthrodesen) kommen hier Osteotomien, also Achsenkorrekturen des Knochens, zur Anwendung. Die Differenzialindikation zwischen einer Stellungskorrektur durch Gelenkversteifung oder Osteotomie richtet sich nach dem klinischen Befund, der Art der Deformität, dem funktionellen Anspruch des Patienten und v.a. dem Zustand des betroffenen Gelenks. Zusätzlich ist zu bedenken, dass die Gelenke des Rück- und Mittelfußes eine hohe Stabilität erfordern (unteres Sprunggelenk, Fußwurzel, Übergang Fußwurzel-Mittelfuß), während im

Vorfußbereich zum Abrollen des Fußes Mobilität notwendig ist.

Grundlage der Indikationsstellung zu einer operativen Korrektur am Fuß ist der klinische Untersuchungsbefund der betroffenen unteren Extremität. Bei der seitenvergleichenden *Inspektion* des belasteten Fußes von hinten werden die Ausrichtung der Ferse (Varus/Valgus) sowie des Mittel- und Vorfußes (Abduktion/Adduktion) in Relation zur Unterschenkelachse und die Ausbildung der Längswölbung (normal/abgeflacht/überhöht) beurteilt. Die Inspektion des belasteten Mittel- und Vorfußes von vorne vermittelt einen Eindruck der Spreizfußdeformität (Verbreiterung des Vorfußes) und der Zehenstellungen.

Am entlasteten Fuß wird die Inspektion der Fußsohle mit Beurteilung der Beschwielen vorgenommen. Die Ausbildung von lokalen Schwielen ist dabei ein Hinweis für eine regional verstärkte Belastung.

Nach der *Tastuntersuchung* des Fußes wird eine *Funktionsuntersuchung* der

Gelenke durchgeführt. Dazu wird das Ausmaß für Streckung/Beugung im oberen Sprunggelenk (OSG) und den Zehengelenken ermittelt. Am unteren Sprunggelenk (USG) wird die Anhebung des inneren (Inversion, Supination) bzw. äußeren Fußrands (Eversion, Pronation) überprüft.

Abschließend werden der neurologische Befund und Gefäßstatus geprüft.

Die *konventionellen Röntgenaufnahmen* in 2 Ebenen sollten am Fuß im normalen beidbeinigen Stand am belasteten Fuß angefertigt werden. Zur Bestimmung relevanter Winkelverhältnisse (**Abb. 1** und **2**) sollte die Aufnahme im seitlichen Strahlengang den gesamten Fuß abbilden. Die Aufsichtsaufnahme (postero-anteriorer Strahlengang) bildet je nach Befundanforderung den Vor- und Mittelfuß oder die Fußwurzel ab. Schnittbilduntersuchungen (z.B. Computertomografie) bleiben speziellen Fragestellungen (Bestimmung von Drehfehlern) vorbehalten.

Zur Vorbereitung einer Osteotomie ist eine zeichnerische Planung (auf Papier oder softwaregestützt) erforderlich. Anhaltspunkt dafür ist der Verlauf der anatomischen Achse, in der Regel die Schaft-halbierende der betreffenden Knochen. Während die Achsenkorrekturen bei degenerativen Erkrankungen im Bereich der Röhrenknochen standardisiert an definierten Regionen (meist metaphysäre Region, selten diaphysär) durchgeführt werden, muss bei posttraumatischen Achsenabweichungen das Zentrum des Achsenknicks (Center of Rotation and Angulation = CORA) und damit die Lokalisation der Osteotomie zeichnerisch ermittelt werden.

Grundsätzlich ist eine knöcherne Achsenkorrektur ein- oder mehrdimensional möglich. Die Art der Osteotomie richtet sich somit nach dem Korrekturbedarf. Während Rotations- und Verschiebe-

OP-JOURNAL 2011; 27: 268–276
© Georg Thieme Verlag KG Stuttgart · New York
DOI <http://dx.doi.org/10.1055/s-0031-1280452>

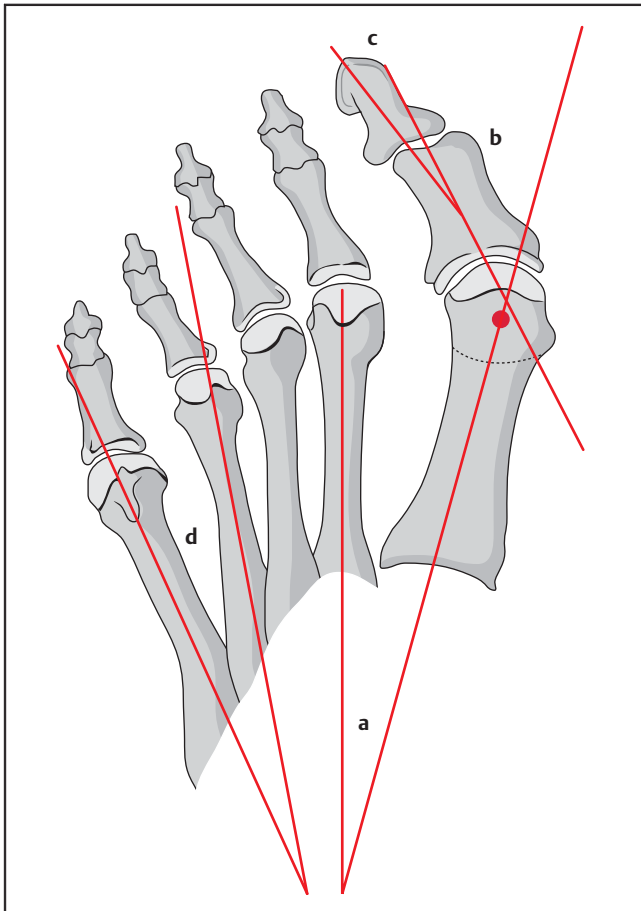


Abb. 1 a bis d (Abbildung Typ 3) Schematische Darstellung zur Bestimmung der Winkelverhältnisse am Vorfuß. **a** Winkel zwischen der Schafthalbierenden des 1. und 2. Mittelfußknochens (intermetatarsaler Winkel): Normalwert $< 10^\circ$. **b** Winkel zwischen der Schafthalbierenden des 1. Mittelfußknochens und der Schafthalbierenden der Großzehen-Grundphalanx (Hallux-valgus-Winkel): Normalwert $< 15^\circ$. **c** Winkel zwischen der Schafthalbierenden des Großzehen-Grund- und -endglieds (Hallux-valgus-interphalangeus-Winkel): Normalwert $< 15^\circ$. **d** Winkel zwischen der Schafthalbierenden des 4. und 5. Mittelfußknochens: Normalwert $< 8^\circ$.

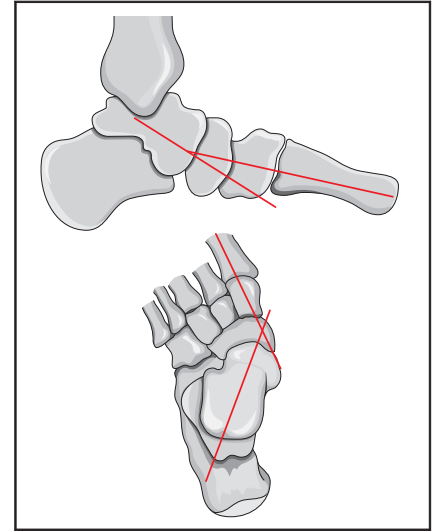


Abb. 2 (Abbildung Typ 4) Winkel zwischen den Längsachsen des Talus und des 1. Mittelfußknochens (talometatarsaler Winkel): Normalwert $< 10^\circ$.

quintus-varus-Fehlstellung, verbunden. Die betroffenen Patienten berichten über Schmerzen im Bereich der randständigen prominenten Mittelfußköpfe und gelegentlich auch über einen Mittelfußschmerz (Metatarsalgie). Weiterhin kommt es aufgrund der Hallux-valgus-Deformität oft zu einer Verdrängung der 2. Zehe oder der Ausbildung schmerzhafter Krallenzehefehlstellungen.

Fehlstellungen in der Sagittalebene

Die Anhebung (Elevation) bzw. die Absenkung (Plantarflexion) eines Mittelfußstrahls ist meist Folge einer fehlerhaften Fraktur oder eines vorausgegangenen operativen Eingriffs (z.B. Arthrodesse des 1. Tarsometatarsalgelenks oder proximale Korrekturosteotomie). Da alle Mittelfußköpfe am gesunden Fuß in einer Ebene liegen, kommt es durch die Fehlstellung eines Mittelfußstrahls zur Störung der Lastverteilung des Vorfußes. Ist ein Mittelfußstrahl eleviert, so erhöht sich die Belastung der angrenzenden Strahlen. Die Patienten berichten über einen Schmerz unter den verstärkt belasteten Mittelfußköpfen (Transfermetatarsalgie). Klinisches Zeichen ist die krankhaft gesteigerte lokale Schwielenbildung. Auch das Tiefertreten eines Mittelfußkopfs führt zu einer Metatarsalgie mit den klinischen Zeichen einer Überbelastung.

Fehlstellungen in der Frontalebene

Drehfehler der Mittelfußstrahlen sind selten und in aller Regel die Folge einer

osteotomien sowie verlängernde und verkürzende Osteotomien eine komplette Durchtrennung des Knochens erfordern, ist für eindimensionale Korrekturen oft eine monokortikale Osteotomie (öffnende Osteotomie = Open Wedge = additiv/schließende Osteotomie = Closing Wedge = subtraktiv) ausreichend. Der Erhalt einer Kortikalis hat gegenüber den kompletten Osteotomien den Vorteil der höheren Primärstabilität. Auch v- oder z-förmige Osteotomien weisen trotz der kompletten Durchtrennung des Knochens aufgrund ihres geometrischen Designs eine vergleichsweise hohe Stabilität auf.

Die technische Durchführung der Osteotomie wird nach sparsamer Deperiostierung unter sorgfältiger Schonung der umgebenden Weichteile und kontinuierlicher Kühlung während des Sägevorgangs durchgeführt. Knochenpartikel, die während des Sägevorgangs entstehen, müssen entfernt oder ausgespült werden, um einer sekundären Ossifikation vorzubeugen. Die Art der Osteosynthese richtet sich nach der Osteotomie, wobei der interfragmentären Kompression, oft in Kombination mit einer Plat-

tenosteosynthese, der Vorzug gegenüber Kirschner-Drähten zu geben ist.

Mittelfußstrahlen

Achsenfehlstellungen der Mittelfußstrahlen können in der Horizontalebene (Varus/Valgus), der Sagittalebene (Elevation/Plantarflexion) oder selten in der Frontalebene (Rotationsfehler) vorkommen.

Fehlstellungen in der Horizontalebene

Die varische Achsenabweichung des 1. Mittelfußstrahls (Metatarsus primus varus) und seltener auch die valgische Achsenabweichung des 5. Mittelfußstrahls charakterisieren die Spreizfußdeformität. Durch das fächerförmige Auseinanderweichen der randständigen Mittelfußstrahlen kommt es zu einer Vorfußverbreiterung. An der medialen Seite des Fußes wird der 1. Mittelfußkopf konturgebend (Ballen; Pseudoexostose), an der lateralen Seite der 5. Mittelfußkopf (Schneiderballen; Tailor's bunion). Der Spreizfuß ist in der Regel mit Zehen-Deformitäten, insbesondere einer Hallux-valgus- und ggf. auch einer Digitus-

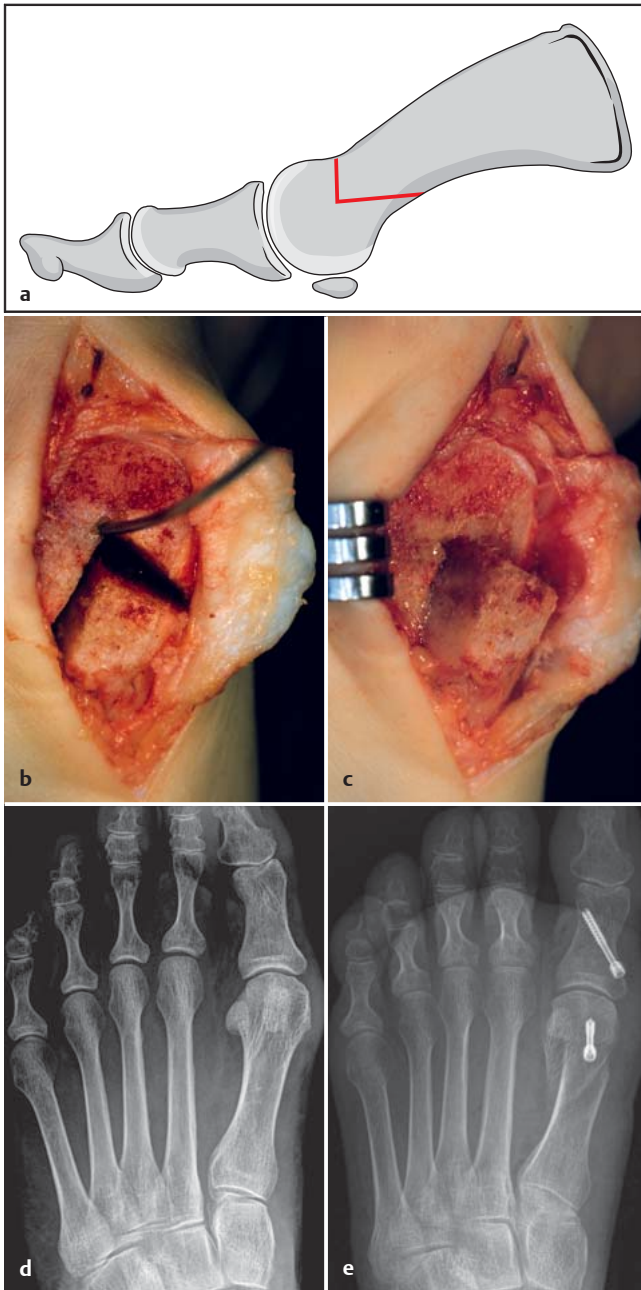


Abb. 3 a bis e
a (Abbildung Typ 2) Schematische Darstellung der distalen Chevron-Osteotomie. **b** (Abbildung Typ 5) Intraoperativer Situs nach Durchführung der Osteotomie. **c** (Abbildung Typ 5) Intraoperativer Situs nach Verschiebung des Mittelfußkopfs nach lateral. **d, e** (Abbildung Typ 3) Präoperatives (**d**) und postoperatives (**e**) Röntgenbild nach Korrektur einer Spreizfußdeformität mittels Chevron-Osteotomie und korrigierender Grundphalanxosteotomie.

fehlverheilten Fraktur. Neben belastungsabhängigen Schmerzen ist der resultierende Rotationsfehler der Zehe mit Ausbildung von Druckschwielen und Bedrängung der angrenzenden Zehe das klinisch führende Symptom.

Indikation zur Korrekturosteotomie

Die Indikation zu einer Osteotomie am Mittelfuß ist dann gegeben, wenn durch die klinische und radiologische Befunderhebung eine Achsenfehlstellung gesichert ist und der Patient über Beschwerden klagt.

Vorfuß

Erster Mittelfußstrahl

Die Wahl des Operationsverfahrens bei einer Spreizfußdeformität (Horizontalebene) richtet sich nach der Größe des Winkels zwischen dem 1. und 2. Mittelfußstrahl (intermetatarsaler Winkel). Geringere Fehlstellungen (< 15°) können mit einer distalen oder diaphysären Osteotomie korrigiert werden. Bei stärkeren Deformitäten muss eine proximale Korrektur erfolgen [1–3].

Alle operativen Korrekturen einer Spreizfußdeformität mit Hallux-valgus-Fehl-

stellung beinhalten eine Rebalancierung der gelenkumgebenden Weichteile am Großzehengrundgelenk. Dabei werden die verkürzten lateralen Strukturen, nämlich die Ansätze des M. adductor hallucis und die laterale Gelenkkapsel, durchtrennt (laterales Release). Je nach Schwere der Deformität kann dies über einen separaten dorsalen Zugang zwischen dem 1. und 2. Mittelfußkopf oder über einen transartikulären Zugang von medial erfolgen.

Der Zugang zum Großzehengrundgelenk wird streng medial angelegt. Nach Abschieben des Gefäßnervenbündels nach dorsal wird eine V- oder L-förmige Kapselinzision angelegt, die eine spätere dosierte Raffung der überdehnten Gelenkkapsel erlaubt. Anschließend wird der prominente 1. Mittelfußkopf dargestellt. Nach Inspektion des Gelenks (Knorpelschäden?) kann der mediale Überstand am 1. Mittelfußkopf mit der oszillierenden Säge entfernt werden (mediale Pseudoexostose).

Bei der Resektion der Pseudoexostose muss die Gleitrinne für das mediale Sesambein geschont werden. Sonst besteht die Gefahr der Entwicklung eines Hallux varus mit medialer Gelenkinstabilität!

Distale (retrokapitale) Korrekturosteotomie (Abb. 3)

Die am häufigsten vorgenommene distale Korrekturosteotomie ist die V-förmige Chevron-(Austin-)Osteotomie. Zunächst wird ein Zieldraht etwas dorsal des Zentrums im 1. Mittelfußkopf eingebohrt. Durch die Ausrichtung des Drahtes können die Länge des 1. Mittelfußknochens und die Orientierung in der Sagittalebene (Elevation/Plantarflektion) justiert werden. In der Regel wird die Länge des 1. Metatarsale beibehalten und der Mittelfußkopf gering fußsohlenwärts verschoben. Nach der vollständigen Knochendurchtrennung lässt sich der 1. Mittelfußkopf je nach erforderlichem Korrekturbedarf nach lateral verschieben. Eine Verschiebung um mehr als halbe Schaftbreite sollte aus Stabilitätsgründen vermieden werden.

Intraoperativ muss sichergestellt werden, dass die Gelenkfläche des 1. Mittelfußkopfs senkrecht zur Schaftlängsachse verläuft. Eine laterale Abkippung des Gelenkflächenwinkels muss durch die Entnahme eines Knochensegments mit medialer Basis korrigiert werden.

Der Mittelfußkopf wird dann durch eine Kleinfragmentschraube (2–2,5 mm) oder eine kanülierte Gewindekopfschraube von dorsal nach plantar stabilisiert. Anschließend kann der metaphysäre Knochenüberstand mit der oszillierenden Säge entfernt werden.

Nach der Naht der medialen Gelenkkapsel (unter leichter Verkürzung) sollte eine fluoroskopische Kontrolle durchgeführt werden, um die knöcherne Vorfußkonfiguration sowie Lage und Länge der Schraube zu kontrollieren. Auch muss intraoperativ sichergestellt werden, dass die Bewegung im Großzehengrundgelenk unbeeinträchtigt möglich ist.

Diaphysäre Korrekturosteotomie (Abb. 4)

Die Osteomien im Schaftbereich des 1. Mittelfußknochens werden meist langstreckig angelegt, wobei die Osteotomieebene parallel zur Belastungsfläche des Fußes verläuft. Ein typisches Beispiel für eine diaphysäre Achsenkorrektur ist die Scarf-Osteotomie. Sie hat ein Z-förmiges Design, sodass – vergleichbar der Chevron-Osteotomie – eine Korrektur in der Horizontal- und Sagittalebene möglich ist.

Nach Durchführung des lateralen Release am Großzehengrundgelenk wird ein langstreckiger medialer Zugang angelegt, der vom Großzehengrundgelenk bis zur Basis des 1. Mittelfußknochens reicht. Die Kapseleröffnung und sparsame Resektion der medialen Pseudoexostose erfolgt in gleicher Weise wie bei der Chevron-Osteotomie. Nach Darstellung des Metatarsalschafts wird zunächst die langstreckige Osteotomie angelegt, die von der retrokapitalen Region bis ca. 1 cm proximal des Tarsometatarsalgelenks reicht. Diese Osteotomie verläuft parallel zur plantaren Fläche des 1. Mittelfußknochens und ist somit nach lateral plantar orientiert. Der distale dorsale Schnitt wird in einer nach proximal lateral abfallenden Ebene (ca. 60° zur Hauptosteotomie) angelegt. Der plantare Schnitt erfolgt parallel dazu. Nach vorsichtiger Mobilisation der Fragmente wird das dorsale Fragment nach lateral verschoben.

Die Verschiebung des Fragments nach lateral wird erleichtert, wenn aus dem diaphysären Fragment ein kleines Knochensegment entnommen wird.

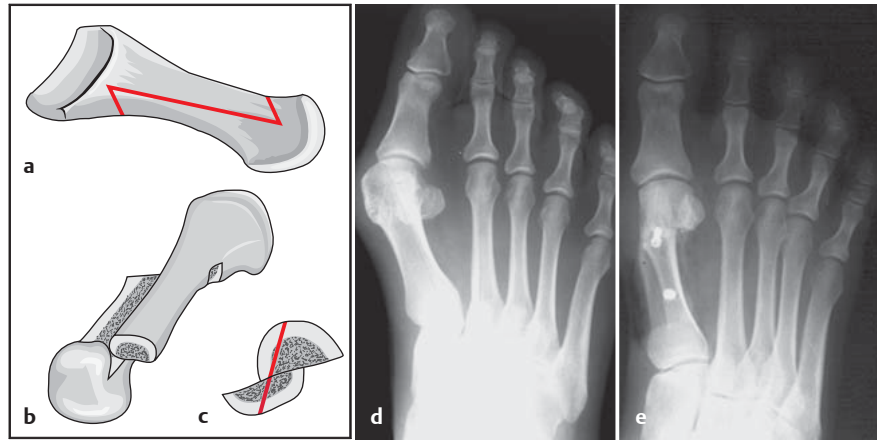


Abb. 4 a bis e (Abbildung Typ 2) **a–c** Schematische Darstellung der Scarf-Osteotomie. Ansicht von medial (**a**), Ansicht von oben (**b**), Ansicht von vorne (**c**). **d, e** Präoperatives (**d**) und postoperatives (**e**) Röntgenbild nach Korrektur einer Spreizfußdeformität mittels Scarf-Osteotomie.

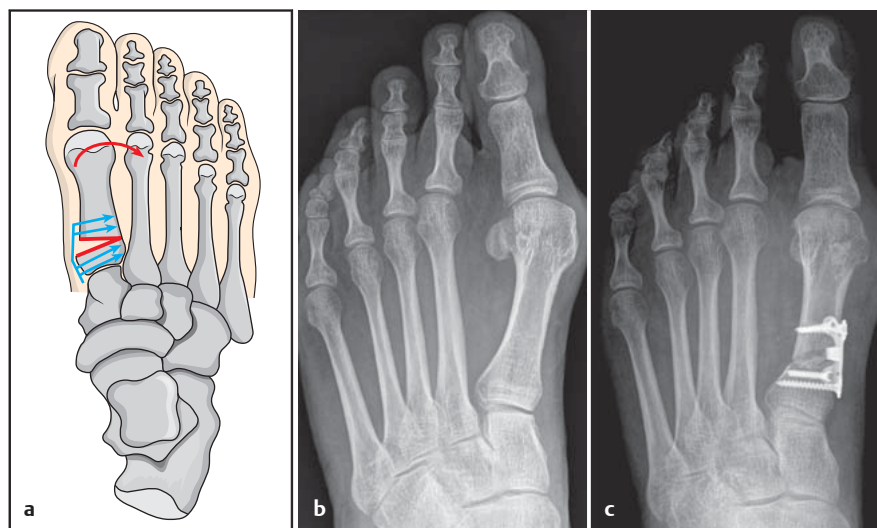


Abb. 5 a bis c (Abbildung Typ 3) **a** Schematische Darstellung der proximalen Open-Wedge-Osteotomie. **b, c** Präoperatives (**b**) und postoperatives (**c**) Röntgenbild nach Korrektur einer Spreizfußdeformität mittels Open-Wedge-Osteotomie.

Das Ausmaß der Verschiebung orientiert sich an der Deformität, sollte jedoch die halbe Schaftbreite nicht überschreiten. Die Stabilisation der Osteotomie erfolgt durch 2 Kleinfragmentschrauben (2–2,5 mm) oder kanülierte Gewindekopfschrauben. Abschließend wird der medial überstehende diaphysäre Knochenanteil reseziert und die mediale Gelenkkapsel rekonstruiert (**Abb. 6 b–e**).

Proximale Korrekturosteotomie

Die proximale Osteotomie bleibt intermetatarsalen Winkeln über 15°, also ausgeprägten Spreizfußdeformitäten, vorbehalten. Grundsätzlich kann die Achsenkorrektur als subtraktives Verfahren (Entnahme eines lateralbasigen Knochensegments mit Verkürzung des 1. Mittelfußknochens) oder additives Verfah-

ren (Aufspreizen der Osteotomie mit Verlängerung des 1. Mittelfußknochens) erfolgen. Längenneutrale Osteotomieformen sind die bogenförmige Osteotomie (Crescentic) oder die proximale Chevron-Osteotomie. Die Einführung winkelstabiler Implantate für den Mittelfuß hat zur Verbreiterung der aufklappenden proximalen Osteotomie geführt.

Nach dem lateralen Release am Großzehengrundgelenk und Eröffnung der medialen Gelenkkapsel wird am proximalen Ende des 1. Mittelfußknochens ein medialer Hautschnitt angelegt.

Aufgrund des hohen Korrekturpotenzials der proximalen Osteotomie sollte die mediale Pseudoexostose erst nach der Stabilisierung der Osteotomie entfernt werden.

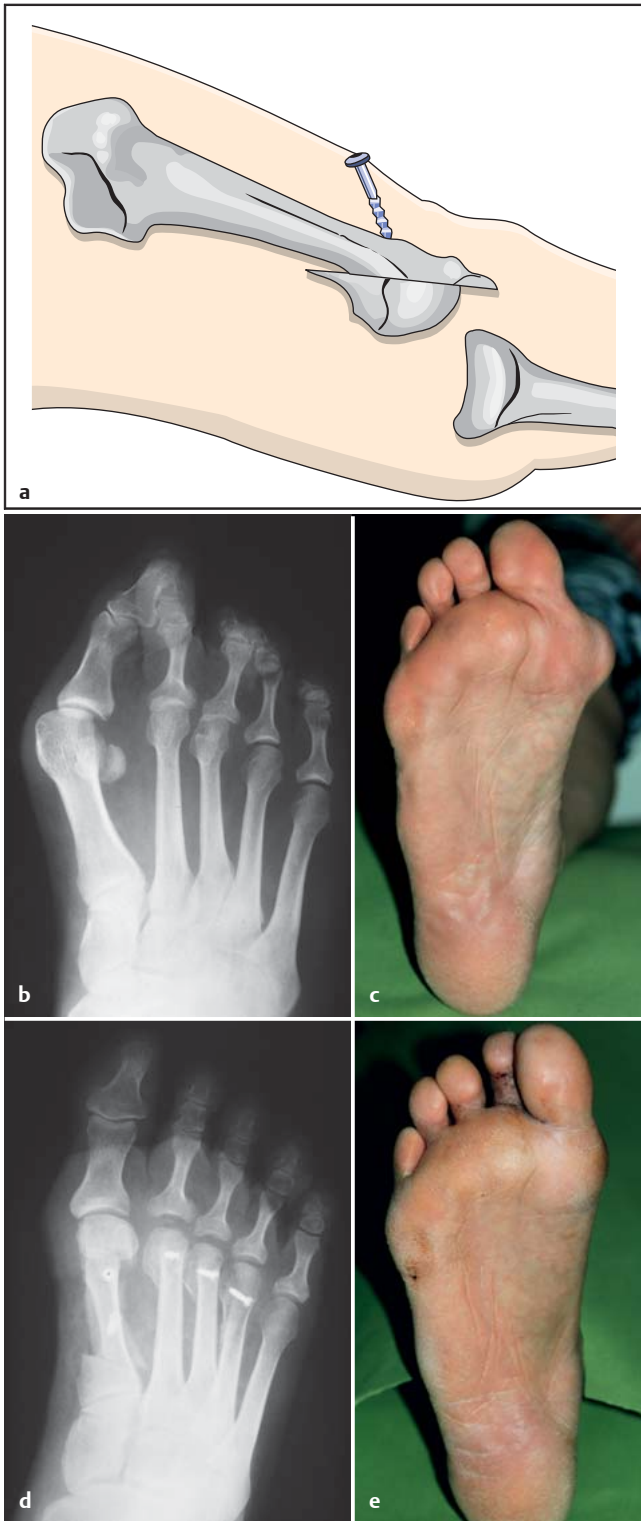


Abb. 6a bis e
a (Abbildung Typ 4) Schematische Darstellung des metatarsalen Verkürzungsosteotomie.
b, c (Abbildung Typ 3) Präoperatives röntgenologisches und klinisches Bild einer ausgeprägten Spreizfußdeformität.
d, e (Abbildung Typ 3) Postoperatives röntgenologisches und klinisches Bild nach Scarf-Osteotomie und Verkürzungsosteotomie der Mittelfußstrahlen II bis IV.

Die Osteotomie wird standardisiert etwa 1–1,5 cm distal des Tarsometatarsalgelenks angelegt. Die Osteotomieebene kann senkrecht zur Längsachse des Mittelfußknochens, aber ebenso auch nach proximal oder distal orientiert werden, um die spongiöse Kontaktfläche zu vergrößern. Wichtig ist, dass die Osteotomie monokortikal unter Erhalt der late-

ralen Kortikalis durchgeführt wird. Das Aufspreizen der Osteotomie wird deshalb langsam unter Zuhilfenahme mehrerer Meißel oder eines kleinen Distraktors durchgeführt, bis die Deformität korrigiert ist. Dann wird von medial ein winkelstabiles Implantat im Osteotomiebereich angebracht. Ein Auffüllen der Distaktionsstrecke mit Knochen ist bei

sicher erhaltener lateraler Kortikalis nicht routinemäßig erforderlich. Bei großer Distaktionsstrecke oder Infraktion der lateralen Kortikalis kann ein kortikospongiöses Transplantat vom lateralen Kalkaneus entnommen werden.

In seltenen Fällen besteht eine Störung der sagittalen Ausrichtung des 1. Mittelfußstrahls. Dies ist meist Folge einer fehlerverheilten Fraktur oder eines vorausgegangenen operativen Eingriffs. Ist der 1. Mittelfußstrahl zu weit nach dorsal angehoben (eleviert), so resultiert daraus eine Verschiebung der Lastverteilung zu den zentralen Mittelfußstrahlen und es kommt zur Ausbildung von Mittelfußschmerzen (Transfermetatarsalgie). Diese Befundkonstellation kann auch bei einer Knickplattfußdeformität vorliegen. Durch eine supinatorische Verdrehung des Mittelfußes hat der 1. Strahl dann keinen ausreichenden Bodenkontakt mehr.

In diesen Fällen muss das Metatarsale nach plantar flektiert werden, um wieder eine ausreichende Lastaufnahme zu gewährleisten.

Hierzu wird ein kleiner streckseitiger Zugang über dem proximalen Metatarsale I angelegt. Nach Darstellung und Abschieben der Großzehenstrecksehnen wird ca. 1 cm distal des Tarsometatarsalgelenks eine monokortikale Osteotomie angelegt, die langsam dorsal aufgespreizt wird. Wichtig ist dabei, dass die plantare Kortikalis erhalten bleibt. Das Ausmaß der Korrektur orientiert sich an der vorbestehenden Deformität und kann intraoperativ fluoroskopisch oder durch Palpation der Mittelfußköpfe ermittelt werden. Die Stabilisation der öffnenden Osteotomie wird durch ein winkelstabiles Implantat erreicht.

In seltenen Fällen besteht die Indikation zur Anhebung des 1. Mittelfußknochens, wenn es nach einer fehlerverheilten Fraktur oder einem vorangegangenen operativen Eingriff zu einer übermäßigen Plantarisierung des 1. Mittelfußstrahls gekommen ist. Die betroffenen Patienten klagen in diesen Fällen über eine Metatarsalgie unter dem 1. Strahl.

Der operative Eingriff wird analog der öffnenden Osteotomie durchgeführt, jedoch wird zur Anhebung des 1. Mittelfußstrahls ein Knochensegment mit dorsaler Basis aus der proximalen Metaphyse entnommen. Bei belassener plantarer Kortikalis wird die Osteotomie

dann manuell verschlossen und mit einer Kleinfragmentplatte stabilisiert.

Mittelfußstrahlen II–V

Varisierende Osteotomie des 5. Mittelfußknochens

Der Schneiderballen (Tailor's bunion) als weiteres Charakteristikum des Spreizfußes entsteht analog zum medialen Ballen durch die Prominenz des 5. Mittelfußkopfs auf der lateralen Fußseite. Meist ist diese Deformität mit einer varischen Fehlstellung der 5. Zehe (Digitus quintus varus) verbunden.

Eine Operationsindikation besteht dann, wenn der prominente 5. Mittelfußkopf bzw. die varische Kleinzehendeformität zu belastungsabhängigen Beschwerden bzw. druckbedingten Beschwerden im geschlossenen Schuhwerk führt.

Die Operationstechnik erfolgt analog des 1. Mittelfußstrahls. Je nach Deformität und Größe des intermetatarsalen Winkels werden distale, diaphysäre oder proximale Osteotomien durchgeführt. Auch die laterale Pseudoexostose wird geglättet und die laterale Gelenkkapsel gerafft.

Verkürzungsosteotomie der Mittelfußstrahlen II–V (Abb. 6)

Die Verkürzung eines oder mehrerer Mittelfußstrahlen ist erforderlich, wenn es im Rahmen einer fortgeschrittenen Spreizfußdeformität zur Entwicklung von Kleinzehendeformitäten mit dorsaler Luxation der Zehe im Grundgelenk gekommen ist. Die Patienten beklagen lokalisierte Metatarsalgien unter dem betreffenden Mittelfußkopf bei klinisch erkennbarer Schwielenbildung in diesem Bereich. Wenn eine manuelle Reposition des Gelenks nicht mehr möglich ist, müssen die Weichteile durch eine Verkürzung des Mittelfußstrahls so weit entspannt werden, dass eine Normalisierung der Gelenkstellung herbeigeführt werden kann.

Am häufigsten wird bei diesen Indikationen eine distale Osteotomie (Weil-Osteotomie) durchgeführt [4].

Von einem dorsalen Zugang aus wird die lange Zehenstrecksehne Z-förmig tenotomiert und die Gelenkkapsel zirkumferent gelöst. Danach kann die Kleinzehe in eine Beugstellung überführt werden. Die Osteotomie des Mittelfußknochens wird dann möglichst langstreckig von

distal dorsal nach proximal plantar durchgeführt. Um einer unbeabsichtigten Plantarisierung des Mittelfußkopfs vorzubeugen, empfiehlt es sich, ein paralleles Knochensegment (ca. 2 mm) zu entnehmen. Der Mittelfußkopf kann nun nach proximal verschoben und nach Einstellung der gewünschten Länge mit einer Kleinfragmentschraube (1,5 mm) oder einer Twist-off-Schraube stabilisiert werden.

Bei der Verkürzung eines Mittelfußknochens muss die normale Vorfußparabel ($II \geq III > IV > V$) berücksichtigt werden. Bei einer übermäßigen Verkürzung eines Mittelfußstrahls besteht die Gefahr der Transfermetatarsalgie an den benachbarten Metatarsalia.

Abschließend wird der dorsale Knochenüberstand entfernt und eine fluoroskopische Kontrolle durchgeführt, um das Längenverhältnis der Mittelfußknochen sowie die Implantatlage und -länge zu überprüfen. Die lange Zehenstrecksehne wird entsprechend des klinischen Befunds verlängert. Oft muss dieser Eingriff zur achsengerechten Ausrichtung der Kleinzehe mit einer stellungskorrigierenden Versteifung des beugekontrakten Kleinzehenmittelgelenks oder einer Verlagerung der langen Beugesehne auf die Streckseite der Zehe kombiniert werden.

Proximale Korrekturosteotomie der Mittelfußstrahlen II–V

Proximale Korrekturosteotomien der Mittelfußstrahlen II–V sind selten indiziert. Fehlstellungen in der Sagittalebene (Elevation oder Plantarflektion) können analog zum 1. Mittelfußstrahl eine Indikation zu einer monokortikalen subtraktiven (elevierend) oder additiven (plantarflektierend) Osteotomie unter Erhalt der plantaren Kortikalis sein.

Häufiger ist die proximale Osteotomie eines Mittelfußstrahls (meist II–IV) bei Vorliegen einer horizontalen Deformität (Metatarsus adductus) indiziert. Dies sind ausgeprägte Spreizfußdeformitäten, bei denen die Mittelfußstrahlen I–III (IV) nach medial abweichen. Eine Stellungskorrektur dieser komplexen Vorfußdeformität ist nur möglich, wenn alle betroffenen Mittelfußstrahlen neu ausgerichtet werden. An den Mittelfußstrahlen II–IV erfolgt dies in der Regel durch eine subtraktive proximale Osteotomie.

Von einem dorsalen Zugang in Höhe der proximalen Mittelfußstrahlen wird nach

Eröffnung der Faszie und Abschieben der kurzen Fußmuskulatur der betreffende Mittelfußknochen dargestellt. Dann wird eine monokortikale schräg verlaufende Osteotomie an der medialen Seite des Metatarsale unter Erhalt der lateralen Kortikalis angelegt. Nach Entnahme eines Knochensegments mit lateraler Basis wird die Osteotomie manuell bzw. unter Zuhilfenahme einer spitzen Repositionszange geschlossen und durch eine Schraube (2,0 mm) stabilisiert.

Bei der Korrektur des Metatarsus adductus muss mit dem lateral gelegenen Mittelfußstrahl (III oder IV) begonnen werden. Der 1. Mittelfußstrahl kann erst nach Reorientierung der zentralen Metatarsalia korrigiert werden!

Zehen

Varisierende Osteotomie des Großzehengrundglieds (Akin-Osteotomie) (Abb. 7)

Die Großzehe kann neben der Hallux valgus-Fehlstellung zusätzlich eine weiter distal gelegene valgische Fehlstellung (Hallux valgus interphalangeus) aufweisen. Diese Fehlstellung kann anlagebedingt entstanden sein, wird jedoch meist im Rahmen der Spreizfußdeformität symptomatisch. Die Achsenfehlstellung kann klinisch und röntgenologisch eindeutig identifiziert und von der Hallux valgus-Fehlstellung abgegrenzt werden.

Die Therapie dieser Fehlstellung besteht in einer varisierenden Achsenkorrektur der Grundgliedbasis, also einer monokortikalen subtraktiven Osteotomie, bei der ein Knochensegment mit medialer Basis entnommen wird.

Über einen medialen Zugang vom Großzehengrundgelenk nach distal wird das Grundglied mit seinen proximalen zwei Dritteln dargestellt. Dann wird eine quer oder schräg von distal medial nach proximal lateral verlaufende Osteotomie unter Erhalt der lateralen Kortikalis angelegt. Nach Entnahme eines medialbasigen Knochensegments wird die Osteotomie manuell geschlossen und mit einer Schraube (2–2,5 mm) stabilisiert. Wegen des gelenknahen Insertionspunkts der Schraube empfiehlt sich hier die Verwendung einer Doppelgewindenkopfschraube (Abb. 3e).

Bei Durchführung der schrägen Osteotomie muss eine Schädigung des Großzehengrundgelenks vermieden werden!

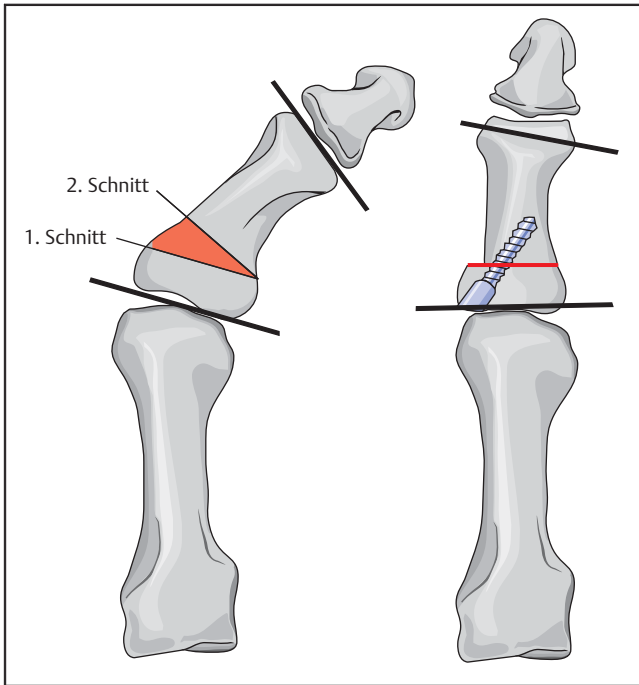


Abb. 7 (Abbildung Typ 3) Schematische Darstellung der variierenden Grundgliedosteotomie (Akin).

Gelenk eine dorsal elevierende Osteotomie der Grundgliedbasis durchgeführt werden. Ziel der Operation ist es, die für den Abrollvorgang funktionell wichtige Dorsalexension der Großzehe zu verbessern [5,6].

Von einem streckseitigen Zugang aus wird die lange Großzehenstrecksehne nach medial verzogen und die Gelenkkapsel eröffnet. Dann schließt sich die Abtragung der Osteophyten vom 1. Mittelfußkopf und der Grundgliedbasis an. Die Inspektion des Knorpels zeigt in der Regel einen fortgeschrittenen Knorpelschaden des streckseitigen Drittels des 1. Mittelfußkopfs. Diese Region wird nun mit der oszillierenden Säge abgetragen (Cheilektomie). Anschließend muss eine subtile Lösung der Gelenkkapsel und der Sesambeine erfolgen, um die Streckung der Großzehe zu ermöglichen.

Nun wird die Grundgliedbasis dargestellt und es wird eine monokortikale Osteotomie senkrecht zur Schaftlängsachse angelegt, wobei die plantare Kortikalis geschont wird. Nach der Entnahme eines dorsalbasigen Knochensegments kann die Osteotomie manuell geschlossen und durch eine interessäre Naht oder eine Kleinfragmentplatte stabilisiert werden. Aufgrund der unmittelbar postoperativ einsetzenden manuellen Therapie hat die Plattenosteosynthese Vorteile, da sie zu einer verlässlichen Stabilisierung der Osteotomie führt.

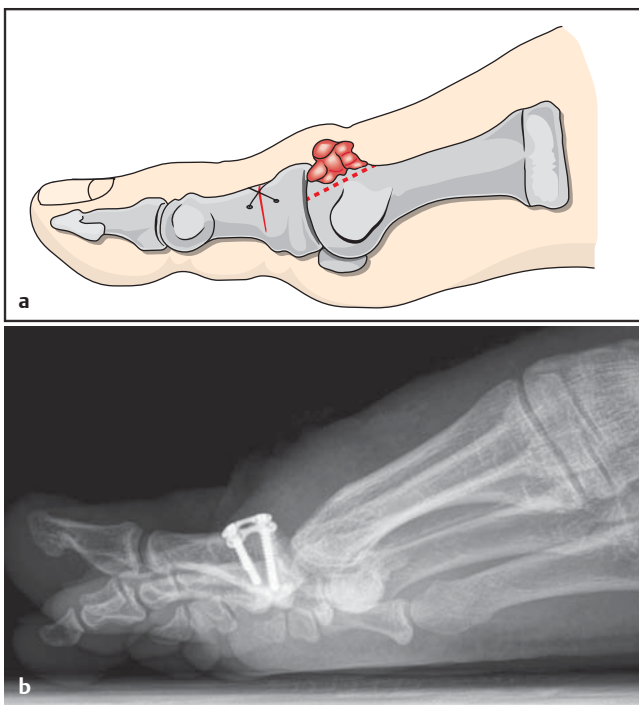


Abb. 8 a und b (Abbildung Typ 4)
a Schematische Darstellung der extendierenden Grundgliedosteotomie mit Cheilektomie des 1. Mittelfußkopfs.
b Postoperatives Röntgenbild im seitlichen Strahlengang.

Eine vergleichbare Osteotomie kann auch im Bereich des Kleinzehengrundglieds indiziert sein, wenn eine ausgeprägte transversale Deformität (mediale oder laterale Achsenabweichung) vorliegt.

Handelt es sich um eine seltene Rotationsfehlstellung der Großzehe, so wird die Grundgliedosteotomie als bikortikale Osteotomie angelegt. In diesen Fällen ist

eine Plattenosteosynthese zur Stabilisation erforderlich.

Extendierende Osteotomie des Großzehengrundglieds (Operation nach Kessel-Bonney bzw. Moberg) (Abb. 9 a, b)

Bei Vorliegen einer Verschleißerkran- kung des Großzehengrundgelenks (Hal- lux rigidus) kann in frühen Stadien bei noch erhaltener Restbeweglichkeit im

Nachbehandlung

Die postoperative Nachbehandlung nach Mittel- und Vorfußkorrekturen beinhaltet die konsequente Hochlagerung und Kühlung des Fußes sowie frühzeitige Bewegungsübungen im oberen Sprunggelenk. Auch die Zehengrundgelenke sollen nach physiotherapeutischer Anleitung bereits unmittelbar postoperativ aktiv bewegt werden. Je nach Stabilität der Osteotomie ist eine funktionelle Nachbehandlung (Teilbelastung im plantigraden Schuh oder Lopresti-Schuh bzw. Vollbelastung im Vorfußentlastungsschuh) anzustreben. Eine Immobilisation des Fußes und des oberen Sprunggelenks ist in aller Regel nicht erforderlich.

Die normale Knochenheilung ist nach 4–6 Wochen so weit fortgeschritten, dass zur Vollbelastung in einem Schuh mit starrer Sohle übergegangen werden kann. Konfektionsschuhwerk mit normaler Abrollung des Fußes ist je nach

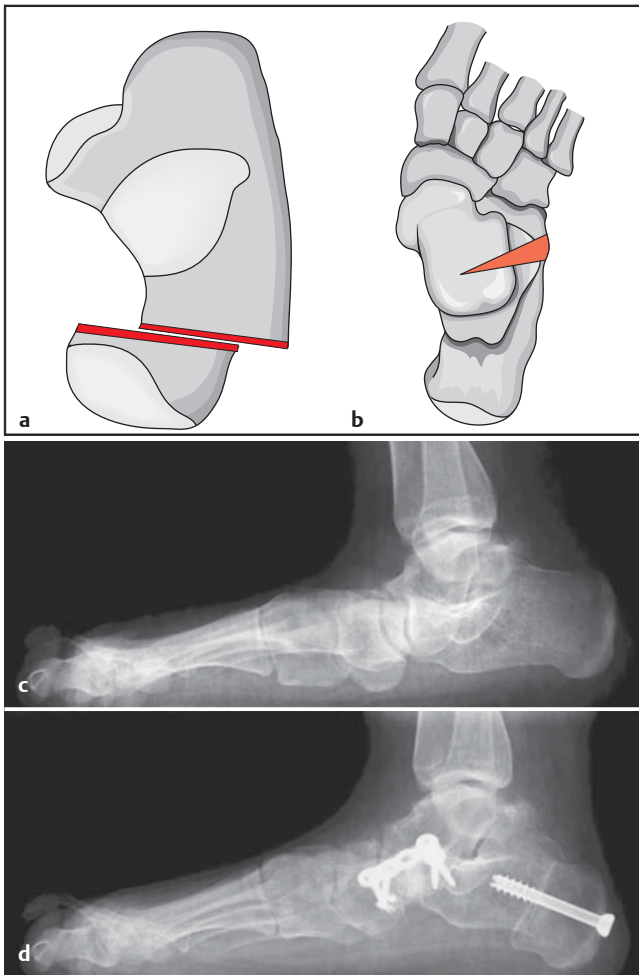


Abb. 9a bis d Schematische Darstellung der medialisierenden Kalkaneusosteotomie (a) (Abbildung Typ 3) und der Verlängerung der lateralen Fußsäule (b) (Abbildung Typ 3). c (Abbildung Typ 4) Präoperatives Röntgenbild eines fortgeschrittenen Knickplattfußes. d (Abbildung Typ 4) Postoperatives Röntgenbild nach medialisierender Kalkaneusosteotomie und Verlängerung der lateralen Fußsäule über eine kalkaneokuboidale Interpositionsarthrose.

Osteotomie nach 6–8 Wochen erlaubt. Über mindestens 3 Monate sollten keine Impact-Sportarten ausgeführt werden.

Rückfuß

Achsenfehlstellungen des Rückfußes sind biomechanisch ungünstig und führen zu einer Fehlbelastung des oberen Sprunggelenks und/oder des Chopart-Gelenks. Die Fehlstellungen sind überwiegend in der Frontalebene ausgeprägt und beinhalten meist komplexe Deformitäten. Typische Beispiele sind der Pes planovalgus (Knickplattfußdeformität) mit valgischer Fersenposition oder der Pes cavovarus (Hohlfuß) mit varischer Rückfußstellung.

Die Behandlung dieser Deformitäten beinhaltet befundangemessene knöcherne und weichteilige Verfahren (z.B. Sehnen-transpositionen). Ziel aller Rückfußkorrekturen ist es dabei, eine orthograde Fersenposition zu schaffen, um so die muskuläre Aktivität der Achillessehne

sowie der Tibialis-posterior-Sehne zu unterstützen.

Medialisierende Osteotomie des Kalkaneus (Abb. 9a, 9c–d)

Bei einer Knick-Plattfuß-Deformität ist neben der Abflachung der Längswölbung die Rückfußachse nach lateral verlagert (Valgus). Durch eine Verschiebung des Tuber calcanei nach medial kann diese Deformität ausgeglichen und der Hebelarm der Achillessehne wieder rezentriert werden [7,8].

Von einem lateralen Zugang über dem Fersenbein wird der äußere Aspekt des Kalkaneus dargestellt. Dann wird eine senkrecht zum Tuber calcanei verlaufende Osteotomie mit der oszillierenden Säge durchgeführt. Die mediale Kortikalis sollte abschließend mit dem Meißel perforiert werden, um einer Verletzung des Gefäß-Nerven-Bündels vorzubeugen. Dann wird das Tuber calcanei manuell um ca. 1–1,5 cm nach medial verschoben.

Sollte präoperativ eine Verkürzung der Wadenmuskulatur vorliegen, empfiehlt es sich, vor der Osteotomie eine indirekte Verlängerung der Weichteile (z.B. Rezession der Faszie des M. gastrocnemius) durchzuführen, um ein unbeabsichtigtes Höherentreten des Tuber calcanei zu vermeiden.

Die Stabilisation der Osteotomie erfolgt mit 1 oder 2 von posterior nach anterior verlaufenden Schrauben (6,5–7,5 mm), deren Lage und Länge fluoroskopisch kontrolliert werden muss. Vor dem Wundverschluss wird die lateral überstehende kortikale Kante mit einem Stößel geglättet.

Die medialisierende Kalkaneusosteotomie ist ein standardisierter Eingriff zur Behandlung der Knickplattfußdeformität und wird in aller Regel mit einem medialen Weichteileingriff (Augmentation der Tibialis-posterior-Sehne durch die Flexor-digitorum-longus-Sehne und Raffung der talonavikularen Gelenkkapsel) kombiniert.

Verlängernde Osteotomie des Kalkaneus (Abb. 9b–d)

Die Verlängerung der lateralen Fußsäule ist ebenfalls beim Knickplattfuß indiziert. Neben der valgischen Rückfußstellung und der Absenkung der Längswölbung kommt es dabei zu einer unterschiedlich starken Abduktion des Fußes. Liegt eine solche Befundkonstellation vor, so muss die laterale Fußsäule verlängert werden. Dies kann neben einer Interpositionsarthrose des kalkaneokuboidalen Gelenks durch eine verlängernde Osteotomie des Kalkaneus erfolgen [8].

Über einen lateralen Zugang im vorderen bzw. mittleren Abschnitt des Kalkaneus wird die laterale Wand des Fersenbeins dargestellt. Die Osteotomie kann entweder zwischen der vorderen und mittleren Gelenkfacette (Evans-Osteotomie) oder weiter posterior zwischen der mittleren und hinteren Gelenkfacette (Hintermann-Osteotomie) erfolgen. Während die Evans-Osteotomie eine additive bikortikale Osteotomie ist, bei der ein trikortikaler kortikospongioser Span interponiert wird, wird die Hintermann-Osteotomie als monokortikale öffnende Osteotomie durchgeführt. Das letztgenannte Verfahren hat den Vorteil der höheren Stabilität (intakte mediale Kortikalis) und vermeidet die bei der Evans-Osteotomie mögliche Dislokation des

peripheren Fragments mit Inkongruenz im Kalkaneokuboidalgelenk. Beide Osteotomien können durch eine Plattenosteosynthese (3,5 mm) stabilisiert werden.

Subtraktive Osteotomie des Kalkaneus

Liegt eine varische Deformität des Fersebeins vor, so besteht im Gegensatz zur Knickplattfußdeformität eine mediale Versetzung der Rückfußachse. Die Korrektur dieser Fehlstellung erfolgt üblicherweise durch eine laterale schließende Osteotomie des Tuber calcanei [9].

Von einem lateralen Zugang aus wird das Tuber calcanei dargestellt und es erfolgt eine senkrecht zur Achse des Tuber calcanei verlaufende monokortikale Osteotomie mit Erhalt der medialen Kortikalis. Dann wird ein Knochensegment mit lateraler Basis entsprechend des Korrekturbedarfs entnommen. Die Osteotomie wird anschließend manuell geschlossen und es erfolgt eine Osteosynthese (vorzugsweise laterale Plattenosteosynthese 3,5 mm).

Das manuelle Schließen der Osteotomie kann intraoperativ durch Einbringen einer Schanz-Schraube in den posterioren Anteil des Kalkaneus erleichtert werden.

Ähnlich wie bei der Korrektur der Knickplattfußdeformität beinhaltet auch die operative Behandlung des Pes cavovarus befundangemessene Weichteileingriffe (z.B. Transposition der Peroneus-longus- auf die Peroneus-brevis-Sehne).

Die Nachbehandlung nach rezentrierenden Rückfußeingriffen beinhaltet eine Immobilisation des Fußes und Unterschenkels im Cast oder einem Walker. Bis zur knöchernen Konsolidierung der Kalkaneusosteotomien nach ca. 6 Wochen muss eine konsequente Teilbelastung an Unterarmgehstützen durchgeführt werden, bevor in Abhängigkeit vom röntgenologischen Befund mit einer Belastungssteigerung begonnen werden kann.

Schlussfolgerung

Osteotomien am Fuß stellen die operative Grundlage zur Korrektur einer krankhaft veränderten knöchernen Form dar. Die knöchernen Eingriffe werden in aller Regel mit befundangemessenen Weichteileingriffen (Transposition von Sehnen, ligamentäre Rebalancierung) kombiniert. Maßgeblich für den Erfolg einer Korrekturoperation ist neben der präoperativen Planung der Operation ein standardisiertes operationstechnisches Vorgehen. Die interne Stabilisierung der Osteotomie sollte so gewählt werden, dass unmittelbar postoperativ eine funktionelle Nachbehandlung ermöglicht wird.

Literatur

- ¹ Sorensen MD, Hyer CF. Metatarsus primus varus correction: the osteotomies. *Clin Pod Med Surg* 2009; 26: 409–425
- ² Ferrari J, Higgins JP, Prior TD. Withdrawn: interventions for treating hallux valgus (adductovalgus) and bunions. *Cochrane Database Syst Rev* 2009; CD000964
- ³ Easley ME, Trnka HJ. Current concepts review: hallux valgus part II: operative treatment. *Foot Ankle Int* 2007; 28: 748–758
- ⁴ Shirzad K, Kiesau CD, DeOrio JK et al. Lesser toe deformities. *J Am Acad Orthop Surg* 2011; 19: 505–514
- ⁵ Yee G, Lau J. Current concepts review: hallux rigidus. *Foot Ankle Int* 2008; 29: 637–646
- ⁶ Freeman BL, Hardy MA. Multiplanar phalangeal and metatarsal osteotomies for hallux rigidus. *Clin Pod Med Surg* 2011; 28: 329–344
- ⁷ Stephenson KA. Medial displacement calcaneal osteotomy. *Tech Foot Ankle Surg* 2009; 8: 2–6
- ⁸ Hix J, Kim C, Mendicino RW et al. Calcaneal osteotomies for the treatment of adult-acquired flatfoot. *Clin Pod Med Surg* 2007; 24: 765–778
- ⁹ Ortiz C, Wagner E, Keller A. Cavovarus foot reconstruction. *Foot Ankle Clin* 2009; 14: 471–487

**Priv.-Doz. Dr. med.
Renée A. Fuhrmann**
Chefärztin

Klinik für Fuß- und
Sprunggelenkchirurgie
Herz- und Gefäß-Klinik GmbH
Bad Neustadt
Salzburger Leite 1
97616 Bad Neustadt/Saale

reneeandrea.fuhrmann@
fusschirurgie-bad-neustadt.de