

# Navigation in der Becken- und Acetabulumchirurgie

## Klinische Erfahrungen, Indikationen und Grenzen

■ Benjamin König, Thomas Freude, Aljoscha Schäffler, Björn Gunnar Ochs, Fabian Stuby, Ulrich Stöckle

### Zusammenfassung

Der Einsatz chirurgischer Navigationssysteme hat sich in Orthopädie und Unfallchirurgie für Anwendungen wie die Knie-TEP-Implantation oder dorsale Stabilisierungen an der Wirbelsäule bewährt. An Becken und Acetabulum steht insbesondere die perkutane navigierte SI-Schraubenplatzierung als etabliertes Verfahren im Vordergrund. Dazu wird insbesondere die C-Arm-Navigation mit 2-D- oder 3-D-Bildwandlern eingesetzt. Sie haben den Vorteil, direkt intraoperativ die Akquisition von Navigationsdaten zu gestatten und keine präoperative Verarbeitung von Bilddaten für die Navigation zu benötigen. Mit diesen Systemen lässt sich trotz komplexer Anatomie des Beckens nach erfolgter Reposition eine präzise Schraubenpositionierung durchführen. Für seltenere Indikationen wie Tumorresektionen wird neben o.g. Verfahren auch die CT-basierte Navigation verwendet, welche zwar keine Erstellung von Bilddaten im OP gestattet, jedoch eine Darstellung eines größeren Bilddatenvolumens und das Matching mit anderen Bildmodalitäten (MRI, PET CT) bei der präzisen Planung der Resektionsebenen ermöglicht.

### Navigation in Surgery of the Pelvis and Acetabulum: Clinical Experience, Indications and Limitations

The use of computer-assisted navigation systems is now established in orthopaedic and trauma surgery, especially in total knee replacement and pedicle screw placement. In pelvic surgery the percutaneous SI screw placement is the main indication for the use of navigation systems. C-arm-based navigation is well-proven in this field. The main advantage is the intraoperative image acquisition with the possibility for the reconstruction of axial cut planes from the 3D dataset in 3D C-arm systems. Preoperative image data preparation is not necessary anymore. The screw placement can be done very precisely in complex anatomic structures of the pelvic ring and around the acetabulum. Besides the above-mentioned navigation techniques, the indication for CT-based navigation systems can be given in rare tumour resection cases in the pelvic region. This technique enables visualisation of large image dimensions as well as matching and image fusion with other imaging modalities like MRI and PET CT for the precise planning of resection planes.

### Einleitung

Die komplexe Anatomie des Beckenrings und des Acetabulums erfordert bei der operativen Versorgung eine zureichende Visualisierung. Zur Verringerung des Wundheilungsrisikos werden nach Möglichkeit die Operationszugänge klein gehalten und zunehmend minimalinvasive

Techniken eingesetzt. Dabei stehen perkutane Schraubenosteosynthesen im Fokus aktueller Entwicklungen. Sie erfordern eine gute intraoperative Bildgebung mit Röntgenbildwandlern. Dieses Vorgehen unter fluoroskopischer Kontrolle erfordert hierbei z.T. erhebliche Durchleuchtungszeiten, da immer nur unter Kontrolle in einer Bildwandlerprojektion gebohrt werden kann und dann in den anderen Projektionen die Lage kontrolliert wird. Nicht selten sind mehrere Bohrungen erforderlich mit wiederholten Durchleuchtungen in un-

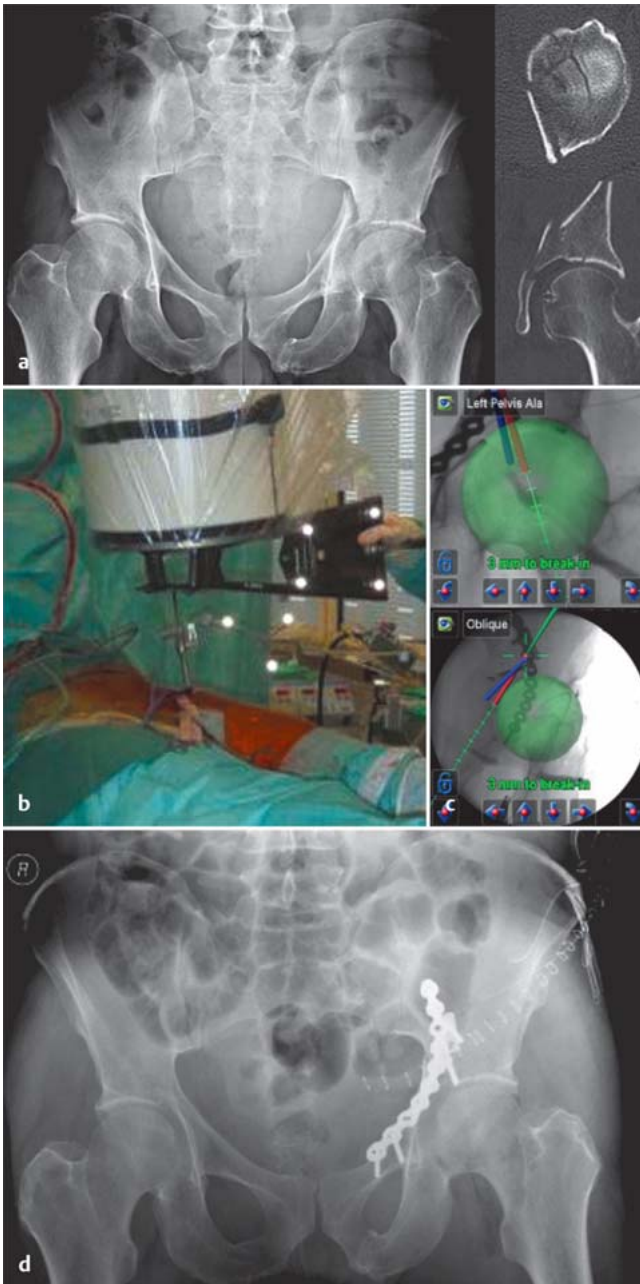
terschiedlichen Projektionen, sodass Durchleuchtungszeiten von 10 Minuten pro Schraube resultieren können [7, 11, 12].

Navigationsverfahren auf der Basis von Bilddaten haben sich v.a. in der Wirbelsäulenchirurgie bewährt. Bei reduzierter Strahlenexposition kann die Präzision gesteigert werden [3]. Als Bildquelle können konventionelle 2-D-Bildwandlerprojektionen referenziert zur Navigation verwendet werden. Dadurch lässt sich die aktuelle Instrumentenposition auf mehreren Projektionen simultan darstellen, wodurch die Röntgendosis erheblich reduziert werden kann. Voraussetzung ist jedoch, dass die Bildqualität der Projektionen zureichend ist. Durch die intraoperative Aufnahme von Volumenbilddatensätzen mit 3-D-Bildwandlern wie dem Siemens Arcadis Orbic 3D oder dem Ziehm Vision Vario 3D besteht die zusätzliche Möglichkeit der Darstellung einer axialen und anderer frei wählbarer Schnittebenen, welche zusätzliche Informationen mit einer deutlich erhöhten Präzision gestatten, jedoch auch eine höhere Röntgendosis als für die 2-D-Bildwandler-Navigation erfordern [2, 4, 7, 9].

Die CT-basierte Navigation wird aufgrund der aufwendigen und fehlerträchtigen Matching-Prozeduren seltener als die Bildwandlernavigation eingesetzt. Sie gestattet eine hohe Bildqualität mit der Darstellung großer Datenvolumina, jedoch darf sich die Anatomie des Patienten vom CT bis in den OP nicht ändern, da für die Erstellung eines neuen aktualisierten Bilddatensatzes ein erneutes CT mit dem damit verbundenen Aufwand erforderlich wäre. Dadurch begrenzt sich die Indikation für die CT-basierte Navigation am Becken auf stabile, nicht dislozierte Frakturen sowie die Tumorchirurgie [1, 11].

Neueste Softwareentwicklungen für Navigationssysteme in Traumatologie und

OP-JOURNAL 2011; 27: 144–147  
© Georg Thieme Verlag KG Stuttgart · New York  
DOI <http://dx.doi.org/10.1055/s-0031-1280191>



**Abb. 1 a bis d**  
**a** Unfallröntgen und CT eines Patienten mit Acetabulumquerfraktur links. **b** Der xSpot™ wird intraoperativ zur Bildregistrierung in den Strahlengang gehalten. **c** Definition des Hüftgelenks als Kugel mit Instrumentendarstellung in 2 Projektionen, **d** postoperative Röntgenkontrolle.

Orthopädie ermöglichen inzwischen auch auf Basis von 2-D-Bildwandlerprojektionen die Definition von 3-D-Strukturen wie dem Acetabulum, wodurch berechnet und angezeigt werden kann, ob eine Bohrung außerhalb des Acetabulums platziert wird oder das Risiko einer Fehllage besteht.

Aktuelle Studien der CSEG konnten aufzeigen, dass in der Hand des erfahrenen Chirurgen mit den verschiedenen Navigationssystemen eine sehr hohe Präzision erreicht werden kann, die Navigation jedoch eine Reduktion der Strahlenbelastung ermöglicht [5, 6, 8, 10].

Im Folgenden soll über die klinischen Erfahrungen mit 2-D- und 3-D-bildwandlergestützter Navigation in der Beckenchirurgie berichtet werden. Ein besonderer Schwerpunkt liegt hierbei auf der Indikationsstellung für das jeweilige Verfahren und den Grenzen. Beide Technologien gestatten ohne wesentlichen Mehraufwand intraoperativ die Aktualisierung bzw. Neuaufnahme von Bilddaten nach Reposition oder anderen Veränderungen der Patientenanatomie.

#### 2-D-bildwandlergestützte Navigation

Ein Bildwandler wird standardmäßig bei der überwiegenden Anzahl von Opera-

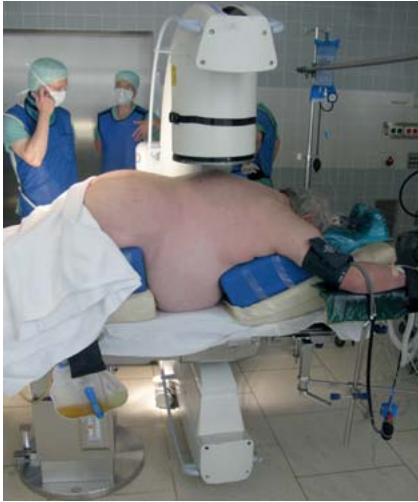tionen am Knochen in Trauma und Ortho eingesetzt. Für die 2-D-Bildwandlernavigation sind bei den aktuellen Systemen keine voluminösen Zusatzmontagen am BV mehr erforderlich, welche früher den Abstand zwischen Röntgenquelle und -verstärker deutlich eingeengt haben und damit während der Operation die Bilddatenakquise insbesondere in Inlet-aufnahmen deutlich beeinträchtigt haben. Heute wird dieser Abstand mit der sog. xSpot™-Bildregistrierung nur um weniger als 1 cm eingeschränkt (**Abb. 1**). In der Extremitätenchirurgie gestattet die Verwendung der 2-D-Navigation z.B. bei Oberschenkelmehretagenfrakturen die Darstellung der korrekten Längen- und Rotationseinstellung bei Marknagelosteosynthesen, wenn die Gegenseite stabil ist und die Bestimmung der anatomischen Dimensionen des Patienten es erlaubt. Weitere Optimierungen gestatten die 3-dimensionale Darstellung bestimmter Osteosyntheseplatten und Nägel in den Bildwandlerprojektionen, wodurch die Visualisierung für den Operateur wesentlich verbessert wird. Weitere Verbesserungen ermöglicht die navigationsgestützte Arthroskopie, wodurch für den Operateur eine Verbesserung der Orientierung in der Anatomie angestrebt wird.

Die Limitationen der 2-D-bildwandlergestützten Navigation liegen insbesondere in der z.T. eingeschränkten Bildqualität und der durch die Dimension des Bildverstärkers begrenzten Bildgröße. Des Weiteren muss die Lagerung des Patienten eine ausreichende Bildakquisition in mehreren Ebenen gestatten (**Abb. 2**).

#### 3-D-bildwandlergestützte Navigation

Seit der Markteinführung der 3-D-Bildwandler setzen sie sich zunehmend durch, da sie intraoperativ die Orientierung und Kontrolle auch komplexer anatomischer Strukturen ermöglichen und damit das Risiko erst postoperativ im CT gefundener Implantatfehlplatzierungen oder unzureichender Repositionsergebnisse mit der Erfordernis von Revisionseingriffen verringern helfen.

Für die Navigation auf Basis von 3-D-Bildwandlerdaten wird während der Aufnahme des Bilddatensatzes automatisch die Registrierung vorgenommen. Somit kann direkt nach Datenübertragung mit der Navigation begonnen werden.



**Abb. 2** Aufgrund der Adipositas kann der Bildwandler Siemens Arcadis Orbic 3D nicht um das zentral zu lagernde OP-Gebiet rotieren, es ist kein 3-D-Scan möglich. Alternativen wären die 2-D-Navigation mit eingeschränkter Bildqualität oder die CT-basierte Navigation mit erschwertem Matching.

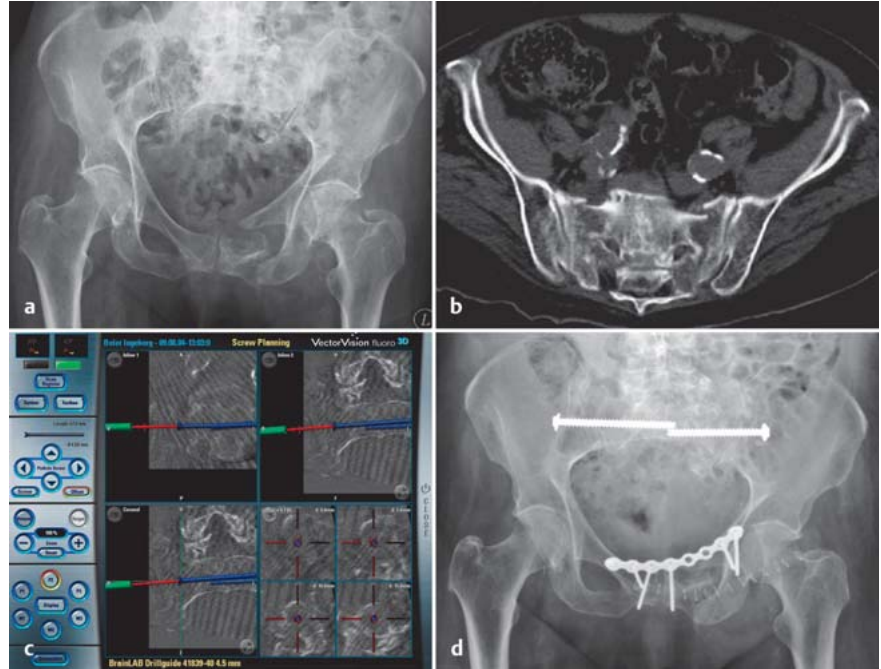
Bei noch begrenzten 3-D-Datenvolumina (Siemens Arcadis Orbic 3D ca. je 12,5 cm Kantenlänge) lässt sich in diesem Volumen jedoch in frei zu wählenden Schnittebenen die aktuelle Instrumentenposition simultan darstellen. Analog der Darstellung in einem CT-Datensatz kann man die optimale Implantatposition planen und abspeichern, um sich daran während des Operierens zu orientieren (**Abb. 3**).

Insbesondere in der Acetabulumchirurgie bietet es sich an, die Fraktur zu reponieren, temporär z.B. mit Kirschner-Drähten zu fixieren und nachfolgend einen 3-D-Scan durchzuführen.

Mit diesem können das Repositionsergebnis kontrolliert und intraartikuläre Fragmente ausgeschlossen werden.

Durch den geringen Mehraufwand der Befestigung einer Referenzierung am Becken und die Positionierung einer Navigationskamera zur Registrierung des Datensatzes kann dieser Kontrollscan gleich zur navigationsunterstützten Osteosynthese verwendet werden (**Abb. 4**).

Sind navigationsgestützte Osteosynthesen an räumlich getrennten Lokalisationen am Becken geplant, z.B. eine SI-Schraube rechts und eine vordere Schambeinschraube links, ist die erneute Aufnahme eines Beckenscans zwischen den Osteosynthesen erforderlich.

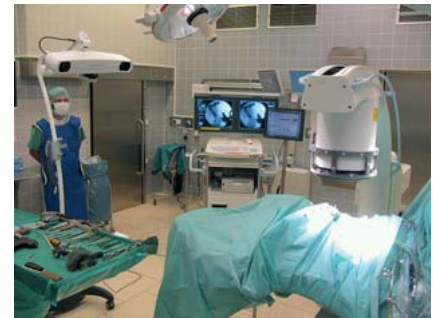

**Abb. 3 a bis d** a, b Pat. 80 Jahre, osteoporot. Becken-C-Instabilität bds. AO 61 C3.3, Prael-OP Röntgen und CT. c Gute Bildqualität im 3-D-Datensatz für die Navigation der SI-Schrauben bds. d Post-OP-Röntgenbild.

Aufwendig ist teilweise noch die sterile Abdeckung des Patienten (**Abb. 4**), da alle 3-D-Bildwandler um den Patienten herum rotieren müssen. Somit empfehlen die Autoren zur Absicherung der Sterilität im OP eine erneute spezielle sterile Abdeckung des Patienten und des Bildwandlers vor und nach jedem Scan.

### Diskussion

In der computerassistierten Beckenchirurgie hat sich vornehmlich die navigationsgestützte SI-Verschraubung bewährt. Sie wird zumeist als perkutane Schraubenosteosynthese bei wenig dislozierten Sakrumfrakturen oder SI-Gelenksprengungen durchgeführt, die geschlossen reponiert werden können [2–4, 7, 10, 12]. Aber auch bei Acetabulumfrakturen werden bei geeigneter Frakturform und möglicher geschlossener Reposition zunehmend perkutane Schraubenosteosynthesen durchgeführt [5, 6]. Aufgrund der komplexen Beckengeometrie sind sie technisch anspruchsvoll. Durch die Navigation kann die räumliche Kontrolle der Schraubenplatzierungen verbessert werden mit dem Ziel, die beim konventionellen Vorgehen häufig erforderlichen hohen Röntgendurchleuchtungszeiten zu reduzieren [8, 10, 11] und die Präzision zu erhöhen.



**Abb. 4** Die Beckenreferenzierung erfolgt mit einer durch die den Patienten komplett umfassende Abdeckung hindurch montierten Referenzklemme. Nach dem Scan wird die Abdeckung entfernt und dabei die Klemme belassen. Der 3-D-C-Arm berührt nicht das OP-Feld beim Scan und wird nach dem Scan wieder steril bezogen.

Die CT-basierte Navigationstechnik ist aufgrund der fehlerträchtigen Matching-Prozedur am Becken nur bei speziellen Anwendungen wie z.B. Tumoresektionen indiziert [1].

Der überwiegende Anteil der computerassistierten Anwendungen am Becken erfolgt mit der bildwandlerbasierten Navigation.

Dabei bietet die 2-D-bildwandlerbasierte Navigation bei einer nur geringen Röntgenbelastung für den Patienten zu-

nehmend mehr Möglichkeiten, die Instrumenten- und Implantatposition sicher zu kontrollieren. Sie gestattet jedoch keine axiale Schnittbildgebung, welche mit der 3-D-bildwandlerbasierten Navigation möglich ist. Während der Scanprozedur kann der Chirurg sich außerhalb des Röntgenfelds aufhalten, wodurch seine Röntgenbelastung gering gehalten wird. Für den Patienten bedeutet ein Scan im OP eine geringere Strahlenbelastung als ein postoperatives CT und kann helfen, Revisionseingriffe durch erst postoperativ diagnostizierte unzureichende Repositionsergebnisse und Implantatfehlagen zu vermeiden.

Bei der bildwandlerbasierten Navigation sind als limitierende Faktoren nach wie vor die begrenzte Größe des Bildausschnitts, die z. T. eingeschränkte Bildqualität insbesondere durch Darmgas sowie die für die 3-D-Bildwandlernavigation aufwendige Abdeckung zu nennen [11, 12].

Trotz dieser noch bestehenden Einschränkungen ist die computerassistierte Chirurgie eine am Becken bewährte ergänzende Möglichkeit, die räumliche Orientierung und chirurgische Präzision zu erhöhen und die Röntgenbelastung für den Operateur zu verringern.

## Literatur

- <sup>1</sup> *Docquier PL et al.* Computer-assisted resection and reconstruction of pelvic tumor sarcoma. *Sarcoma* 2010; 2010: 125162
- <sup>2</sup> *Fensky F, Schäffler A, Siebenlist S et al.* Perkutane SI-Verschraubung bei Beckenringinsuffizienzfraktur nach Implantation einer Sockelpfanne. *Unfallchirurg* 2010; DOI: 10.1007/s0013-010-1908-3
- <sup>3</sup> *Gebhard F, Kinzl L, Arand M.* Computerassistierte Chirurgie. *Unfallchirurg* 2000; 103: 612-617
- <sup>4</sup> *Gras F et al.* 2D-fluoroscopic navigated percutaneous screw fixation of pelvic ring injuries – a case series. *BMC Musculoskeletal Disorders* 2010; 11: 153
- <sup>5</sup> *König B et al.* Perkutane Reposition und Stabilisierung einer dislozierten Acetabulumfraktur: Ein Fallbericht. *Unfallchirurg* 2006; 109: 328-331
- <sup>6</sup> *König B et al.* Perkutane navigierte Ballonreposition einer dislozierten Acetabulumfraktur. *Unfallchirurg* 2007; 110: 1072-1075
- <sup>7</sup> *König B et al.* 3D Computerassistenz in der Becken- und Acetabulumchirurgie. *Forum 3D* 2009. Aachen: Shaker; 2009: 117-122
- <sup>8</sup> *Mosheiff R et al.* First generation computerized fluoroscopic navigation in percutaneous pelvic surgery. *Journal of Orthopaedic Trauma* 2004; 18: 106-111
- <sup>9</sup> *Ochs BG et al.* Computer-assisted periacetabular screw placement: Comparison of different fluoroscopy-based navigation procedures with conventional technique. *Injury* 2010; 41: 1297-305
- <sup>10</sup> *Shuler TE et al.* Percutaneous iliosacral screw fixation: early treatment for unstable posterior pelvic ring disruptions. *Journal of Trauma-Injury Infection & Critical Care* 1995; 38: 453-458
- <sup>11</sup> *Stöckle U et al.* Image guidance in pelvic and acetabular surgery – expectations, success and limitations. *Injury* 2007; 38: 450-462

- <sup>12</sup> *Stöckle U et al.* Integrierte Navigation – Präklinische Erprobung und erste klinische Erfahrungen. *Unfallchirurg* 2006; 109: 925-931

**Dr. med. Benjamin König**

Oberarzt

**Dr. med. Thomas Freude**

Oberarzt

**Dr. med. Björn Gunnar Ochs**

Oberarzt

**Dr. med. Fabian Stuby**

Leitender Arzt der Sektion Traumatologie

**Prof. Dr. med. Ulrich Stöckle**

Ärztlicher Direktor

Abteilung für Unfall- und Wiederherstellungschirurgie der BG-Unfallklinik Eberhard-Karls-Universität Tübingen Schnarrenbergstraße 95 72076 Tübingen

bkoenig@bgu-tuebingen.de

**Dr. med. Aljoscha Schäffler**

Facharzt für Orthopädie und Unfallchirurgie

Klinik und Poliklinik für Unfallchirurgie

Klinikum rechts der Isar, TU München Ismaninger Straße 22 81675 München