

Thrombophlebitis – was sonst?

Einleitung

Die superfizielle venöse Thrombophlebitis (SVT) ist durch Schmerzen, Verhärtung und/oder Rötung einer oberflächlich verlaufenden Vene gekennzeichnet und wird durch eine Entzündung, Infektion und/oder Thrombose derselben hervorgerufen. Die SVT ist im klinischen Alltag mit einer Inzidenz von etwa 1:800–1000 Einwohner/Jahr relativ häufig (Cesarone MR et al. *Angiology* 2007; 58: 7S–14S). Gemeinhin wurde für die SVT eine gute Prognose angenommen, aber neuere Daten zeigen auf, dass Embolien, die von einer die SVT begleitenden tiefen Venenthrombose ausgehen, häufig sind und/oder dass das Risiko für das Auftreten einer tiefen Venenthrombose oder Lungenembolie in den Folgemonaten erhöht ist (van Weer H et al. *Fam Pract.* 2006; 55: 52–57; Decousus H et al. *Ann Intern Med* 2010; 152: 218–224). Wir berichten über einen Verdachtsfall einer SVT und deren schwierige Differenzialdiagnose.

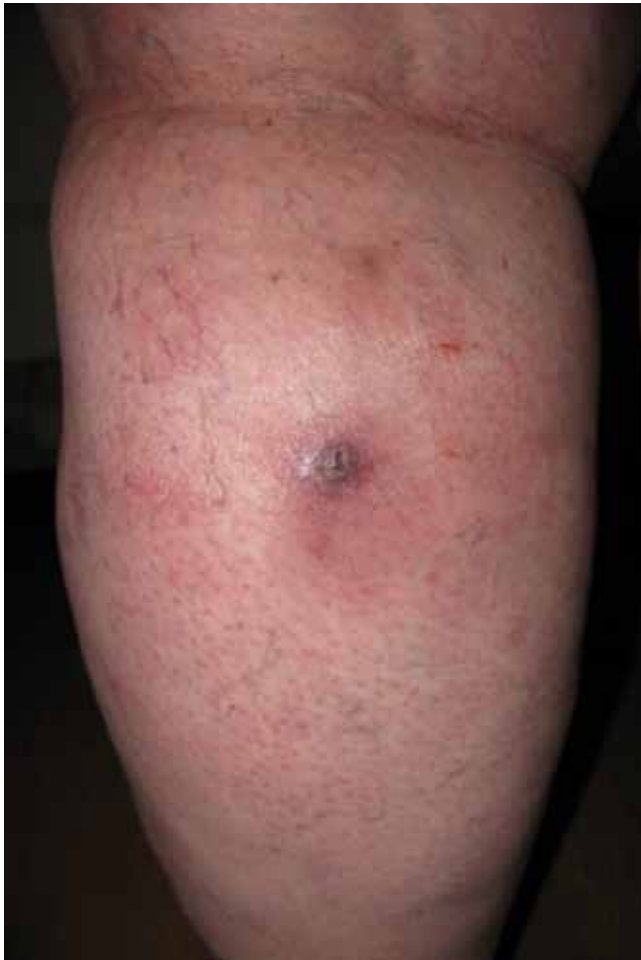

Abb. 1 Ansicht der linken Wade von dorsal mit diffuser Rötung und schmerzhafter zentraler Induration.

Fig. 1 Dorsal view of the left calf with diffuse redness and a painful central induration.

Thrombophlebitis – what else?

Introduction

Superficial venous thrombophlebitis (SVT) refers to the clinical findings of pain, tenderness, induration, and/or erythema in one of the superficial veins due to inflammation, infection, and/or thrombosis. SVT is common in the general practice setting with a reported incidence of one case per 800–1000 inhabitants per year (Cesarone MR et al. *Angiology* 2007; 58: 7S–14S). SVT was thought to have a benign prognosis but recent data suggest that many patients have concomitant deep venous thromboembolism at the time of presentation and/or are at increased risk to develop deep vein thrombosis or pulmonary embolism in subsequent months (van Weer H et al. *J Fam Pract.* 2006; 55: 52–57; Decousus H et al. *Ann Intern Med* 2010; 152: 218–224). We report a case of suspected SVT and problems of differential diagnosis.

Case Description

A 59-year-old woman with varicose veins presented to her family doctor with local redness, pain and swelling of her left calf. The symptoms emerged after sitting at her sewing machine for several hours. Blood chemistry was unremarkable and ultrasound examination using a 3.5-MHz abdomen probe excluded a deep vein thrombosis. A superficial thrombophlebitis was suspected and topical antiphlogistics were applied. On persistence of symptoms a 2-week course of antibiotics was administered assuming a focal infection. Symptoms did not relief and suspecting a progressive SVT low molecular weight heparin was prescribed in intermediate dosage for 4-weeks. At follow-up symptoms persisted and the patient was referred to a vascular specialist, **Fig. 1** shows the dorsal view of the symptomatic calf at presentation. High-resolution sonography showed no signs of a thrombophlebitis, but displayed 2 subcutaneous straight hyperechogenic structures **(Fig. 2)**. Surgical exploration revealed 2 parts of a stitching needle **(Fig. 3)**. Retrospectively, the patient remembered a brief stabbing pain while sewing and that a stitching needle was lost

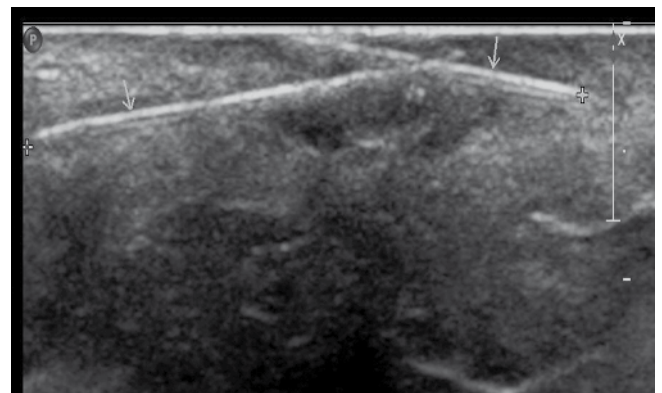


Abb. 2 Hochauflösende B-Mode-Darstellung von 2 subkutanen geraden hyperechogenen Strukturen, 2 Teile einer gebrochenen Nähnadel.

Fig. 2 High-resolution B-mode imaging of 2 subcutaneous straight hyperechogenic structures, 2 parts of a broken stitching needle.

Fallbericht

▼ Eine 59-jährige Patientin mit Varikosis stellte sich aufgrund von Rötung, Schmerzen und Schwellung ihrer linken Wade bei ihrem Hausarzt vor. Die Symptome waren aufgetreten, nachdem sie für mehrere Stunden an ihrer Nähmaschine gearbeitet hatte. Alle Laboruntersuchungen waren unauffällig und mittels Sonografie mit einer 3,5-MHz-Abdomensonde konnte eine tiefe Venenthrombose ausgeschlossen werden. Aufgrund des Verdachts auf eine SVT wurden topische Antiphlogistika appliziert. Bei Persistenz der Symptomatik wurde über 14 Tage ein Antibiotikum unter Annahme einer fokalen Infektion gegeben. Die Symptomatik besserte sich nicht, sodass bei vermuteter Progression der SVT ein niedermolekulares Heparin in einer mittleren Dosis für 4 Wochen verschrieben wurde. Nachdem bei der Wiedervorstellung die Symptomatik weiter persistierte, wurde die Patientin einem Gefäßspezialisten vorgestellt. **Abb. 1** zeigt die Ansicht der symptomatischen Wade bei Vorstellung. Die hochauflösende Sonografie zeigte keine Zeichen einer Thrombophlebitis, aber 2 subkutan gelegene, hyperechogene gerade Strukturen **(Abb. 2)**. Bei der chirurgischen Exploration wurden 2 Teile einer Nähnadel gefunden **(Abb. 3)**. Retrospektiv erinnerte die Patientin einen kurzen stechenden Schmerz während des Nähens und den Verlust einer Nähnadel vor dem Beginn der Symptomatik. Die Heparin-Gabe wurde gestoppt und nach Entfernung der Nadelfragmente verschwand die Symptomatik vollständig innerhalb von 3 Wochen.

before onset of symptoms. Low molecular heparin was stopped and after surgical removal of the needle fragments, complete remission of symptoms occurred within three weeks.

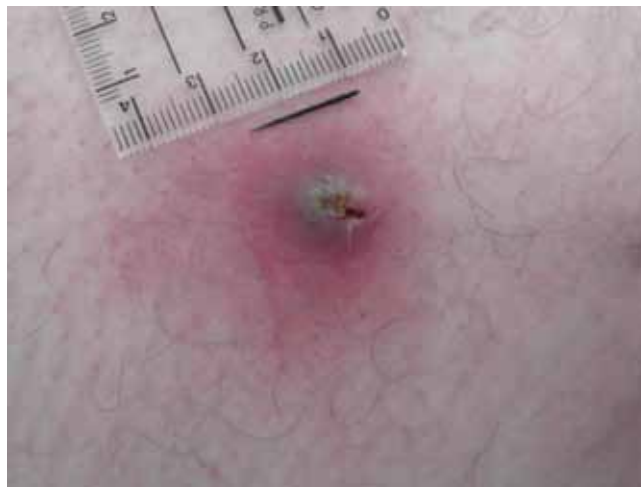

Abb. 3 Ein Teil der Nähnadel nach chirurgischer Exploration.

Fig. 3 One part of the stitching needle after surgical exploration.

Diskussion

Dieser Fall stellt die möglichen klinischen Schwierigkeiten und Fallstricke bei der Diagnose einer SVT dar. Typische Zeichen wie lokales Spannungsgefühl, Schmerz und/oder Rötung entlang einer oberflächlichen Vene begründen die Diagnose einer SVT vor allem bei Patienten mit bekannten Risikofaktoren, insbesondere Varikosis, welche bei 65%–80% der Patienten besteht. Die Symptomatik beginnt in der Regel relativ plötzlich und häufig besteht ein palpabler, teils knotiger Strang als Hinweis auf einen Thrombus. Eine sicherere Diagnose hinsichtlich einer venösen Thrombose ist mit Duplexsonografie möglich, aber gemäß einiger Leitlinien ist eine Sonografie bei Patienten mit isolierter superfizieller Phlebitis unterhalb des Knies und fehlenden zusätzlichen Risikofaktoren für eine tiefe Venenthrombose nicht erforderlich (Fernandez L et al. Superficial Phlebitis. www.uptodate.com, Stand: 9. 2. 2010). Zudem gibt es aktuell keine universell akzeptierte Therapiestrategie für die SVT, insbesondere wenn das betroffene venöse Segment kurz und unterhalb des Knies lokalisiert ist (Cearon C et al. *Chest* 2008; 133: 454S– 545S), was teilweise den Wissensmangel um die Komplikationen und das resultierende Risiko einer SVT widerspiegelt. Kompressionsstrümpfe oder Bandagen gelten als Ecksteine der SVT-Therapie, die generell etwas Schmerzerleichterung bringen. Definitive Empfehlungen hinsichtlich Antikoagulation fehlen nach wie vor. Daten aus randomisierten klinischen Studien, wie zum Beispiel die kürzlich präsentierte CALISTO Studie, werden dringend er-

Discussion

This case demonstrates the clinical difficulties and pitfalls to diagnose SVT. Typical findings of tenderness, pain and/or erythema along a superficial vein usually establish the clinical diagnosis of SVT especially in patients with known risk factors, particularly varicose veins which account for some 65% to 80% of cases. Symptoms/signs usually occur relatively suddenly and there is often a palpable, sometimes nodular cord suggesting the presence of a thrombus. A more definitive diagnosis of thrombus within the vein is made with duplex ultrasound but some guidelines suggest that patients with an isolated superficial phlebitis below the knee, with no other risk factors for DVT, may not need ultrasound testing (Fernandez L et al. Superficial Phlebitis. www.uptodate.com, date: February 9, 2010). In addition, there is currently no universally accepted therapeutic strategy for SVT, especially where the affected venous segment is short in length and below the knee (Cearon C et al. *Chest* 2008 133;454S–545S), in part reflecting the lack of clarity about the nature and implicated risk of SVT. Compression stockings or bandages are believed to be one cornerstone of SVT treatment, with usually some relief of pain. Definitive recommendations with regard to anticoagulation are still lacking. Data of randomized controlled trials are highly awaited to clear this issue, e.g. recently presented data of the CALISTO trial, a randomized double-blind placebo-controlled trial in 3002 patients with isolated SVT, showed a 82.5% reduction of symptomatic thromboembolic complications or death up to day 77

wartet, um diesen Punkt zu klären. CALISTO war eine randomisierte, doppelblinde, Plazebo-kontrollierte Untersuchung an 3002 Patienten mit isolierter SVT. In dieser Studie hatten Patienten, die mit einer täglichen Einmalgabe von 2,5 mg Fondaparinux über einen Zeitraum von 45 Tagen behandelt wurden eine Reduktion von 82,5% an thromboembolischen Komplikationen oder Tod bis zum Tag 77 (Bauersachs R et al. *Hämostaseologie* 2010; 30: A4).

Der vorgestellte Fall illustriert, dass auch wenn klinische Symptome und Zeichen einer einfachen SVT bestehen, diese die Diagnose der zugrunde liegenden Ursache verschleiern können. Erysipel, Lymphangitis, Pannikulitis, Insektenbiss, Erythema nodosum, kutane Polyarteriitis nodosa, sarkoides Granulom und Kaposi-Sarkom können mit einer superfiziellen Phlebitis verwechselt und müssen ausgeschlossen werden. In der klinischen Untersuchung wird das wahre Ausmaß der Thrombose oft unterschätzt. Daher, und auch in Bezug auf kürzlich publizierte Studien, die zeigen, dass SVT keine vollständig gefahrlose Erkrankung ist, sondern vielmehr ein substanzielles Risiko einer tiefen Venenthrombose (6–53%) und einer Lungenembolie (0–10%) birgt, sollte die Schwelle zu einer angemessenen Duplexuntersuchung sehr niedrig gesetzt werden.

Ultraschall als diagnostisches Instrument – akkurat eingesetzt – hilft nicht nur, eine tiefe Venenthrombose auszuschließen und die korrekte Diagnose einschließlich der Ausdehnung einer SVT zu stellen, sondern hilft auch, die Ursache der SVT (Varikosis oder nicht) abzuklären, was wiederum Einfluss auf weitere Untersuchungen und Behandlungsoptionen hat.

Mangelhafte klinische Aufmerksamkeit des Untersuchers und eine Ultraschallsonde mit niedriger Auflösung haben wahrscheinlich dazu beigetragen, dass im vorliegenden Fall mit der „regulären“ Ultraschalluntersuchung zwar eine tiefe Venenthrombose ausgeschlossen werden konnte, aber die Fremdkörper nicht dargestellt wurden. Mit adäquater hochauflösender Sonografie hätten zumindest 2 Wochen antibiotische Behandlung und 4 Wochen Antikoagulation vermieden werden können.

Fazit für die Praxis

Zusammenfassend zeigt dieser Fall, dass eine detaillierte Anamnese, klinische Untersuchung und hoch-qualitative Duplexuntersuchung essenziell für die korrekte Diagnose einer SVT sind. Eine nicht zu vernachlässigende Anzahl von Patienten mit SVT hat zusätzlich eine tiefe Venenthrombose und/oder pulmonale Embolie. Die Schwelle zur duplexsonografischen Untersuchung sollte daher niedrig gesetzt werden.

with once-daily fondaparinux 2.5 mg for 45 days (Bauersachs R et al. *Hämostaseologie* 2010; 30: A4).

The present case illustrates that clinical symptoms and signs may suggest simple SVT but jeopardize the diagnosis of the underlying cause. Cellulitis, lymphangitis, panniculitis, insect bite, erythema nodosum, cutaneous polyarteritis nodosa, sarcoid granuloma, and Kaposi's sarcoma may be confused with superficial phlebitis and need to be ruled out. In clinical practice physical examination often underestimates the real extend of thrombosis and with regard to very recent publications, demonstrating that SVT is not entirely benign and accompanied by a substantial percentage of deep vein thrombosis (6–53%) and pulmonary embolism (0–10%) the threshold to perform an appropriate duplex examination should be very low.

Ultrasound as diagnostic tool – accurately performed – is helpful not only to exclude deep vein thrombosis and to establish the correct diagnosis and extent of SVT but also may help to judge the cause for the SVT (varicosis or not) which may influence further examinations and treatment options.

Lacking clinical alertness of the examiner as well as low resolution of the ultrasound probe may have contributed to the fact that in our case „regular“ sonography ruled out DVT but failed to display the foreign particles. With appropriate early high resolution duplex sonography, at least 2 weeks of antibiotic medication and 4 weeks of anticoagulation could have been avoided.

Main Statements

In summary, this case illustrates that a detailed medical history, clinical examination and high-quality duplex investigation are essential components to properly establish the diagnosis of SVT. A substantial number of patients with SVT exhibit deep venous thrombosis and/or pulmonary embolism, therefore the threshold to perform a duplex sonography needs to be low.

*H. Uthoff, A. Schwob, D. Staub, K. A. Jaeger, Basel
uthoffh@uhbs.ch*