

Testen Sie Ihr Fachwissen

Test Your Knowledge



PD Dr. med. Christian Andres

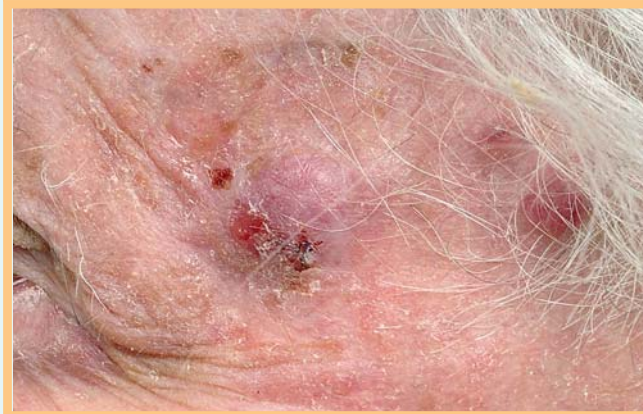

Abb. 1 Livid-rote, fokale erosive Knoten an der linken Schläfe.

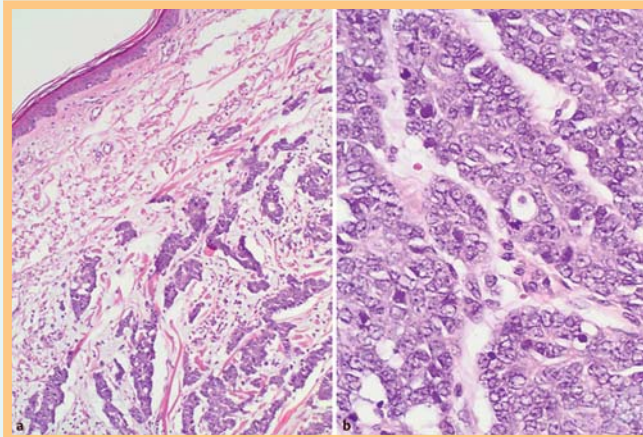


Abb. 2 Histologischer Befund. **a** Übersicht (HE), **b** Detail (HE).
Wie lautet Ihre Diagnose?

Bibliografie

DOI <http://dx.doi.org/10.1055/s-0030-1256836>
Akt Dermatol 2011; 37; 345–346
© Georg Thieme Verlag KG · Stuttgart · New York
ISSN 0340-2541

Korrespondenzadresse

PD Dr. med. Christian Andres
Klinik und Poliklinik für Dermatologie und Allergologie am Biederstein der Technischen Universität München
Biedersteinerstr. 29
80802 München
christian.andres@lrz.tum.de

Anamnese

Ein 87-jähriger männlicher Patient hat erstmalig vor 4 Monaten einen livid-rötlichen Knoten an der linken Schläfe bemerkt. Dieser habe stetig an Größe zugenommen, und im Verlauf seien in der Nachbarschaft 2 weitere kleine Knötchen entstanden. Diese hätten manchmal geblutet, jedoch ansonsten keine nennenswerten Beschwerden verursacht. Des Weiteren sei der Patient „früher bereits wegen weißem Hautkrebs“ in Behandlung gewesen.

Klinischer Befund

Im Bereich der linken Schläfe zeigt sich ein im Durchmesser 2,1 cm großer, livid-roter, halbkugliger, prall-elastischer und zum Teil erosiver Knoten mit Teleangiektasien auf unscharf begrenztem Erythem. Dem Tumor liegen hämorrhagische Krusten auf. In der Nachbarschaft finden sich 2 weitere, im Durchmesser 1 bzw. 0,5 cm große, ebenfalls livid-rötliche, jedoch nicht erosive Noduli. Im gesamten Gesicht finden sich des

Weiteren multiple Hyperkeratosen auf erythematösem Grund (☉ **Abb. 1**).

Histologischer Befund

Unter atropher Epidermis mit nahezu komplett verstrichenen Reteleisten findet sich dermal, unter Freilassung einer subepidermalen Grenzzone, ein zeldichter, basophiler Tumor (☉ **Abb. 2a**). Dieser durchsetzt das gesamte Korium und infiltriert das subkutane Fettgewebe. Komponiert ist der Tumor aus Strängen und fokalen Trabekeln mittelgroßer, basophiler Zellen mit auffälligem Kern-Zytoplasma-Verhältnis (große Kerne bei wenig Zytoplasma) (☉ **Abb. 2b**). Es finden sich auffällig viele Mitosen (☉ **Abb. 2b**). Immunhistochemisch zeigen sich in der Zytokeratin-20-Färbung die hochcharakteristischen paranukleären „Wirbel“ (dots) (☉ **Abb. 3**).

Wie lautet die Diagnose?

(Auflösung nächste Seite)

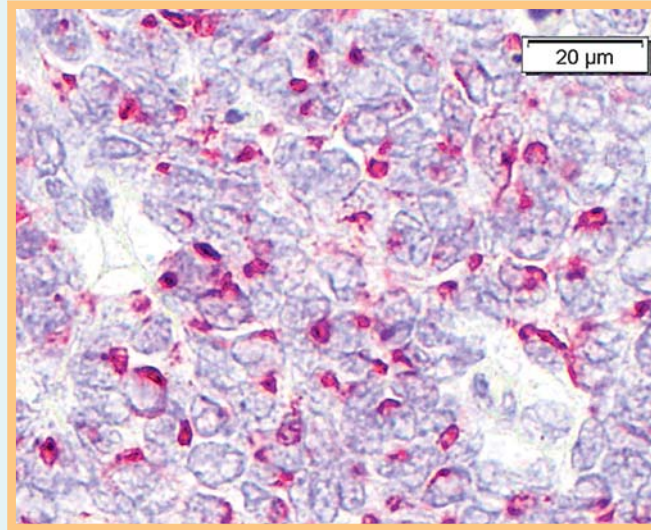


Abb. 3 Merkelzellkarzinom. Zytokeratin-20-Färbung.

Auflösung



Diagnose: Merkelzellkarzinom, intermediär-trabekulärer Typ.

Kommentar: Das Merkelzellkarzinom (MCC) zählt histologisch zur Gruppe der Small-round-blue-Cell-Tumoren. Diese sind allesamt charakterisiert durch mitotisch aktive, basophile Tumorzellen. Als wichtigste dermatopathologische Differenzialdiagnose ist die kutane Metastase eines kleinzelligen Bronchialkarzinoms (SCLC) zu nennen, die im HE-Schnitt vom MCC ununterscheidbar sein kann. In dieser Situation hilft die Immunhistochemie. Das MCC als neuroendokrines Karzinom färbt in der überwiegenden Zahl der Fälle positiv für Synaptophysin, Chromogranin und typischerweise Zytokeratin 20 (☞ **Abb. 3**), während die kutane Metastase eines SCLC in der Regel TTF-1-positiv (TTF-1: Thyroid Transcription Factor 1) ist. Histologisch differenziert man beim MCC 3 Typen: trabekulär, kleinzellig und intermediär. Der letztgenannte ist der häufigste, während

der trabekuläre Typ dem MCC der Erstbeschreibung von Tang und Toker aus dem Jahr 1972 (Trabecular Carcinoma of the Skin) entspricht. Der kleinzellige Typ besteht aus kleinen hyperchromatischen Kernen, weist überdurchschnittlich Nekrosen auf und soll mit einer schlechteren Prognose korrelieren. Überlappungen der Differenzierung, wie im vorliegenden Fall (intermediär-trabekulär), beobachtet man jedoch häufig innerhalb eines großen Tumorknotens.

Im Januar 2008 wurde erstmalig das Merkelzell-Polyomavirus (MCPyV) beschrieben, dem eine kausale Rolle in der Tumorgenese des MCC zugeschrieben wird. Die MCPyV-DNA lässt sich in der überwiegenden Mehrheit im MCC-Gewebe nachweisen (zwischen 60–90%). Neueste Daten weisen darauf hin, dass Patienten mit MCPyV-DNA-positiven Tumoren eine bessere Prognose als Patienten mit MCPyV-DNA-negativen Tumoren haben sollen. Die Wertigkeit des MCPyV-DNA-Nachweises in der histologischen Differenzialdiagnose ähnlicher Tumoren ist jedoch umstritten, da die MCPyV-DNA auch in Nicht-MCC-Gewebe regelmäßig detektiert werden kann.