Bioptische Diagnose eines papillären Adenoms der Lunge mittels Ultraschall-gesteuerter transbronchialer Nadelaspiration (EBUS-TBNA)

Biopsy Diagnosis of Papillary Adenoma of the Lung by Endobronchial Ultrasound-Guided Transbronchial Needle Aspiration (EBUS-TBNA)

Autoren A. T. Morresi-Hauf[1], N. Weber[2], W. Gesierich[2], C. M. Büsing[3]

Institute
[1] Institut für Pathologie, Asklepios Fachkliniken München-Gauting (Institutsleiterin: Dr. Alicia Morresi-Hauf)
[2] Klinik für Pneumologie, Asklepios Fachkliniken München-Gauting
[3] Heidelberg

eingereicht 3.12.2010
akzeptiert nach Revision 2.2.2011

Bibliografie
DOI http://dx.doi.org/10.1055/s-0030-1256245
Online-Publikation: 21.4.2011
Pneumologie 2011; 65: 406–411 © Georg Thieme Verlag KG Stuttgart · New York
ISSN 0934-8387

Korrespondenzadresse
Dr. Alicia Teresa Morresi-Hauf
Institut für Pathologie
Asklepios Fachkliniken
München-Gauting
Robert-Koch-Allee 2
82131 Gauting
a.morresi-hauf@asklepios.com

Zusammenfassung

Das papilläre Adenom der Lunge ist eine seltene gutartige Neoplasie mit intraparenchymatöser Lage und somit im Allgemeinen für die bioptische Diagnostik schwer zugänglich. Aufgrund der Seltenheit der Läsion kann die intraoperative histologische Diagnose mittels Gefrierschnitt problematisch sein. Beim hier vorgestellten 75-jährigen Patienten mit einem Lungenrundherd wurde ein Biopsat des Tumors mittels TBNA bronchoskopisch gewonnen und nach dem Zytoblockverfahren histologisch bearbeitet und mikroskopisch untersucht. Die Diagnose eines papillären Adenoms wurde gestellt. Bei unserem Fall handelt es sich um den erstmaligen Bericht über die Diagnose eines papillären Adenoms der Lunge in einem TBNA-Biopsat. Das hier beschriebene diagnostische Vorgehen stellte für den Patienten mit eingeschränkter Lungenfunktion eine besonders risikoarme Alternative zur diagnostischen Abklärung durch einen chirurgischen Eingriff mit intraoperativer Gefrierschnittuntersuchung dar. Der Fall zeigt, dass die TBNA-Biopsie, kombiniert mit der Bearbeitung des Untersuchungsmaterials nach dem Zytoblockverfahren, einen Beitrag zum adäquaten Management des Patienten und zur Therapieplanung leisten kann.

Abstract

The papillary adenoma of the lung is a rare benign neoplasia with intraparenchymal localisation and is thus, in general, difficult to access for biopsy diagnosis. Due to the rarity of this lesion, the intraoperative histological diagnosis by frozen section may be problematic. We report on a 75-year-old male patient with a lung nodule, biopsied by means of bronchoscopy with TBNA. The tissue obtained was processed histologically as a cell block and examined microscopically. The diagnosis of a papillary adenoma was made. Our case is the first report on the diagnosis of a papillary adenoma of the lung by TBNA biopsy. For our patient with impaired lung function the diagnostic procedure described here represented a less invasive alternative to the diagnostic evaluation by surgery with intraoperative frozen section examination. This case shows that the TBNA biopsy combined with processing of the tissue as a cell block may represent a contribution to the appropriate management of the patients and serve as an aid for therapy planning.

Einleitung

Wir stellen einen 75-jährigen Patienten mit einem Lungenrundherd vor, der mittels endobronchialer Ultraschall-gesteuerter transbronchialer Nadelaspiration (EBUS-TBNA) biopsiert wurde. Die histologische Diagnose eines papillären Adenoms erfolgte nach der Bearbeitung des Untersuchungsmaterials nach dem Zytoblockverfahren, einschließlich der Durchführung von Sonderfärbungen und immunhistochemischer Untersuchungen.

Papilläre Adenome der Lunge sind selten, sie werden als gutartige Neoplasien betrachtet, wobei die Entfernung im Gesunden als kurativ angesehen wird [1].

Bei den wenigen publizierten Fällen wurde die histologische Diagnose fast ausnahmslos im operativ gewonnenen Exzisat bzw. Resektat gestellt.

Bei unserem Fall handelt es sich um den erstmaligen Bericht über die Diagnose eines papillären Adenoms der Lunge in einem TBNA-Biopsat.

Dieses Dokument wurde zum persönlichen Gebrauch heruntergeladen. Vervielfältigung nur mit Zustimmung des Verlages.

Kasuistik

▼

Vorgeschichte

Bei dem 75-Jährigen war zum Ausschluss einer Lungenembolie in der einweisenden Klinik ein Computertomogramm angefertigt worden, das einen tumorverdächtigen Befund aufwies. Die Zuverlegung erfolgte zur histologischen Abklärung. Subjektiv im Vordergrund standen Atemnot bei geringer Bewegung, so bei der Wäsche am Morgen oder bei der Fortbewegung im Rollstuhl, zeitweise Atemnotszustände in Ruhe, des Weiteren Husten mit geringen Mengen Auswurfs. Hämoptysen waren nicht beobachtet worden. Während der letzten Tage vor der Aufnahme waren intermittierend ausgeprägte thorakale Schmerzen vorwiegend rechts lateral, zeitweise auch links, verbunden mit Schweißausbrüchen, aufgetreten. Die Symptomatik verstärkte sich jeweils bei Husten oder bei Drehbewegungen des Oberkörpers.

Eigenanamnese

Vor etwa 20 Jahren Oberschenkelamputation rechts wegen eines malignen Tumors; nach Angabe des niedergelassenen Pneumologen handelte es sich dabei um ein Osteosarkom. Seit Jahren besteht eine COPD, wobei insbesondere in den vorausgegangenen drei Monaten eine Beschwerdezunahme eingetreten ist, die allein in den letzten beiden Monaten zu drei stationären Aufnahmen geführt hat. Bei einer fünf Wochen zuvor angefertigten Bettaufnahme des Thorax wurden neben einem Emphysem diskrete Stauungszeichen beschrieben; ausdrücklich wurde erwähnt, dass keine Infiltrate sichtbar wären. Anamnestisch besteht eine Unverträglichkeit gegenüber Diclofenac und Lidocain (anaphylaktoide Reaktion). Vier Wochen vor der Einweisung hatte der Patient den Nikotinkonsum eingestellt, der seinen Angaben gemäß über etwa 60 Jahre 1 bis 1½ Schachteln pro Tag betrug. Berufsanamnese: Schleifer in einem Metallbetrieb; seit mehr als 10 Jahren Rentner.

Aufnahmebefund

Patient in herabgesetztem Allgemeinzustand mit Atemnot bei geringer Bewegung; über den Lungen hypersonorer Klopfschall und weitgehend aufgehobenes Atemgeräusch. Herz auskultatorisch unauffällig. Wirbelsäule ohne Klopfschmerz. Amputation des rechten Oberschenkels; Knöchelödem links.

Diagnostik

Im EKG SR, Frequenz 68/min., Linkslage, periphere Niedervoltage, inkompl. RSB, in allen Ableitungen T-Abflachung. Auffällige Laborbefunde (Normbereiche in Klammern): Leukozyten 20,9 Giga/l (4,0 – 10), Thrombozyten 373 Giga/l (140 – 360), Natrium 146 mmol/l (135 – 145), Harnstoff 71 mg/dl (17 – 43), Harnsäure 8,1 mg/dl (3,5 – 7,2), Cholesterin 236 mg/dl (115 – 200), LDH 324 U/l (120 – 250), TSH basal 0,05 uU/ml (0,44 – 3,8). Im Nasenabstrich Nachweis von MRSA (bei Kontrolle nach Lokaltherapie kein erneuter Nachweis). Im Computertomogramm des Thorax Darstellung einer etwa 16 – 17 mm großen Raumforderung paramediastinal rechts im Obergeschoss etwa in Höhe der supraaortalen Äste mit sehr niedrigen Dichtewerten, damit eher einem benignen Tumor entsprechend (▶ **Abb. 1**). Computertomogramm von Schädel und Oberbauch wiesen keine Fernmetastasen oder Knochenmetastasen in der untersuchten Region auf. Die Lungenfunktion ergab eine schwere, nach Bronchospasmolyse nicht reversible Obstruktion mit einer FEV_1 von 30 % pred. und eine Lungenüberblähung. Blutgasanalytisch bestand eine Hyperkapnie (pO_2 51, pCO_2 50 Torr, pH 7,46 mit Basenüberschuss). Somit liegt das Stadium IV n. GOLD vor. Operabilität war demnach nicht gegeben. Bei der Bronchoskopie fielen deutliche Zeichen einer chronischen Bronchitis mit ausgeprägter eitriger Hypersekretion auf; ein endoluminaler Tumor fand sich nicht. Bei der endoskopischen Ultraschalluntersuchung (EBUS) ließ sich der paramediastinal im rechten Oberlappen gelegene Herd von der Trachea aus gut darstellen (▶ **Abb. 2**). Die bioptische Gewebsentnahme verlief komplikationslos. Im Bronchialsekret Nachweis von Bordetella bronchiseptica.

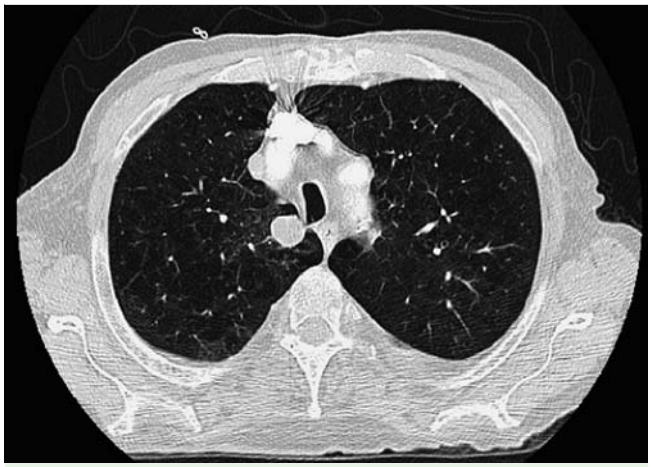

Abb. 1 CT-Thorax: Raumforderung auf Höhe der Trachea mit einer Größe von 16 – 17 mm.

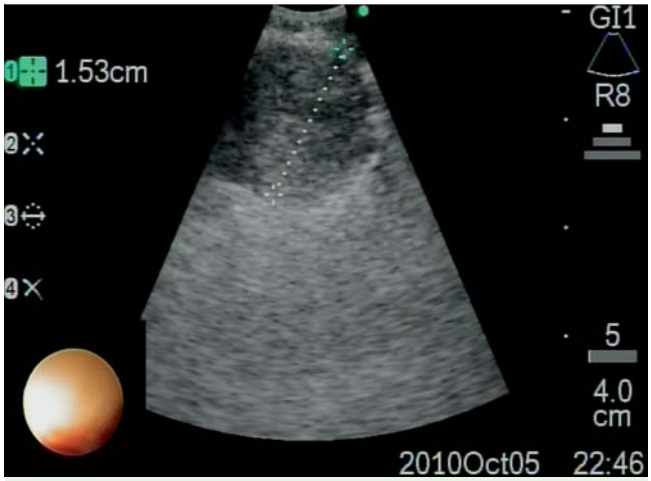

Abb. 2 EBUS: Endosonografische Darstellung des im rechten Oberlappen paratracheal gelegenen, 15 mm großen Rundherdes von der mittleren Trachea aus (Olympus EBUS-Punktionsbronchoskop BF-UC160F-OL8).

Bearbeitung des Untersuchungsmaterials und pathologisch-anatomischer Befund

Bei dem endoskopisch gewonnenen TBNA-Biopsat handelte es sich um blutiges Untersuchungsmaterial mit kleinsten, makroskopisch kaum sichtbaren Gewebspartikeln, aus dem ein Zytoblock wie folgend angefertigt wurde: Das Material wurde 10 min bei 4000 U/min zentrifugiert. Nach Entfernen des Überstandes wurde der Bodensatz mit 5 Tropfen natives Normalserum vom Rind (Boviserin® SIGMA; Saint Louis , Missouri, USA) gemischt und anschließend 1,5 ml Bouinsche Lösung langsam hinzugegeben. Nach nochmaliger 10-minütiger Zentrifugation bei 4000 U/min und Verwerfung des Überstandes wurde das verfestigte Untersu-

Dieses Dokument wurde zum persönlichen Gebrauch heruntergeladen. Vervielfältigung nur mit Zustimmung des Verlages.

Antikörper	Abkürzung	Verdünnung	Klon	Firma	Ergebnis
Thyroid transcription factor 1	TTF1	1:200	8G7G3/1	Cell Marque, USA	+
Napsin A		2:100	KCG1.1	Diagnostic Bio Systems, USA	+
Surfactant apoprotein-A	SP-A	1:100	32E12	Biocare Medical, USA	+
AE1/AE3 (Panzytokeratinmarker)		1:100	AE1/AE3	Dako Cytomation, USA	+
Ki67 (Proliferationsmarker)		gebrauchsfertig	BGX-297	BioGenex USA	+ (<2%)
Epitheliales Membranantigen	EMA	1:100	E 29	Dako Cytomation., Dänemark	+
CD56		3:100	123C3	Zytomed Systems, Deutschland	–
Chromogranin		gebrauchsfertig	LK2H10	Linaris, Deutschland	–
Von-Willebrand-Faktor	Faktor VIII	gebrauchsfertig	F8/86	Linaris, Deutschland	–*
CD34		gebrauchsfertig	QBend/10	BioGenex, USA	–*
Karzinoembryonales Antigen	CEA	2:100	II-7	Dako Cytomation., Dänemark	–

* (nur die Kapillaren +).

Tab. 1 Immunhistochemie: eingesetzte Antiköper und Ergebnisse.

chungsmaterial mit einer Spachtel aus dem Röhrchen ausgelöst, in eine Kassette gegeben und ähnlich wie ein Gewebsbiopsat mit routinemäßigen histologischen Methoden (Fixierung in Formalin, Paraffineinbettung und Schnitt am Mikrotom) bearbeitet. Die Paraffinschnitte wurden sowohl mit Hämatoxylin-Eosin als auch mit PAS und Elastika-van-Gieson gefärbt. Ferner wurden immunhistochemische Untersuchungen mit den Antikörpern gegen TTF1 (thyroid transcription factor 1), Napsin A, SP-A (surfactant apoprotein A), EMA (epitheliales Membranantigen), CD56, Chromogranin, CD34, Faktor VIII, CEA (karzinoembryonales Antigen) und mit dem Panzytokeratinmarker AE1/AE3 sowie dem Proliferationsmarker Ki-67 durchgeführt (s. **Tab. 1**).

Mikroskopisch fanden sich plumpe papilläre Strukturen mit mäßig kollagenfaserreichem Stroma mit zarten Kapillaren (**Abb. 3**), überzogen von einreihig angeordneten kubischen Zellen mit gleichmäßigen rundlichen Kernen mit mäßig dichtem Chromatinnetz und schmalem PAS-negativem Zytoplasma. Diese Zellen waren immunhistochemisch positiv mit dem Panzytokeratinmarker AE1/AE3 sowie TTF-1- (**Abb. 4**), SP-A-, EMA- und Napsin A-positiv (**Abb. 5**), gut passend zu Pneumozyten und negativ mit dem neuroendokrinen Marker Chromogranin A sowie CD56- und CEA-negativ. Mit dem Proliferationsmarker Ki-67 wurden nur einzelne Zellen (weniger als 2%) markiert. Mit den endothelialen Markern CD34 und Faktor VIII kamen die relativ reichlich vorhandenen Kapillaren im Stroma der papillären Strukturen gut zur Darstellung.

Aufgrund des histologischen und immunhistochemischen Befundes wurde die Diagnose eines papillären Adenoms der Lunge gestellt.

Wegen der eingeschränkten Lungenfunktion des Patienten entschied man sich nach interdisziplinärer Fallbesprechung für eine abwartende Haltung mit regelmäßigen Kontrollen.

Nach Angaben des behandelnden Arztes hat der Patient die Praxis zuletzt am 10. 1. 2011 wegen eines akuten respiratorischen Infekts aufgesucht. Bisher war der Verlauf unter Berücksichtigung der Beschwerden von Seiten der COPD ohne wesentliche Auffälligkeiten; eine Bildgebung ist seit dem stationären Aufenthalt im Oktober 2010 noch nicht erfolgt.

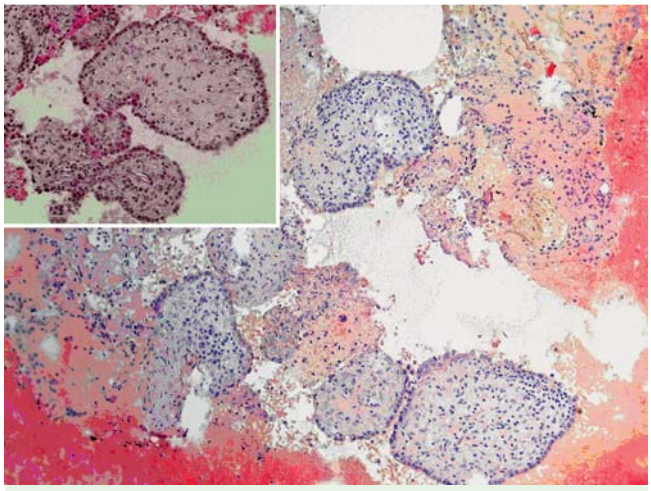

Abb. 3 In den Paraffinschnitten des nach dem Zytoblockverfahren bearbeiteten Biopsates histologischer Nachweis plumper papillärer Strukturen mit mäßig kollagenfaserreichem Stroma (Hämatoxylin-Eosin, 50×; Detail oben links: Elastika-van-Gieson-Färbung).

Diskussion

▼

Definition

Das papilläre Adenom ist eine gut abgegrenzte Neoplasie aus papillären Strukturen mit fibrovaskulärem Stroma, überzogen von zytologisch blanden Typ-II-Pneumozyten.

(Weitere Bezeichnungen, die in der Literatur zu finden sind: bronchioloalveoläres Adenom, Adenom der Typ-II-Pneumozyten, papilläres Adenom der Typ-II-Pneumozyten, Typ-II-Pneumozyten-Adenom, peripherer papillärer Tumor der Typ-II-Pneumozyten, Clara-Zell-Adenom)

Dieses Dokument wurde zum persönlichen Gebrauch heruntergeladen. Vervielfältigung nur mit Zustimmung des Verlages.

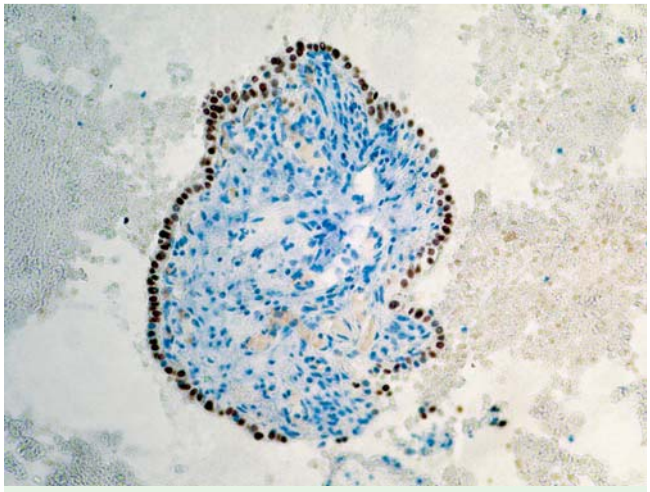

Abb. 4 Zytologisch blander epithelialer Überzug der papillären Strukturen mit Expression von TTF1 – thyroid transcription factor 1 (Immunhistochemie, TTF1, 100×).

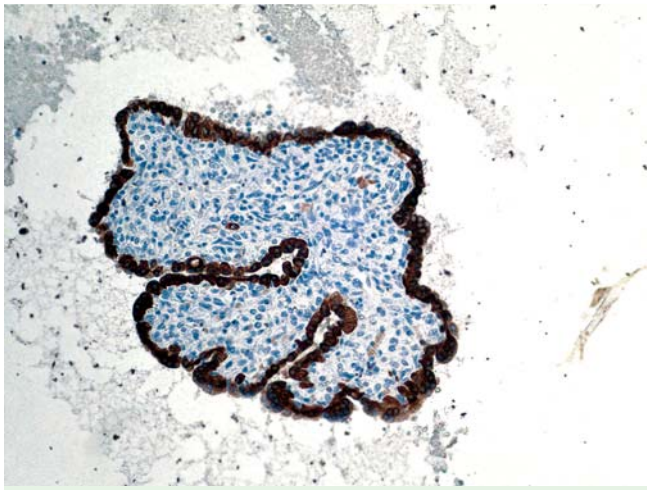

Abb. 5 Immunhistochemische Markierung des Tumorepithels mit dem Antikörper gegen Napsin A (Immunhistochemie, Napsin A, 100×).

Epidemiologie

Es handelt sich um einen seltenen Tumor mit nur wenigen publizierten Fällen. Ein medianes Alter der Patienten von 32 Jahren und eine Prädominanz des männlichen Geschlechtes wurde in der Literatur angegeben [1].

Das Alter der Patienten der bis jetzt publizierten Fälle lag zwischen 7 und 66 Jahren [2,3]; unser 75-jähriger Patient ist somit der älteste.

Klinik

Die Läsion wird typischerweise als Zufallsbefund in Form eines Lungenrundherdes gefunden. Die beschriebene Symptomatik einschließlich der Schmerzen bei unserem Patienten steht mit dem Tumor nicht in Zusammenhang. Sie hat jedoch zu einer weiterführenden Diagnostik geführt, die den auffälligen Befund im Computertomogramm als Zufall zur Darstellung brachte.

Pathologische Diagnose

Die Neoplasie stellt sich makroskopisch als eine gut abgegrenzte oder abgekapselte Läsion mit einem Durchmesser von 1 bis mehreren Zentimetern dar. Obwohl im Allgemeinen intraparenchymatös gelegen, kann der Tumor in manchen Fällen in die Atemwege hineinragen [3].

Charakteristischerweise komprimiert die Läsion das umgebende Lungengewebe („expansives Wachstum").

Histologisch finden sich papilläre Strukturen mit fibrovaskulärem Stroma, überzogen von kubischen oder zylindrischen Epithelzellen; diese entsprechen Typ-II-Pneumozyten und gelegentlich auch Clara-Zellen, d. h. Surfactant-produzierenden Zellen des bronchioloalveolären Epithels. Atypien finden sich nicht. Mitosen fehlen oder sind sehr selten. Obwohl die tumoröse papilläre Proliferation typischerweise gut gegenüber dem umgebenden Lungengewebe abgegrenzt ist, sind einzelne Fälle mit infiltrativem Wachstum beschrieben worden [2,4].

Immunhistochemisch sind die epithelialen Zellen – ähnlich wie die normalen Pneumozyten – Zytokeratin-, TTF-1- und Surfactant-Apoprotein A-positiv, dagegen mit den neuroendokrinen Markern negativ.

Nicht nur immunhistochemisch, auch elektronenmikroskopisch zeigen die Epithelzellen dieses Tumors die Merkmale von Typ-II-Pneumozyten oder von Clara-Zellen [5].

Es wird angenommen, dass das papilläre Adenom histogenetisch aus multipotenten Stammzellen des bronchioloalveolären Epithels entsteht, die sich zu Pneumozyten, Clara-Zellen oder zilientragenden Zylinderzellen differenzieren können.

Die Ätiologie der Läsion ist unbekannt. In der Maus können ähnliche Tumoren chemisch induziert werden [6]. Ähnliche multifokale Proliferationen der Pneumozyten sind bei einem 13-jährigen Patienten mit Morbus von Recklinghausen beobachtet worden [7]; bei diesen Läsionen handelte es sich aber um gegenüber dem umgebenden Lungenparenchym unscharf begrenzte Proliferationen, die eher einer mikronodulären Pneumozytenhyperplasie ähneln.

Die Diagnose des papillären Adenoms wird histologisch gestellt. Wegen der üblichen intraparenchymatösen Lage dieser Tumoren sind Bürstenzytologien im Allgemeinen inadäquat für die morphologische Diagnose; auch Zangenbiopsien können aus demselben Grund wenig ergiebig sein. Die publizierten Fälle von papillären Adenomen wurden mit nur einer Ausnahme [3] in Exzisaten oder Resektaten diagnostisiert. Bei dem hier vorgestellten Fall konnte die Diagnose eines papillären Adenoms anhand eines TBNA-Biopsates gestellt werden.

Die differenzialdiagnostische Abgrenzung gegenüber anderen gutartigen und bösartigen pulmonalen Rundherdläsionen erfolgt anhand klinischer, radiologischer und histomorphologischer Kriterien.

In der Differenzialdiagnose sind das sklerosierende Hämangiom, das alveoläre Adenom, das solitäre oder unifokale bronchioloalveoläre Karzinom bzw. In-situ-Adenokarzinom, die atypische adenomatöse Hyperplasie und die mikronoduläre Pneumozytenhyperplasie zu berücksichtigen.

Bei der Abgrenzung gegenüber dem sklerosierenden Hämangiom (ein ebenfalls gutartiger glatt berandeter Tumor mit Proliferation von Pneumozyten) helfen eine Reihe morphologischer Kriterien (unterschiedliche Wachstumsmuster mit soliden und sklerosierten Bezirken, Hämorrhagien und zweierlei proliferierende Tumorzellen beim sklerosierenden Hämangiom) [8]. Ein histogenetischer Zusammenhang zwischen beiden neoplastischen Läsionen ist allerdings diskutiert worden [9].

Das alveoläre Adenom zeigt ein kribriformes oder kleinzytisches Muster mit flachen Epithelien ohne Bildung von Papillen.

Das unifokale bronchioloalveoläre Karzinom oder In-situ-Adenokarzinom hat ein „bronchioloalveoläres" oder „lepidisches"

Dieses Dokument wurde zum persönlichen Gebrauch heruntergeladen. Vervielfältigung nur mit Zustimmung des Verlages.

Wachstum mit Zellatypien ohne Bildung papillärer Strukturen; im Gegensatz dazu zeigt das papilläre Adenom keine oder nur geringe Kernatypien, papilläre Formationen und expansives Wachstum, gelegentlich mit Kapselformation.

Die atypische adenomatöse Hyperplasie hat ebenfalls lepidisches Muster mit Kernatypien unterschiedlichen Grades; ferner stellt sie meist einen mikroskopischen Zufallsbefund bzw. Nebenbefund in Resektaten dar; das papilläre Adenom wiederum weist dagegen papilläre Strukturen auf und stellt sich radiologisch als pulmonaler Rundherd dar.

In der mikronodulären Pneumozytenhyperplasie finden sich mikroskopisch kleine Knötchen mit verbreiterten Alveolarsepten und atypischen Pneumozyten in Patienten mit tuberöser Sklerose oder LAM.

Ferner sind in der Differenzialdiagnose maligne Tumoren mit papillärem Wachstumsmuster zu berücksichtigen, wie das papilläre Adenokarzinom der Lunge oder Metastasen extrapulmonaler papillärer Adenokarzinome – z. B. von Schilddrüse, Niere, Brustdrüse, Pankreas, Kolon bzw. Ovar –, die Zellatypien unterschiedlichen Grades aufweisen.

Auch die Kenntnis des radiologischen Befundes kann bei der Differenzialdiagnose papilläres Adenom versus gut differenziertes Adenokarzinom hilfreich sein: Das papilläre Adenom zeigt in den bildgebenden Verfahren charakteristischerweise eine scharfe Berandung, die durch das expansive Wachstum der Läsion bedingt ist, manchmal mit Bildung einer dünnen Bindegewebskapsel bzw. einer Pseudokapsel [8].

Die Abgrenzung gegenüber einem hoch differenzierten papillären Adenokarzinom kann jedoch schwierig sein und der histologischen Analyse unter Einsatz von Sonderfärbungen bedürfen. Somit kann diese Abgrenzung im Rahmen einer intraoperativen Gefrierschnittuntersuchung problematisch sein.

Beim hier vorgestellten Fall sind die oben erwähnten diagnostischen histologischen Kriterien eines papillären Adenoms eindeutig nachweisbar:

- ein plump-papillärer Aufbau
- eine Proliferation zytologisch blander Epithelzellen, deren Differenzierung i. S. von Typ-II-Pneumozyten durch die Ergebnisse der Immunhistochemie belegt wird, da sie TTF1-, SP-A- und Napsin A-positiv sind
- Fehlen von morphologischen Kriterien der Malignität wie Zellatypien, Nekrosen oder vermehrte Mitosen. Auch immunhistochemisch ist mit Ki67 keine gesteigerte Proliferationsaktivität festzustellen.

Aufgrund dieser in den Paraffinschnitten des nach dem Zytoblockverfahren bearbeiteten Materials sehr gut dargestellten Charakteristika (▶ **Abb. 3**) ist die Diagnose zweifelsfrei zu stellen und gleichzeitig andere Tumoren des bronchioloalveolären Epithels auszuschließen: Bei einem papillären Adenokarzinom – primär der Lunge oder metastatisch – wären Zellatypien, eine gesteigerte Proliferationsaktivität und dünnere papilläre Strukturen mit einem komplexeren Aufbau zu finden. Ferner schließen das Fehlen eines „bronchioloalveolären" Wachstumsmusters, kribriformer bzw. kleinzystischer Strukturen oder zweierlei proliferierender epithelialer Zellen ein bronchioloalveoläres Karzinom, eine atypische adenomatöse Hyperplasie, ein alveoläres Adenom und ein sklerosierendes Hämangiom aus.

Außer der geforderten histologischen diagnostischen Kriterien unterstützten bei unserem Patienten die Klinik (Zufallsbefund) und der radiologische Befund (glatt berandeter Rundherd) die gestellte Diagnose.

Biologisches Verhalten und Prognose

Die Prognose des papillären Adenoms ist gut; die chirurgische Entfernung ist kurativ. Obwohl über Fälle mit infiltrativem Wachstum berichtet worden ist, sind bei diesen Tumoren keine Rezidive oder Metastasen bekannt [1].

Das papilläre Adenom wird als eine gutartige Neoplasie angesehen: Dafür sprechen die günstige Prognose, das expansive (nicht invasive) Wachstum sowie die nur geringen Kernatypien und die seltenen Mitosen [4].

Mikroskopische Disseminationen der papillären Strukturen im peritumoralen Lungengewebe und in den peritumoralen kleinen Luftwegen und Gefäßen sind gelegentlich beobachtet und als Hinweis auf ein potentielles invasives Wachstum und somit auf ein malignes Potential der Läsion interpretiert worden [4]. Auch die zytomorphometrische Analyse des papillären Adenoms ergab gemeinsame Charakteristika („Clusters") mit atypischen adenomatösen Hyperplasien bzw. Adenokarzinomen der Typ-II-Pneumozyten, was wiederum für ein malignes Potenzial sprechen könnte [4]. Es ist es allerdings unklar, ob diese Befunde einem biologisch aggressiven Verhalten gleichzusetzen sind [2]. Somit gehen einige Autoren von einem ungewissen malignen Potenzial dieser Tumoren aus [2, 4]. Da Rezidive oder Metastasen aber nicht beschrieben worden sind, wurde bei unserem funktionell eingeschränkten Patienten eine abwartende Strategie als gerechtfertigt angesehen.

Das hier beschriebene diagnostische Vorgehen ersparte dem lungenfunktionell und respiratorisch erheblich eingeschränkten Patienten einen operativen Eingriff zur diagnostischen Abklärung durch eine risikobehaftete offene bzw. videothorakoskopische Lungenbiopsie mit intraoperativer Schnellschnittuntersuchung. Da die histologische Zuordnung des Tumors im TBNA-Biopsat eindeutig ist und somit dessen benigne Natur als belegt anzusehen ist und gleichzeitig andere Läsionen, die differenzialdiagnostisch erwogen werden könnten, auszuschließen sind, wurde von einer operativen Entfernung abgesehen. In den vier Monaten Verlaufsbeobachtung ergaben sich keine klinischen Hinweise auf eine Tumorerkrankung oder Beschwerden, die mit der tumorösen Läsion im Zusammenhang gebracht werden könnten. Kontrolluntersuchungen mittels bildgebender Verfahren sind aufgrund des kurzen Zeitintervalls nach der Diagnose noch nicht erfolgt.

Fazit

- Das papilläre Adenom der Lunge ist ein seltener Tumor. Wegen der intraparenchymatösen Lage sind diese Läsionen im Allgemeinen einer präoperativen bioptischen Diagnostik schwer zugänglich.
- Die intraoperative histologische Diagnose mittels Gefrierschnittuntersuchung kann wegen der Abgrenzung mit anderen papillären Läsionen der Lunge, darunter auch gut differenzierten Karzinomen, problematisch sein und setzt die Kenntnis dieser allerdings sehr seltenen Läsion für die differenzialdiagnostische Überlegungen durch den Pathologen voraus.
- Der Einsatz moderner Techniken der bioptischen Probengewinnung bei der Bronchoskopie sowie des Zytoblockverfahrens bei der Bearbeitung des Untersuchungsmaterials können zu einer effizienten nicht chirurgischen bioptischen Diagnostik führen und somit einen Beitrag zum adäquaten Management des Patienten und zur Therapieplanung leisten.

Dieses Dokument wurde zum persönlichen Gebrauch heruntergeladen. Vervielfältigung nur mit Zustimmung des Verlages.

Interessenkonflikt

Die Autoren geben an, dass kein Interessenkonflikt besteht.

Literatur

1 *Flieder DB.* Papillary Adenoma. In: Travis WD, Brambilla E, Müller-Hermelink HK, Harris CC, eds. World Health Organization Classification of Tumours. Pathology and Genetics of Tumours of the Lung, Pleura, Thymus and Heart. Lyon: IARC Press; 2004: 84

2 *Dessy E, Braidotti P, Del Curto B et al.* Peripheral papillary tumor of type-II pneumocytes: a rare neoplasm of undetermined malignant potential. Virchows Arch 2000; 436: 289 – 295

3 *Gesierich W, Diwersy C, Leinsinger G et al.* Papillary adenoma of type-II pneumocytes as a rare differential diagnosis of a solitary pulmonary nodule. Pneumologie 2007; 61: 97 – 699

4 *Mori M, Chiba R, Tezuka F et al.* Papillary adenoma of type II pneumocytes might have malignant potential. Virchows Arch 1996; 428: 195 – 200

5 *Fantone JC, Geisinger KR, Appelman HD.* Papillary adenoma of the lung with lamellar and electron dense granules. An ultrastructural study. Cancer 1982; 50: 2839 – 844

6 *Kauffman SL.* Histogenesis of the papillary Clara cell adenoma. Am J Pathol 1981; 103: 174 – 80

7 *Kurotaki H, Kamata Y, Kimura M et al.* Multiple papillary adenomas of type II pneumocytes found in a 13-year-old boy with von Recklinghausen's disease. Virchows Arch A Pathol Anat Histopathol 1993; 423: 319 – 322

8 *Yamamoto T, Horiguchi H, Shibagaki T et al.* Encapsulated type II pneumocyte adenoma: a case report and review of the literature. Respiration 1993; 60: 373 – 377

9 *Hegg CA, Flint A, Singh G.* Papillary adenoma of the lung. Am J Clin Pathol 1992; 97: 393 – 397

Dieses Dokument wurde zum persönlichen Gebrauch heruntergeladen. Vervielfältigung nur mit Zustimmung des Verlages.