

Innovationen in der operativen Frakturbehandlung

Indirekte und minimalinvasive Repositionstechniken

D. Höntzsch

Berufsgenossenschaftliche Unfallklinik Tübingen

Indirekte und/oder minimal-invasive Repositionstechniken, alt bekannte und neue, sollen dargestellt werden. Die bewährten Repositionsmanöver aus der konservativen Frakturbehandlung und bewährte und manchmal vergessene Repositionsmanöver sollen in Erinnerung gerufen werden. Es soll gezeigt werden, wie wertvoll sie gerade heute und morgen in der Unfallchirurgie sind. Besonders interessant sollten aber neue Methoden mit Distaktionsrahmen, Angriffsschraube und anderen einfachen Hilfsmitteln und neue Instrumente wie die koaxiale Zange sein.

Alles zusammen soll helfen, die Frakturen indirekt und weniger invasiv biologisch sanft zu reponieren.

Dies sollte als wichtiger erster oder intraoperativer Schritt helfen, Frakturen nach heutigen Maßstäben zu versorgen. Wenn dann die stabilisierende Osteosynthese ebenfalls möglichst schonend durchgeführt wird, kann die Erfolgsrate unserer Operationen gesteigert, aber vor allem die Komplikationsrate vermindert werden.

Die indirekten und minimal-invasiven Repositionstechniken sowie die neuen Osteosyntheseverfahren sind insbesondere dazu geeignet, nicht nur die guten Verläufe zu fördern, sondern die für den Patienten so gravierenden Komplikationen zu reduzieren.

Einleitung

Seit den 80er- und den 90er-Jahren wurde die operative Frakturbehandlung durch den Begriff „biologische Osteosynthese“ geprägt. Dies war eine Reaktion auf zahlreiche Komplikationen, die sich aus der großzügigen offenen Reposition der Frakturen mit genauer Einpassung der Fragmente und der damit verbundenen Devastierung des Knochens herleitete. Erweitert wurde die „biologische“ Operationsmethode durch minimalinvasive Osteosynthesetechniken. Hauptpfeiler der biologischen und der minimalinvasiven Osteosynthesetechnik sind **indirekte Repositionstechniken**.

Lagerung und indirekte Reposition

Die Lagerung gehört zu den Grundlagen der indirekten Reposition bei konservativer Knochenbruchbehandlung, kann aber für die indirekte Reposition bei operativer Knochenbruchbehandlung übertragen werden.

Exemplarisch sollen die indirekten Repositionshilfen bei der distalen Femur- und Radiusfraktur als wichtige und häufig anzuwendende Methoden dargestellt werden.

Hintergrund

Einteilung der indirekten Repositionsmanöver (mit allorts verfügbaren Mitteln – Sonderinstrumente und zukünftige Repositionshilfen wie z. B. Navigation werden nicht beschrieben)

- | | |
|---|---|
| <ul style="list-style-type: none"> ■ Lagerung ■ Extension mit Extensionstischen ■ Joysticks ■ externe Reposition mit modularem Fixateur externe ■ Distraction und Manipulation mit unilateralem Distraktor | <ul style="list-style-type: none"> ■ Distraction und Manipulation mit ausbalanciertem Distaktions- und Manipulationsrahmen ■ Manipulatoren und Repositionsgriffe ■ Repositionszangen ■ indirekte Repositionstechniken mit der Osteosynthese selbst ■ Reposition mithilfe von Olivendrähten |
|---|---|

Distale Femurfrakturen

Bei distalen Femurfrakturen werden die Kondylenfragmente durch den Zug des M. gastrocnemius in eine Beugstellung abgelenkt. Bei der konservativen Frakturbehandlung wurden Schienen und Extension so ausgelegt, dass diesen Muskelkräften z. B. durch Beugung im Kniegelenk zwischen 30° und 60° und entsprechender Zugrichtung entgegengewirkt wurde. Dieses bewährte Manöver kann für die indirekte Reposition bei der intraoperativen Reposition zur Hilfe genommen werden.

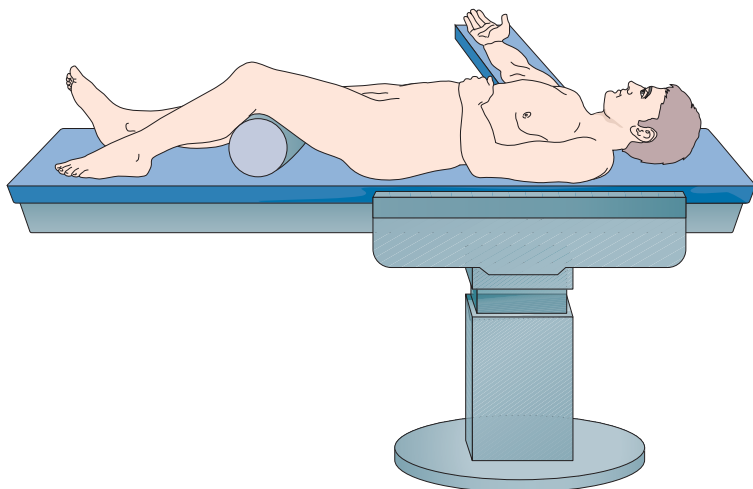


Abb. 1 ■ Die einfachste Möglichkeit bei der operativen Versorgung einer distalen Femurfraktur ist das Unterlegen eines „Boppels“, einer Rolle oder eines Dreiecks unter die Kniekehle bzw. besser unter das distale Femur. Dadurch wird der Rekurvation durch Beugung und indirekten Druck entgegengewirkt. Zusätzlich kann bei den entscheidenden Schritten der endgültigen Fixation sanft gezogen werden.

Die einfachste Technik, das Kniegelenk zu beugen, ist das Lagern auf Lagerungskissen oder Lagerungsdreiecken. Die Unterlage muss groß genug sein, um effektiv 30–60° Beugung im Knie zu erreichen (Abb. 1).

Eine weitere Möglichkeit ist, dass ein Operationstisch verwendet wird, welcher sich in Höhe der Kniegelenke entweder beidseits oder besser getrennt abwinkel lässt.

Die Operateure klären, ob die Einstellung des Tisches während der Operation beibehalten wird oder ob während der Operation eine Manipulation möglich ist. Gegebenenfalls ist zu prüfen, ob die anfänglich durch die Position der Tischanteile verursachte Beugung ggf. so ausgeglichen wird, dass am Ende der Operation das Bein im Kniegelenk gestreckt gelagert werden kann.

Eine Variante der Manipulation am Tisch kann für den distalen Femurnagel empfohlen werden. Hierzu wird der Fußanteil für das betroffene Bein entweder ganz entfernt oder 90° nach unten hängend positioniert. Allerdings erschwert ein hängendes Tischelement den möglichen Durchlauf des Bildwändlers zur a.–p. Stellung. Wird das Fußteil ganz entfernt, muss zur Ablage des gestreckten Beines am Ende der Operation ggf. ein Zusatztisch benützt werden.

► Bei all diesen Manipulationen am Tisch und mit dem Bildwandler muss die Sterilität gewahrt werden.

Distale Radiusfrakturen

Bei der operativen Versorgung der distalen Radiusfraktur können die lange Zeit geübten und erfolgreichen Repositionsmanöver für die indirekte Reposition bei kon-

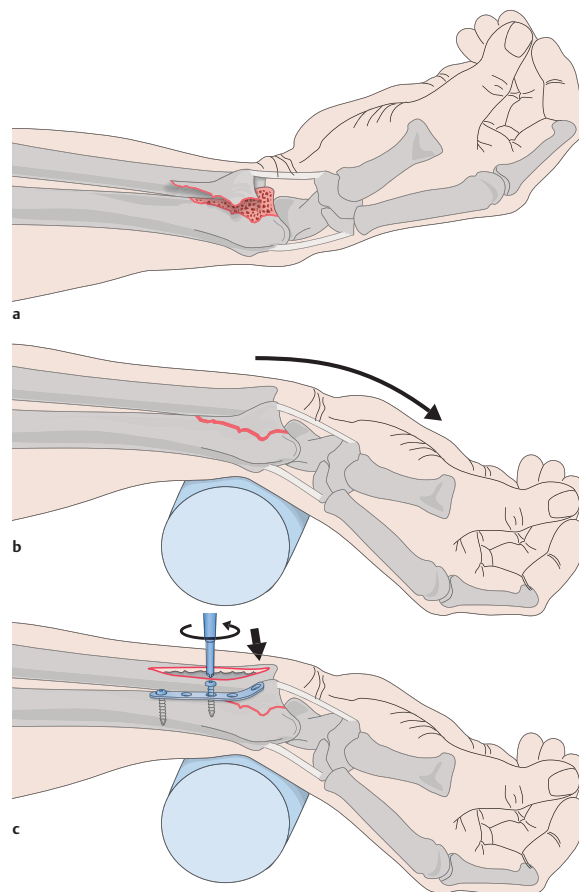


Abb. 2 ■ a–c Die distale Radiusfraktur wird je nach Richtung der Distraction unterstützt und in die Gegenrichtung reponiert.

Hintergrund

Merkmale der Lagerung

- einfache und effektive Methode
- prä- und intraoperative Vorbereitung
- Bereitstellung der Hilfsmittel
- Einüben der Methode

servativer Therapie übernommen werden. Diese Manöver sind nach sterilem Abdecken auf dem Operationstisch anzuwenden. Gegebenenfalls sind entsprechende Widerlager angezeigt. Unterlagen aus zusammengerollten Bauchtüchern oder eine umgedrehte Nierenschale sind möglich (Abb. 2).

Aus Sicht des Autors sollten solche indirekten prä- und/oder intraoperativen Repositionsmanöver in die Tagesordnung von Operationskursen aufgenommen werden.

Extension

Die Extension der frakturierten Gliedmaße ist eines der am besten geeigneten Mittel der Reposition von Frakturen und eine der ältesten und weit verbreitetsten Repositionstechniken.

► **Der Zug in die anatomisch richtige Richtung und Länge bewirkt:**

- **Kompensation der Muskelkräfte.**
- **Reposition durch die Wiederherstellung des elastischen Weichteilmantels.**
- **Die Fragmente folgen dem Gesetz des geringsten Widerstands.**
- **Die annähernd anatomische Anordnung in Länge und Richtung ist dann die Position, die am wenigsten Volumen und Gegenkräfte benötigt und somit stellen sich die Fragmente, wenn kein Repositionshindernis vorliegt, freiwillig in eine möglichst anatomiegerechte Stellung ein.**

Die Kraftübertragung nach körperfern erfolgt über einen Steinmann-Nagel und/oder gespannten Kirschner-Draht oder den eingespannten Fuß. Die Gegenkraft selbst ist der Körper, weshalb dieser, Böhler folgend, am besten auf einer leicht schiefen Ebene nach kopfwärts gelagert werden soll, um diese Gegenkraft aufzubringen (Zug und Gegenzug/Aktion und Reaktion).

Paradebeispiel für die intraoperative indirekte Reposition ist der Extensionstisch, z. B. zur operativen Behandlung der proximalen Femurfraktur mit proximalen Femurnägeln (Abb. 3).

Die Unterschenkelmarknagelung kann sowohl auf einem Extensionstisch (Abb. 4a) als auch ohne besondere Hilfsmittel einfach am seitlich über den Tischrand hängenden Unterschenkel ausgeführt werden (Abb. 4b). Auch bei dieser sehr praktischen Lagerung wirken ausrichtende Kräfte durch die Schwerkraft, die durch leichten Zug verstärkt werden kann. Diese Lagerung ist inzwischen weit verbreitet.

Der Extensionstisch bei der Unterschenkelmarknagelung hat durchaus auch Grenzen:

- Die Beugung im Kniegelenk ist lediglich 60–90°.
- Die Reposition muss präoperativ eingestellt werden.
- Eine intraoperative Manipulation ist nicht möglich.
- Die korrekte Anwendung des Extensionstisches ist durchaus eine herausfordernde Aufgabe.
- Bei sehr komplexen und schweren offenen Frakturen sowie gleichzeitigen, in gleicher Operation erfolgten plastischen Maßnahmen ist die Anwendung nicht möglich
- Bei Polytrauma oder Mehrfachverletzungen ist der Extensionstisch nicht möglich.

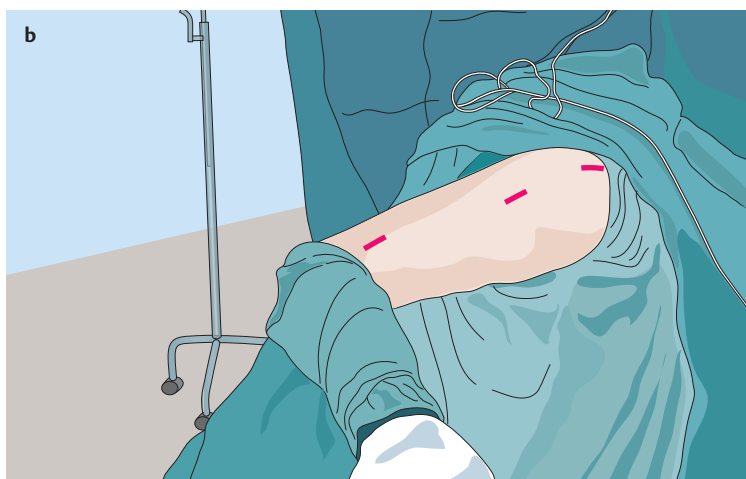
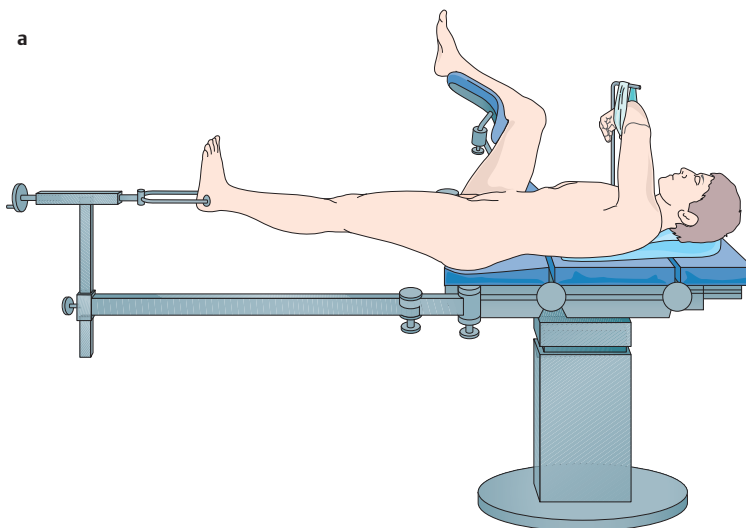


Abb. 3 ■ a Bei Femurfrakturen eignet sich die Lagerung auf dem Extensionstisch zur Reposition durch Längszug. b Der Vollständigkeit halber hier noch das Beispiel der alternativen Lagerung zur Oberschenkelnagelung – diese Seitenlagerung ist mit und ohne Extension möglich.

Hintergrund

Merkmale der Extension

- altbewährte Methode
- weit verbreitet
- heute noch gültig und effektiv
- entsprechende Extensionstische müssen bereitgestellt werden
- Handhabung für Pflegepersonal und Ärzte muss geschult und geübt werden
- Hauptanwendungsgebiete: proximales Femur und Unterschenkel für die Marknagelung

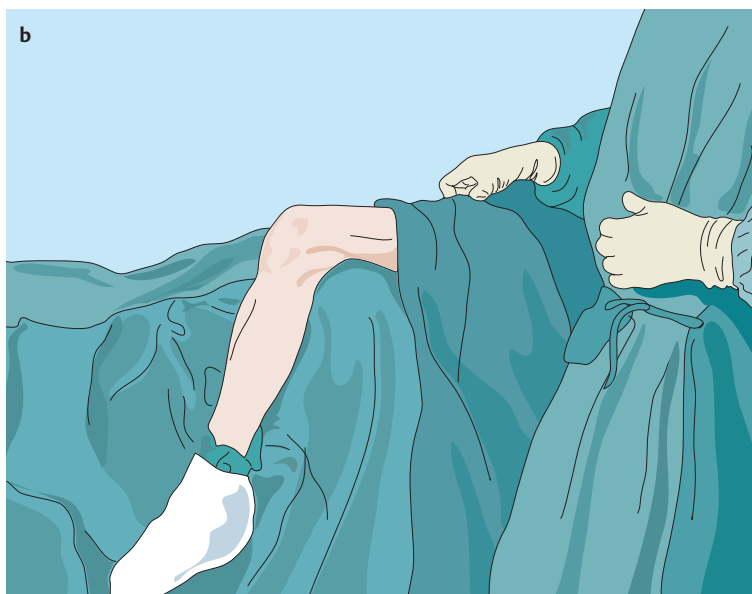
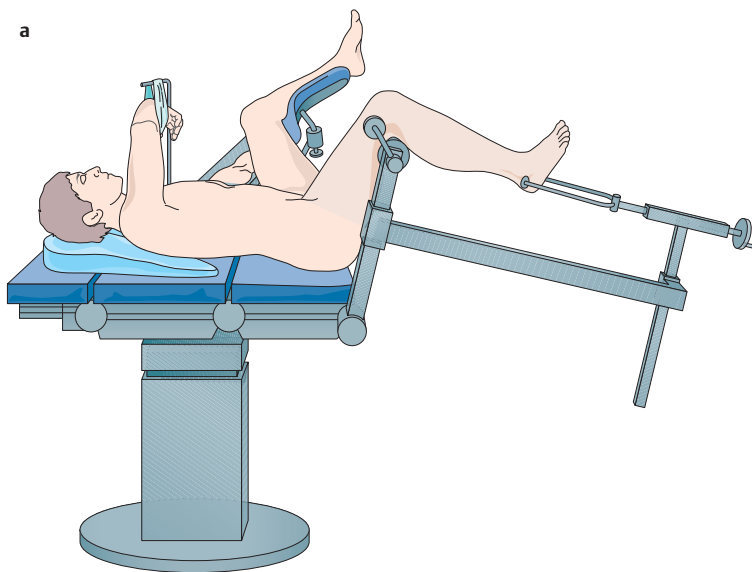


Abb. 4 ■ **a** Bei den Tibiafrakturen eignet sich die Lagerung auf dem Extensionstisch zur Reposition durch Längszug. **b** Tibianagelung am hängenden Unterschenkel. Das Bein hängt über die seitliche Tischkante. Das Knie ist mit einer Rolle unterlegt. Damit kann bis 100° gebeugt werden. Zur BV-Kontrolle wird das Bein auf den Tisch angehoben. Einfach, schnell, sicher.

„Joysticks“

Schanz-Schrauben, Steinmann-Nagel aus dem ExFix-Instrumentarium oder 2–4 mm starke Kirschner-Drähte können als Manipulatoren von Fragmenten verwendet werden – der Name „Joystick“ hat sich eingebürgert. Diese „Joysticks“ verschiedener Größen, Positionierung und Richtung sind eine der einfachsten direkten, aber doch indirekten und minimalinvasiven Repositionshilfen.

Damit können Hauptfragmente, kleine Fragmente und Gegenfragmente manipuliert werden.

„Minimalinvasiv“ ist richtig, weil eine Schanz-Schraube verschiedener Stärke oder ein Kirschner-Draht mit oder ohne Gewinde über eine Stichinzision eingebracht werden kann.

Die Regel ist einfach:

- Große Fragmente können mit einer dicken Schanz-Schraube manipuliert werden (Abb. 5).
- Kleine Fragmente sollten mit kleinen Schanz-Schrauben oder dicken Kirschner-Drähten manipuliert werden.
- Der Joystick sollte in Bezug auf die gewünschte Manipulation von einer optimalen Position und Richtung eingebracht werden.

Hintergrund

Merkmale der Joysticks

- minimalinvasive Methode
- mit Schanz-Schrauben oder dicken Kirschner-Drähten je nach Fragmentgröße
- im Regelfall 1 Joystick ausreichend, manchmal 2 hilfreich
- korrekte Platzierung und Richtung überlegen
- 1–2 Schanz-Schrauben/dicke Kirschner-Drähte auf Trauma- und Orthopädiebetten legen
- nicht zögern, die Joysticks anzuwenden

Externe indirekte Reposition mit modularem Fixateur externe

Der klassische Fixateur externe wurde nach folgender Regel eingebracht, welche auch für andere Osteosynthesen gilt: zunächst Reposition der Fragmente und dann stabile Fixation.

Der modulare Fixateur externe arbeitet auf andere Weise: Zunächst wird jedes Hauptfragment mit einem isolierten Fixateurrahmen besetzt. Diese Einzelrahmen, welche dann jeweils in den Hauptfragmenten verankert sind, ob nun Schaftfrakturen, gelenknahe Frakturen oder auch gelenküberbrückend, werden dann modular über 2 Backen, welche wie 2 Kardangelenke arbeiten, verbunden. Die modulare Zwischenverbindung kann intraoperativ und/oder postoperativ jederzeit gelöst und neu manipuliert und eingestellt werden. Ein weiterer Vorteil ist, dass die Einzelrahmen für jedes Hauptfragment als „Handgriff“ zur Manipulation verwendet werden können (Abb. 6). Diese können temporär intraoperativ verlängert werden (Abb. 7).

Distraktor

Der große und kleine Distraktor in seinen verschiedenen Formen sind indirekte Repositionsinstrumente, die seit Jahrzehnten bekannt sind.

Fragmente, die gegen starke axial kontrahierende Muskelkräfte schwer zu reponieren sind (z. B. veraltete Frakturen), können mit einem Distraktor sanft und gut dosiert distrahert und damit reponiert werden (Abb. 8). Der Distraktor kann vielfältig eingesetzt werden. An Beispielen soll dies gezeigt werden.

Durch die unilaterale Distraction besteht die Gefahr der Achsabweichung nach der Gegenseite. Dem kann entgegengewirkt werden durch:

- Verwendung ausreichend dicker Schanz-Schrauben,
- möglichst enge Positionierung des Distraktors zur Knochenachse,
- voreingestellte Schräglage der Schanz-Schrauben und der Achse, damit die erwartete „Abweichung“ dann zur geraden Achse führt,
- Manipulation der Schanz-Schrauben.

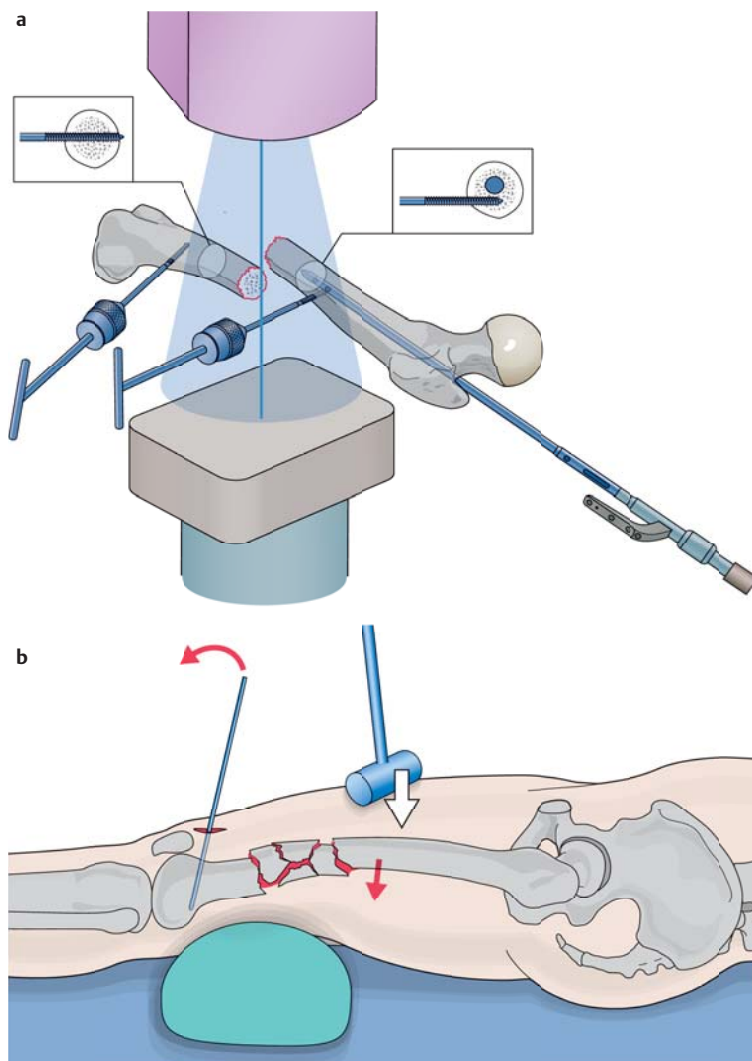


Abb. 5 ■ a Joysticks zur Reposition bei der Femurnagelung. b Schanz-Schrauben oder dicke Kirschner-Drähte sind geeignete Hilfsmittel, um ein oder mehrere Fragmente zu manipulieren. Eintrittspunkt und Richtung sollten gut überlegt sein.

Hintergrund

Merkmale der externen Reposition mit modularem Fixateur externe

- umgekehrtes Prinzip: zunächst Fixateur, modulare Reposition, dann Stabilisierung
- je ein Teilrahmen an beiden Hauptfragmenten
- Teilrahmen zur Reposition mit externen Handgriffen verwenden
- modulares Zwischenelement über 2 Rohr-zu-Rohr-Backen (wie Kardangelenke) fixieren
- mehrfach intraoperativ wiederholbar
- verwendbar für Fixateur externe und für intraoperatives Repositionsinstrument
- temporäre intraoperative lange Handgriffe verwenden
- Ausnutzung der Ligamentotaxis, insbesondere gelenküberbrückend
- kombinierbar mit Distraktor
- insbesondere für eingeschobene minimalinvasive Plattenosteosynthesen geeignet

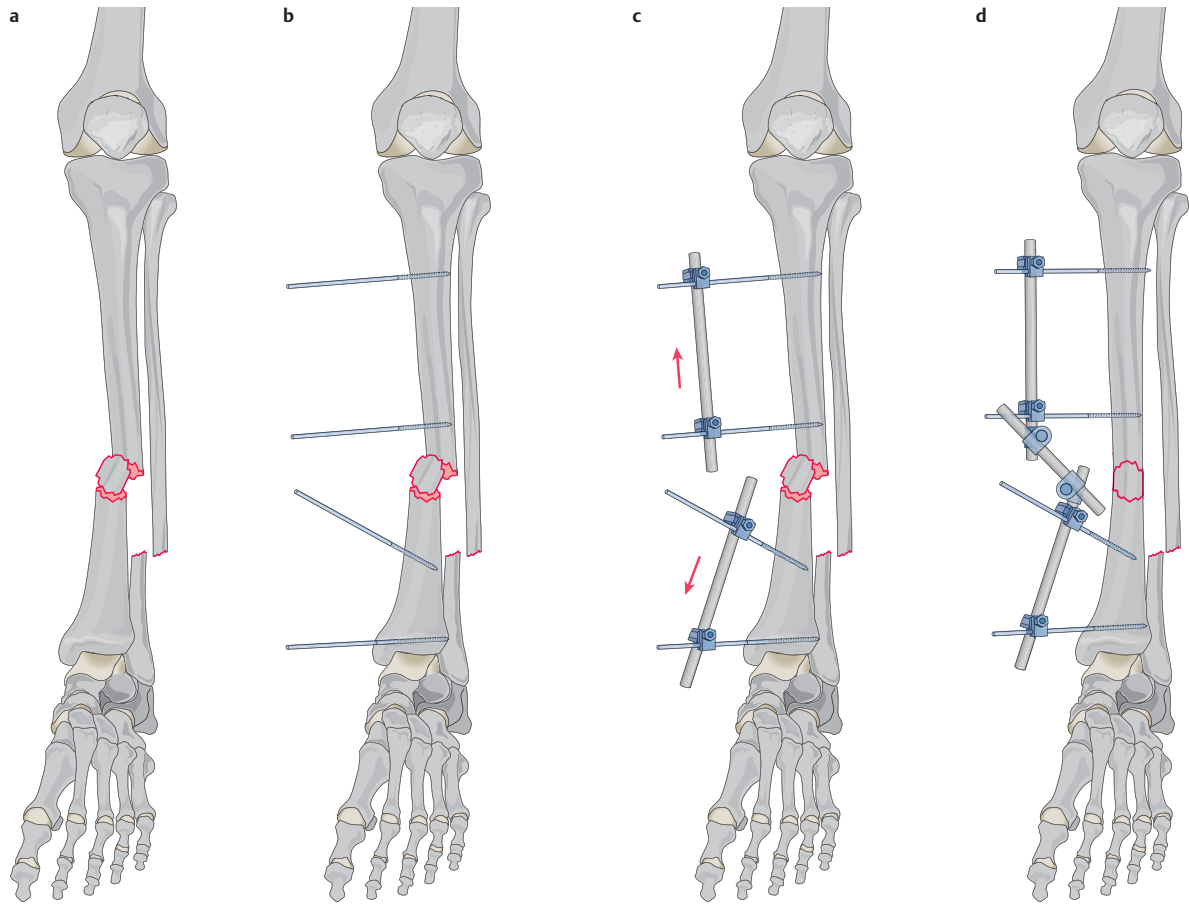


Abb. 6 ■ a – d Der modulare Fixateur externe arbeitet nach folgendem Prinzip: Die Fraktur wird nur grob reponiert (a). Dann werden beide Hauptfragmente mit jeweils 2 Schanz-Schrauben in günstiger Position besetzt. Die Richtung und die Position sind frei (b). Die 2 Schanz-Schrauben in einem Fragment werden mit Rohr-/Pinbacken und einem Rohr besetzt. Alle Schrauben werden sehr fest angezogen (c). Das modulare Rohr kann nach Reposition oder vorgelegt angebracht werden:

Mit Rohr-zu-Rohr-Backen werden die zur Fraktur zeigenden Enden miteinander verbunden. Mit offenen Rohr-zu-Rohr-Backen können auch zwischen den Schanz-Schrauben die Backen besetzt werden. Dann kann mithilfe der „Handgriffe“ jedes Hauptfragment in allen 6 Freiheitsgraden bewegt und reponiert werden. Nach erfolgter Reposition, klinischer, ggf. röntgenologischer Kontrolle werden die Rohr-zu-Rohr-Backen angezogen (d).

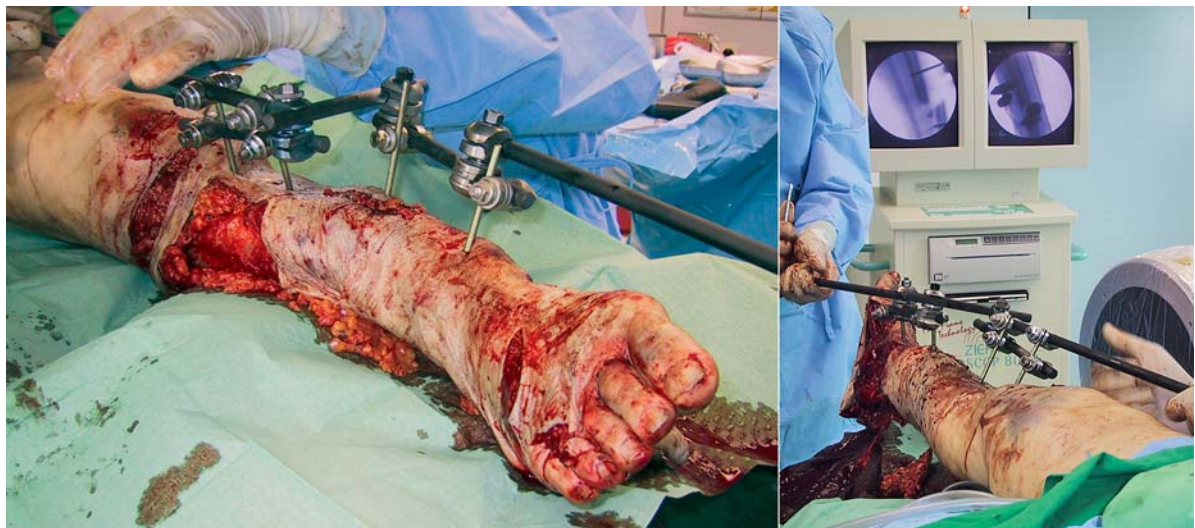

Abb. 7 ■ Am Beispiel einer drittgradig offenen Unterschenkelfraktur wird gezeigt: Reposition mit modularem Fixateur externe und intraoperatives Andocken je eines langen Fixateurrohres/-stabes an jedem Rah-

menanteil. Die Reposition ist dadurch einfacher, schonender, rascher und die Hände der Operateure haben eine Distanz zum Röntgenstrahl des Bildwandlers.

Bilateraler Distraktionsrahmen

Die Grundsätze des Distraktors und des Extensions-tisches können mit einem bilateralen, ausbalancierten Distraktionsrahmen zusammengeführt werden.

Vom Distraktionsrahmen ausgehend können Fragmente, welche durch die „einfache“ Distraktion nicht ausreichend reponiert werden können, zusätzlich über Joysticks, welche von diesem Rahmen ausgehen und fixiert werden können, manipuliert werden.

Anordnung für die Versorgung von Unterschenkelfrakturen (Abb. 9)

- Ein Steinmann-Nagel wird am Tibiakopf eingebracht. Dieser kann ventral vom Fibulaköpfchen oder in der Tuberositas tibial liegen. Dann liegt er außerhalb des Kanals, durch welchen der Marknagel eingebracht wird.
- Der Gegenpol wird über einen Steinmann-Nagel im Kalkaneus oder in der distalen Tibia hergestellt.
- Der proximale und der distale Steinmann-Nagel werden nun über lange Fixateurrohre oder besser röntgendurchlässige Kohlefaserstäbe verbunden.
- Eine Seite wird mit Fixateurbacken fest verbunden. Bei der anderen Seite wird die Verbindung der Backen zum Rohr bzw. Kohlefaserstab offen gehalten. Diese Backen werden dann mit sog. „Rohrspannern“ besetzt und können so lateral und/oder medial bis 2 cm nach distal geschoben werden.
- Durch die differenzierte Betonung oder Nachlassen der Distraktion in verschiedener Dosierung lateral und medial kann ausbalanciert distrahert und damit reponiert werden.
- Ein Vorteil ist, dass die verletzte Extremität frei beweglich auf dem normalen Operationstisch liegen kann. Es ist die volle Streckung und die volle Beugung möglich.
- Der Rahmen ist so flexibel, dass er eine Außen- und Innenrotation durch Verwindung des Rahmens von 20–30° problemlos zulässt.
- Ein weiteres Hilfsmittel ist: Die Fixateurrohre bekommen distal 2 Zusatzrohre in ungefähr 60° nach vorne zeigend angebracht. So lässt sich das Bein in gebeugter Stellung so aufstellen, dass es nicht oder kaum gehalten werden muss (Abb. 9).
- Für störrige Frakturen oder Fragmente lässt sich von diesem Rahmen ausgehend von lateral und/oder medial mit Joysticks, welche unikortikal eingebracht werden, schieben und somit die Reposition feinjustieren oder störrige Fragmente oder Dislokationen beheben.

Hintergrund

Merkmale des Distraktors

- neben dem Extensionstisch eines der ältesten Distraktionsmittel zur indirekten Reposition
- unilaterale Platzierung von 2 Schanz-Schrauben
- Indikation am Schaft und gelenküberbrückend mit Ligamentotaxis
- auch für Spezialindikation: hüftgelenküberbrückend und andere
- der Tendenz zur Abweichung auf die „Gegenseite“ muss entgegengewirkt werden
- mit dicken Schanz-Schrauben
- nah an der Knochenachse positionierter Distraktor
- Gegenhalten oder sekundäre Manipulation einer oder beider Schanz-Schrauben in ihrem Gelenk um die Querachse
- vor Distraktion erwartete Achsabweichung berücksichtigen und einen anfänglichen „Fehler“ einbauen, welcher sich dann ausgleicht
- Distraktor in Bereitschaft halten und üben
- Kombination mit anderen indirekten Repositionsmanövern möglich

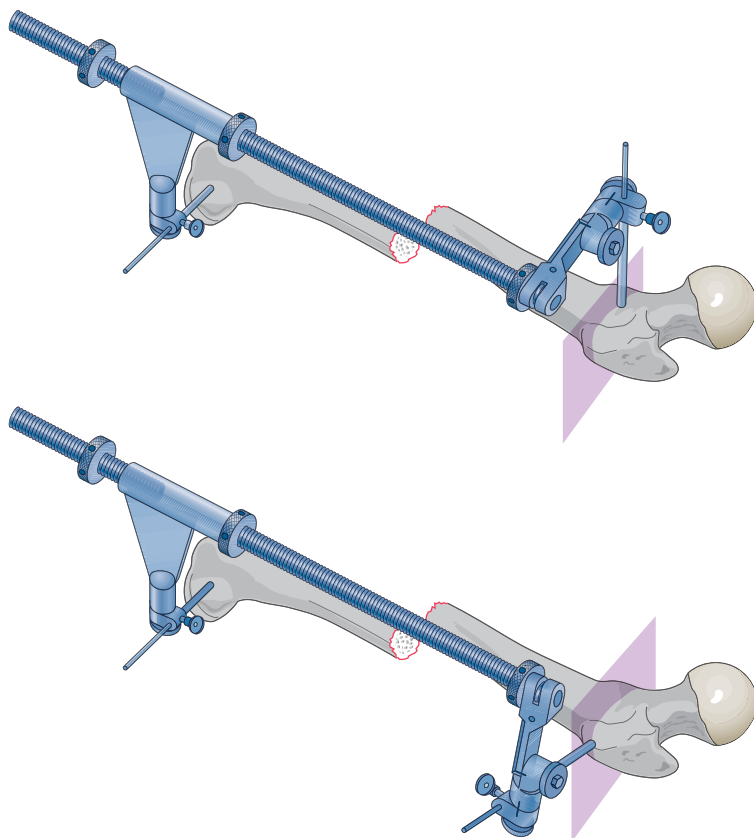


Abb. 8 ■ a u. b Anwendung des großen Distraktors am Femur. Proximal anteriore (a) und proximal laterale (b) Position der Schanz'schen Schrauben.

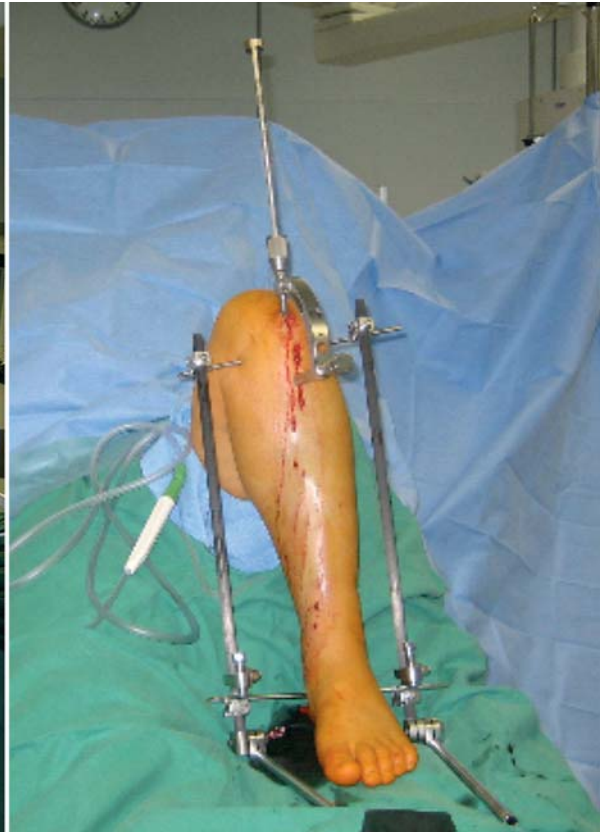
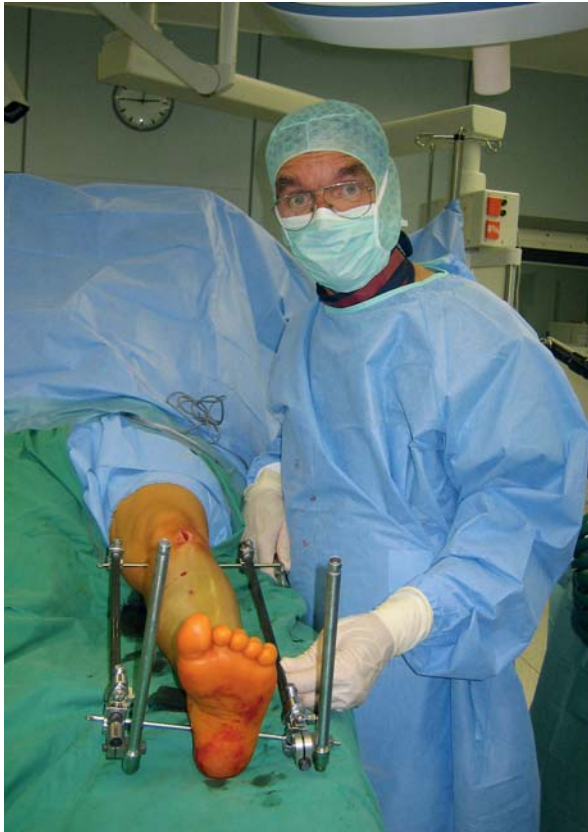
Abb. 9 ■ Mit Rohrspannern kann gezielt und dosiert lateral und/oder medial distrahiert, nachgelassen oder komprimiert werden. Am distalen Ende des Distractionsrahmens können zusätzlich Rohre 60° nach

vorne zeigend angeschraubt werden. Das im Kniegelenk gebeugte und aufgestellte Bein steht fast von selbst. Es ist wenig oder keine Assistenz nötig. Besonders zu empfehlen ist dies bei der Marknagelung der Tibia.

Hintergrund

Merkmale der bilateralen Distractionsrahmen

- Indikation für die Tibia
- bilateral ausbalancierte Distraction
- Angriffspunkt an der proximalen Tibia und Kalkaneus, wahlweise distale Tibia
- Verwendung vorhandener Fixateurelemente
- Vorteile wie beim Extensionstisch ohne dessen Nachteile
- am Kniegelenk maximale Beugung über 120° und Streckung möglich
- geeignet für die Marknagelung und für die eingeschobene Platte
- Trick mit angeschraubten „Füßen“ erlaubt das Aufstellen des Unterschenkels im Knie ohne bzw. wenig Assistenz (minimal personalintensiv)
- „Ruhe“ der Knochen, Fragmente und Weichteile schont die Weichteile
- minimal traumatisierend im Sinne der minimalinvasiven Idee

Manipulatoren

Über eine Schanz-Schraube wird eine Hülse geführt, welche vorne zum Knochen hin Zähne hat. Diese Hülse wird dann mithilfe einer Mutter auf dem gewindeträgenden Ende der Schanz-Schraube gegen den Knochen gepresst. So entsteht ein „Joystick“, welcher die Kräfte noch besser als eine einzelne Schanz-Schraube überträgt und vor allem auch eine Rotation ermöglicht.

Nach Reposition können die Griffe dieser Manipulatoren im Sinne der Modularechnik gegeneinander fixiert werden (s. Abb. 10).

Um diese Manipulatoren auch bei der Marknagelung zur Anwendung bringen zu können, stehen monokortikale Manipulatoren zur Verfügung, welche den Markkanal frei lassen.

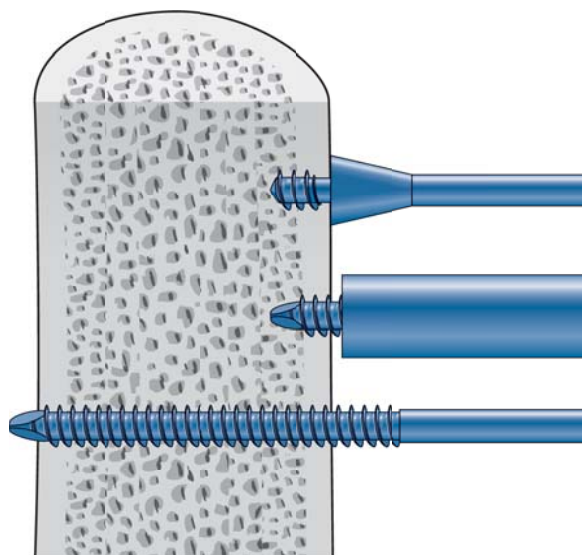


Abb. 10 ■ Manipulatoren stehen in 2 Größen zur Verfügung. Eine Schanz-Schraube trägt am Schaft ein Gewinde. Nach Eindrehen der Schanz-Schraube wird eine Hülse mit Zähnen zum Knochen zeigend übergestülpt. Diese Hülse wird mit einer Flügelmutter, die auf dem Gewinde am Schaft läuft, gegen den Knochen gepresst. So entsteht ein stabil fixierter Joystick, mit welchem das Fragment auch rotiert werden kann. Die 2 Manipulatoren können dann über die üblichen offenen Rohr-zu-Rohr-Backen modular gegeneinander fixiert werden. Eine monokortikale Version steht zur Verfügung. An diesen Schrauben „vorbei“ kann dann auch eine Marknagelung durchgeführt werden.

Hintergrund

Merkmale der Manipulatoren

- Funktion wie Joysticks
- durch die angepresste Überwurfhülse stabilere Manipulation und Rotation möglich
- Verbindung der Manipulatoren zwischen den Hauptfragmenten durch modulares Fixateurelement möglich
- anwendbar isoliert, kombiniert mit 2 Joysticks oder mit weiteren Elementen: Fixateur, koaxiale Zange u. a.
- verfügbar groß und klein, bi- und monokortikal

Koaxiale Repositionszange

Die koaxiale Zange arbeitet so, dass der Repositionsweg und die Kraft zum Reponieren und Stabilisieren auf einer Achse liegen. Ein Haken der Zange wird auf der Gegenseite platziert, der Gegenhaken wird vorgeschoben. Die Form des Hakens kann in Größe und Form verschieden sein (Abb. 11).

Damit lassen sich Repositionsmanöver über trichterförmige Zugänge erreichen. Besonders vorteilhaft ist dies bei der Beckenchirurgie, da hier für konventionelle Zangen mit direkter Reposition der Platz fehlt. Ein weiteres Anwendungsgebiet ist z. B. die indirekte Reposition des Knochens gegen eine eingeschobene Platte oder von schrägen oder spiralförmigen Knochenfragmenten z. B. am Femur. Für die Zange stehen verschieden geformte und verschieden lange koaxiale Branchen zur Verfügung. Eine davon ist ausladend und entspricht dann eher einer großen, die Weichteile umgreifenden Repositionszange. Der Vorteil ist, dass nicht auf einem Kreisbogen, sondern quer in der axialen Richtung komprimiert wird.

Eine Alternative hierzu sind große und sehr große Repositionszangen, welche die Weichteile umfahrend eine Reposition bewirken können, z. B. an der Femurkondyle, Tibiakopf oder zur Einstellung der Sprunggelenkgabel, ohne die Weichteile zu drücken, wie es „normale“ Repositionszangen häufig tun (Abb. 12).

Hintergrund

Merkmale der koaxialen Zange

- Highlight der minimalinvasiven Instrumente, hilfreich für offene und minimalinvasive Osteosynthese
- Schiebezange und verschiedene Branchen getrennt
- weit gefächertes Anwendungsgebiet und Indikationsspektrum

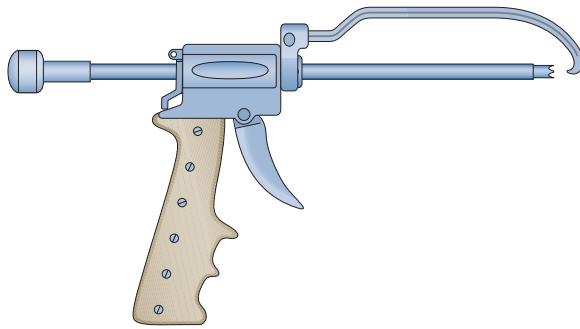


Abb. 11 ■ Beide Branchen der koaxialen Zange arbeiten mit nur 1 cm Abstand auf derselben Achse. Die Spitze der einen Branche (austauschbar) zieht die andere dadurch, dass sie über einen Pistolengriff vorge-schoben und bei jedem Schritt arretiert wird. Damit lassen sich perkuta-ne minimalinvasive Zangenbewegungen durch trichterförmige Zugänge durchführen.

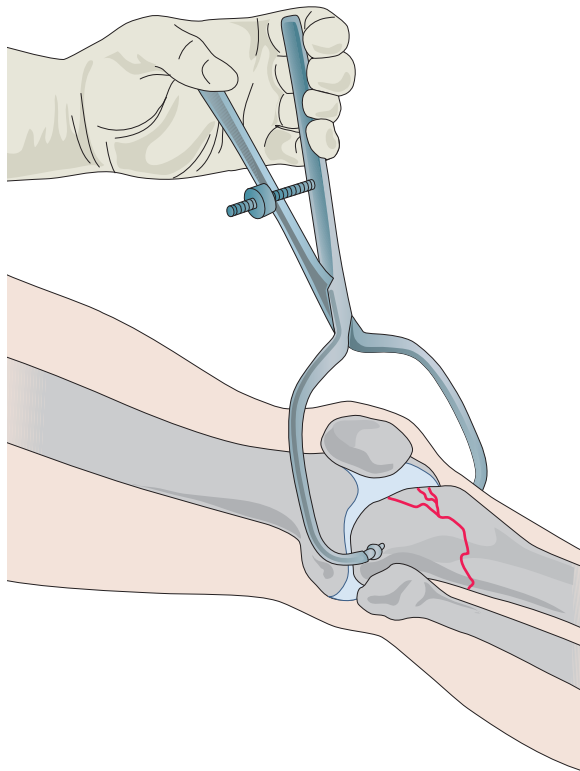


Abb. 12 ■ Große Zangen sind manchmal weniger „invasiv“ als Zangen normaler Größe, weil sie die Weichteile weit umgreifen und medial und lateral an die Repositionspunkte ohne weiteren Weichteildruck über Stichinzisionen eingesetzt werden können. Zangen „normaler“ Größe drücken häufig die Weichteile mit ihren gebogenen Branchen.

Reposition mit Zange gegenüber „Angriffsschrauben“ (attack screw)

Am Tibiaschaft würde man sich manchmal asymmetrische Zangen wünschen. Außerdem ist es für die Weichteile nicht dienlich, wenn die Zangen häufiger gewechselt und angesetzt werden müssen. Hier hilft ein Trick: Am gewünschten Angriffspunkt wird eine 3,5-mm-Kortikalisschraube eingebracht, welche über die Haut hinausragt. Die Zangenspitze kann nun in den Inbus der Schraube eingesetzt werden.

Hintergrund

Merkmale der Angriffsschrauben

- machen aus einer normalen Repositionszange eine asymmetrische Zange
- dadurch wird Druck auf die Weichteile vermieden
- mehrfaches Ansetzen ohne zusätzliche Weichteilirritation

■ Reposition mit „Push Screw“

Zum Anheben von Gelenkfragmenten am Schienbeinkopf, Talus oder Kalkaneus u. a. wird durch **eine** Kortikalis eine Schraube eingedreht, deren Spitze auf das zu reponierende Fragment zielt. Durch Vordrehen dieser Schraube wird das Fragment langsam angehoben. Das Manöver wird unter Durchleuchtung oder durch direkten Einblick ins Gelenk kontrolliert (Abb. 13).

Reposition an der Platte

Minimalinvasiv eingeschobene Platten oder offen eingebrachte Platten können dazu benutzt werden, um Fragmente gegen die Platte indirekt heranzuziehen und damit zu reponieren. Bei winkelstabilen Platten ist für dieses Manöver zunächst die Verwendung einer konventionellen Schraube nötig (Abb. 14).

Hintergrund

Merkmale der Reposition an der Platte

- Normale und anatomisch vorgeformte Platten können als Leitschiene verwendet werden.
- Fragmente werden herangezogen (mit konventionellen Schrauben oder Zangen, z. B. koaxialer Zange).
- Bei einseitiger Fixation kann distrahiert und komprimiert werden.
- Distraction und Kompression können auch für Kippmanöver verwendet werden.

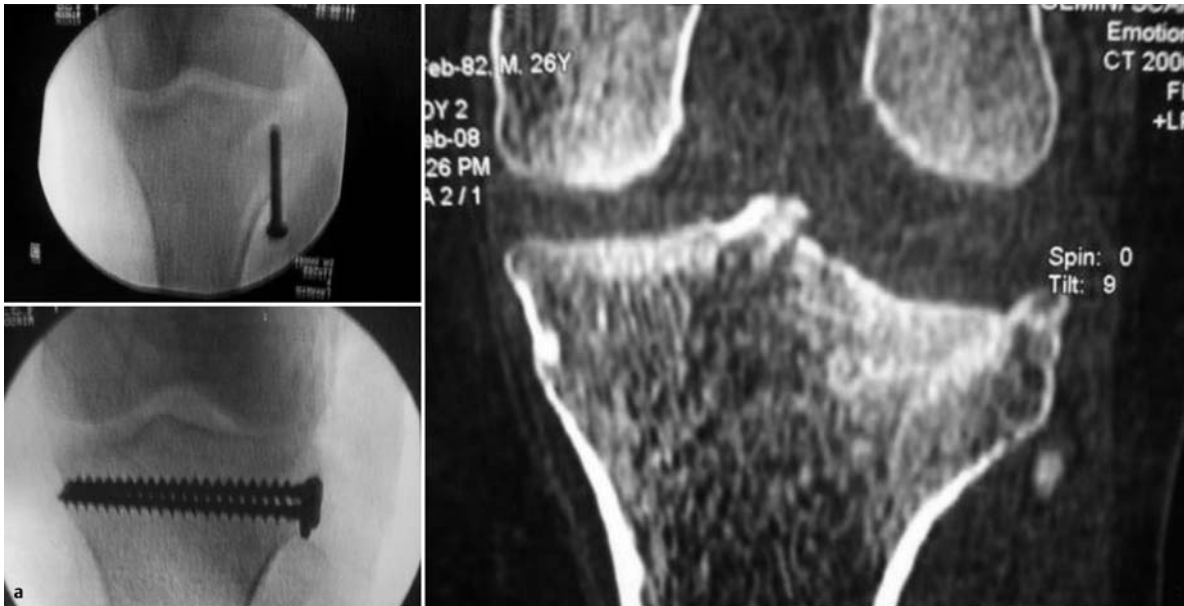
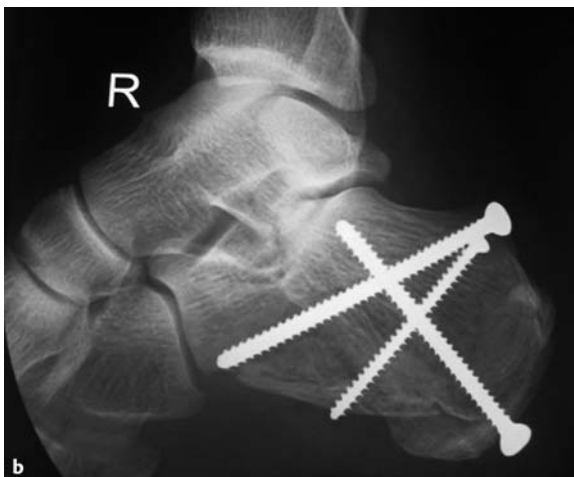

Abb. 13 ■ a u. b
Indirekte Reposition mit „Push Screw“ an 2 Beispielen gezeigt: Tibiakopf (a) und Kalkaneus (b).



Indirekte Reposition mit der intramedullären Nagelung

Das Auffädeln von Teil- oder Hauptfragmenten mit der intramedullären Nagelung ist einer der Grundsätze und großen Vorteile der Marknagelung und soll hier nur der Vollständigkeit halber erwähnt werden.

Bei der aufgebohrten Marknagelung oder bei der durch Bohrdorn geführten unaufgebohrten Marknagelung kann dieses Auffädelungsmanöver mit dem Bohrdorn vorgenommen werden. Hierzu ist manchmal ein entsprechendes Biegen, Drehen und Auffädeln notwendig. Gleichzeitig können die zuvor beschriebenen indirekten Repositionsmanöver zusätzlich Anwendung finden.

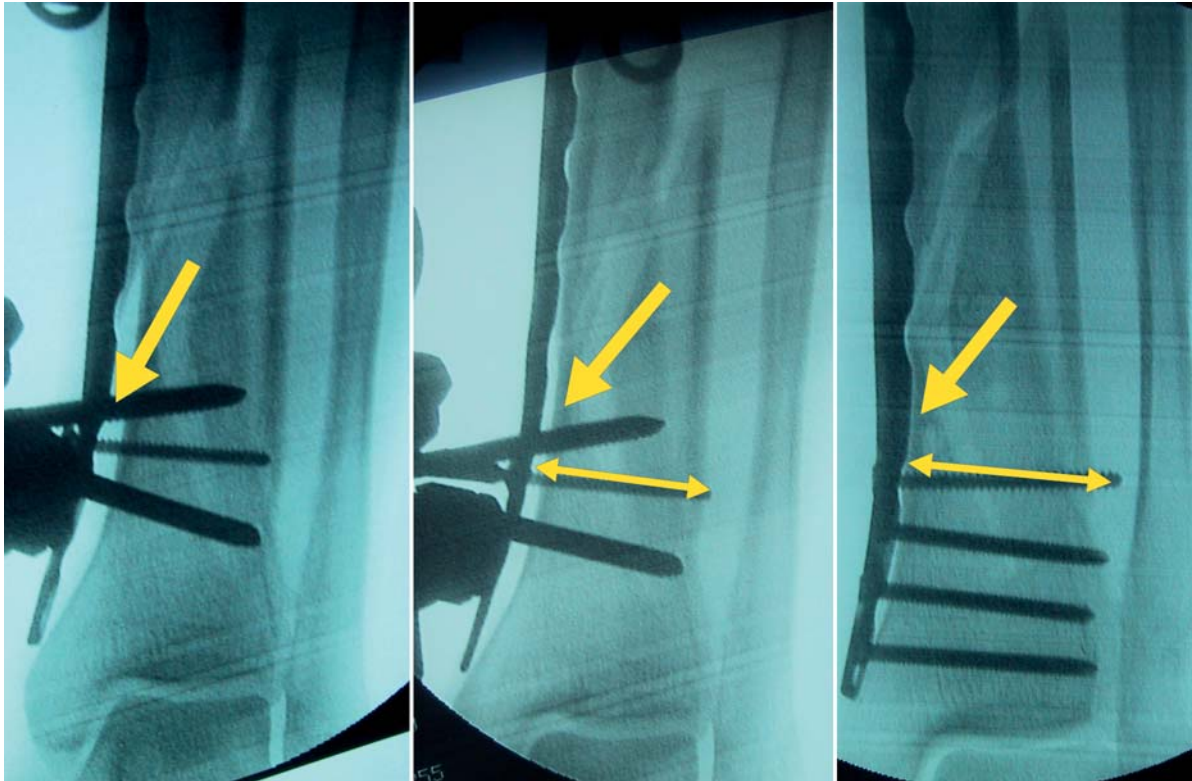
Sollte einmal für das proximale Fragment oder bei retrograden Nagelungen auch für das distale Fragment eine kräftige Bewegung notwendig sein, kann diese indirekt folgendermaßen manipuliert werden: Über den Bohrdorn wird ein dünner gewählter Nagel geschoben. Mit diesem Nagel (Dummy-Nagel), der zur Hälfte im Knochen und zur Hälfte außerhalb liegt, kann dann das Fragment sehr gut dirigiert werden. Gleichzeitig kann der in Bereitschaft liegende Bohrdorn im Augenblick der günstigen Position der Fragmente zueinander in den gegenüberliegenden Markkanal eingeschoben werden.

Hintergrund

Merkmale der indirekten Reposition mit der intramedullären Nagelung

- altbewährte Methode bei jeder Nagelung
- Auffädeln ist gleichzeitig Reposition
- Kombination mit Hilfsmitteln
- Auffädeln mit Bohrdorn bei aufgebohrter Nagelung, aber auch unaufgebohrter Marknagelung möglich
- Hilfsmittel mit Manipulationsnägeln im proximalen oder distalen Fragment bei der retrograden Nagelung

Abb. 14 ■ Auch bei den minimalinvasiven Plattenosteosynthesen mit winkelstabilen Platten können mit konventionellen Schrauben und mit Zugrepositionen vorgenommen werden.



Indirekte Reposition mit Olivendrähten

Um Fragmente indirekt zu ziehen, kann von der „Gegenseite“ ein Kirschner-Draht mit Olive an der günstigsten Stelle des zu manipulierenden Fragments eingebracht und auf der „Gegenseite“ ausgeleitet werden. Bekannt geworden ist diese Methode durch die verschiedenen Anwendungen der Ilizarow-Methoden.

Wenn das reponierte Fragment seine Position erreicht hat, kann dies dann konventionell, sei es mit einer interfragmentären Zugschraube, Cerclage oder auch mit einer Platte, stabilisiert werden. Der Olivendraht wird dann rückwärts wieder entfernt. Beim Einbringen des Drahtes von der „Gegenseite“ müssen die „sicheren Zonen“ beachtet werden, wie wir sie für die Implantation von Schanz-Schrauben oder Kirschner-Drähten bei Ringfixateuren her kennen.

Hintergrund

Merkmale der indirekten Reposition mit Olivendrähten

- minimalinvasive Methode
- von der Gegenseite ziehen
- sichere Zonen beachten

Ausblick

Indirekte Repositionstechniken sind eine der Grundlagen für die biologische Osteosynthese. Es ist ein Weg, um mit dem biologischen System Knochen und Weichteile sanft umzugehen. Wir Unfallchirurgen und Orthopäden sind aufgerufen, dies möglichst bei jeder Operation umzusetzen. Viele der postoperativen Komplikationen werden durch verletzungs- oder operationsbedingte Schäden im Bereich der Knochen und/oder Weichteile verursacht. In den letzten Jahren haben wir auf diesem Weg viel gelernt und umsetzen können. Neue manuelle oder instrumentelle Techniken werden sicher helfen, in Zukunft noch schonender operieren zu können.

Weiterführende Literatur

- Jahna H, Wittich H. Konservative Methoden in der Frakturbehandlung. Wien: Urban & Schwarzenberg, 1985
- Krettek C, Aschemann D. Lagerungstechniken im Operationsbereich. Heidelberg: Springer Medizin, 2005
- Mast J, Jakob R, Ganz R. Planning and reduction technique in fracture surgery. New York: Springer, 1989
- Ruedi TP, Buckley RE, Moran CG. AO Prinzipien des Frakturmanagements. Stuttgart: Thieme, 2008
- Tong GO, Suthorn B. AO Manual of Fracture Management – Minimally Invasive Plate Osteosynthesis. New York: Thieme, 2007
- Wagner M, Frigg R. AO Manual of Fracture Management – Internal Fixators. New York: Thieme, 2006

Korrespondenzadresse

Prof. Dr. Dankward Höntzsch
BG-Unfallklinik
Schnarrenbergstr. 95
72076 Tübingen
Telefax: 07071/6061783
E-Mail: hoentzsch@t-online.de

CME-Fragen

CME.thieme.de

CME-Teilnahme

- ▶ Viel Erfolg bei Ihrer CME-Teilnahme unter <http://cme.thieme.de>
- ▶ Diese Fortbildungseinheit ist 12 Monate online für eine CME-Teilnahme verfügbar.
- ▶ Sollten Sie Fragen zur Online-Teilnahme haben, unter <http://cme.thieme.de/hilfe> finden Sie eine ausführliche Anleitung.

Welche der folgenden Aussagen zur biologischen Osteosynthese ist falsch?

1

- A Nicht jedes Fragment ist gleich wichtig und muss reponiert werden.
- B Vorsichtiges Behandeln von Fragmenten ist die Grundlage der biologischen Osteosynthese.
- C Indirekte Repositionsmanöver sind bei Bedarf vorzuziehen.
- D Die exakte Darstellung und das Einpassen von Einzelfragmenten stellen die Form einer Schafffraktur wieder her und sind somit biologisch.
- E Distraction ist ein gutes Hilfsmittel zur Reposition.

Welche Aussage zu indirekten Repositionstechniken ist korrekt?

2

- A Antibiotika sind der beste Schutz vor Infektionen.
- B Das Einpassen von Fragmenten ist in jedem Fall anzustreben.
- C Joysticks sind eine Modeerscheinung.
- D Der Knochen ist wichtiger als die Weichteile.
- E Extension ist ein gutes Repositionsmittel.

Welche der Aussagen zur Lagerung sind falsch?

3

- A Die Lagerung gehört zu den Grundlagen der indirekten Reposition.
- B Die Lagerung ist einfach und kann in jedem Fall delegiert werden.
- C Wir können von der konservativen Knochenbruchbehandlung lernen.
- D Lagerungstechniken sind für viele Frakturformen hilfreich.
- E Die Tibiafraktur ist ein gutes Beispiel für Lagerungstechnik und indirekte Reposition.

Welche Aussage zur Extension ist falsch?

4

- A Fragmente folgen dem Weg des geringsten Widerstands.
- B Extensionen kompensieren die Muskelkräfte.
- C Extensionen erfordern Zug und Gegenzug.
- D Extensionen verursachen schädliche Zugkräfte und sollten deshalb vermieden werden.
- E Die Extension ist eine der besten Repositionstechniken.

Welche Aussage zum Fixateur externe ist falsch?

5

- A Temporäre Handgriffe minimieren die Strahlenbelastung für den Operateur.
- B Der Fixateur externe wird heute in modularer Technik empfohlen.
- C Der Fixateur externe kann auch als intraoperatives Repositionsmittel verwendet werden.
- D Temporäre Handgriffe erleichtern das Manöver.
- E Der Fixateur externe ist nur drittgradig offenen Frakturen vorbehalten.

Welche Aussage zur Distraction ist falsch?

6

- A Die Distraction kann mit einem unilateralen Distraktor durchgeführt werden.
- B Der bilaterale Distaktionsrahmen ist eine Weiterentwicklung des unilateralen Distraktors.
- C Der bilaterale Distaktionsrahmen erlaubt die mediale und laterale ausbalancierte Distraction.
- D Am Unterschenkel kann die Schwerkraft zur Distraction verwendet werden.
- E Überdistractionen sind erwünscht.

Welche Aussage passt nicht zum Ablauf der modularen externen Fixation?

7

- A Zunächst erfolgt die Reposition.
- B Jedes Fragment bekommt über 2 Schanz-Schrauben einen Teilrahmen.
- C Diese Teilrahmen dienen als Handgriff zur schonungsvollen Reposition.
- D Nach Reposition werden die Teilrahmen über ein modulares Zwischenelement fixiert.
- E Mit dem modularen Fixateur gelingt eine sehr schonungsvolle Reposition und Stabilisierung.

Welche der folgenden Aussagen ist für die koaxiale Repositionszange falsch?

8

- A Die koaxiale Repositionszange ist nur für kleine Fragmente angezeigt.
- B Die koaxiale Zange arbeitet durch Zug und Gegenzug auf einer Achse.
- C Besonders trichterförmige Zugänge, z. B. am Becken, sind für die koaxiale Repositionszange geeignet.
- D Die koaxiale Repositionszange ist modular aufgebaut.
- E Große Kräfte können aufgebaut werden.

Welche Aussage ist für die Reposition an Platten richtig?

9

- A Mit winkelstabilen Platten ist eine Reposition an die Platte nicht möglich.
- B Es sind winkelstabile Platten notwendig.
- C Titanplatten sind zu bevorzugen.
- D Die Reposition an Platten kann mithilfe von konventionellen und neuen Platten durchgeführt werden.
- E Repositionsmanöver an Platten ist unbiologisch.

Welche Aussage ist für die minimal-invasive Osteosynthese und indirekte Repositionsmanöver falsch?

10

- A Man sollte möglichst oft daran denken und sie anwenden.
- B Sie können im Grundsatz für alle Frakturen angewendet werden.
- C Besondere Kurse und Schulungen sind notwendig.
- D Das biologische System Knochen und Weichteile profitiert davon.
- E Sie sollten zum Repertoire jedes Unfallchirurgen und Orthopäden gehören.