

Operative Therapie des Ulcus cruris

Surgical Treatment of Leg Ulcers

Autor

A. Mechlin

Institut

Hautklinik, Klinikum Nürnberg (Ltd. Arzt: Prof. Dr. E. S. Schultz)

Bibliografie

DOI <http://dx.doi.org/10.1055/s-0029-1244106>
 Online-Publikation: 7. 4. 2010
 Akt Dermatol 2010; 36:
 259–267 © Georg Thieme
 Verlag KG Stuttgart · New York
 ISSN 0340-2541

Korrespondenzadresse

Dr. med. Axel Mechlin
 Hautklinik
 am Klinikum Nürnberg
 Prof.-Ernst-Nathan-Str. 1
 90419 Nürnberg
 mechlin@klinikum-
 nuernberg.de

Zusammenfassung

Das polyätiologische Krankheitsbild des Ulcus cruris stellt oft eine therapeutische Herausforderung dar. Trotz stadiengerechter Wundbehandlung tritt gerade bei lang bestehenden Ulzera nicht selten eine Therapieresistenz auf. Um diese zu überwinden, bedarf es einer funktionellen operativen Therapie des Ulcus cruris. Hierfür stehen mittlerweile eine Reihe von etablierten Operationsverfahren zur Verfügung, die sowohl

symptomatisch als auch kausal zielführend sind. Entscheidend für den Erfolg der Behandlung ist die richtige Indikationsstellung sowie die optimale Auswahl und Kombination der Operationstechniken, wobei die Berücksichtigung der ätiologisch zugrunde liegenden Ursachen wesentlich ist. Eine herausragende Bedeutung für den dauerhaften Therapieerfolg nach einer operativen Behandlung hat eine konsequente Nachbehandlung, die sich ebenfalls am Grundleiden orientiert.

Epidemiologie

Das Ulcus cruris gilt in den Industrieländern als Volkskrankheit. Laut der „Bonner Venenstudie“ aus dem Jahr 2003 liegt die Prävalenz des Ulcus cruris in Deutschland bei 0,2%. Diese ist stark altersabhängig. So steigt sie ab dem 70. Lebensjahr auf 2,5% und Frauen sind häufiger betroffen. Allein die Zahl der therapieresistenten venösen Ulzera in Deutschland wird auf über 25 000 geschätzt [7, 12]. Volkswirtschaftlich betrachtet, verursacht das Ulcus cruris jährliche Kosten von ca. einer Milliarde Euro allein im Bundesgebiet.

cruris venosum), 10% arteriell (Ulcus arteriosum), 10% kombiniert venös und arteriell (Ulcus cruris mixtum) und weitere 10% andersartig bedingt sind. Die häufigste Ursache des Ulcus cruris ist die CVI. Sie resultiert aus der primären Varicosis oder dem postthrombotischen Syndrom (PTS). Selten liegt eine Gefäßanomalie vor (► **Abb. 1** und **2**).

Das therapieresistente Ulcus cruris

Entsprechend den Leitlinien zur Diagnostik und Therapie des Ulcus cruris venosum der Deutschen Gesellschaft für Phlebologie gilt ein Ulcus cruris als therapieresistent, wenn es unter optimaler Therapie mit Ausschöpfung aller konservativen Möglichkeiten innerhalb von drei Monaten keine Heilungstendenz zeigt bzw. nicht innerhalb eines Jahres abgeheilt ist [4]. Bei ausgeprägter Therapieresistenz nimmt der Anteil polyätiologischer Ursachen der Ulzerationen deutlich zu. Bis zu 70% der Betroffenen weisen dann zusätzlich zu einer CVI eine pAVK auf, gefolgt von einer Dreierkombination aus venöser, arterieller und vaskulitischer Ätiologie [17].

Ätiopathogenese

Die Ursachen, die einem Ulcus cruris zugrunde liegen, sind zahlreich und zum Teil sehr unterschiedlich. Im Vordergrund stehen jedoch vaskuläre Ursachen, wobei in erster Linie die chronisch venöse Insuffizienz (CVI) und die periphere arterielle Verschlusskrankheit (pAVK) zu nennen sind. Je nach Studie oder Untersuchung lassen sich ca. 90% aller Ulcera crurum auf diese beiden Gefäß-erkrankungen zurückführen. Annäherungsweise kann man davon ausgehen, dass 70% venös (Ulcus

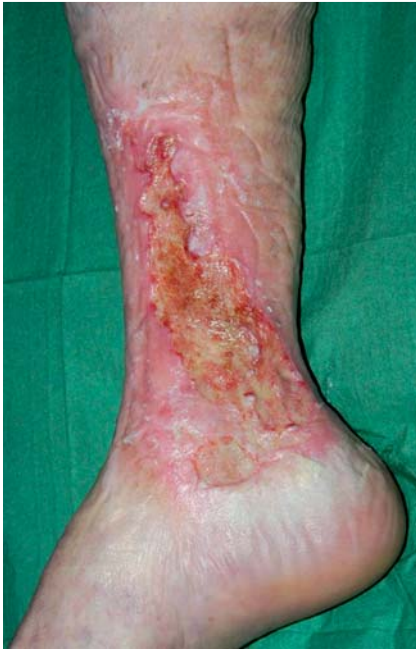

Abb. 1 Ulcus cruris venosum.

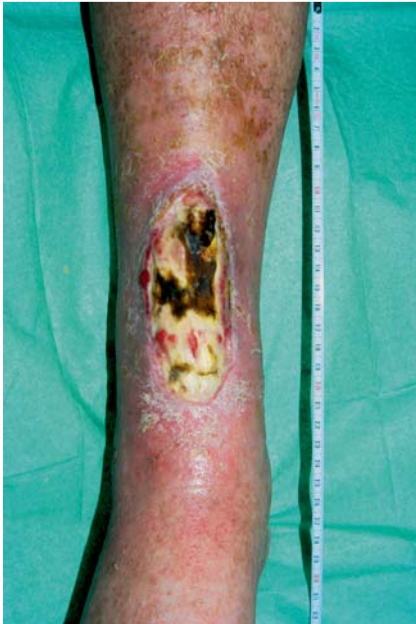

Abb. 2 Ulcus cruris arteriosum.

Differenzialdiagnose

Neben den genannten Ursachen können auch andere Erkrankungen zum Auftreten eines Ulcus cruris führen. Unter anderem ist dann an Vaskulitiden, Malignomen, Stoffwechselerkrankungen oder Infektionen zu denken (☉ **Tab. 1**, ☉ **Abb. 3, 4**).

Klinik und klinische Untersuchung

Das Ulcus cruris venosum als schwerste Form der CVI ist durch einen Substanzdefekt in pathologisch verändertem Gewebe des Unterschenkels charakterisiert [4]. Das klinische Bild reicht von einer kleinen, umschriebenen Ulzeration im Bereich des medialen Malleolus innerhalb trophisch veränderter Haut bis zu großen, die gesamte Zirkumferenz des Unterschenkels einnehmenden Ulzerationen mit ausgedehnter Dermatoliposklerose, Dermatoli-

Tab. 1 Differenzialdiagnose des Ulcus cruris (nach [2,4]).

Vaskuläre Ursachen	CVI pAVK isoliert oder in Kombination mit CVI Lymphabflussstörungen (Lymphödem, Dysplasie)
Vaskulopathien/ Mikrozirkulationsstörungen	Diabetische Mikroangiopathie Ulcus hypertonicum Livedovaskulopathie Embolien Kalziphylaxie
Infektionen	Bakterien, Mykosen Viren, Parasiten
Vaskulitiden	Leukozytoklastische Vaskulitis Vaskulitiden i. R. von Autoimmunerkrankungen (Kollagenosen, rheumatoïder Arthritis u. a.) Polyarteritis nodosa
Hämatologische und myeloproliferative Erkrankungen	Sichelzellanämie, Thalassämie u. a. Polycytämia vera, Thrombozythämie, M. Werlhof
Neuropathische Ursachen	Peripher: Diabetes mellitus, Alkohol, Medikamente Zentral: Multiple Sklerose, u. a.
Neoplasien	Basalzell-, Plattenepithelkarzinom, Melanom, Lymphom, Sarkom
Metabolische Ursachen	Diabetes mellitus, Amyloidose, Gicht, Porphyrien u. a.
Dermatosen	Pyoderma gangraenosum, Necrobiosis lipoidica, Sarkoidose u. a.
Medikamente	Marcumar, Hydroxyurea, MTX u. a.
Exogene Ursachen	Wärme, Kälte, ionisierende Strahlung, Artefakte, chemische Noxen

pofasziosklerose, Nekrose von Faszien- und Sehnenanteilen und arthrogenem Stauungssyndrom. In der täglichen Praxis haben sich die Einteilungen nach Widmer [19] und Hach [6, 7] bewährt. Insbesondere die Einteilung nach Hach eignet sich aufgrund der relevanten Gewebsveränderungen für die operative Ulkustherapie (☉ **Tab. 2**).

Bereits die klinische Untersuchung und die Erhebung des Lokalbefundes mit Beurteilung des Ulcus (Lokalisation, Größe, Tiefe und Rand) und der Ulkusumgebung (Rötung, Sklerose, Ekzem, Ödem etc.) sowie des Venen- und Pulsstatus können entscheidende Hinweise bzgl. der Genese des Ulcus geben. Typischerweise sind venöse Ulzera meist am Innenknöchel lokalisiert, während Ulzerationen am lateralen Unterschenkel oder prätibial ein Hinweis für eine (zusätzliche) pAVK sein können. Bei klinisch unklarem oder suspektem Befund sollten Probiopsien zur weiteren Abklärung erfolgen. Bei der körperlichen Untersuchung sollte zumindest orientierend ein neurologischer und orthopädischer Status der unteren Extremitäten erfolgen. Hierdurch sind prognostisch und therapeutisch entscheidende Faktoren, wie Sensibilitätsstörungen im Rahmen von Polyneuropathien, und Gelenkveränderungen, wie das arthrogene Stauungssyndrom, zu erkennen (☉ **Abb. 5**).

Apparative Diagnostik

Die apparative Diagnostik dient dazu, einen aussagekräftigen Befund über den vorliegenden Gefäßstatus zu bekommen. Sowohl die arterielle als auch venöse Situation sind hier von entscheidender Bedeutung. Basistherapeutisch sollte eine directionale

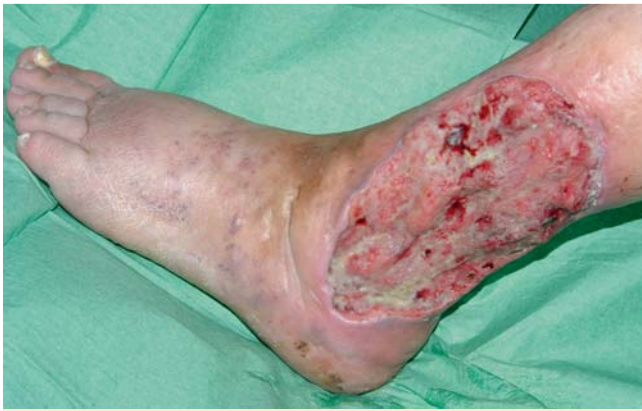

Abb. 3 Plattenepithelkarzinom bei Ulcus cruris, sog. Narben-Karzinom.

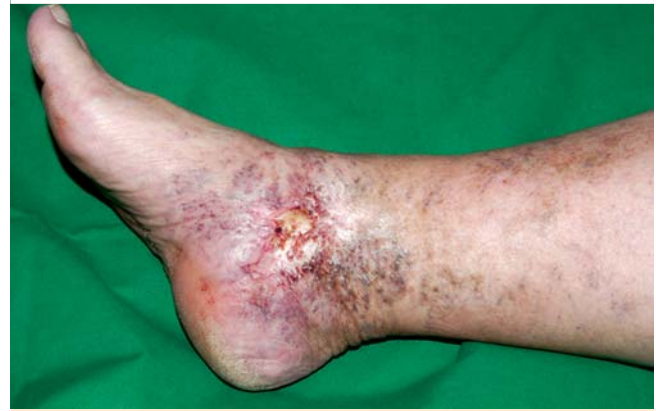

Abb. 5 Exulzerierte Capillaritis alba.

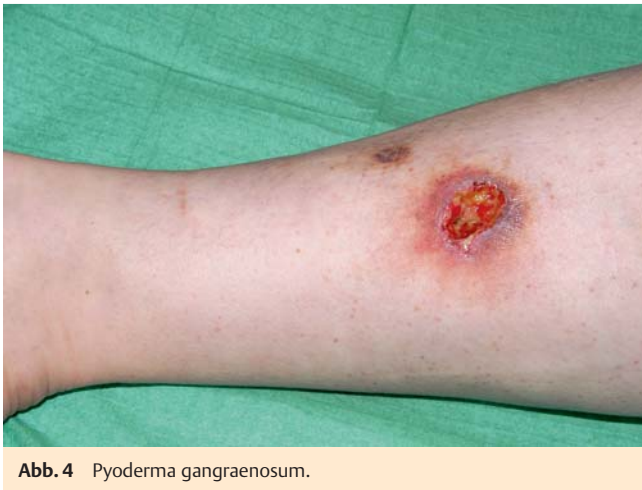

Abb. 4 Pyoderma gangraenosum.

Doppler-Sonografie der Beinvenen und -arterien erfolgen. Des Weiteren muss die Ermittlung des systolischen Knöchelarterien-druckes in Korrelation zu den Brachialarterien, ggf. mit Darstellung der Doppler-Signalkurve, erfolgen. Ist diese auffällig, die Anamnese hinsichtlich einer pAVK verdächtig oder sind die Fuß-pulse nicht oder nur schwach tastbar, sollte eine (farbkodierte) Duplexsonografie der Beinarterien erfolgen. Bestätigt sich der Verdacht auf das Vorliegen einer relevanten arteriellen Komponente, sollten sich weitere Untersuchungen anschließen. In der Regel wird dann eine digitale Subtraktionsangiografie (DSA) oder eine Angio-MRT notwendig, da sie die Voraussetzungen für

gegebenenfalls folgende invasive therapeutische Maßnahmen (PTA, Stent-Implantation, Bypass-OP etc.) darstellen. Hinsichtlich der venösen Situation können funktionelle Untersuchungen wie die Lichtreflexionsrheografie/Fotoplethysmografie (mit und ohne Tourniquet) weitere wertvolle Informationen liefern. Je nach Befund und geplantem Eingriff können auch Untersuchungen der erweiterten Diagnostik notwendig werden. Hier sind in erster Linie die (farbkodierte) Duplexsonografie des Venensystems sowie die (Press-)Phlebografie zu nennen.

Präoperative Maßnahmen

Um ein möglichst gutes und stabiles postoperatives Ergebnis zu erzielen, ist es notwendig, potenzielle Komplikationsquellen bereits vor dem geplanten Eingriff zu behandeln. Insbesondere beim therapieresistenten Ulcus cruris liegen häufig Unterschenkelödeme, periläsionale Ekzeme oder eine bakterielle Infektion/Besiedelung vor. Das Ulkus selbst sollte durch eine adäquate Wundkonditionierung vorbereitet werden (Tab. 3, Abb. 6). Nicht nur die präoperative Behandlung möglicher Komplikationsquellen ist erforderlich, sondern auch die Durchführung notwendiger prophylaktischer Maßnahmen. Nicht selten bestehen bei Patienten mit therapieresistentem Ulkus relevante Typ-IV-Sensibilisierungen. Diese sollten, soweit nicht bereits bekannt, mittels Epikutantest vor operativen Maßnahmen abgeklärt werden. Hinsichtlich bestehender Allergien, die narkose- oder operationsbedingt zu erwarten sind, wie z. B. gegenüber Lokalanästhetika, Narkotika oder Latex, sollten ebenfalls geeignete allergologi-

Stadium	CVI I – III nach Widmer	CVI I – IV nach Hach
I	Corona phlebectatica, Phlebödem	Keine Gewebssklerose
II	Trophische Hautveränderungen 1. Capillaritis alba/Atrophie blanche 2. Purpura jaune d'ocre 3. Stauungsdermatitis 4. Dermatoliposklerose 5. Akrodermatitis Mali	Dermatoliposklerose
III	Ulcus cruris 1. abgeheilt 2. floride	Dermatolipofasciosclerosis regionalis
IV		Sklerotische Gewebeveränderungen der Haut, des Subkutangewebes und der Faszie zirkulär am Unterschenkel mit ausgedehnter Ulzeration – Dermatolipofasciosclerosis circularis

Tab. 2 Stadieneinteilung der CVI.

Läsional	Fibrinöse Beläge und Krusten Nekrosen Pathogene Keimbesiedelungen/Infektionen	Wundkonditionierung – Débridement – Stadiengerechte (antiseptische) Lokalthherapie
Peripher	Ekzeme (z. B. mikrobiell, kontaktallergisch, irritativ, stauungsbedingt)	Adäquate Lokalthherapie Kompressionstherapie
Ulkusrand/-umgebung	Mazeration Infektion	Allergenkarenz Wundrandprotektion Systemische Antibiose
Kausal	Malnutrition: Unterschenkelödeme (venös bedingt) Minderperfusion (arteriell bedingt)	Kompressionstherapie Diuretika PTA, Stent, Bypass, Prostaglandine
Systemisch	Infektionen (z. B. Erysipel) Anämie Allergien Thrombosen	Systemische Antibiose Transfusion Allergenkarenz, Prämedikation Antikoagulation

Tab. 3 Präoperative Komplikationsquellen und Interventionsmöglichkeiten.

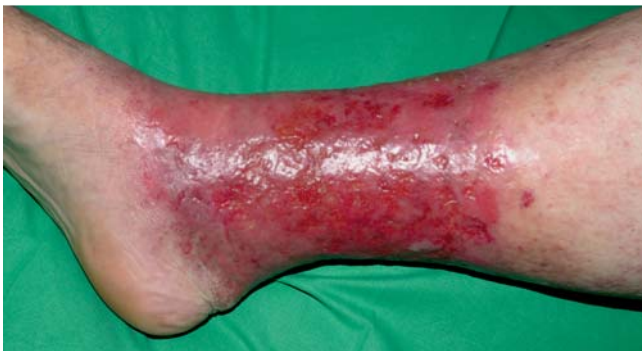

Abb. 6 Allergisches Kontaktekzem, Nachweis einer Typ-IV-Sensibilisierung gegen Refobacin.

sche (Ausweich-)Testungen oder entsprechende Prämedikationen erfolgen. Selbstverständlich ist bei der Auswahl der am Patienten angewendeten Substanzen auf eine strikte Allergenkarenz zu achten. Bei Infektionszeichen sollte eine systemische Antibiose, möglichst nach Antibiotogramm, erfolgen. Bereits bei pathogener Keimbesiedelung ist zumindest eine perioperative antibiotische Therapie als „single shot“, z. B. mit Cefuroxim, empfehlenswert. Gerade bei größeren Eingriffen sollte eine perioperative Prophylaxe erfolgen, wobei hier auch die Bereitstellung von Erythrozytenkonzentraten sinnvoll ist. Zusätzlich sollte eine risikoadaptierte Thromboseprophylaxe mit niedermolekularem Heparin gegeben werden [16].

Um unrealistische Erwartungen von Seiten des Patienten auszuräumen und eine möglichst gute Compliance zu erreichen, sollte die Operationsaufklärung möglichst ausführlich und umfassend erfolgen und auch das notwendige postoperative Verhalten des Patienten, wie z. B. die Bettruhe nach Spalthaut-Transplantation, berücksichtigen.

Operative Therapie

Ist die Indikation zur operativen Ulkusbehandlung gegeben (siehe Definition des therapieresistenten Ulcus cruris), ist die Auswahl des entsprechenden Operationsverfahrens entscheidend. Neben dem Alter und dem Allgemeinzustand des Patienten ist die Berücksichtigung der ätiopathologisch zugrunde liegenden Ursachen des Ulkus bei der Festlegung des operativen Prozederes maßgebend. Im Wesentlichen basieren die Konzepte der operativen Sanierung des Ulcus cruris venosum auf drei therapeutischen Ansätzen:

- ▶ Eliminierung insuffizienter epi- und transfaszialer Venenabschnitte
- ▶ Lokale Verfahren/Ulkuschirurgie: Débridement, Ulkusausschneidung, tangentielle Abtragung der Dermatoliposklerose/Shave-Therapie
- ▶ Techniken unter Einbeziehung der kruralen Faszie: paratibiale Fasziotomie, Fasziektomie

Die Rekonstruktion und Transplantation von Venenklappen im tiefen Venensystem, welche in den DGP-Leitlinien [4] als vierter Ansatz genannt wird, ist nur selten sinnvoll und nur wenigen spezialisierten Gefäßzentren vorbehalten.

Eliminierung insuffizienter epi- und transfaszialer Venenabschnitte

Phlebochirurgie und endoluminale Okklusionsverfahren

Ziel dieser Verfahren ist es, den pathologischen Reflux, der durch die vorliegende Varikose verursacht wird, auszuschalten. Diese Elimination kann vor oder parallel zum ulkuschirurgischen Eingriff erfolgen und führt zur Verbesserung oder idealerweise zur Normalisierung der venösen Hämodynamik [8, 10].

Indikation zur Ausschaltung insuffizienter epi- und transfaszialer Venenabschnitte ist die primäre Varikose, die sekundäre Varikose beim PTS (nicht bei Leitveneninsuffizienz) und die Rezidiv-Varikose. Jahrzehntelang galt die Entfernung von Stammvarizen mittels invaginierenden Strippings nach Krossektomie und/oder Seitenastvarizen inklusive insuffizienter Perforanzvenen als Standardverfahren. Mittlerweile stellen jedoch die endoluminalen Okklusionsverfahren mit Verzicht auf eine Krossektomie eine teilweise adäquate und gute Alternative dar. Verfahren, die sich in dieser Technik bewährt haben, sind:

- ▶ Schaumsklerosierung
- ▶ Endoluminale Lasertherapie (ELT)
- ▶ Radiofrequenzobliteration (VNUS®)

Bei der Schaumsklerosierung wird ein aufgeschäumtes detergenzienartiges Sklerodierungsmittel, in der Regel Polidocanol, welches durch verschiedene Techniken in einen feinblasigen Schaum umgewandelt wird, nach Hochlagerung des entsprechenden Beines und möglichst duplexkontrollierter Punktion (mindestens 10 cm von der Krosse entfernt) in die insuffiziente Vene eingebracht. Im Anschluss verbessert eine konsequente Kompressionsbehandlung das Ergebnis. Die endoluminale Lasertherapie und die Radiofrequenzobliteration (VNUS®) sind bzgl. der Technik ähnlich. Der wesentliche Unterschied besteht in der Energiequelle, die zum Verschluss der Vene benötigt wird. Bei beiden Verfahren wird nach duplexkontrollierter Punktion der Vene am distalen Insuffizienzpunkt der Lichtleiter bzw. der Wärmeenergie abgebende Katheter max. 2 cm vom Mündungspunkt der Vena sa-

phena magna oder parva entfernt positioniert. Nach Tumeszenz-anästhesie des gesamten Venenbetts werden anschließend entweder unter kontinuierlichem oder fraktioniertem Zurückziehen die entsprechenden Energiequanten endoluminal abgegeben. Dies führt dann zur Obliteration und später zur Fibrosierung des Gefäßes.

Perforansvenenchirurgie

Insofern die Indikation zur Perforantenentfernung gegeben ist, sollte man die endoskopische subfasziale Diszision von Perforansvenen (ESDP) aufgrund der geringeren postoperativen Komplikationsrate bei Patienten mit fortgeschrittener CVI dem transkutanen Zugang vorziehen [16,18]. Indiziert ist die ESDP bei schweren trophischen Störungen im Bereich ausgeprägter insuffizienter Perforansvenen. Sie wird heute seltener und gezielter eingesetzt [3].

Ulkuschirurgie

Lokale operative Maßnahmen am Ulkus sind dann sinnvoll, wenn die konservative Therapie und varizeneliminierende Methoden nicht erfolgreich waren oder das Ulkus (die Ulzera) für einen zeitlich vertretbaren Zeitraum zu großflächig ist (sind) [10]. Das Spektrum der zur Verfügung stehenden Techniken umfasst sowohl symptomatische Verfahren, die sich ausschließlich suprafaszial auf die Abtragung der Dermatoliposklerose, fibrotischer Beläge und/oder Nekrosen beschränken, als auch invasivere Maßnahmen, die unter Berücksichtigung des kausalen Therapieansatzes die krurale Faszie einbeziehen, wie die En-bloc-Resektion des Ulkus nach Homans, bei der der betroffene Faszienteil in die Resektion einbezogen wird.

Wunddébridement

Das Wunddébridement stellt aufgrund seiner relativ einfachen und risikoarmen Durchführbarkeit den Standard der suprafasziellen Ulkuschirurgie dar. Der Eingriff kann meist in Lokalanästhesie durchgeführt werden und ist nicht zuletzt daher auch für ältere Menschen geeignet. Daneben zeigt das Débridement eine hohe Effektivität und kann durch die Beseitigung heilungsbehindernder Krusten, Beläge oder Nekrosen ein aggressives Wundmilieu beseitigen und die Voraussetzung schaffen, dass eine Wundgrundgranulation (wieder) einsetzt. Im optimalen Fall kann das Débridement, ggf. wiederholt durchgeführt, zusammen mit konservativen Maßnahmen zur Abheilung des Ulkus führen. Des Weiteren stellt die mechanische Wundreinigung nahezu immer die Voraussetzung für den primären operativen Ulkusverschluss mittels Spalthaut-Transplantation (● **Abb. 7**) dar.

Die Ulkus-Exzision als totales Débridement ist indiziert bei umschriebenen, therapieresistenten Ulzera mit lokalisierter Dermatolipo(faszi)osklerose oder kalzifizierter Sklerose, die eine Shave-Therapie wenig erfolgreich scheinen lassen (● **Abb. 8**).

Spalthaut-Transplantation

Die Spalthaut-Transplantation ist die suffizienteste und schnellste Methode, um einen Defektverschluss des Ulkus zu erreichen. Um die Wahrscheinlichkeit für eine zügige Einheilung und einen dauerhaften und stabilen postoperativen Befund zu optimieren, sind jedoch einige Voraussetzungen von Bedeutung. Bei einer direkten Spalthaut-Transplantation, z. B. im Rahmen eines kombinierten Vorgehens mit Ulkus-Exzision oder tangentialer Liposkleroseabtragung, sollte ein ansprechender Wundgrund mit ausreichender Perfusion vorliegen. Bei zweizeitigem Vorgehen nach granulationsfördernder Konditionierung mit entsprechen-

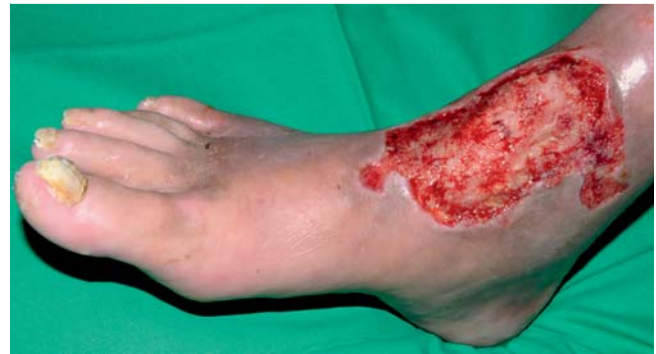

Abb. 7 Ulcus cruris, direkt postoperativ nach Débridement.

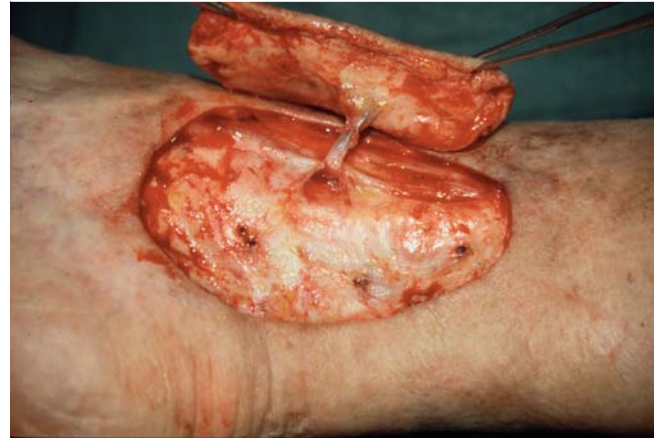

Abb. 8 Ulkus-Exzision (mit insuffizienter Perforansvene).

den Wundaufgaben oder einer Vakuum-Versiegelung ist eine homogene, möglichst flächig ins Hautniveau reichende Granulation notwendig.

Praktisches operatives Vorgehen

In Abhängigkeit von Ulkusgröße, Lokalisation, Schmerzempfinden und Konstitution des Patienten kann der Eingriff meist in Lokalanästhesie erfolgen. Eine topische Vorbehandlung mit lidocain-/prilocainhaltigen Cremes und Gels (z. B. EMLA®) kann die erforderliche Menge Lokalanästhetikums zur Infiltrationsanästhesie verringern. Auch die Tumeszenz-Anästhesie oder regional-anästhetische Verfahren können angewendet werden. Bezüglich der Entnahmestelle bietet sich in der Regel die laterale Oberschenkelseite an. Die Spalthautentnahme erfolgt idealerweise mit einem Elektro- oder Akku-Dermatom (Dicke je nach Anpressdruck und Hautbeschaffenheit 0,2 bis 0,4 mm). Anschließend wird die entnommene Spalthaut durch kleine Walzmesser eines Mesh-Dermatoms mit feinsten Schnitten versehen und so in ein Maschengitter (Meshgraft) umgewandelt. In der Regel reicht ein Mesh-Verhältnis von 1 : 1,5 aus, um selbst große Defekte zu verschließen. Vorteil dieser Technik ist zum einen, dass durch die Oberflächenvergrößerung ca. ein Drittel weniger Spalthaut entnommen werden muss, und zum anderen, dass eine ausreichende Drainage durch die Gitterstruktur gewährleistet ist. Dies verhindert die Unterblutung des Transplantates und den Aufstau von Wundsekret. Bei der Transplantation des Meshgrafts ist zu beachten, dass dieses möglichst genau in den Defekt eingepasst wird und unter Nachahmung der physiologischen Spannung mittels Einzelknopf-/fortlaufender Naht oder Metallklammern fixiert wird. Um eine Abhebung oder Verschie-

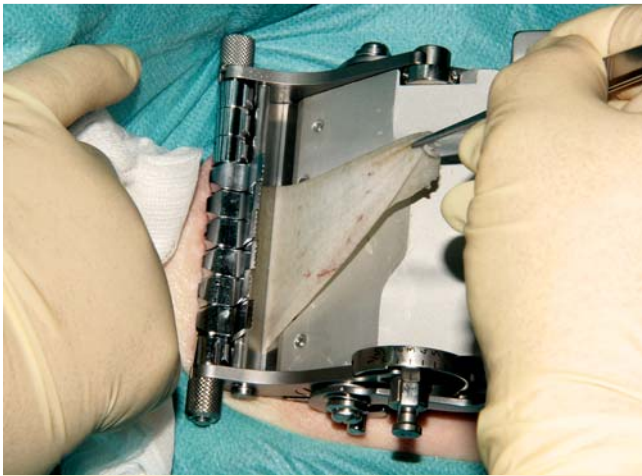


Abb. 9 Spalthautentnahme mit Akku-Dermatom von der lateralen Oberschenkelseite (Dicke 0,3 mm).




Abb. 10 Anfertigung eines Meshgrafts (Verhältnis der Transplantatvergrößerung 1:1,5).

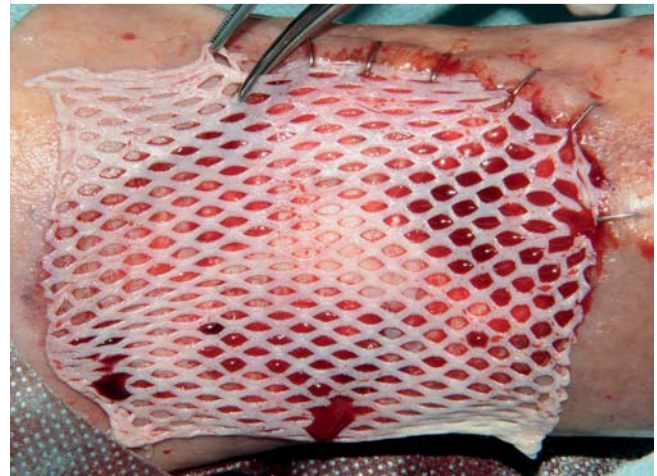


Abb. 11 Spalthaut-Transplantation (Einpassung und Fixation mittels Klammerung).

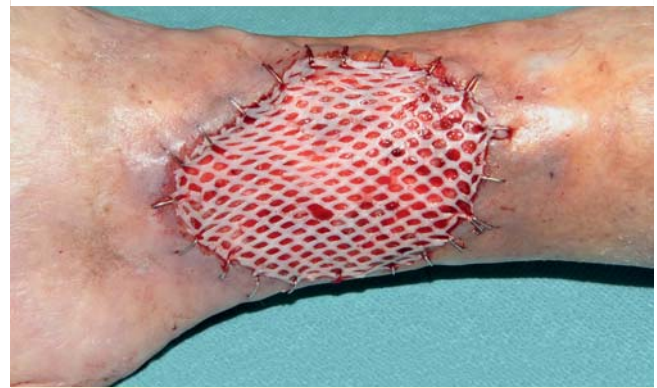

Abb. 12 Direkter postoperativer Befund nach erfolgter Spalthaut-Transplantation.

bung des Transplantates zu verhindern, kann insbesondere bei malleolusnahen Lokalisationen eine zusätzliche Fibrinklebung erfolgen. Hierbei wird der flüssige Zweikomponentenkleber mittels stumpfer Kanüle zwischen Wundgrund und Transplantat eingebracht und gleichmäßig verteilt. Zum Schutz des Transplantates eignen sich Fett- oder Silikongazen. Die notwendige postoperative Kompression, die sich an der Gefäßsituation orientieren muss, kann mittels steriler Schaumstoffplatten und Kompressen zusätzlich fokussiert werden. Der erste Verbandswechsel erfolgt zwischen dem zweiten und vierten postoperativen Tag. Je nach Infektionsrisiko muss eine peri- bzw. postoperative prophylaktische Antibiotikagabe erwogen werden (☛ **Abb. 9–12**).

Tangentiale Dermatoliposklerose-Abtragung/ Shave-Therapie

Die tangentiale Dermatoliposklerose-Abtragung, auch Shave-Therapie genannt, stellt insbesondere bei größerflächigen und länger bestehenden Ulzera, die in der Regel eine mehr oder weniger ausgeprägte Dermatolipo(faszio)sklerose aufweisen, das Verfahren der Wahl dar. Die gleichzeitige oder vorausgehende Sanierung insuffizienter extrafaszialer Venen ist zwar keine unmittelbare Voraussetzung der Shave-Therapie, erhöht jedoch die Wahrscheinlichkeit eines stabilen postoperativen Befundes.

Praktisches operatives Vorgehen

Bei der tangentialen Dermatoliposklerose-Abtragung/Shave-Therapie handelt es sich um eine sequenzielle Flachexzisionstechnik, bei der manuell mittels Hand-Dermatom/Schinkel-Dermatom oder maschinell mit dem Elektro-/Akku-Dermatom tangential, schichtweise die oberen dermatoliposklerotisch veränderten Gewebsschichten des Ulkus und der Ulkumgebung abgetragen werden. Das Ausmaß der Abtragung sollte soweit erfolgen, bis palpatorisch ein weiches und besser perfundiertes Gewebe zu erkennen ist. Insuffiziente Venen, die durch dieses Verfahren mit erfasst werden, werden legiert, was zusätzlich zur Prognoseverbesserung beiträgt. Nach Beendigung der Abtragung kann die Wunde entweder direkt oder nach ausreichender granulationsfördernder Lokalbehandlung durch geeignete Wundauflagen oder Vakuumversiegelung (V.A.C.-Therapie®) mittels Spalthaut-Transplantation in zweiter Sitzung verschlossen werden. Vorteile der Shave-Therapie sind höhere Einheilraten, kürzere Heilungszeiten und eine bessere Langzeitprognose [1, 8, 15] (☛ **Abb. 13**).

Paratibiale Fasziotomie

Das Verfahren, von Hach 1983 eingeführt, sorgt für eine sofortige Herabsetzung des pathologisch erhöhten subfaszialen Gewebedrucks, wobei insbesondere tiefe mediale Muskelkompartimente entlastet werden. Zudem kommt es zu einer anhaltenden Reaktivierung der lokalen Mikrozirkulation [11]. In den letzten Jahren

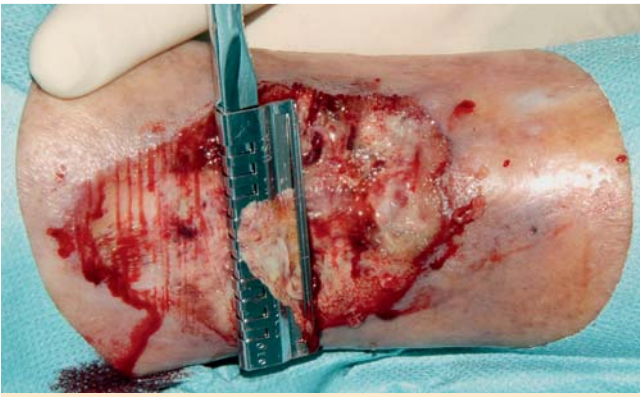

Abb. 13 Shave-Therapie, tangentielle Abtragung der Liposklerose mit Handdermatom.

wird die PTF seltener durchgeführt, was daran liegt, dass die Indikation zunehmend strenger und exakter gestellt wurde. Als Voraussetzung zur Durchführung einer paratibialen Fasziotomie (PTF) wird heute der Nachweis von morphologischen und funktionellen Veränderungen eines chronischen venösen Kompartmentsyndroms gefordert [4].

Praktisches operatives Vorgehen

In Allgemeinnarkose oder Spinalanästhesie erfolgt der Zugang mittels medio-paratibialer Hautinzision. Diese ist ausnahmslos extraläsional im proximalen bis mittleren Unterschenkeldrittel zu setzen. Nach Präparation wird die krurale Faszie an ihrem osären Ansatz längs inzidiert. Anschließend werden durch kaudales, subfasziales Vorschieben eines Dissektionsspatels die Perforansvenen durchtrennt. Im Anschluss daran erfolgt in gleicher Weise die Spaltung der Fascia cruris mit dem Fasziotom nach Hach von proximal nach distal. Die unmittelbar auftretende Blutung, die auftritt, falls nicht in Blutleere operiert wird, ist durch Hochlagerung und manuelle Kompression problemlos zu kontrollieren. Vor dem stufenweisen Wundverschluss sollte eine subfasziale Redon-Drainage eingelegt werden. Unmittelbar postoperativ erfolgt die Anlage eines Kompressionsverbandes.

Fasziektomie

Die Fasziektomie, als radikalste Form der ulkuschirurgischen Maßnahmen, findet bei großflächigen, (nahezu) komplett zirkulären Ulzera (sog. Gamaschen-Ulkus) mit ausgeprägter Dermatolipofaszioklerose Anwendung. Insbesondere bei nekrotischen Sehnen- und/oder Faszienanteilen und kalzifizierter Fibrosklerose ist die Fasziektomie die chirurgische Therapie der Wahl [4,9,15].

Praktisches operatives Vorgehen

Ebenfalls in Allgemeinnarkose oder Spinalanästhesie wird das gesamte betroffene Areal, welches das Ulkus, die Dermatoliposklerose und den entsprechenden Faszienanteil umfassen sollte, exzidiert. Der Eingriff sollte unter kontinuierlicher kontrollierter Blutstillung oder in Blutleere (z.B. mit pneumatischer Rollmanschette) erfolgen, da es zu stärkeren Blutungen kommen kann. Gegebenenfalls kann die Bereitstellung von Erythrozytenkonzentraten notwendig sein. Postoperativ schließt sich eine Wundkonditionierung an, die durch geeignete Wundaufgaben oder Vakuumversiegelung (V.A.C.-Therapie®) Voraussetzung für eine abschließende Spalthaut-Transplantation ist (● **Abb. 14–18**).

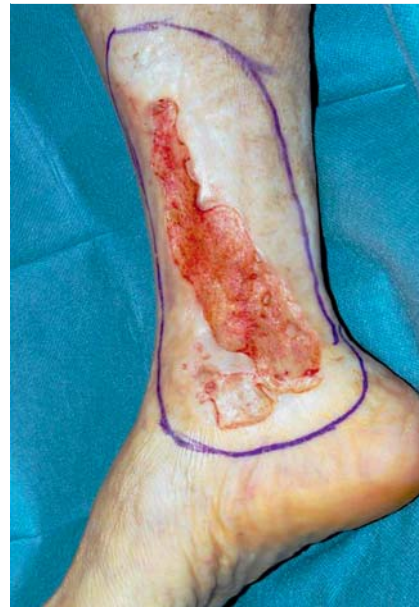

Abb. 14 Ulcus cruris, präoperativ mit Anzeichnung der Dermatoliposklerose.

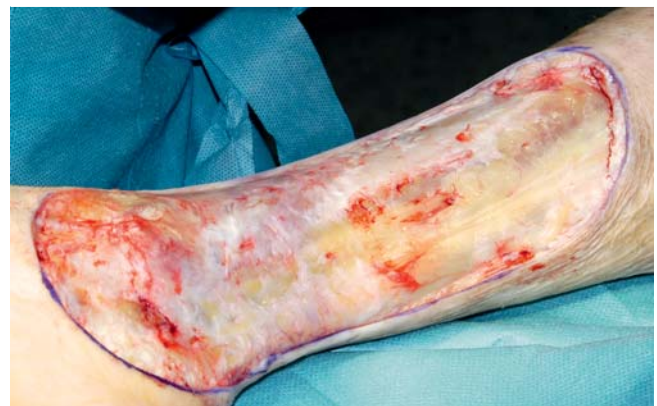

Abb. 15 Ulcus cruris, intraoperativ, Z. n. kompletter Fasziektomie.

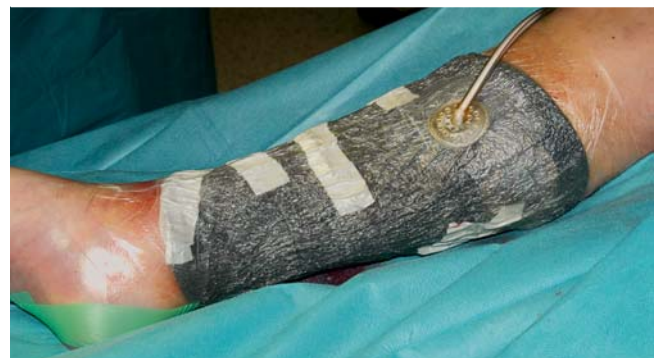

Abb. 16 Ulcus cruris, direkt postoperativ, Z. n. Anlage eines Vakuumverbandes (V.A.C.).

Intra- und postoperative Komplikationen

Neben den allgemeinen Operationsrisiken, wie bakterielle Infektionen, kann es bei den verschiedenen Operationsverfahren jeweils zu speziellen oder typischen Komplikationen kommen (● **Tab. 4**).

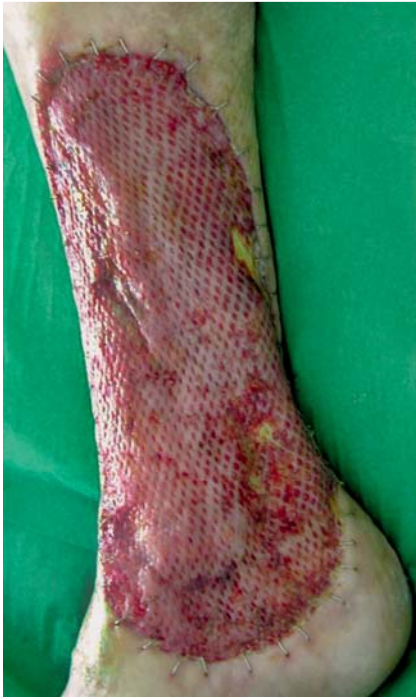

Abb. 17 Ulcus cruris, 6. postoperativer Tag nach anschließender Spalthaut-Transplantation.

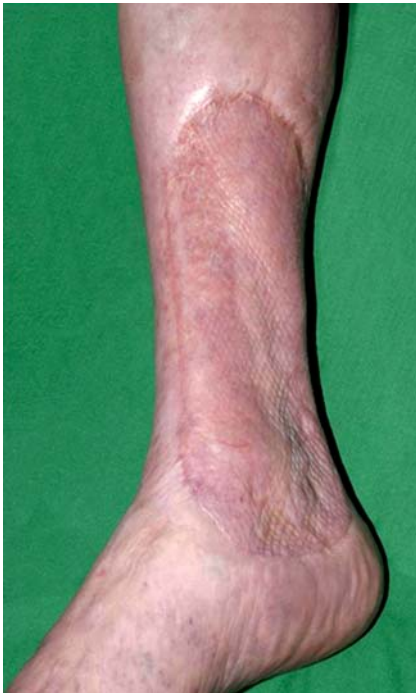

Abb. 18 Ulcus cruris, Befund nach 4 Monaten.

Postoperative Therapie und Prophylaxe

Voraussetzung für einen dauerhaften Therapieerfolg ist die konsequente Nachbehandlung. Hierzu gehören eine lebenslange, suffiziente medizinische Kompressionstherapie, in der Regel durch Kompressionsstrümpfe, die Fortführung der Entstauungsbehandlung durch apparative intermittierende Kompression und manuelle Lymphdrainage sowie eine krankengymnastische Übung. Regelmäßige Kontrolluntersuchungen erhöhen die Qualität der postoperativen Therapie und Prophylaxe, da Fehlentwicklungen (z. B. insuffiziente Kompression), mögliche Gefährdungen (z. B. falsche oder fehlende Fußpflege, Tinea pedum) oder Rezidive frühzeitig erkannt und behandelt werden können.

Tab. 4 Ulkuschirurgisches Verfahren – spezielle/typische Komplikationen.

Endoskopische subfasziale Diszision von Perforansvenen (ESDP)	Persistierende Dysästhesien; Ödemneigung; Rezidiv
Spalthaut-Transplantation	Partieller oder kompletter Transplantatverlust
Tangentiale Dermatoliposklerose-Abtragung	Schädigung peripherer, sensibler Nerven;
Shave-Therapie	Sehnenverletzungen; Rezidiv
Paratibiale Fasziotomie	Blutung/Nachblutung; subfasziales Hämatom; Dysästhesie (N. saphenus)
Fasziektomie	Blutung/Nachblutung; Dysästhesie; schwierige Wundkonditionierung

Nicht zuletzt trägt langfristig eine intensive Patientenschulung zu einem dauerhaften Erfolg und damit zu einer verbesserten Lebensqualität von Ulkus-Patienten bei [16].

Interessenkonflikt: Der Autor gibt an, dass kein Interessenkonflikt besteht.

Abstract

Surgical Treatment of Leg Ulcers

Frequently the clinical picture of chronic leg ulcers poses a challenge in treatment. In spite of an adequate use of wound-dressings there is often a resistance to treatment. To transcend this problem it is necessary to exert a functional surgery of leg ulcers. Today there are numbers of established surgical methods available, which are symptomatic as well as causal. The decisive factor of a successful therapy is on one hand the correct indication and on the other hand the best selection and combination of the surgical procedure. Based on this fact it is essential to incorporate the causation of the leg ulcers. Essential for the durable prosperity of therapy is also the consistent after-treatment.

Literatur

- 1 Bechara FG, Stücker M, Altmeyer P et al. Shave-Therapie in der Behandlung des therapieresistenten Ulcus cruris. *Vasomed* 2005; 17: 88–92
- 2 Dissemond J, Körber A, Grabbe S. Differenzialdiagnosen des Ulcus cruris. *JDDG* 2006; 4: 627–634
- 3 Fischer R, Schwahn-Schreiber C, Sattler G et al. Die Indikation zur subfasziellen endoskopischen Perforantensanierung hat sich geändert. *Phlebologie* 2004; 33: 145–148
- 4 Gallenkemper G, Ehresmann U, Hermanns HJ et al. Leitlinie zur Diagnostik und Therapie des Ulcus cruris venosum. *Phlebologie* 2004; 33: 166–185
- 5 Hach W, Hach-Wunderle V. Die Graduierung der chronisch venösen Insuffizienz. *Gefäßchirurgie* 2000; 5: 255–261
- 6 Hach W, Hach-Wunderle V. Neue Aspekte zum chronischen venösen Kompartmentsyndrom. *Gefäßchirurgie* 2001; 6: 164–169
- 7 Hermanns HJ. Operative Therapie des Ulcus cruris venosum. *Gefäßchirurgie* 2006; 11: 281–286
- 8 Hermanns HJ, Gallenkemper G, Kanya S et al. Die Shave-Therapie im Konzept der operativen Behandlung des therapieresistenten Ulcus cruris venosum. *Phlebologie* 2005; 34: 209–215
- 9 Hermanns HJ, Schwahn-Schreiber C, Waldermann F. Stellenwert der operativen Verfahren in der Behandlung des Ulcus cruris venosum. *Phlebologie* 2006; 35: 199–203
- 10 Proebstle TM. Operative Ulkus-Therapie. *Hautarzt* 2003; 54: 379–388
- 11 Proebstle TM, Pannier FM, Schuller-Petrovic S et al. Konsensus zur endovenösen Lasertherapie der Varikose. *Phlebologie* 2004; 33: 106–109

- 12 Rabe E, Pannier-Fischer F, Schuldt K et al. Bonner Venenstudie der Deutschen Gesellschaft für Phlebologie zur Frage der Häufigkeit und Ausprägung von chronischen Venenkrankheiten in der städtischen und ländlichen Wohnbevölkerung. *Phlebologie* 2003; 32: 1 – 14
- 13 Sigala F, Hepp W, Menenakos V, Mommertz et al. Paratibiale Fasziotomie mit Perforansdissektion. *Phlebologie* 2007; 36: 260–264
- 14 Schmeller W, Gaber Y. Persistierendes Ulcus cruris und chronisches venöses Kompartmentsyndrom. *Phlebologie* 2001; 30: 75–80
- 15 Schmeller W, Schwahn-Schreiber C, Gaber Y. Langzeitergebnisse nach Shave-Therapie bzw. kruraler Fasziektomie bei persistierenden venösen Ulzera. *Phlebologie* 2006; 35: 89–91
- 16 Stein A, Hackert I. Lokale operative Ulkustherapie. *Hautarzt* 2007; 58: 781–796
- 17 Stücker M, Harke K, Rudolph T et al. Zur Pathogenese des therapieresistenten Ulcus cruris. *Hautarzt* 2003; 54: 750–755
- 18 Sybrandy JE, van Gent WB, Pierik EG et al. Endoscopic versus open subfascial division of incompetent perforating veins in the treatment of venous leg ulceration: long-term follow-up. *J Vasc Surg* 2001; 29: 1028–1032
- 19 Widmer LK, Stähelin HB, Nissen C et al. (Hrsg). Venen-, Arterienkrankheiten, koronare Herzkrankheit bei Berufstätigen. Prospektiv-epidemiologische Untersuchung Baseler Studie I-III 1959–1978. Bern: Huber, 1981: 69f