

Der onkologische Patient

Prostatakarzinom – eine oft unerwartete Diagnose

Er ist 53 und erfolgreich im Beruf. Da bestätigt sich der Verdacht „Prostatakrebs“. Für viele betroffene Männer kommt diese Diagnose unerwartet, weil sich das Prostatakarzinom lange symptomarm entwickeln kann. HP Therese Hubrach schildert Ihnen an einem Patientenfall mögliche Beschwerden und gibt Ihnen konkrete Vorschläge und Informationen zur Therapiebegleitung.

Heinz M. ist 53 Jahre alt, Inhaber eines mittelständigen Unternehmens und kam in meine Praxis. Er klagte über folgende Beschwerden:

- Blutspuren im Ejakulat
- Knochen- und Rückenschmerzen
- Gewichtsverlust
- Anämie
- Schmerzen im Rücken beim Ejakulieren
- Potenzstörungen

Sein Urologe hatte einen tPSA (Prostata-spezifisches Antigen) von 25 und bei der digitalen rektalen Untersuchung (DRU) eine deutlich verhärtete, uneben vergrößerte Prostata festgestellt und ihm zu einer transrektalen Stanzbiopsie mittels Ultraschallsonde mit integrierter Biopsienadel geraten.

In der Praxis begegnen uns oft Männer mit **prostatakarzinomspezifischen Beschwerden**, die bislang jede Früherkennungsuntersuchung abgelehnt haben. Sie kommen mit einem fortgeschrittenen Karzinom, das die Kapsel der Prostata bereits durchbrochen hat und in benachbartes Gewebe wie Harnblase, Mastdarm, Rückenmuskulatur und Knochen hineingewachsen ist. Hämatogen sowie lymphogen hat dieses leider

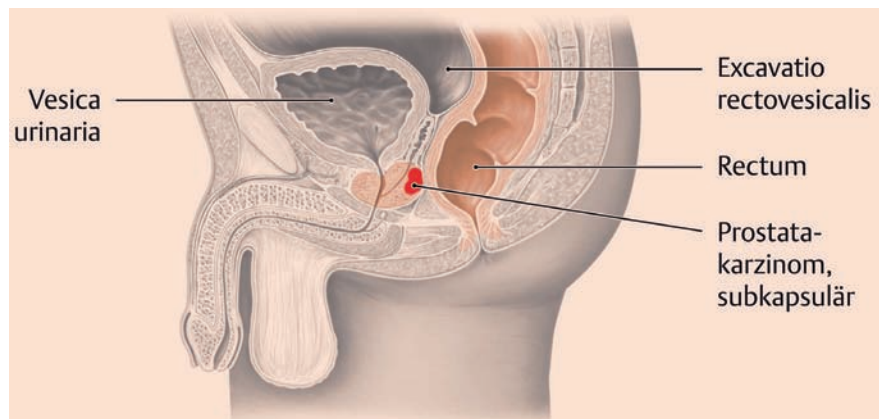


Abb. 1 Sagittalschnitt durch ein männliches Becken. Typische Lage des Prostatakarzinoms. Foto: © Sciencepictures/KES/Thieme Verlagsgruppe

oft bereits in die Lymphknoten des Beckens, der Wirbelsäule, Rippen- und Beckenknochen sowie Leber und Lunge metastasiert.

Das **Prostatakarzinom** hebt sich durch seine **Häufigkeit** von allen anderen Krebsarten ab. Seit 1998 erkranken in Deutschland mehr Männer an Prostatakrebs als an Lungenkrebs. Das mittlere Alter bei Diagnosestellung liegt bei etwa 71 Jahren, das mittlere Sterbealter bei 78 Jahren. Somit sind 5-Jahres-Überlebensraten die Regel und geben keine Aussage über eine Heilung. Bei Autopsien werden bei ca. 50 % der Männer im Alter von 60–80 Jahren Prostatakarzinome gefunden, die klinisch nie bedeutsam wurden, da es sich häufig um kleine Tumoren mit guter Differenzierung handelte.

Der Weg der Differenzialdiagnostik

In der Statistik spiegelt sich die Lebensrealität wider: Das Prostatakarzinom ist lange Zeit **symptomarm** und die auftretenden Symptome lassen sich oftmals **auch** mit einer gutartigen **Prostatahyperplasie** (Kasten) erklären.

Deshalb ist es wichtig, dass sich auch der Heilpraktiker mit der **Differenzialdiagnostik** auskennt und für bestimmte Untersuchungen den Patienten an einen Facharzt überweist:

- Blutserumanalyse = Bestimmung des Gesamt-PSA/cPSA, freien PSA, CRP. Eine chronische Prostatitis erhöht das Risiko für ein Prostatakarzinom; deshalb sollten Sie bei

Symptome einer gutartigen Prostatahyperplasie

- Nachtropfen des Harnes nach dem Wasserlassen
- häufiger Harndrang, auch nachts
- schwacher Harnstrahl
- unterbrochener Harnstrahl
- verzögerter Beginn des Wasserlassens
- weniger Ejakulat beim Orgasmus, das eher herausfließt statt schießt

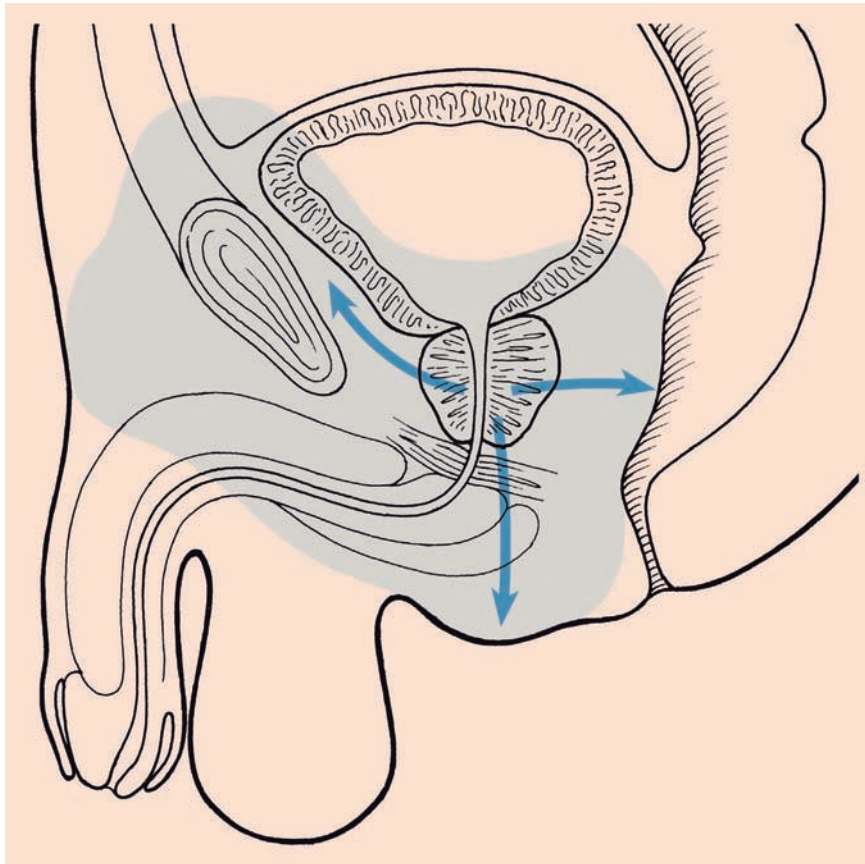


Abb. 2 Prostatakarzinom: Schematische Darstellung der Ausbreitungsrichtungen. Foto: © Sciencepictures/KES/Thieme Verlagsgruppe

diesen Patienten regelmäßig den CRP-Wert ermitteln lassen!

- DRU = digitale rektale Untersuchung der Prostata
 - TRU = transrektaler Ultraschall
- Obwohl in der Fachliteratur der Einfluss von Radfahren, Langstreckenflügen und Geschlechtsverkehr auf die prostataspezifischen Blutwerte noch kontrovers diskutiert wird, frage ich meine Patienten bei der **Anamnese** immer danach, wann sie das letzte Mal Rad gefahren sind, Geschlechtsverkehr hatten und wann der letzte Langstreckenflug war. Ich möchte aber auch wissen, ob der Urologe zuerst die Prostata

digital rektal untersucht oder zuerst Blut entnommen hat. Ich habe die Erfahrung gemacht, dass diese Faktoren bis zu 3 Tagen vor **Blutentnahme sowie DRU und/oder TRU** einen Einfluss auf die Werte haben. Daher ist es wichtig, dass die Untersuchungsreihenfolge beim Urologen eingehalten wird (1. Blutentnahme, 2. DRU/TRU).

Therapiebegleitung

Ausgerüstet mit **Staphisagria C 30 und Arnica C 30** Globuli, einzunehmen nach der Biopsie, unterzog sich Heinz M. der transrektalen Stanzbiopsie. Es wurden 7 so-

nannte Stanzzyylinder gefüllt und histopathologisch untersucht. In 4 Zylindern fanden sich androgenrezeptorpositive Krebszellen, sodass eine nerven- und gefäßschonende endoskopische Prostatextomie mit anschließender Antihormontherapie und Bestrahlung anstand.

Herrn M. habe ich folgende **Therapieempfehlung** gegeben:

- 3 Tage vor der OP: Heilfasten; d. h. nur Flüssiges zu sich nehmen, zur Entlastung des Darm-RES
- Unmittelbar vor der OP: Aconitum C 30 Globuli zur Stärkung der Psyche
- nach der OP: Staphisagria C 30, Arnica C 30 zur verbesserten Wundheilung für 1 Woche und Nux vomica C 30 nur für den OP-Tag zum Ausleiten der Narkose
- bei hellroten Nachblutungen: Phosphorus C 30, bei dunkelroten Blutungen: Lachesis C 30 oder Hamamelis C 30
- wenn keine Komplikationen (z. B. Blutungen) auftreten: Wobe-Mucos NEM-Enzymtabletten (Fa. Mucos Pharma) 3 × 4 eine halbe Stunde vor dem Essen

Diese Medikation verträgt sich auch mit einer eventuellen Antibiotikatherapie.

Bis zum Beginn der Strahlentherapie verordnete ich Heinz M.:

- Natriumselenit 600 µg tägl.
- fett- und kohlenhydratreduzierte Ernährung nach Coy
- Nikotin- und Alkoholkarenz
- Conium D 12 Globuli 3 × 5 tägl. lutschen
- Causticum D 6 Globuli 3 × 5 tägl. bei häufigem Harndrang, schwachem Harnstrahl, wenn Wasserlassen nur im Sitzen möglich ist (DD im Stehen: Sarsaparilla D 6)
- Einleitung einer Misteltherapie mit Gesamtmistelextrakten aus der Esche, da diese den höchsten Mistellektin- und Viscotoxingehalt haben (z. B. abno**VIS**CUM® Fraxini [Fa. Abnoba])

	BPH	Prostatakarzinom
freies PSA	hoch (> 30 % des tPSA)	niedrig (< 10 % des tPSA)
komplexiertes PSA (cPSA)	niedrig (< 3,2)	hoch (> 8,3)
GesamtPSA (tPSA)	< 4	> 10
Ratio cPSA/tPSA	< 0,75	> 0,85
Ratio fPSA/tPSA	> 0,25	< 0,15
Graubereich: cPSA 3–8 ng/ml, tPSA 4–10 ng/ml		

! Die Misteltherapie kann während der Strahlentherapie fortgesetzt werden. Es empfiehlt sich, nur am Bestrahlungstherapie tag auszusetzen.

Mistel- und Thymustherapie haben die gleiche Wirkungsrichtung. Deshalb entscheide ich mich immer für eine der beiden und wende sie nicht gleichzeitig an. Zudem würde sich bei einer möglichen allergischen Reaktion nicht der Auslöser differenzieren lassen. Nach längerer Misteltherapie mit abnovaVISCUM® Fraxini wechsele ich, um den Körper in anderer Form anzusprechen, auf einen anderen Wirtsbaum (z. B. Eiche [Quercus]) (DHZ 2/2007, S. 38–41). Die Rötung an der Einstichstelle bei der Mistelinjektion wird von Patienten oft als allergische Reaktion gedeutet. Bitte klären Sie Ihre Patienten deshalb darüber auf, dass mäßige Lokalreaktionen, die nicht größer als ein 2 Eurostück sind, leichtes Fieber und Schwellung von Lymphknoten eine optimale Dosierung anzeigen. Empfehlen Sie eine Kühlung der Einstichstelle mit Eis.

Verordnen Sie nicht gleichzeitig Enzympräparate und Mistel, da Enzyme die Mistellektineiweiße zersetzen. Mistel wirkt proinflammatorisch, Enzyme eher antiinflammatorisch.

Viele Patienten besorgen sich zusätzlich **Nahrungsergänzungsmittel** mit diversen Mineralien, Vitamin C und Selen. Hierzu ist zu sagen, dass Nahrungsergänzungsmittel oft nicht in der individuell für den Patienten nötigen Konzentration vorliegen. Machen Sie Ihre Patienten darauf aufmerksam, dass Selenpräparate aus **Natriumselenit nicht zusammen mit Vitamin C eingenommen werden sollten!** Vitamin C reduziert Natriumselenit zu rotem amorphem elementarem Selen in einer nicht mehr darmresorbierenden Form! Immer mit mindestens 3 Stunden Abstand einnehmen!

Bezüglich der **Mineralien** empfehle ich eine **Vollblutdiagnostik**, da die meisten Mineralien erythrozytär gebunden sind. Klassischerweise finden sich bei Tumorpatienten eine **Erhöhung des Kupferspiegels** und ein **erniedrigter Zinkspiegel** als Zeichen von Entzündung. Zink konkurriert mit anderen Mineralien um die Aufnahme (Kupfer, Eisen, Zinn) und unterstützt alle sich teilenden Zellen. Im Rahmen der Wundheilung begrüßen wir das zwar, aber bezogen auf Tumorzellen lehnen wir das ab. Deshalb: Zink nur für kurze Zeit und zur Einnahme spätabends verordnen!

Die **Strahlentherapie** kann naturheilkundlich mit folgenden Mitteln begleitet werden:

- Zur Ausleitung: Lymphdiaral® Tropfen (Fa. Pascoe), Quassia Similiaplex® Tropfen, Juniperus Similiaplex® Tropfen – von jedem Mittel 20 Tr. auf 1 l Wasser geben und über den Tag verteilt trinken
- Factor AF 2 Infusionen (Fa. Loges) – gegen Leukopenie 2 × wöchentlich 8 ml in einer Kurzinfusion mit NaCl oder 2–3 × wöchentlich 4 ml i.m.
- Fluoricum acidum oder Radium bromatum, Psorinum etc. – je nach homöopathischem Leitsymptom bei strahlenbedingter perianaler Dermatitis mit Juckreiz
- Natriumselenit 200 µg zur Verhinderung von Lymphödemen

Durch den Einsatz der antiandrogenen Hormontherapie findet neben der radiogenen Kastration auch noch eine chemische statt. Der Körper des Mannes zeigt Zeichen von Verweiblichung (z. B. Gynäkomastie, klimakterische Beschwerden wie Hitzewallungen, Schlafstörungen) und die Psyche reagiert mit zum Teil erheblichen depressiven Verstimmungen.

In diesem Fall hat sich folgende Begleitmedikation bewährt: pflanzenreiche Ernährung, Apis/Aurum comp. Injektionen, Okoubaka D 6 Globuli 1 × tägl.

Psychoonkologische Begleitung

Die psychoonkologische Begleitung der Männer, die ein schweres Trauma erleben, ist sehr wichtig. Mein Favorit ist hier die Logotherapie nach Viktor Frankl.

Das Wort Logo-Therapie leitet sich vom griechischen logos her, was neben Wort und Gehalt auch Sinn bedeutet. Es handelt sich um eine sehr sinnzentrierte Therapie, in der der Patient für sich herausfinden kann, was ihm Lebenssinn und Inhalt gibt und ihn in seiner veränderten Konstitution wie im gleichnamigen Buch von Viktor Frankl „**Trotzdem Ja zum Leben**“ sagen lässt.

Unterstützend setze ich für den Patienten individuell ausgesuchte konstitutionsstärkende Mittel ein. Im Falle des Prostatakarzinoms finden sich häufig: Lycopodium, Arsenicum album und Natrium muriaticum.

Wie geht es heute Herrn M?

Schon im Krankenhaus fiel den Ärzten auf, dass sich Herr M. schnell nach der OP erholte. Die Wundheilung verlief problemlos und er konnte sehr schnell wieder aufstehen. Bei der Strahlentherapie zeigten sich keine Lymphödeme, eine häufig auftretende Nebenwirkung. Sein Hauptproblem lag darin, sich mit den Nebenwirkungen seiner Antihormontherapie (Testosteronblockade) zu arrangieren: Verweiblichung, Libido- und Potenzverlust. Er ist zurzeit in logotherapeutischer Behandlung, sucht nach schulmedizinischen Alternativen und hat in seiner neuen Aufgabe als Berater einen neuen Lebenssinn gefunden.

Dieser Artikel ist online zu finden unter: <http://dx.doi.org/10.1055/s-0029-1242829>

Weiterführende Literatur

- [1] Coy J. Die neue Anti-Krebs-Ernährung: Wie Sie das Krebs-Gen stoppen. München: Gräfe & Unzer; 2009.
- [2] Frankl VE. Trotzdem Ja zum Leben sagen. München: DTV; 1998.
- [3] Kuno MD. Krebs in der Naturheilkunde: Ein Versuch zur Systematik in der naturheilkundlichen Onkologie. München: Richard Pflaum; 2001.
- [4] Sonnenschmidt R. Miasmatische Krebstherapie: Prozessorientierte Behandlung mit Homöopathie und Naturheilkunde. Berlin: Homöopathie+Symbol; 2008.
- [5] Weitzel PF. Prostatakrebs erkennen, besiegen und potent bleiben. Backnang: GNP; 2007.



HP Therese Hubrach
Bommershöferweg 1
40670 Meerbusch

Therese Hubrach arbeitet seit 14 Jahren in eigener komplementär-onkologischer Praxis. Sie ist Autorin zahlreicher Fachbeiträge und Dozentin für komplementäre Onkologie an Heilpraktikerschulen. Ihr neues Anliegen ist die Erforschung der Zusammenhänge zwischen Spiritualität und Medizin.

E-Mail: info@therese-hubrach.de
www.therese-hubrach.de