Kalziphylaxie ohne Langzeitdialyse

Calciphylaxis Without Long Term Dialysis

Autoren A. Rudolph, T. William, E. L. Marcus, M. Fischer

Institut Klinik für Dermatologie und Venerologie, HELIOS-Klinikum Aue

Bibliografie
DOI http://dx.doi.org/10.1055/s-0029-1215308
Online-Publikation: 10. 12. 2009
Akt Dermatol 2010; 36: 186–188 © Georg Thieme Verlag KG Stuttgart · New York
ISSN 0340-2541

Korrespondenzadresse
Dr. Andreas Rudolph
Klinik für Dermatologie und Venerologie
HELIOS-Klinikum Aue
Gartenstraße 6
08280 Aue
andreas.rudolph@helios-kliniken.de

Zusammenfassung

Es wird eine 69-jährige Patientin mit einer foudroyant verlaufenden Kalziphylaxie vorgestellt. Die typischen Symptome entwickelten sich mit rascher Progredienz eine Woche vor Erstvorstellung, beginnend an den proximalen Oberschenkeln, und umfassten sehr schmerzhafte, ausgedehnte Nekrosen von Haut und Unterhaut. Ungewöhnlich war die erst seit 6 Wochen dialysepflichtige terminale Niereninsuffizienz mit Mikro- und Makroangiopathie bei Langzeitdiabetes. Trotz rascher Diagnosestellung und umgehend eingeleiteter Therapie kam es zu einer zügigen Befundprogredienz. Die Therapie umfasste ausgedehnte Nekrektomien, jeweils an das aktuelle Keimspektrum angepasste systemische Antibiotikatherapien, intensive Schmerzmedikation und eine befundadaptierte moderne Lokaltherapie. Der bereits initial stark eingeschränkte Allgemeinzustand verschlechterte sich weiter, die Patientin verstarb nach achtwöchigem Verlauf und mehrfacher intensivmedizinischer Betreuung im Multiorganversagen. Im Unterschied zu den meisten Literaturberichten, die eine Kalziphylaxie als Komplikation der Langzeitdialyse ansehen, entwickelte sich das Krankheitsbild hier bereits unmittelbar nach Beginn der Hämodialyse. Massiv erhöhte Harnstoffwerte, die auch im vorgestellten Fall nachweisbar waren, scheinen hierfür einen besonderen Risikofaktor darzustellen.

Einleitung

Die Kalziphylaxie ist eine seltene, schwerwiegende Erkrankung, die Patienten mit dialysepflichtiger Niereninsuffizienz betrifft und durch Ischämien und Nekrosen der Haut, des subkutanen Fettgewebes, der Muskulatur und selten auch innerer Organe gekennzeichnet ist. Sie tritt bei 1–4% der terminal niereninsuffizienten Patienten auf, wobei eine deutliche Gynäkotropie besteht. Prädilektionsstellen der Erkrankung sind die Haut der proximalen Extremitäten, das Abdomen, die Nates sowie die Mammae [1]. Weitere Organe sind fakultativ involviert. Zunächst zeigen sich einzeln oder multipel sehr schmerzhafte, teils livedoartige Erytheme und subkutane Knoten. Später kommt es zur raschen Ausprägung von Nekrosen und tiefen schmerzhaften Ulzera mit Superinfektion [1,2]. Die Mortalität ist hoch. Typischerweise sind Patienten mit langjähriger Dialysepflichtigkeit von einer Kalziphylaxie betroffen.

Fallbericht

Anamnese

Berichtet wird über eine 69-jährige Patientin mit seit 6 Wochen dialysepflichtiger terminaler Niereninsuffizienz mit Mikro- und Makroangiopathie bei Langzeitdiabetes. Es erfolgten drei Hämodialysen wöchentlich. Eine Woche vor stationärer Aufnahme entwickelten sich, beginnend an den proximalen Oberschenkeln, sehr schmerzhafte Nekrosen von Haut und Unterhaut mit rascher Progredienz.

Körperlicher Untersuchungsbefund bei Aufnahme

Bei Aufnahme sahen wir eine Patientin in deutlich reduziertem Allgemeinzustand mit ausgedehnten, bizarr begrenzten, an den proximalen Extremitäten und den Nates betonten, aber auch an den Unterschenkeln auftretenden Nekrosen und tiefen, nekrotisch belegten Ulzera bei Z. n. partieller chirurgischer Nekrektomie mit ausgeprägter Livedozeichnung in der Wundumgebung. Die Pa-

Dieses Dokument wurde zum persönlichen Gebrauch heruntergeladen. Vervielfältigung nur mit Zustimmung des Verlages.

Abb. 1 Ausgedehnte Nekrosen und nekrotisch belegte Ulzera bei Z. n. partieller Nekrektomie. Betonung der proximalen Extremitäten.

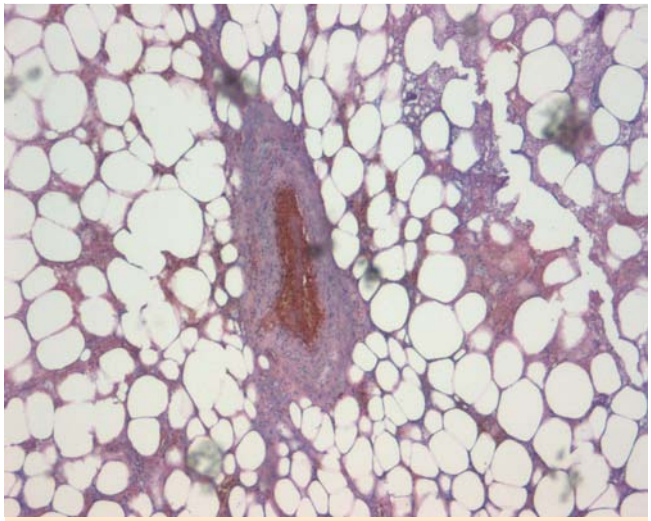

Abb. 2 Multiple okkludierte Gefäße mit interstitieller Ablagerung von Kalziumsalzkristallen.

tientin klagte über starke Schmerzen in den betroffenen Gebieten (**Abb. 1**).

Histologien

Mehrere Biopsien wurden im Bereich der die Ulzerationen umgebenden Livedozeichnung entnommen. Die Histologien zeigten ein fibrös-septiertes reifes Fettgewebe mit subtotaler Nekrose, venolären Thromben und granulozytärer Durchsetzung insbesondere der Septen. Mehrerenorts fanden sich Mediaverkalkungen kleinkalibriger arterieller Blutgefäße, teilweise korrespondierend mit Verschlüssen der Gefäßlichtung. In zwei weiteren Präparaten wurden auch total nekrotische Epidermis und Koriumanteile mit granulozytärer Durchsetzung gesehen, auch hier zeigte das anhängende subkutane Fettgewebe eine nahezu totale Nekrose und Kalkpräzipitate in der Wand arterieller Gefäße (**Abb. 2**; Befund von Dipl.-Med. Ellen Bartholdt, Institut für Pathologie, Klinikum Chemnitz GmbH, Chefarzt: PD Dr. J. O. Habeck).

Weitere Diagnostik

Bei den Laborbefunden vom Aufnahmetag waren pathologisch (Normbereich): Hämoglobin 5,4 mmol/l (7,5 – 9,5 mmol/l); Kreatinin 598 umol/l (< 80 umol/l); Harnstoff 21,2 mmol/l (< 8,3 mmol/l); C-reaktives Protein 198,2 mg/l (< 6,0 mg/l); Parathormon 175,6 ng/l (15,0 – 65,0 ng/l); Phosphat 2,2 mmol/l (0,87 – 1,45 mmol/l); Procalcitonin 1,5 µg/l (≤ 0,5 µg/l); Albumin i. S. 20 g/l (34 – 48 g/l). Die Ulkusabstriche zeigten über die Zeit einen wechselnden Nachweis von Escherichia coli, Enterococcus faecalis, Proteus mirabilis, Proteus vulgaris und Staphylococcus aureus.

Therapie und Verlauf

Die Patientin wurde zunächst unter dem Verdacht auf arterielle Embolien bei vorbekannter peripherer arterieller Verschlusskrankheit in eine chirurgische Klinik eingewiesen. Nach deren angiografischem Ausschluss erfolgte die dermatologische Vorstellung, bei der die Verdachtsdiagnose einer Kalziphylaxie gestellt und histologisch bestätigt werden konnte. Nach einer ausgedehnten Nekrektomie in Allgemeinnarkose wurde die Patientin in die Hautklinik verlegt, wo eine befundadaptierte Lokaltherapie mit antiseptischen Umschlägen, Schaum- und Hydrokolloidverbänden, aktivkohlehaltigen Wundauflagen und enzymatischer Wundreinigung erfolgte. Die intravenöse Antibiose musste mehrfach an das aktuelle Keim- und Resistenzspektrum angepasst werden. Es erfolgte eine intensive Schmerztherapie. Der bereits initial stark eingeschränkte Allgemeinzustand verschlechterte sich kontinuierlich über wenige Wochen weiter. Die Patientin wurde beatmungspflichtig und auf die Intensivstation verlegt. Der Diabetes mellitus entgleiste. Nach zwischenzeitlicher Stabilisierung des Allgemeinzustandes verstarb die Patientin acht Wochen nach der Erstmanifestation der Kalziphylaxie im Multiorganversagen.

Diskussion

▼

Der dargestellte Fall ist ein Beispiel für eine foudroyant verlaufende Kalziphylaxie, die bereits wenige Wochen nach Beginn der Hämodialyse aufgetreten ist. Dies ist ein ungewöhnlich kurzer Zeitraum, da sich in der Literatur mittlere Dialysezeiten von bis zu 76 Monaten bis zum Auftreten einer Kalziphylaxie finden [3]. Allerdings sind auch wenige Einzelfälle bekannt, in denen eine Kalziphylaxie ebenfalls nach kurzzeitiger Dialyse entstand [1, 4]. Hierfür scheinen massiv erhöhte Harnstoffwerte einen besonderen Risikofaktor darzustellen [4]. Unsere Patientin hatte zu Beginn der Dialyse Harnstoffwerte von bis zu 42,8 mmol/l, bei stationärer Aufnahme noch 21,2 mmol/l (NW: < 8,3). Ob zusätzliche Faktoren diesen raschen Krankheitsverlauf beeinflussten, ist spekulativ. Möglicherweise ist, wie in unserem Fall, eine vorbestehende ausgeprägte arterielle Verschlusskrankheit von Bedeutung.

Insgesamt ist die Pathogenese der Kalziphylaxie nur ungenügend verstanden. Zunächst wurde dem im Rahmen der terminalen Niereninsuffizienz auftretenden sekundären Hyperparathyreoidismus mit gestörter Homöostase des Kalzium-Phosphatstoffwechsels und Freisetzung ossärer Nukleationskomplexe eine zentrale Rolle zugesprochen [1, 2, 5]. Zudem werden eine entkoppelte endotheliale Stickstoffmonoxid-Synthetase mit verminderter Produktion des Antioxidans Stickstoffmonoxid und vermehrter Produktion von reaktiven Sauerstoffspezies sowie ein vermehrter Zelltod diskutiert [1, 6]. In den letzten Jahren zeigte sich jedoch, dass offenbar der Verlust von Mineralisationsinhibitoren wie Fetuin-A und Matrixprotein Gla für die Kalzifikation der ku-

Dieses Dokument wurde zum persönlichen Gebrauch heruntergeladen. Vervielfältigung nur mit Zustimmung des Verlages.

tanen Arteriolen von besonderer Relevanz ist [7,8]. Hierdurch wird einer ektopen Kalzifikation außerhalb von Zähnen und Knochen Vorschub geleistet. Darüber hinaus scheint zusätzlich eine fehlende Hemmung von NF-κB in das Konzept der vermehrten extraossären Mineralisation eingebunden zu sein [7].

Eine kausale Therapie der Erkrankung ist nicht bekannt. Ziel der Behandlung ist eine Normalisierung des Kalzium-Phosphat-Produkts (Übersicht in [1]). Zu einer suffizienten Behandlung gehören häufig auch Nekrektomien, die auch zu einem verbesserten Überleben führen sollen [9]. Andererseits lehrt die klinische Erfahrung, dass auch schon kleine Traumen, wie die Entnahme von Biopsien zur Diagnosesicherung, ein rasches Krankheitsfortschreiten bewirken können. Der therapeutische Effekt einer Parathyreoidektomie ist umstritten. Neben kompletten Remissionen, die vor allem bei Patienten mit sehr hohem Parathormon-Serumspiegel gesehen wurden, sind auch Parathyreoidektomien ohne Einfluss auf das Krankheitsbild beschrieben [9]. In den letzten Jahren wird Natrium-Thiosulfat mit einigem Erfolg eingesetzt. Der genaue Wirkmechanismus ist unbekannt. Diskutiert werden antioxidative Effekte sowie die höhere Löslichkeit von Kalzium- im Vergleich zu Natrium-Thiosulfat. Über die erfolgreiche Behandlung einer Kalziphylaxie mit dem Bisphosphonat Pamidronat wurde berichtet, wobei der therapeutische Effekt unabhängig von der Nierenfunktion und von Schwankungen des Kalzium-Phosphat-Produkts sein soll [10]. Im Vordergrund stehen jedoch eine symptomatische Therapie der Ulzera und eine suffiziente Schmerztherapie. Ein weiteres Ziel ist die Prävention einer Sepsis. Trotz aller Bemühungen liegt die Mortalitätsrate bei bis zu 80% [1], wobei die meisten Patienten, wie in unserem Fall auch, an septischen Komplikationen versterben.

Der Fall zeigt, dass eine Kalziphylaxie auch nach kurzen Dialysezeiten auftreten kann. Eine Kalziphylaxie muss daher bei allen Patienten mit terminaler Niereninsuffizienz und schmerzhaften Ulzera in die Differenzialdiagnose einbezogen werden.

Abstract

Calciphylaxis Without Long Term Dialysis

We saw a 69-year-old female with rapid progressive calciphylaxis. Painful vast skin necrosis of the upper femur started one week before the presentation of the patient in our department after only six weeks of haemodialysis. The patient was suffering from long term diabetes mellitus with micro- and macroangiopathy, and final stage renal disease.

Although time of diagnosis and onset of therapy were short, a rapid progression of the disease occurred. Therapy included vast surgical debridement of the necrotic tissue, treatment with spectrum adapted antibiotics, adapted local wound care and pain therapy. Nevertheless, the state of health worsened and the patient died after 8 weeks of intensive care from multiorgan failure. In various reviews calciphylaxis is suggested to be a complication of long time dialysis. In this case the disease started very early after the beginning of haemodialysis. Increased blood levels of urea may have been an important risk factor in this case.

Literatur

1 *Ketteler M, Biggar PH, Brandenburg VM, Schlieper G, Westenfeld R, Floege J.* Epidemiologie, Pathophysiologie und Therapie der Calciphylaxie. Dtsch Arztebl 2007; 104: A3481 – 3485
2 *Wilmer WA, Magro CM.* Calciphylaxis: emerging concepts in prevention, diagnosis, and treatment. Semin Dial 2002; 15: 172 – 186
3 *Esteve V, Ribera L, Ponz E, Almirall J, López T, Martínez Ocaña JC, Ibeas J, Rodríguez Jornet A, Andreu X, García M.* Calcific uraemic arteriolopathy (calciphylaxis): incidence, clinical features and long term outcomes. Nefrologia 2007; 27: 599 – 604
4 *Lopez-Almaraz E, Correa-Rotter R.* Dialysis Disequilibrium Syndrome and other treatment complications of extreme uremia: A rare occurrence yet not vanished. Hemodial Int 2008; 12: 301
5 *Meissner M, Gille J, Kaufmann R.* Kalziphylaxie: keine therapeutischen Konzepte für ein wenig verstandenes Syndrom? JDDG 2006; 4: 1037 – 1044
6 *Hayden MR, Tyagi SC, Kolb L, Sowers JR, Khanna R.* Vascular ossification-calcification in metabolic syndrome, type 2 diabetes mellitus, chronic kidney disease, and calciphylaxis-calcific uremic arteriolopathy: the emerging role of sodium thiosulfate. Cardiovasc Diabetol 2005; 4: 9
7 *Nigwekar SU, Wolf M, Sterns RH, Hix JK.* Calciphylaxis from nonuremic causes: a systematic review. Clin J Am Soc Nephrol 2008; 3: 1139 – 1143
8 *Schäfer C, Heiss A, Schwarz A, Westenfeld R, Ketteler M, Floege J, Müller-Esterl W, Schinke T, Jahnen-Dechent W.* The serum protein alpha 2-Heremans-Schmid glycoprotein/fetuin-A is a systemically acting inhibitor of ectopic calcification. J Clin Invest 2003; 112: 357 – 366
9 *Weenig RH, Sewell LD, Davis MD, McCarthy JT, Pittelkow MR.* Calciphylaxis: natural history, risk factor analysis, and outcome. J Am Acad Dermatol 2007; 56: 569 – 579
10 *Schliep S, Schuler G, Kiesewetter F.* Successful treatment of calciphylaxis with pamidronate. Eur J Dermatol 2008; 18: 554 – 556

Dieses Dokument wurde zum persönlichen Gebrauch heruntergeladen. Vervielfältigung nur mit Zustimmung des Verlages.