

Afebriles Erysipel unter Etanercept-Therapie

Afebrile Erysipelas During Treatment with Etanercept

Autoren

A. Segnitz, V. Mielke, U. Reusch, M. Reusch, E. Christophers

Institut

Fachübergreifende Gemeinschaftspraxis für Dermatologie und Pathologie, Hamburg

Bibliografie

DOI 10.1055/s-0028-1119693
Online-Publikation: 13.3.2009
Akt Dermatol 2009; 35:
444–446 © Georg Thieme
Verlag KG Stuttgart · New York
ISSN 0340-2541

Korrespondenzadresse

Dr. med. Anna Segnitz
Fachübergreifende Gemein-
schaftspraxis für Dermatologie
und Pathologie
Tibarg 7–9
22459 Hamburg
info@dermatologie-tibarg.de

Zusammenfassung

Bei einer 67-jährigen Patientin, die aufgrund einer rheumatoiden Arthritis mit Etanercept behandelt wird, kam es unter der Etanercept-Therapie zum Auftreten eines afebrilen Erysipels. Nach Absetzen des Tumor- nekrosefaktor-alpha (TNF- α)-Fusionsproteins erfolgte der Temperaturan-

stieg. Das Erysipel wurde erfolgreich mit einem Kombinationspräparat, bestehend aus Amoxicillin und Flucloxacillin behandelt. Nach Abheilung konnte die Etanercept-Therapie fortgesetzt werden. Patienten, die mit einem TNF- α -Blocker behandelt werden, können trotz tiefer Infektionen – wie dem Erysipel – afebril bleiben und diagnostische Schwierigkeiten bereiten.

Einleitung

Die plötzlich einsetzende Erhöhung der Körpertemperatur zählt zu den kardinalen Symptomen des Erysipels. Neben den Zeichen einer sich rasch ausbreitenden lokalen Entzündung sind Fieberschübe für ein Erysipel so charakteristisch, dass ein afebriler Verlauf sogleich Anlass zu differenzialdiagnostischen Überlegungen und zu Fragen nach dem Grund für eine solche Besonderheit gibt.

Der Fieberanstieg beim Erysipel ist Folge einer in tiefere Gewebsabschnitte (Kutis und Subkutis) vordringenden Ausbreitung pathogener Keime. Zu den klassischen Zeichen der lokalen Entzündung – Rubor, Calor, Dolor und Functio laesa nach Galen (129 bis 216 n. Chr.) und Celsus (25 v. Chr. bis 50 n. Chr.) – gesellen sich mit Fieber, Leukozytose, erhöhter BSG und des Frühphasenproteins C-reaktives Protein (CRP) die Symptome einer „systemischen“ Entzündung. Treten Fieberanstieg und systemische Entzündungszeichen in der Folge einer tiefer reichenden lokalen Entzündung nicht auf, so „stimmt etwas nicht“.

Wir beschreiben im Folgenden den Krankheitsverlauf einer 67-jährigen Patientin, die unter der Therapie mit Etanercept an einem Erysipel erkrankte, das afebril verlief, jedoch nach Absetzen der TNF- α -Blockade durch Etanercept sogleich eine febrile Symptomatik entwickelte und unter antibiotischer Therapie abheilte.

Die Kasuistik dokumentiert die Rolle von TNF- α in der Regulation systemischer Entzündungszeichen.

Kasuistik

Anamnese, Verlauf und Therapie

Eine 67-jährige Patientin wurde wegen einer schweren rheumatoiden Arthritis seit 2001 mit Etanercept (2 \times 25 mg pro Woche s.c.) sowie Methotrexat (2 \times 7,5 mg pro Woche p.o.) behandelt. Nach einer Therapiedauer von mehr als 7 Jahren entwickelte die Patientin aufgrund einer ausgeprägten, zum Teil nässenden Interdigitalmykose am rechten Fuß innerhalb von 24 Stunden eine ausgeprägte flächenhafte erythematöse Schwellung mit Überwärmung. Die Entzündungszeichen dehnten sich vom mittleren Fußrücken bis zum proximalen Unterschenkel aus, jedoch fehlten jegliche Allgemeinsymptome.

Die Labordiagnostik zeigte eine BSG-Erhöhung mit 52 mm (1 h), eine leichte Neutrophilie (6570/ μ l; Norm 1560–6130/ μ l) sowie ein stark erhöhtes CRP (65,7 mg/l; Norm < 0,5 mg/l).

Therapeutische Maßnahmen bestanden in dem Absetzen der Etanercept-Medikation und antibiotischer Therapie mit Amoxicillin (3 \times 250 mg/die) und Flucloxacillin (3 \times 250 mg/die). Zusätzlich erhielt die Patientin 150 mg Diclofenac zur passageren Behandlung der rheumatoiden Ar-

thritis. Die Zehenzwischenräume wurden antimykotisch mit Isoconazolniträt behandelt.

Innerhalb von drei Tagen nach Beendigung der Etanercept-Medikation wurden erhöhte Temperaturen (38°C) gemessen und die Patientin klagte über Schüttelfrost und Krankheitsgefühl. Die lokale entzündliche Symptomatik bildete sich innerhalb von 14 Tagen zurück, während sich innerhalb von 6 Tagen nach Beginn der Antibiotika-Therapie die Neutrophilie normalisierte (● **Abb. 1**). Der CRP-Wert blieb jedoch weiterhin erhöht (57,3 mg/l).

Nach Ablauf von zwei Wochen war die Infekt-Symptomatik vollständig zurückgebildet und die Medikation von Etanercept wurde erneut aufgenommen.

Lokalbefund

Am rechten Unterschenkel zeigte sich ein flächiges Erythem, mit Schwellung und deutlicher Überwärmung (● **Abb. 2**). Im Bereich der Zehenzwischenräume fanden sich Rhagaden und Mazerationen.

Laborbefunde

Auffällige Blutbefunde

Neutrophile Granulozyten (relativ): 78,7% (Norm 34,0 – 71,1%)

Neutrophile Granulozyten (absolut): 6570/ μl
(Norm 1560 – 6130/ μl)

CRP: 65,7 mg/l (Norm < 5,0); 57,3 mg/l nach Therapie

Lymphozyten (relativ): 12,5% (Norm 19,3 – 51,7%)

Lymphozyten (absolut): 1040/ μl (Norm 1180 – 3740/ μl)

Alkalische Phosphatase: 116 U/l (Norm 35 – 104 U/l)

BSG: 52 mm (Norm < 20 mm)

Autoimmun-Diagnostik

Rheumafaktor IgG: 133 IU/ml (Norm < 20,0)

Rheumafaktor IgM: 193,2 IU/ml (Norm < 20,0)

Im Normbereich

GOT, GPT, γ -GT, Leukozyten, Erythrozyten, Hämoglobin, Hämatokrit, MCV, MCH, MCHC, Thrombozyten, Monozyten (relativ und absolut), eosinophile Granulozyten (relativ und absolut), basophile Granulozyten (relativ und absolut), Gesamt-Bilirubin, Harnsäure, Harnstoff, Kreatinin, Kalium, Kalzium, AST.

Diskussion

Infektionen stellen die wohl häufigsten Krankheitsformen der menschlichen Haut dar. Das Eindringen pathogener Erreger beschränkt sich in der weit überwiegenden Zahl der Fälle auf ein lokal begrenztes Geschehen (fokuläre Pyodermien, Impetigo contagiosa, Ekthyma) [1] und dokumentiert eindrucksvoll die Effektivität der kutanen Abwehr. Diese oberflächlichen Infektionen zeigen durchweg keine Allgemeinsymptome. Dagegen sind tiefer gehende Infekte (Furunkel, Karbunkel, Phlegmone, Erysipel) seltener als oberflächliche Infekte, jedoch so gut wie immer von den systemischen Infektsymptomen begleitet.

Das Erysipel gehört zu den häufigsten Formen einer tiefer reichenden Infektion der Haut. Zu den Besonderheiten dieser Erkrankung zählt, dass die Zeichen der lokalen Entzündung eng

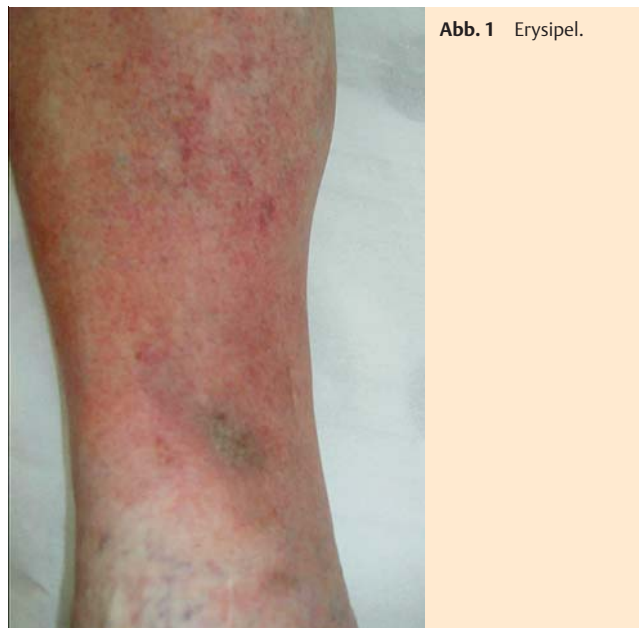

Abb. 1 Erysipel.

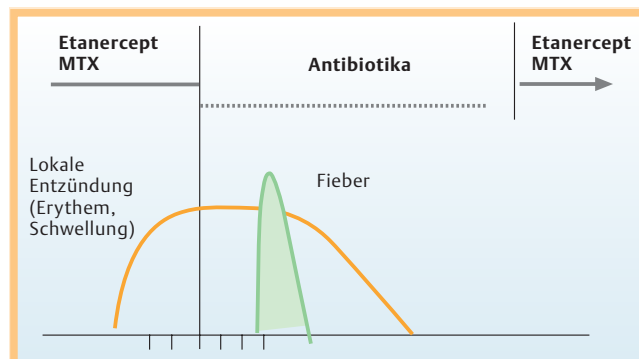


Abb. 2 Unter Etanercept-Medikation lokale Entzündungszeichen (Erythem und Schwellung), aber kein Fieberanstieg. Auftreten des Fiebers erst drei Tage nach Absetzen der Etanercept-Medikation.

mit rasch und früh eintretendem Fieber gekoppelt sind. Damit wird die Assoziation eines lokalen Infektgeschehens mit den Zeichen einer systemischen Infektabwehr augenfällig dokumentiert.

In der vorliegenden Beobachtung begegnet uns als Besonderheit, dass unter der Therapie mit Etanercept sämtliche Zeichen einer tiefen Infektion durch Streptokokken bzw. Staphylokokken klinisch zwar erkennbar bleiben, dass aber das systemische Pendant, nämlich Fieber fehlt.

Tiefer reichende Infektionen wie das Erysipel erreichen eine höhere Alarmstufe. Als Folge der Interdigitalmykose konnten Krankheitserreger die Sicherheitsgrenzen der oberen Hautschichtung mit dem „cutaneous defense circuit“ [2] umgehen. Dominierende Zellen der Abwehr sind hier Makrophagen, die, wie gezeigt, vor allem die proentzündlichen Zytokine IL-6 und TNF- α produzieren [3]. Beide Zytokine verursachen in der Leber die Bereitstellung von Abwehrproteinen wie den Frühphasenproteinen, zu denen das CRP zählt [4, 5] und welches bei Infektionen und Gewebsverletzungen ansteigt [6, 7, 8].

Bei unserer Patientin findet sich das Bild einer tiefen Infektion der Haut (hier Erysipel), in deren Verlauf die klassische Kombination lokaler und systemischer Entzündung dissoziiert erscheint. Verursacher dieser Dissoziation ist die Etanercept-be-

dingte Blockade von TNF- α . Damit wird die bedeutende Rolle von TNF- α in der Auslösung systemischer Entzündungszeichen deutlich.

Entwicklung und Fortbestand der lokalen Entzündung (am Eintrittsort des Erregers) lassen jedoch vermuten, dass TNF- α wegen der vielfältigen Redundanz proentzündlicher Zytokine – Interleukin (IL)-1, IL-6, IL-8, IL-17 – im lokalen entzündlichen Geschehen weniger wichtig ist.

Bei Patienten, die unter dem Hyper-IgD-und-periodisches-Fiebersyndrom (HIDS) leiden, treten wiederkehrende Fieberepisoden auf und die Patienten zeigen erhöhte Konzentrationen an TNF- α im Plasma auf. Die Behandlung zweier HIDS-Patienten mit Etanercept führte zu einem signifikanten Rückgang der Frequenz und Schwere der Fieberattacken [9].

Etanercept ist ein rekombinantes humanes dimeres Protein, bestehend aus der Fusion von zwei löslichen humanen TNF-Rezeptoren (p75) und der konstanten Region von humanem IgG₁. Die Wirkung entsteht durch die kompetitive Bindung an sowohl TNF- α als auch TNF- β [10], welches die Bindung von TNF- α und TNF- β an die Oberflächenrezeptoren und somit die proinflammatorische Aktivität von TNF hemmt.

Etanercept ist für die Behandlung der rheumatoiden Arthritis sowie der Psoriasis-Arthritis zugelassen [11,12].

Schwerwiegende Infektionen unter Etanercept traten bei 6,3% der – von bis zu 48 Monaten behandelten – Patienten mit rheumatoider Arthritis auf [13].

Etanercept wird langsam von der Injektionsstelle der subkutanen Injektion resorbiert, wobei eine maximale Konzentration ca. 51 Stunden nach Gabe einer Einzeldosis von 25 mg erreicht wird. Die Halbwertszeit beträgt 68 Stunden [14].

Nach Ablauf von drei Tagen kam es bei unserer Patientin zum Temperaturanstieg. In diesen Zeitraum fallen somit Absinken der Etanercept-Blutspiegel auf die Hälfte und die Neusynthese der Fieber auslösenden Zytokine.

Insgesamt unterstreicht unsere Beobachtung neben dem hemmenden Einfluss von Etanercept auf die Fieberentwicklung die differenzialdiagnostische Besonderheit eines afebrilen Erysipels.

Abstract

Afebrile Erysipelas During Treatment with Etanercept

We report on a 67-year-old woman with rheumatoid arthritis who developed an afebrile erysipelas during treatment with tumor necrosis factor (TNF) receptor fusion protein (etanercept). The medication was interrupted, following that the patient developed fever. The erysipelas was cured with amoxicilline and flucloxacilline. The therapy with etanercept was then re-started. Patients treated with TNF-blocking agents who develop an erysipelas may stay afebrile and therefore cause diagnostic difficulties.

Literatur

- 1 Braun-Falco O. Dermatologie und Venerologie. 5. Aufl. Berlin, Heidelberg, New York: Springer-Verlag, 2005: 93ff
- 2 Christophers E, Meyer T. Pustular skin diseases reflect distinct innate defense pathways. *Expert Rev Dermatol* 2008; 3: 465 – 475
- 3 Billiau AD, Roskams T, Van Damme-Lombaerts R, Matthys P, Wouters C. Macrophage activation syndrome: characteristic findings on liver biopsy illustrating the key role of activated, IFN-gamma-producing lymphocytes and IL-6- and TNF-alpha-producing macrophages. *Blood* 2005; 105: 1648 – 1651
- 4 Hurlimann J, Thorbecke GJ, Hochwald GM. The liver as the site of C-reactive protein formation. *J Exp Med* 1966; 123: 365 – 378
- 5 Kushner I, Feldmann G. Control of the acute phase response. Demonstration of C-reactive protein synthesis and secretion by hepatocytes during acute inflammation in the rabbit. *J Exp Med* 1978; 148: 466 – 477
- 6 Liuzzo G, Biasucci LM, Gallimore JR, Grillo RL, Rebuffi AG, Pepys MB, Ma-seri A. The prognostic value of C-reactive protein and serum amyloid a protein in severe unstable angina. *N Engl J Med* 1994; 331: 417 – 424
- 7 Rifai N, Ridker PM. High sensitive C-reactive protein: a novel and promising marker of coronary heart disease. *Clin Chem* 2001; 47: 403 – 411
- 8 Ridker PM, Hennekens CH, Buring JE, Rifai N. C-reactive protein and other markers of inflammation in the prediction of cardiovascular disease in women. *N Engl J Med* 2000; 342: 836 – 843
- 9 Takada K, Aksentijevich I, Mahadevan V, Dean JA, Kelley RI, Kastner DL. Favorable preliminary experience with etanercept in two patients with hyperimmunoglobulinemia D and periodic fever syndrome. *Arthritis Rheum* 2003; 48: 2645 – 2651
- 10 Culy CR, Keating GM. Etanercept: an update review of its use in rheumatoid arthritis, psoriatic arthritis and juvenile rheumatoid arthritis. *Drugs* 2002; 62: 2493 – 2537
- 11 Moreland LW, Schiff MH, Baumgartner SW, Tindall EA, Fleischmann RM, Bulpitt KJ, Weaver AL, Keystone EC, Furst DE, Mease PJ, Ruderman EM, Horwitz DA, Arkfeld DG, Garrison L, Burge DJ, Blosch CM, Lange ML, McDonnell ND, Weinblatt ME. Etanercept therapy in rheumatoid arthritis. A randomized, controlled trial. *Ann Intern Med* 1999; 130: 478 – 486
- 12 Weinblatt ME, Kremer JM, Bankhurst AD, Bulpitt KJ, Fleischmann RM, Fox RI, Jackson CG, Lange M, Burge DJ. A trial of etanercept, a recombinant tumor necrosis factor receptor:Fc fusion protein, in patients with rheumatoid arthritis receiving methotrexate. *N Engl J Med* 1999; 340: 253 – 259
- 13 European Medicine Agency (EMA). Summary of product characteristics: Enbrel® [online]. Im Internet: <http://www.emea.europa.eu>
- 14 Korth-Bradley JM, Rubin AS, Hanna RK, Simcoe DK, Lebsack ME. The pharmacokinetics of etanercept in healthy volunteers. *Ann Pharmacother* 2000; 34: 161 – 164