

# Femurschaftfraktur

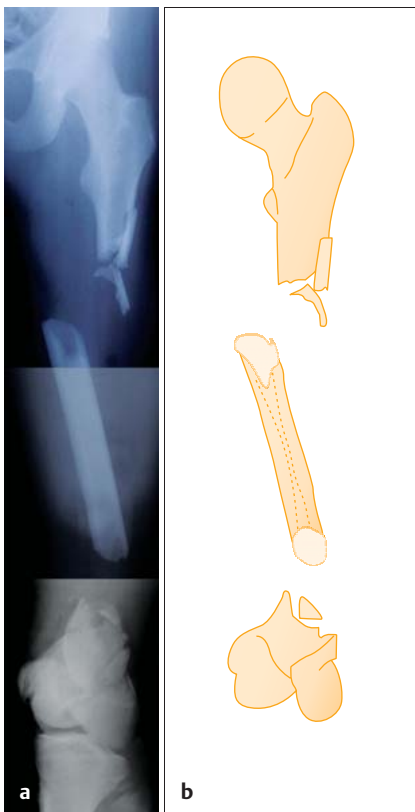
■ Falko Lohse, Gerfried Grohs, Ralf Knabe

Die Behandler wurden zu einer offenen Fraktur des Oberschenkels (AO 32 C3, Typ IIIB nach Gustilo, **Abb. 1**) bei Polytraumatisierung (PTS 33 Punkte) eines 19-jährigen Patienten gerufen. Ein 23 cm langes Stück Oberschenkschaft war aus seinen Weichteilen gelöst und um 180 Grad torquiert. Während der Operation ergab sich, dass weitere 11 cm des Oberschenkschafts fehlten und vermutlich am Unfallort verblieben waren.

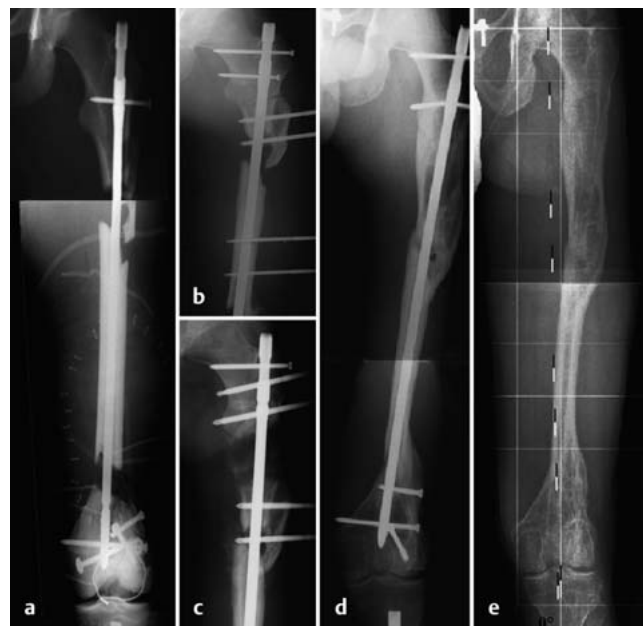## Verlauf

Wir entschieden uns für einen Erhaltungsversuch des Beines. In der Notoperation rekonstruierten wir nach Débridement zunächst das Kniegelenk (3 knorpeltragende Kondylenfragmente, knöcherner femoraler Ausriss des vorderen Kreuzbandes, mehrere Randfrakturen der Patella). Damit konnten wir im Gelenkblock einen distalen Bolzen eines antegrad platzierten „Nagelfixateurs“ oder „Distanzhalters“ als Verriegelung in den Markraum einbringen. Dabei verwendeten wir das zurückgedrehte Stück Oberschenkschaft gleichsam als geschientes Transplantat. Den Nagel verkürzten wir zugunsten der Weichteile um 3 cm gegenüber der unverletzten Seite (für das Ergebnis siehe **Abb. 2 a** und **3 a**).

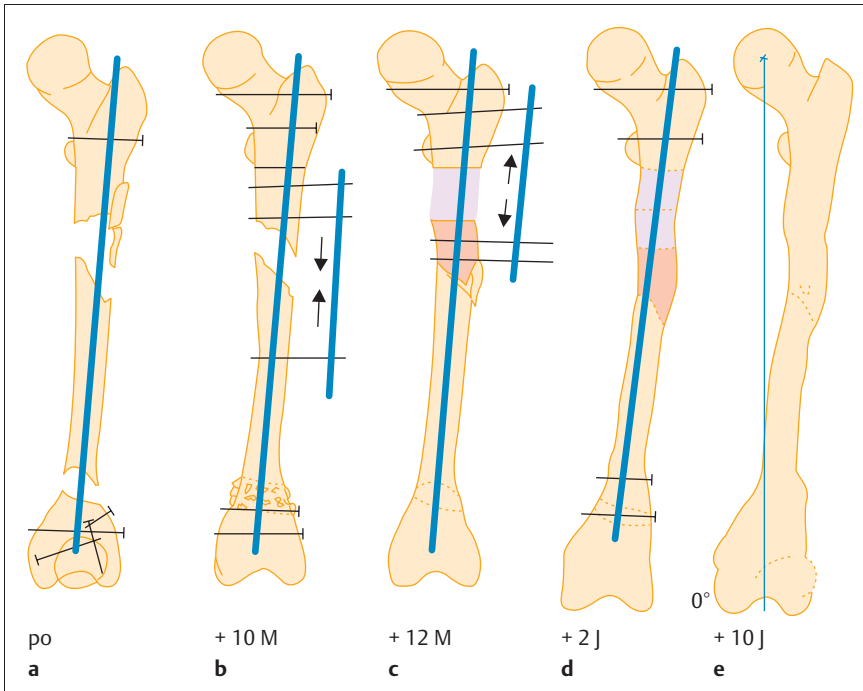
Nach etwa 5 Monaten dekortizierten wir den suprakondylären Defektbereich (in dem sich etwas Irritationskallus gebildet hatte) und lagerten autogene Spongiosa an, sodass der Defekt knöchern überbrückte. In den folgenden 5 Monaten revitalisierte das Transplantat (im Röntgenbild erkennbar an der nach proximal fortschreitenden Entmineralisation), sodass wir den subtrochantären Defekt durch Kortikotomie und Segmenttransport schließen konnten (vgl. **Abb. 2 b** und **3 b**). Nach dem Andocken setzten wir die Pins nach proximal um und verlängerten um die anfänglich verkürzten 3 cm bis zur korrekten Femurlänge (vgl. **Abb. 2 c** und **3 c**). Anschließend verriegelten wir statisch (**Abb. 2 d** und **3 d**). Den Nagel entfernten wir erst nach über sechs Jahren. **Abb. 2 e** und **3 e** zeigen die aktuelle Situation nach über 10 Jahren. Die Funktion des Oberschenkels ist wiederhergestellt (**Abb. 4**).



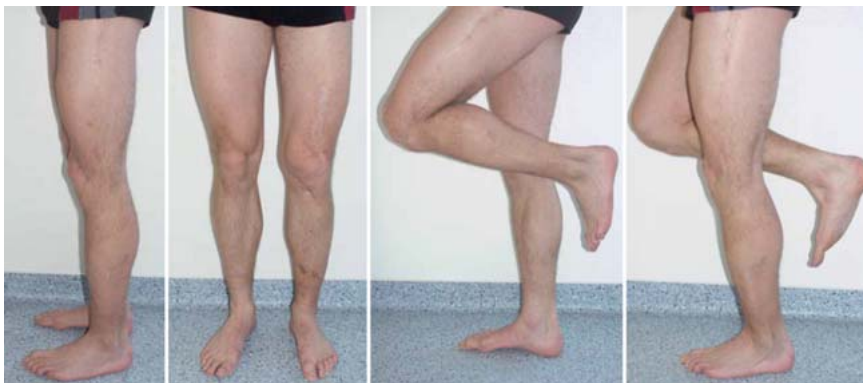**Abb. 1 a** und **b** Diaphyse ohne Weichteilverbund und um 180° torquiert, außerdem 11 cm langer Defekt.



**Abb. 2 a** bis **e** **a** „Distanzhalter“ mit geschientem Transplantat. **b** Kortikotomie und Segmenttransport. **c** Kallusdistraction und Verlängerung. **d** Statische Verriegelung. **e** 10 Jahre später weitgehende Wiederherstellung.



**Abb. 3 a bis e** a „Distanzhalter“ mit gedrehtem Transplantat. b Kortikotomie und Segmenttransport. c Kallusdistraktion und Verlängerung. d Statische Verriegelung. e Nach 10 Jahren mechanische Tragachse 0 Grad.



**Abb. 4** Die Funktion des Beines ist wiederhergestellt.

**Fazit**

Der Fall zeigt, dass ein Erhaltungsversuch einer Extremität nicht nur möglich, sondern auch angezeigt ist, wenn verschiedene positive Faktoren zusammenkommen: gesunder und junger Patient mit guter Compliance und hervorragenden biologischen Voraussetzungen,

Glück mit infektfreiem Verlauf, rechtzeitig einsetzende Physiotherapie sowie erfahrene Behandler mit Mut zu unkonventionellem Vorgehen, die nicht ungeduldig werden und die Behandlungsprinzipien bei offenen Schaftfrakturen kennen und beherzigen.

**Literatur**

- <sup>1</sup> Erdmann D, Giessler GA, Bergquist GEO, Bruno W, Young H, Heitmann C, Levin LS. Freier Fibulatransfer. *Chirurg* 2004; 75: 799–809
- <sup>2</sup> Hierholzer G, Weller S. Kallusdistraktion: klinische Anwendung. In: Giebel G. *Traumatologie aktuell*. Bd. 5. 2. Aufl. Stuttgart, New York: Georg Thieme Verlag; 1993
- <sup>3</sup> Kattenhagen BD, Pruß A. Transplantation allogenen Knochens. *Orthopäde* 2008; 37: 764–771
- <sup>4</sup> Kinzl L, Suger G, Stober R. Weichteildeckung. *Unfallchirurg* 1996; 99: 714–726
- <sup>5</sup> Linhard W, Briem D. Knochenersatz 2000 bis 2010. *Orthopäde* 2001; 30: 189–192
- <sup>6</sup> Perren SM. Wissenschaftliche Grundlagen der Marknagelung mit spezieller Berücksichtigung der Stabilität. *OP-JOURNAL* 1999; 15: 31–38
- <sup>7</sup> Pfingsten M. Chronische Rückenschmerzen: Psychologische Faktoren – Angst-motivierte Bewegungsvermeidung verstärkt den Chronifizierungsprozess. *Kliniker* 2007; 36: 699–703
- <sup>8</sup> Schieker M, Mutschler W. Die Überbrückung von posttraumatischen Knochendefekten. *Unfallchirurg* 2006; 109: 715–732
- <sup>9</sup> Seekamp A, Regel G, Ruffert S, Ziegler M, Tscherne H. Amputation oder Rekonstruktion bei der IIIB und IIIC offenen Unterschenkelfraktur. *Unfallchirurg* 1998; 101: 360–369
- <sup>10</sup> Südkamp N, Haas N, Flory P.J, Tscherne H, Berger A. Kriterien der Amputation, Rekonstruktion und Replantation von Extremitäten bei Mehrfachverletzten. *Chirurg* 1989; 60: 774–781

**Dipl.-Med. Gerfried Grohs**

Oberarzt

**Dr. med. Ralf Knabe**

Leitender Oberarzt

**Dr. med. Falko Lohse**

Chefarzt

Klinik für Unfall- und Gelenkchirurgie, Standort Küchwald  
 Klinikum Chemnitz gGmbH  
 Bürgerstraße 2  
 09009 Chemnitz

E-Mail: f.lohse@skc.de