

Kindliche Oberschenkelchaftfrakturen

■ Michael J. Raschke, Judith Pöpping

Einleitung

Am 10.7.2008 befand sich die Patientin mit ihrer Familie in Serbien auf dem Weg nach Kurdistan. Bei einem Pkw-Unfall wurden sie, die Eltern sowie ihre 4 Geschwister verletzt. Der Vater und der Bruder der Patientin erlitten ihre Verletzungen am Unfallort.

Die 12-jährige Patientin erlitt multiple Verletzungen und wurde durch Gipschienung beider Beine in Serbien primärversorgt. Am 12.7.2008 erfolgte die heimatnahe Verlegung der Familie nach Deutschland und die Aufnahme durch das Universitätsklinikum Münster.

Nach Abschluss der routinemäßigen Schockraumdiagnostik durch die Unfallchirurgische Klinik des UKM zeigt sich bei der schwerst polytraumatisierten Patientin unter anderem eine I° offene Femurschaftfraktur rechts (AO 32 A3) sowie eine geschlossene Femurschaftfraktur links (AO 32 A2) (**Abb. 1**).

Unfallchirurgische Versorgung

Noch am Aufnahmetag erfolgte die osteosynthetische Versorgung der Patientin.

Die Haut zeigte im Operationsgebiet zahlreiche unversorgte Schnittverletzungen und Hautabschürfungen, die teilweise verschmutzt und durch Glassplitter verunreinigt waren. Es erfolgte ein ausgiebiges Wunddébridement. Im Verlauf erfolgte die Reposition beider Femura. Nach durchgeführter Reposition wurde sowohl rechts- als auch linksseitig eine Fixation mittels zweier retrograd eingebrachter TENS-Nägel erreicht. Die intraoperative Bildwandler-

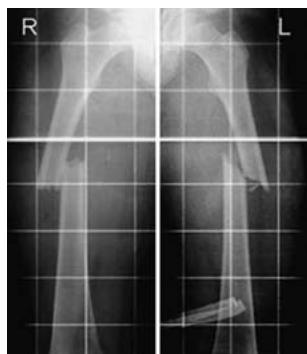


Abb. 1 Unfallbild.

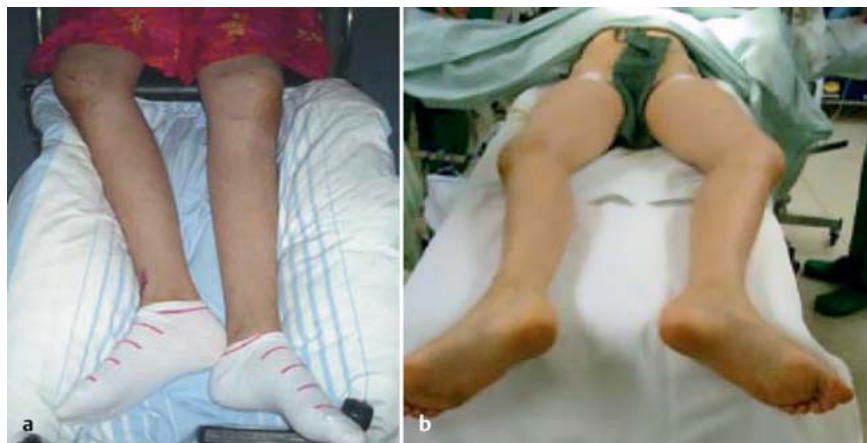

Abb. 2a und b Klinisches Bild vor Revision.

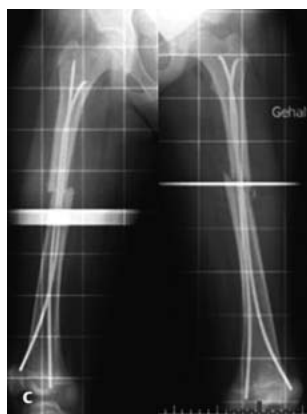

Abb. 2c Röntgen vor Revision.

OP-JOURNAL 2008; 24: 236–237
© Georg Thieme Verlag KG Stuttgart · New York
DOI 10.1055/s-2008-1039074

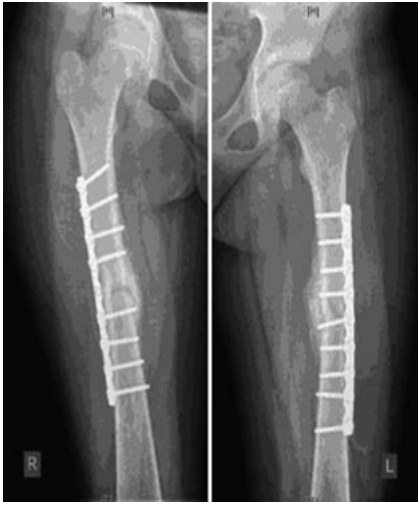

Abb. 3 Acht Wochen nach Revisions-Plattenosteosynthese.

kontrolle zeigte eine regelrechte Lage der Implantate und eine gute Einstellung der Frakturen. Klinisch zeigten sich regelrechte Achs- und Torsionsverhältnisse. Dies wurde durch die postoperative Röntgenkontrolle bestätigt.

Es erfolgte eine Verlegung in die Kinderklinik. Die postoperative Mobilisierung sollte unter achsgerechter Lagerung in den ersten 10 Tagen im Bett, ab dem 10. postoperativen Tag im Gehwagen ohne Belastung erfolgen.

Weiterbehandlung in der Kinderklinik

Aufgrund von Complianceproblemen wurde das empfohlene postoperative Prozedere nicht eingehalten. Im weiteren Verlauf zeigte sich am 21. postoperativen Tag klinisch eine deutliche Achsabweichung mit Außenrotationsfehlstellung. Der klinische Verdacht wurde durch die projektionsradiografische Verlaufskontrolle bestätigt (**Abb. 2 a bis 2 c**).

Das Röntgenbild zeigte im mittleren Diaphysendrittel beidseits eine deutliche Rotationsfehlstellung über 90° in Außenrotation. Klinisch waren beidseits im Frakturbereich deutliche Schwellungen tastbar, die als Frakturkallus gedeutet wurden. Aufgrund der sekundären Frakturdislokation mit schwerem Torsionsfehler wurde die Indikation zur Revision gestellt.

Revision

Nach Entfernung der eingebrachten TENS-Nägel wurde beidseits eine offene Frakturreposition durchgeführt. Intraoperativ waren nach Entfernung der TENS-Nägel beide Frakturen mobil und nicht konsolidiert. Nach Anfrischung der Frakturrenden erfolgte beidseits eine Refixation mittels Plattenosteosynthese (9-Loch-LCDCP, 4,5 mm schmal).

Postoperativ zeigte sich eine stabile Versorgung in achsgerechter Stellung.

Als postoperatives Prozedere erfolgte die Lagerung beider Beine in flachen Schaumstoffschienen.

Nach 4–6 Wochen erfolgte der sukzessive Belastungsaufbau (**Abb. 3**).

Fazit

Zur Stabilisierung von kindlichen Femurfrakturen sollten die initial eingebrachten TENS-Nägel vorgebogen werden, um mit einer ausreichenden Vorspannung eine Verblockung am Eintrittspunkt, im Markraum und proximal der Fraktur trochanternah zu erzielen. Es ist davon auszugehen, dass eine nicht ausreichende Vorbiegung der TENS-Nägel ursächlich für die Dislokationen der Femurfrakturen war.

Prof. Dr. med. Michael J. Raschke

Direktor der Klinik

Dr. med. Judith Pöpping

Wissenschaftliche Mitarbeiterin

Klinik und Poliklinik für Unfall-, Hand- und Wiederherstellungschirurgie
Universitätsklinikum Münster
Waldeyerstraße 1
48149 Münster

E-Mail: michael.raschke@ukmuenster.de