

Ist das Niedrigstrahlen-CT mit EKG-Triggerung brauchbar?

Husmann L, Valenta I, Gaemperli O et al. Feasibility of low dose coronary CT angiography: first experience with prospective ECG-gating. *Eur Heart J* 2008; 29: 191–197

Thema: Die koronare Herzkrankheit (KHK) mit ihren klinischen Manifestationen instabile Angina pectoris, akuter Herzinfarkt und plötzlicher Herztod ist die häufigste Todesursache der westlichen Industrienationen und nimmt weiter zu. Sie ist auch der wahrscheinlichste Auslöser der „sudden incapacitation in flight“, also der plötzlich einsetzenden, akuten Handlungsunfähigkeit im Cockpit. Ziel jeder Primärprävention, besonders in der Flugmedizin muss es sein, asymptomatische Risikopersonen in den frühen Stadien der subklinischen Atherosklerose zu identifizieren, um sie einer Therapie zuzuführen.

Seit Einführung der 64-Zeilen-CT-Scanner und der neuesten „dual source CT technology“ spielt die nichtinvasive Koronarangiografie eine immer größere Rolle. Diese Methode scheint besonders nützlich zu sein bei Personen mit niedriger und intermediärer Vortestwahrscheinlichkeit für eine koronare Herzkrankheit.

Dem großen Vorteil der nichtinvasiven Koronardiagnostik steht eine nicht unerhebliche Strahlenbelastung von 9–21 mSv (zum Vergleich: natürliche Strahlenbelastung: 2,5–3,6 mSv/Jahr, Thorax-Röntgen (2 Ebenen): 0,1 mSv) mit entsprechendem Krebsrisiko gegenüber, was bei Anwendung der Methode im Sinne eines Screenings – beispielsweise in der Flugmedizin – zu beachten ist.

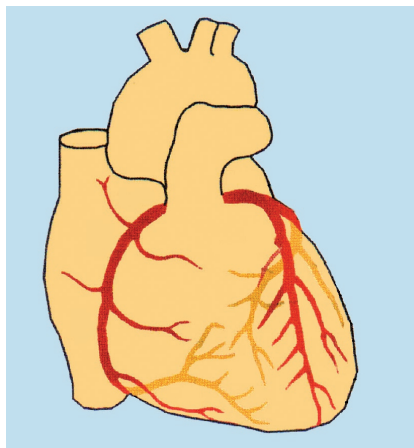
Neue Akquisitionsprotokolle für die CT-Koronarangiografie (CT-CA) sollen die Strahlendosis reduzieren, zum Beispiel die prospektive EKG-Triggerung. Bei der prospektiven EKG-Triggerung erfolgt die Akquisition der Bilddaten Schicht für Schicht zu einem vorab definierten Zeitpunkt des RR-Intervalls. Dieses führt zwangsläufig zu einer Reduktion der Strahlenbelastung. Auf die klinische Brauchbarkeit und Auswertbarkeit sollte dieses Protokoll für die CT-CA untersucht werden.

Projekt: 41 Patienten mittleren Alters (54,9 Jahre) mit vermuteter (n = 35)

oder bekannter (n = 6) KHK, im Sinusrhythmus, ohne Niereninsuffizienz oder Kontrastmittelallergie wurden mittels einer CT-Koronarangiografie im 64-Zeilen-Gerät (GE Healthcare) untersucht. Als Vorbehandlung bekamen sie Nitro sublingual und 5–20 mg Metoprolol i. v. zur Erzielung einer Herzfrequenz unter 65/min, gefolgt von 80 ml iodhaltigem Kontrastmittel. Die prospektive EKG-Triggerung erfolgte mit dem kommerziell verfügbaren „Snapshot Pulse“-Protokoll. Die Röhrenspannung betrug 100–120 kV je nach BMI.

Zwecks möglichst niedriger Strahlenexposition wurde das kleinstmögliche Akquisitionsfenster in der diastolischen Phase bei 75% des RR-Intervalls verwendet. Die effektive Strahlendosis wurde berechnet als Dosislängenprodukt (DLP) multipliziert mit dem Konversionskoeffizient des Thorax. Zur Rekonstruktion der CT-Angiografie-Bilder wird eine Schichtdicke von 0,6 mm verwendet. Die übliche Einteilung der 15 Koronarsegmente erfolgte wie von der „American Heart Association“ vorgeschlagen. Die technische und medizinische Auswertung der Bildqualität wurde von 2 unabhängigen Untersuchern nach einem Score-System durchgeführt.

Ergebnisse: 40 Patienten konnten ausgewertet werden, einer wurde wegen



Vorhofflimmern ausgeschlossen. Der mittlere BMI betrug $26,1 \pm 4,0 \text{ kg/m}^2$, die mittlere Herzfrequenz $57,3 \pm 6,2 \text{ bpm}$. Die mittlere applizierte Strahlendosis lag bei $2,1 \pm 0,6 \text{ mSv}$ (range 1,1–3,0 mSv). Ausgewertet wurden bei 40 Patienten insgesamt 160 Gefäße und 519 Koronarsegmente (von 640 möglichen) mit einem Durchmesser von mindestens 1,5 mm. 121 Segmente (18,9%) wurden wegen fehlender Abbildung (anatomisch bedingt) oder einem Durchmesser unter 1,5 mm nicht ausgewertet.

Von den Segmenten mit diagnostischer Bildqualität (95%) zeigten 54,6% eine exzellente Bildqualität, 33,7% eine etwas undeutliche Gefäßwand und 11,8% der Segmente zeigten kleine Artefakte. Nicht diagnostisch verwertbar waren 5% der in die Auswertung einbezogenen Segmente. Die Ursache hierfür lag in den sogenannten Treppenstufenartefakten (bedingt durch die schichtweise Datenakquisition) oder durch EKG-Elektroden-Artefakte. Dabei war in den kleineren ($p < 0,05$) und in den sehr beweglichen Koronarsegmenten der rechten und linken Koronararterie die Bildqualität signifikant schlechter. Gut auszuwerten waren der proximale und mittlere Abschnitt der rechten Koronararterie, der linke Hauptstamm und der proximale/mittlere RIVA (Ramus interventricularis anterior) sowie der proximale Ramus circumflexus. Wesentliche Determinanten der Bildqualität sind die Herzfrequenz, die optimalerweise unter 63/min liegen sollte, der BMI und die Kontraststärke der Gefäßdarstellung.

Fazit: Wie sich erstmals zeigte, liefert die CT-Koronarangiografie mit prospektiver EKG-Triggerung eine auswertbare diagnostische Bildqualität bei niedriger Strahlenbelastung von 1,1–3,0 mSv. Voraussetzung: die Herzfrequenz während der Untersuchung beträgt weniger als 63/min und die Röhrenspannung wird entsprechend dem BMI angepasst. 93% der Patienten lieferten auswertbare Ergebnisse. In der beschriebenen Studie handelt es sich allerdings um eine relativ geringe Patientenzahl und der Vergleich mit dem Goldstandard invasive Koronarangiografie fehlt. Nebenbei bleibt zu erwähnen, dass die vorgestellte Arbeit von GE Healthcare unterstützt wurde, wo ein Autor beschäftigt ist.

Dr. Ilse Janicke, Duisburg

Kommentar

CT-Angiografie als unkontrollierte Screeningmethode ungeeignet

Der heutige Goldstandard zur Diagnose der KHK ist die invasive Herzkatheteruntersuchung, die sich trotz des sehr niedrigen Risikos von unter 0,1% in geübter Hand als invasive Maßnahme zur Risikostratifizierung asymptomatischer Personen verbietet. Die etablierten nichtinvasiven kardialen Funktionsuntersuchungen (Fahrradergometrie, Myokardszintigrafie, Stressechokardiografie, Stress-MRI) werden erst bei hämodynamisch relevanten Koronarstenosen von mindestens 50% positiv und sind dann Indikation zur invasiven Diagnostik. Sind sie negativ, ist die Prognose bezüglich kardiovaskulärer Ereignisse niedrig.

Hintergrund zum Herz-CT

Zur Detektion und Quantifizierung kalzifizierter Plaques der Koronargefäße, die eine Atherosklerose in frühen Stadien anzeigen, hat sich seit Anfang der 1990er-Jahre die schnelle Computertomografie (Elektronenstrahl-Computertomografie, Spiral-Computertomografie) etabliert. Nach der größten Untersuchung an 25000 asymptomatischen Personen mit dem längsten Follow-up ist der Koronarkalk nicht nur für den Koronartod, sondern für die Gesamtsterblichkeit prädictiv (1). Fehlt jeglicher Koronarkalk, ist die Prognose äußerst günstig (10-Jahres-Überleben von 99,4%). Diese Daten haben zum Beispiel in der Flug- und Raumfahrtmedizin Relevanz (2). Mit den neuen Mehrschicht-Spiral-CT-Techniken können auch die wenig oder nicht verkalkten Plaques, die ja eher zum akuten Koronarsyndrom tendieren, visualisiert werden und eine nichtinvasive Koronarangiografie durchgeführt werden.

Technische Grundlage des Mehrschicht-Spiral-Computertomografen

Bei dem erstmals 1989 berichteten Untersuchungsmodus der Spiral-CT-Technik wird der Patiententisch kontinuierlich durch das permanent rotierende Detektorsystem bewegt und so durch die konstant ausgerichtete Strahlung ein lückenloser spiralförmiger Volumendatensatz gewonnen, der jegliche Rekonstruktion ermöglicht. Mit den 1998 eingeführten 4-Schicht-Spiral-CT-Geräten begann eine neue Ära der nichtinvasiven Herzbildgebung. Erstmals wurde damit auch die EKG-synchronisierte Darstellung des gesamten koronaren Gefäßsystems möglich. Nach dem 16-Zeilen-CT-Gerät wurde 2004 der 64-Zeilen-Scanner mit einer Ortsauflösung von 0,4 mm³ eingeführt (Koronarangiografie 0,2 mm³ räumliche Auflösung). Charakteristisch ist die simultane Akquisition von 64 axialen Schnittbildern in einer Sekunde mit einer hohen zeitlichen Auflösung von 105–250 msc. Bei der erst 2007 eingeführten

Dual-Source-Computertomografie (DSCT) kommen zwei Röhren-Detektorsysteme eines 64-Zeilen-Scanners zum Einsatz (zeitliche Auflösung 83 ms).

Die Entwicklung der Spiral-CT-Scanner bis zum jetzt etablierten 64-Zeilen-Gerät führte zu einer immer besseren zeitlichen und räumlichen Auflösung auf Kosten einer immer höheren Strahlenbelastung. In Anbetracht der Entwicklung von Scannern mit noch höherer Rotationszeit und höherer Anzahl von Detektoren parallel ist die „Snapshot“-Technologie bei prospektiver EKG-Triggerung, bei der die Durchstrahlung des Menschen in der Röhre nur zu einem kurzen vordefinierten Zeitraum des Herzzyklus stattfindet, ein vielversprechendes Protokoll.

Diagnostische Rolle der CT-Koronarangiografie

Die hier ermittelte Strahlenexposition von 2–3 mSv liegt in der Größenordnung einer diagnostischen Herzkatheteruntersuchung. Zu bedenken ist jedoch, dass trotz bester Untersuchungsbedingungen durchweg in den meisten Studien und der einzigen verfügbaren Multicenterstudie zum MSCT bis zu 29% (3) (9% bei 64-Zeilen-Detektor) der Koronarsegmente von der Analyse ausgeschlossen wurden. Dieses deckt sich auch mit der hier vorgestellten Untersuchung: 5% der Segmente waren nicht von diagnostischer Qualität. Im Vorfeld wurden allerdings bereits 18,9% der Segmente nicht in die Analyse einbezogen. Die diagnostische Koronarangiografie ist also bisher nicht durch diese Methode zu ersetzen.

Vor allem in Anbetracht der raschen Verbreitung der CT-Geräte und des teilweise unkritischen breiten Einsatzes der nichtinvasiven Koronarangiografie gerade auch bei asymptomatischen Individuen gilt es unter Berücksichtigung der Vor- und Nachteile die diagnostische Rolle der CT-CA zu bedenken: Es handelt sich um eine kostengünstige, untersucherunabhängige, schnelle (15 Minuten) und einfache Untersuchung. Ungünstig sind zum einen die hohe Strahlenbelastung, die wiederholte Untersuchungen zum kardialen Monitoring nicht ideal erscheinen lassen, und die Kontrastmittelbelastung. Nachteilig sind andererseits die eingeschränkte diagnostische Leistung bei Koronarverkalkungen, bei vielen Stents und die oft bisher nicht gut auswertbaren peripheren Koronarsegmente. Andererseits hat bisher keine Studie gezeigt, dass ein Koronarkalkscreening die KHK-Mortalität und Morbidität senkt. Eine klarere Aussage wird erst die MESA¹-Kohortenstudie (1999–2009) liefern.

Üblicherweise beginnt die Herz-CT-Untersuchung mit der CT-Koronarkalkbestimmung

(kein Kontrastmittel, wenig Strahlenexposition). Denn das Risiko eines kardialen Ereignisses steigt mit der Menge der per CT gemessenen Koronarkalkifizierungen (1). Bei nicht zu hohem Kalkscore schließt sich die Darstellung der Koronararterien und nicht kalkhaltigen Plaques mit einer Ortsauflösung im Submillimeterbereich nach Kontrastmittelgabe an.

Zahlreiche meist Singlecenterstudien haben eine gute Übereinstimmung zwischen der invasiven Koronarangiografie und der nichtinvasiven CT-Koronarangiografie zeigen können, obwohl 9–29% der Segmente von der Analyse ausgeschlossen werden mussten. In allen Studien erlaubt der hohe negative Vorhersagewert von zirka 98% den Ausschluss einer KHK, wohingegen der positive Vorhersagewert weiterhin unzureichend ist (56–91% bei Segmentanalyse) (4). Dabei beschränken sich die meisten Untersuchungen auf relativ kleine Patientenzahlen mit einer mittleren bis hohen Vortestwahrscheinlichkeit für eine KHK. Letztere sollte man ohne Herz-CT direkt der invasiven Herzkatheteruntersuchung und Therapie zuführen.

Klasse-II-b-Level-B-Indikation bei zweifelhaften nichtinvasiven Befunden

Beim asymptomatischen Individuum, zum Beispiel mit beruflicher Verantwortung für Dritte (Piloten) ist die Indikation zum Herz-CT gegeben, wenn ein intermediäres Risiko (10-Jahresereignisrate 10–20%) vorliegt. Die CT-Angiografie sollte nicht als unkontrollierte Screeningmethode am Anfang der Abklärung einer KHK stehen, sondern nur im Zusammenhang mit klinischer Symptomatik bzw. vorangegangenen herkömmlichen Ischämietests wertvolle nichtinvasive Zusatzbefunde liefern. Es handelt sich um eine Klasse-II-b-Level-B-Indikation bei zweifelhaften nichtinvasiven Befunden und niedrigem bis intermediärem KHK-Risiko. In diesem Kontext geht dann ein negativer CT-Befund mit einer ausgezeichneten Prognose einher. Dr. Ilse Janicke, Duisburg

Literatur

- 1 Budoff MJ, Shaw LJ, Liu ST et al. Long-term prognosis associated with coronary calcification: Observations from a registry of 25,253 patients. *J Am Coll Cardiol* 2007; 49: 1860–1870
- 2 Hamilton DR, Murray JD, Ball CG. Cardiac health for astronauts: Coronary calcification scores and CRP as criteria for selection and retention. *Aviat Space Environ Med* 2006; 77: 377–387
- 3 Garcia MJ, Lessick J, Hoffmann MH, Investigators CS. Accuracy of 16-row multidetector computed tomography for the assessment of coronary artery stenosis. *JAMA*.2006; 296: 403–411
- 4 Mahnken AH, Mühlenbruch G, Dohmen G et al. Aktueller Stand der MSCT-Angiografie der Koronararterien. *Dtsch Arztebl* 2007; 104: A2201–A2207

¹ Multi-Ethnic Study of Atherosclerosis