

Therapie über die Körperoberfläche

Anatomische und physiologische Aspekte der neurolymphatischen Reflexpunkte am Beispiel der Augen- und Ohrzonen

Klaus G. Weber, Rottenburg

Anfang des 20. Jahrhunderts fand der amerikanische Osteopath Frank Chapman auf empirischer Grundlage oberflächlich gelegene Reflexzonen, mit denen er Erkrankungen der inneren Organe beeinflussen konnte. 1937 veröffentlichte Charles Owens diese Punkte in „An Endocrine Interpretation of Chapman's Reflexes“. 1963 wurde das Buch von der American Academy of Osteopathy wieder aufgelegt [2]. Chapman's neurolymphatische Reflexpunkte werden in den USA und in Europa in der Osteopathie, der Ortho-Bionomy, der angewandten Kinesiologie und der Chiropraxis zu einem gewissen Umfang gelehrt und genutzt.

Ein Hindernis für eine weitere Verbreitung und Wertschätzung lag zum einen in den von Mitchell in seinem Vorwort zur 2. Auflage von 1963 erwähnten sprachlichen Schwächen Owens. Die im Buchtitel sogenannte endokrine Interpretation der Wirkung der neurolymphatischen Punkte, nach heutigem Kenntnisstand physiologisch nicht haltbar, stellt ein zweites Hindernis dar. Das ist bedauerlich, da die Punk-

te sich in der Praxis beeindruckend effektiv in Diagnostik und Therapie bewährt haben.

Klinisch imponieren die Chapman-Punkte als kleine (hirse- bis linsengroße), subkutane, nicht verschiebliche Knötchen auf der Oberflächenfaszie, am Periost und auf Sehnen. Als positiv gelten schmerzhafte Punkte. Bei sehr chronischen Belastungen gibt es auch sensorisch abgeschaltete Punkte, die deutlich zu palpieren sind und erst ab der zweiten oder dritten Behandlung sensibel werden. Der mit positiven Punkten verbundene Palpationsschmerz wird meist als stechend bezeichnet und klingt oft längere Zeit nach der Palpation nach. Alle Funktionen sind mindestens in einem primären, vorrangig ventralen und einem sekundären, meist dorsalen Punkt repräsentiert.

Die Behandlung erfolgt über eine sanfte, langsame Mobilisation der Punkte in die freie Richtung, häufiger noch durch das Annähern der umgebenden Weichteilstrukturen unter gehaltener Palpation. Dem Punkt wird ein „Nest gebaut“, der Druckschmerz lässt nach. In dieser Entlastung kann man den Punkt ähnlich wie bei einer Lymphdrainage leicht und langsam massieren.

Im Zusammenhang mit dem Focus Haut ist vor allem an die Behandlung der 23 Punkte des sog. Becken-Schilddrüsen-Syndroms (BSS) zu denken (siehe Literatur). Über die Aktivierung der Ausscheidungsfunktionen und des Immunsystems wird jede Lokalbehandlung der Haut unterstützt.

Punkte Auge und Ohr

Eine Darstellung des BSS würde den Umfang jeden Artikels sprengen. Deswegen möchte ich die Gelegenheit nutzen, anhand zweier Punkte darzustellen, mit welchen Wirkmechanismen über die segmentalreflektorischen Bezüge hinaus wir zusätzlich über die Körperoberfläche (Haut, Unterhaut und Oberflächenfaszie) viszerale Strukturen beeinflussen.

Es handelt sich dabei um die Punkte Ohr und Auge. Die folgenden anatomisch-physiologischen Überlegungen stellen, wie der Entwurf von Owens, Denkmotive dar.

Die Punktangaben habe ich dem Buch von Owens und dem Buch „Applied Kinesiology“ von Walther [4] entnommen. Leider ist bei Walthers Kapitel über die

Zusammenfassung

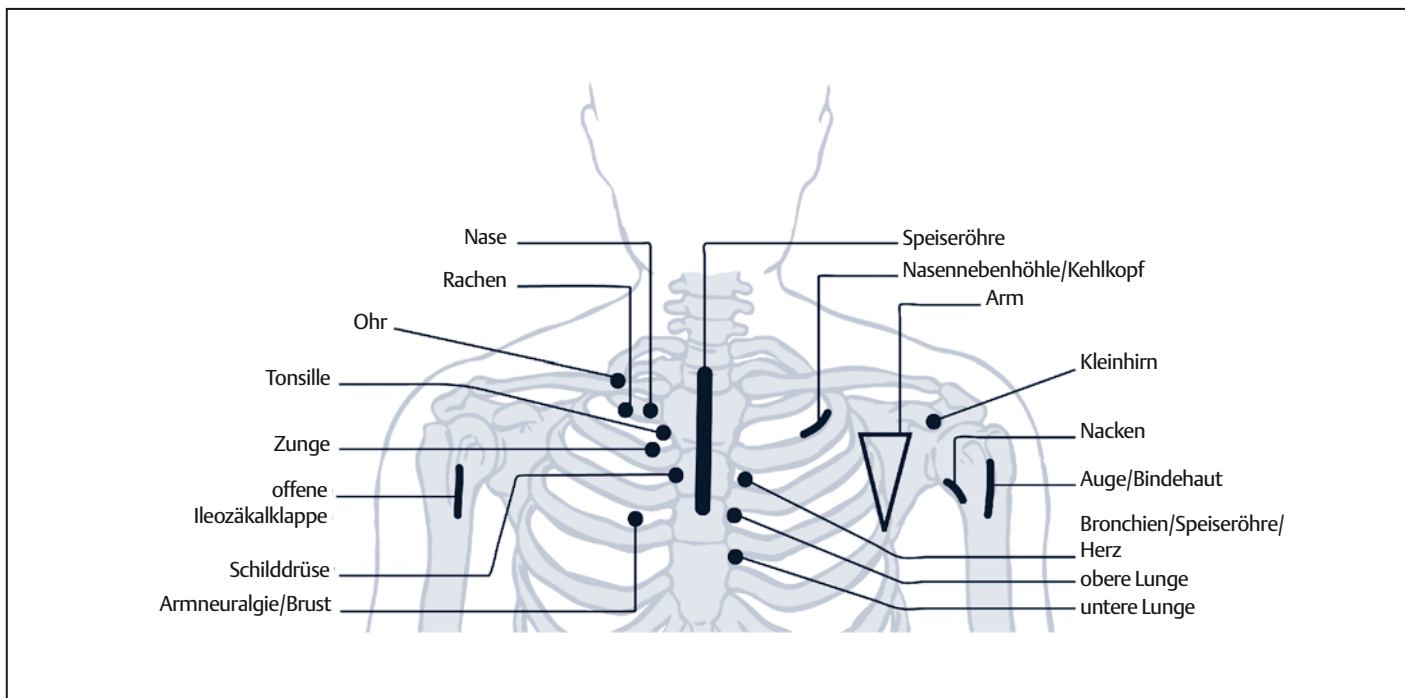
Neurolymphatische Reflexzonen (Chapmanpunkte) erlauben die Behandlung innerer Strukturen über die Körperoberfläche (Haut, Unterhaut, Oberflächenfaszie). Am Beispiel der Punkte für Ohr und Auge stellt der Beitrag anatomisch-physiologische Überlegungen an und interpretiert mögliche Wirkungsweisen der durch sanfte, langsame Entlastungspalpation und Mobilisation behandelten Punkte.

Summary

Therapy via the Body Surface Anatomical and Physiological Aspects of the Neurolymphatic Reflex Points by the Example of Eye and Ear Zones
Neurolymphatic reflex zones (Chapman points) permit the treatment of inner structures via the body surface (skin, hypodermis, surface fascia). By the example of the points for ear and eye, the article makes anatomical and physiological considerations and interprets possible modes of action of the points treated by soft, slow mobilization.

Résumé

Thérapie sur la surface du corps Aspects anatomiques et physiologiques des points réflexes neurolymphatiques sur l'exemple des yeux et des zones auriculaires
Les zones réflexes neurolymphatiques (points de Chapman) permettent le traitement de structures internes par la surface de la peau (Peau, sous la peau, faciès de la surface). Sur l'exemple des points auriculaire et oculaire, l'article présente des réflexions anatomiques et physiologiques et interprète les modes d'action possibles des points traités par une mobilisation lente et douce.



01 Chapman-Punkte am Oberkörper [aus 6].

„kloakale Synchronisation“ nicht zu entnehmen, woher seine Beschreibung der Labyrinth- und Augenstell-Reflexpunkte stammt.

Die bei Walther ausführlich beschriebenen muskulären Bezüge der Punkte sollen nur gestreift werden. Insgesamt ist die muskuläre Interpretation der neurolymphatischen Zonen nach Goodheart eher über Muskel-Faszien-Ketten zu verstehen und die viszerale Wirkung der Punkte nach Chapman über segmentalreflektorische Bezüge.

Auge

Primäre Zone nach Chapman

Lage: Ventral gelegen, knapp distal des Oberarmkopfes. Diese Angabe ist recht vage. Nach unseren Erfahrungen kann das Gebiet medial und lateral direkt neben der distalen Hälfte des Ansatzes des M. pectoralis major am Oberarm der Zone zugeordnet werden. Muskulär besteht ein Bezug zum kranialen Anteil des M. trapezius.

Symptome und Interpretation möglicher Funktionszusammenhänge

Eine aktive ventrale Zone kann prinzipiell bei allen akuten Augenbeschwerden genutzt werden. Bei Chapman/Owens

heißt die Zone noch Retinitis- oder Konjunktivitis-Zone. Sie sei angezeigt bei allen akuten Augenerkrankungen. Nach unseren Erfahrungen ist sie aufs Auge bezogen aktiv bei Visusbelastungen, bei der Conjunctivitis sicca, der diabetischen Retinopathie, der „Augenmigräne“ und beim Halbseitenkopfschmerz mit Ausstrahlung ins Auge.

Schon Owens verweist in seinem Buch bei diesem Punkt ausführlich auf die Bedeutung des Verdauungstraktes, der allgemeinen Stoffwechselbelastung (Becken-Schilddrüsen-Syndrom), der Funktion des Beckenrings und der Organe des kleinen Beckens für das Auge.

Konjunktivitis

Interessant ist die Angabe bei Walther, nach dem der ventrale Augenpunkt gleichzeitig den sekundären Punkt für die Ilioäkalklappe darstellt. Die Ilioäkalklappe ist maßgeblich an der übergeordneten Steuerung der Sphinktere des Verdauungstraktes beteiligt.

So ergibt sich zumindest empirisch funktionell eine Verbindung vom Verdauungstrakt zum Auge. In der Praxis erlebt man oft einen Zusammenhang oder eine gleichförmige Reaktion von Darmepithel und seröser Konjunktiva. Exzessiver Alkoholgenuß führt zu Gefäßinjektionen, den bekannten roten Augen. Allergische Belastungen des Verdauungs- und

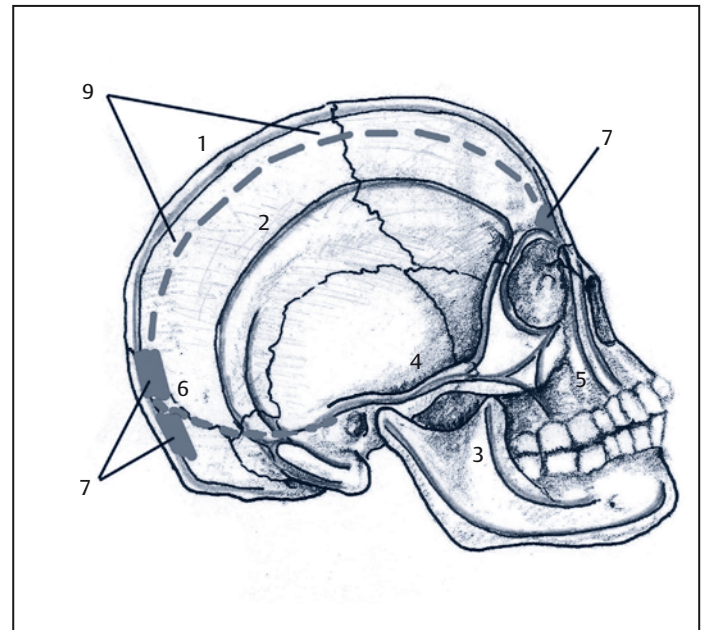
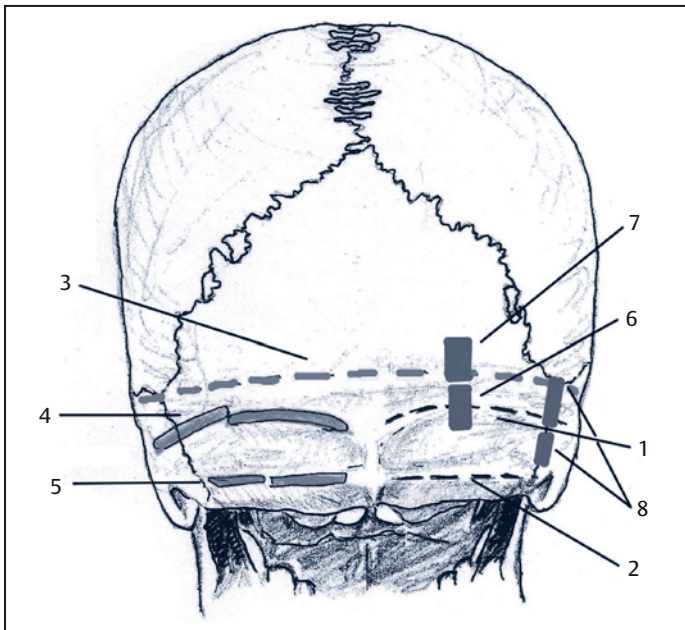
Respirationstraktes zeigen sich auch an der Bindehaut.

Halbseitenkopfschmerz und Visusbelastungen

Der M. trapezius ist ein Antagonist des M. pectoralis major. Insertionsirritation durch einen andauernden Hartspann des M. pectoralis major führt zur Gegenspannung des M. trapezius und über die Kompression des Austritts des N. occipitalis major zum Halbseitenkopfschmerz. Einen Zusatzfaktor könnte die reflektorische Tonuserhöhung des M. epicraneus darstellen.

Wenn man den Zusammenhang von Augenzone und Ansatz des M. pectoralis major berücksichtigt, fällt auf, dass in den Interkostalräumen kranial und kaudal des kostalen Ansatzes des Muskels die Leber- und Gallenzonen nach Chapman liegen. Diese Zonen lassen sich segmentalreflektorisch und funktionell durch die Lage von Zwerchfell und Leber erklären. Damit wird ein klinischer Zusammenhang zwischen dem Augenpunkt und Halbseitenkopfschmerzen/Halbseitenmigräne über die bekannte „Gallenmigräne“ hergestellt. Ein funktioneller Bezug zu den Verdauungsfunktionen wäre auch wieder hergestellt.

Umgekehrt führen die Spannungen im Viszerokranium durch die Tonusanpas-



☑2 Dorsale Augenpunkte und Labyrinthreflexpunkt (beide sind paarig angelegt). 1 Linea nuchae superior, 2 Linea nuchae inferior, 3 Linea nuchae suprema mit dem Tentoriumansatz innen, 4 Ansatz der oberflächlichen Nackenmuskeln (z. B. M. semispinalis), 5 Ansatz der tieferen Nackenmuskulatur (z. B. Mm. recti capitis major et minor), 6 1. dorsaler Augenpunkt, 7 2. dorsaler Augenpunkt, 8 Labyrinthreflexzone.

☑3 Die Verbindung der Augenpunkte und die Kraftlinien am Schädel. Die Linien 1–6 betreffen den Verlauf der Hauptkraftlinien der Schädelkalotte. 7 Augenkoordinations-Zone, 8 dorsale Augenpunkte, 9 Verlauf des M. occipitofrontalis und seiner Sehnenplatte.

sung der Augenmuskulatur bei Visusänderungen zu einer Einflussnahme auf die Nackenmuskulatur.

Augenhintergrund

An einer kleinen Gruppe von 24 Patienten mit diabetischer Retinopathie und zwei Patientinnen mit einer Chorioretinitis, die nicht auf die Standardkortikoidtherapie ansprachen, konnte ich die Effektivität der Augenpunkte und der Begleitbehandlung der orbitalen Suturen (Sutura frontozygomata und Sutura frontomaxillare) erleben.

17 der 24 Patienten erlangten durch die Behandlung eine für den Alltag bedeutsame Besserung der Sehleistung, obwohl

sich bei der augenärztlichen Untersuchung keine relevante Befundänderung zeigte. Offensichtlich wurde das funktionstüchtige Restgewebe besser genutzt. So konnten einige unter anderem das Umschalten der Fußgängerampel wieder sehen oder wieder mit der Lupe lesen etc. Die Chorioretinitis klang glücklicherweise in beiden Fällen rasch ab.

Sekundäre Augenzone

Lage: Dorsal, einmal etwa an der Austrittsstelle des N. occipitalis major und zweitens in derselben Linie weiter scheidelwärts auf der Linea nuchae suprema beginnend. Die Zuordnung der sekundären dorsalen Zone zum M. supraspinatus

und dem kaudalen Anteil des M. trapezius nach Goodheart sei erwähnt.

Augenkoordinations-Zone [4]

Die Zone liegt auf dem Os frontale am inneren oberen Winkel des Orbitabogens medial des Austrittspunktes des N. supraorbitalis.

Symptome der dorsalen Punkte und des Augenkoordinations-Punktes und ihre Interpretation

Symptome nach Owens

1. Posterior: Retinitis mit Ermüdung der Iris-muskulatur, Weitstellung der Pupillen, Seh-Störungen, das Bedürfnis die Augen zu reiben, um die Sicht zu verbessern.
2. Posterior: Öfters mit Schmerzen am Lidrand und im Bulbus verbunden, Bindehautentzündung mit Juckreiz, Brennen.

Symptome des Augenkoordinations-Punktes [4]

Erschwerte Koordination der Augenmuskulatur, Ermüdungsschielen, Doppelbilder, Gleichgewichtsstörungen.

Anzeige

Interpretation

Alle drei Zonen könnten funktionell eng zusammenhängen. Daraus ergäbe sich, dass die unterschiedlich genannten Symptome ebenso allen drei Zonen mehr oder weniger gleichwertig zugeordnet werden könnten. Hierzu wage ich noch keine abschließende Aussage.

Die dorsale und die ventrale Zone sind direkt über die beiden Ansätze und die sie verbindende Sehnenplatte des M. occipitofrontalis (M. epicraneus) miteinander verbunden. Eine erhöhte Spannung in der nuchal ansetzenden Muskulatur am ersten dorsalen Punkt löst durch den Zug auf die Faszien und das Periost eine Gegenspannung am Ansatz der Pars occipitalis (2. dorsaler Augenpunkt) des M. occipitofrontalis aus. Die Spannung pflanzt sich nach vorne in den mimischen Anteil des Muskels fort (ventrale Zone). Dort kann sie auf die supraorbital austretenden Fasern des N. trigeminus wirken, Triggersyndrome verursachen und die lokale Trophik stören.

Vorstellbar ist zusätzlich eine Kraftübertragung über die Ansätze der Nackenmuskulatur auf das Tentorium, das innen auf Höhe der Linea nuchae suprema an der Schädelkalotte ansetzt und mit seinem oberen Blatt in die Durabedeckung der Orbita übergeht.

Ohr

Primäre Zone

Lage: Nach Owens auf dem Oberrand des Schlüsselbeines, dort wo die 1. Rippe unterkreuzt. Nach unseren Erfahrungen liegt der oft nur hirsekorngroße akti-

ve Punkt leicht dorsal der Oberkante der Klavikula. Da die erste Rippe in ihrem Verlauf immer wieder einmal schwer zu tasten ist, kann der laterale Ansatz des M. sternocleidomastoideus als Orientierungshilfe genommen werden. An seinem lateralen Rand liegt die ventrale Zone.

Sekundäre Zone

Lage: Dorsal über der Mitte des Atlasquerfortsatzes.

Labyrinthreflexzone [4]

Lage: Auf der Sutura occipitomastoidea.

Symptome

Nach Owens spricht ein aktiver ventraler Punkt für eine Mittelohrbeteiligung. Die dorsale Zone sei vor allem mit einer Otitis media oder einer Mastoiditis assoziiert. Da die von Owens genannten Krankheitsbilder einer sofortigen effektiven medikamentösen Therapie bedürfen, spielen andere Symptome für den manuell tätigen Therapeuten eine größere Rolle. Nach unseren Erfahrungen ist der ventrale Punkt eher bei diffusen Otalgien, Schmerzen/Entzündung des Gehörganges, Lärmschäden und beim Störfeld Ohr aktiv. Tinnitus, Hörminderung, otogener Schwindel und ein Störfeld Ohrregion finden ihren reflektorischen Niederschlag in der dorsalen Zone und im Gebiet des Labyrinthreflexes.

Interpretation

Owens Hinweis auf den Bezug des dorsalen Punktes zur Otitis media und zur Mastoiditis ist einleuchtend. Zu seiner

Zeit, vor der Ära der Antibiotika, trat die bedrohliche Mastoiditis im Gefolge der Otitis media häufig auf. Bei der Palpation der dorsalen Zone nahe dem Mastoid selbst und zugleich über den nuchalen Lymphbahnen löst der lokale Druck bei Vorliegen der genannten Krankheiten natürlich Schmerzen aus.

Die ventrale Aktivierung der Zone erfolgt wahrscheinlich über den M. sternocleidomastoideus, in dessen Insertionsgebiet an der Klavikula der ventrale Ohrpunkt liegt.

Gleichzeitig findet sich hier eine der Haftstellen der Fascia colli superficialis. Diese nimmt Einfluss auf den Lymphtransport in der Sub- und Retromandibularregion. Lymphstauungen fördern den „Tubenkatarrh“ und damit die Ausbildung einer Otitis media.

Insertionstendopathien am Mastoid und ein Hartspann des M. sternocleidomastoideus können über den N. auricularis major und das Punctum nervosum zu diffusen Otalgien führen.

Ein spezifischer, genau lokalisierter basaler Gehörgangsschmerz mit hoher lokaler Berührungsempfindlichkeit scheint über die Kette M. sternocleidomastoideus – M. digastricus venter posterior – M. stylohyoideus vermittelt zu werden. Dafür spricht zumindest die Befundbesserung nach Behandlung des M. stylohyoideus. Der chronische Zug am Styloid bahnt möglicherweise auch die Ausprägung einer chronischen Gehörgangsentzündung.

Lärmbelastungen, unter denen vor allem das Trommelfell und der M. stapedius zu leiden haben, führen ebenfalls reflek-

torisch zur Aktivierung der ventralen Zone.

Ein chronischer Hartspann der tiefen nuchalen Muskulatur führt zu einer Druckdolenz des dorsalen Reflexpunktes und vor allem zu einer chronischen Inspirationsbelastung des Okziput. Diese überträgt sich als vermehrte Zugspannung auf das Tentorium und über dieses auf die Kante des Felsenbeins. Damit ist eine Torsionsbelastung des Felsenbeins verbunden, die sich auf die Funktion der Innenohrorgane auswirken kann.

Die Labyrinthreflexzone ist bei positivem Befund zunächst einmal Zeichen einer Belastung der Sutura occipitomastoidea und in zweiter Linie reflektorisch zu deuten. Anatomische Bezüge sowohl zu Felsenbein, Tentorium wie auch zum M. sternocleidomastoideus mit ihrer bereits besprochenen Bedeutung sind für diese Zone klar gegeben.

Alle Reflexzonen des Körpers sind Ausdruck eines zirkulär ablaufenden Regelgeschehens. Deswegen können aktive neurolymphatische Zonen im direkten ursächlichen anatomischen Zusammenhang mit den von den Patienten beklagten viszeralen oder muskulären Beschwerden

stehen oder sekundärer Ausdruck dieser Beschwerden oder Belastungen sein.

Ausbildung

Die Kenntnis der Zonen und ihrer Zusammenhänge stellt eine große Bereicherung dar für unser diagnostisches und therapeutisches Repertoire in der täglichen Praxis. Die Arbeit mit den neurolymphatischen Punkten nach Chapman und Goodheart wird in recht unterschiedlichem Umfang und mit unterschiedlichen Schwerpunkten an einigen Ausbildungsstätten für Osteopathie und Angewandte Kinesiologie sowie am Deutschen Institut für Ortho-Bionomy unterrichtet.

An unserem Institut ist die Vermittlung der neurolymphatischen Punkte mit ihren vielfältigen Beziehungen und Wechselwirkungen Bestandteil der neurophysiologischen Fortbildungskurse zu den Themen Beine und Becken, Wirbelsäule, Schulter, Nervensystem, Innere Organe und Bewegungsapparat. Dabei werden die Reflexpunkte u. a. kombiniert mit der Arbeit mit Bewegungsmustern, Muskelenergietechniken, Selbstbehandlungs-

techniken und der Arbeit an Haltung und Gang. Voraussetzung für diese Fortbildungen ist für alle Interessenten die Teilnahme an einem Kurs strukturelle Techniken der Ortho-Bionomy, um eine gemeinsame Grundlage in der Nomenklatur, Kontaktqualität, den Behandlungsprinzipien usw. zu schaffen.



- [1] Chaitow L: Neuromuskuläre Techniken in der manuellen Medizin und Osteopathie. München: Urban & Fischer; 2002.
- [2] Owens Ch: An Endocrine Interpretation of Chapman's Reflexes. 2nd ed. Chattanooga: Chattanooga Printing & Engraving; 1963.
- [3] Perronneaud-Ferre R: Techniques Reflexes en Osteopathie. Aix en Provence: Editions de Verlaque; 1993.
- [4] Walther DS: Applied Kinesiology. Pueblo: Systems DC; 1998.
- [5] Weber K: Neuraltherapie in der Praxis. 2. Aufl. Stuttgart: Sonntag; 2004.
- [6] Weber K, Bayerlein R: Neurolymphatische Reflextherapie nach Chapman und Goodheart. 2. Aufl. Stuttgart: Sonntag; 2008.
- [7] Weber K, Wiese M: Kraniosakrale Therapie. Ressourcenorientierte Behandlungskonzepte. Heidelberg: Springer; 2003.
- [8] Weber K, Wiese M: Weiche manuelle Techniken der Ortho-Bionomy. 2. Aufl. Stuttgart: Sonntag; 2005.

Abbildungen:

Abb. 1 aus: Weber K, Bayerlein R: Neurolymphatische Reflextherapie nach Chapman und Goodheart. 2. Aufl. Stuttgart: Sonntag; 2008.