

# Interdisziplinäre Therapie der Erkrankungen der Orbita

## Interdisciplinary Management of Orbital Diseases




Autorinnen/Autoren

A. Eckstein, H.-J. Welkoborsky

### Institute

Univ. Klinik für Augenheilkunde Universitätsmedizin Essen,  
Klinik für HNO-Heilkunde, Kopf- und Halschirurgie,  
Klinikum Nordstadt der KRH

### Schlüsselwörter

orbitale Komplikationen, endokrine Orbitopathie,  
autoimmunologische Erkrankungen der Orbita, Tumoren  
der Orbita, chirurgische Zugangswege

### Keywords

Orbital complications, Grave's orbitopathy, autoimmune-  
logical orbital diseases, orbital tumors, surgical approaches

### Bibliografie

Laryngo-Rhino-Otol 2024; 103: S43–S99

DOI 10.1055/a-2181-9576

ISSN 0935-8943

© 2024. The Author(s).

This is an open access article published by Thieme under the terms of the Creative Commons Attribution-NonDerivative-NonCommercial-License, permitting copying and reproduction so long as the original work is given appropriate credit. Contents may not be used for commercial purposes, or adapted, remixed, transformed or built upon. (<https://creativecommons.org/licenses/by-nc-nd/4.0/>).

Georg Thieme Verlag, Rüdigerstraße 14,  
70469 Stuttgart, Germany

### Korrespondenzadresse

Prof. Dr. A. Eckstein

Klinik für Augenheilkunde

Hufelandstr. 55

45147 Essen

Email: [anja.eckstein@uk-essen.de](mailto:anja.eckstein@uk-essen.de)

Prof. Dr. Dr. H.-J. Welkoborsky

HNO-Klinik, Klinikum Nordstadt

Haltenhoffstr. 41

30167 Hannover

Email: [hans-juergen.welkoborsky@krh.de](mailto:hans-juergen.welkoborsky@krh.de)

### ZUSAMMENFASSUNG

Die Diagnostik und Therapie von Erkrankungen der Orbita ist eine interdisziplinäre Aufgabe, an der u.a. die Fachdisziplinen HNO-Heilkunde, Augenheilkunde, Radiologie, Strahlentherapie, MKG-Chirurgie, Endokrinologie und Pädiatrie beteiligt sind. Der vorliegende Übersichtsartikel stellt eine Zusammenstellung der häufigsten Erkrankungen dar, mit denen die Fachdisziplinen HNO-Heilkunde und Augenheilkunde interdisziplinär befasst sind. Es werden die akuten entzündlichen Erkrankungen incl. orbitaler Komplikationen, die autoimmunologischen Erkrankungen der Orbita incl. der endokrinen Orbitopathie, und die tumorösen Erkrankungen besprochen. Neben der Diagnostik und der Beschreibung der Klinik wird besonderes Augenmerk auf die interdisziplinäre Therapie gelegt. Abgerundet wird der Übersichtsartikel mit der Beschreibung der wichtigsten chirurgischen Zugangswege zur Orbita, ihre Indikationen und mögliche Komplikationen. Die Autoren haben versucht, trotz der knappen Darstellung die relevanten Fakten zu beschreiben.

### ABSTRACT

Diagnosis and therapy of orbital diseases is an interdisciplinary challenge, in which i.e. otorhinolaryngologists, ophthalmologists, radiologists, radiation therapists, maxillo-facial surgeons, endocrinologists, and pediatricians are involved. This review article describes frequent diseases which both, otolaryngologists and ophthalmologists are concerned with in interdisciplinary settings. In particular the inflammatory diseases of the orbit including orbital complications, autoimmune diseases of the orbit including Grave's orbitopathy, and primary and secondary tumors of the orbit are discussed. Beside describing the clinical characteristics and diagnostic steps the article focusses on the interdisciplinary therapy. The review is completed by the presentation of most important surgical approaches to the orbit, their indications and possible complications. The authors tried to highlight the relevant facts despite the shortness of the text.

## Inhaltsverzeichnis

Zusammenfassung	S43	3.5	IgG4 assoziierte Erkrankung in der Augenhöhle, benigne lymphoide Hyperplasie	S65
Abstract	S43	3.6	ANCA-assoziierte Vaskulitiden, GPA	S67
1. Einführung	S44	3.7	Orbitale Sarkoidose	S69
2. Orbitale Komplikationen	S44	4	Tumoren und Pseudotumoren der Orbita	S70
2.1 Einleitung	S44	4.1	Tumoren der Tränendrüsen und ableitenden Tränenwege	S70
2.2 Anatomische Grundlagen	S45	4.2	Intrakonale Tumoren	S72
2.3 Pathogenese der Orbitalen Komplikationen	S45	4.3	Sekundäre Orbitatumoren (Tumoren der Nasennebenhöhlen mit Übergreifen auf die Orbita)	S77
2.4 Einteilung der entzündlichen orbitalen Komplikationen	S45	5	Chirurgische Zugangswege zur Orbita	S82
2.5 Diagnostik	S46	5.1	Allgemeines	S82
2.6 Therapie	S46	5.2	Konzept der 360 Grad Exposition	S82
2.7 Differentialdiagnosen; Orbitale Entzündungen im Rahmen von schweren Allgemeinerkrankungen	S47	5.3	Mediale Zugangswege	S82
2.8 Besonderheiten der orbitalen Komplikationen bei Kindern	S48	5.4	Transantrale Zugangswege	S83
2.9 Prognose	S49	5.5	Laterale Zugangswege	S84
3. Orbitale Autoimmunerkrankungen	S49	5.6	Anteriore Zugangswege	S84
3.1 Diagnostik	S49	5.7	Laterale Rhinotomie	S85
3.2 Durchführung der Biopsien	S49	5.8	Transkonjunktivale Zugangswege	S85
3.3 Endokrine Orbitopathie	S50	5.9	Exenteratio orbitae	S86
3.4 Idiopathische orbitale Entzündung	S62		Literatur	S86

## 1. Einführung

Diagnostik und Therapie von Erkrankungen der Orbita ist eine interdisziplinäre Aufgabe. Entsprechend der Vielfalt an orbitalen Pathologien erfordert dies ein erfahrenes Team von Augenärzten, HNO Ärzten, MKG Ärzten, Radiologen, Neurologen, Neurochirurgen und Pathologen.

Die enge räumliche Nähe der Augenhöhle zum Gehirn, der Nase und den Nasennebenhöhlen und die feste knöcherne Begrenzung führen zu einer Vielfalt von Symptomen bei Orbitaerkrankungen.

Führende Symptome sind:

- Exophthalmus/Enophthalmus
- Bulbusverlagerung
- Ptosis/Lidretraktion
- Augenbewegungsstörungen/Diplopie
- periokuläre/okuläre Rötung und Schwellung
- periokuläre Stauungszeichen/Chemosis
- periorbitale/orbitale Schmerzen
- Fremdkörpergefühl/Epiphora
- retrobulbäres Druckgefühl
- Bulbusbewegungsschmerz
- Bulbusrepulsionsschmerz / erschwerte Repulsion
- Augendruckanstieg
- Aderhautfalten/Papillenödem
- Gesichtsfeldausfall; Farbsinnstörung
- Visusabfall

In der Regel verursachen langsam wachsende, benigne Prozesse wenige Symptome, während schnell wachsende, maligne Prozesse aber auch sich rasch ausbreitende Entzündungen von vielen klinischen Symptomen begleitet sind.

Bei Prozessen, die zu einer Volumenvermehrung führen, steigt der Gewebedruck in der Orbita an, was den venösen und lymphatischen Abfluss beeinträchtigt (klinisch: Venenstauung der episkleralen und skleralen Gefäße und periokuläre Schwellung). Durch Steigerung des intraokularen Drucks kann der Sehnerv komprimiert werden, mit der Folge der Entwicklung einer kompressiven Optikusneuropathie, deren frühe Symptome Farbsinnstörungen und Gesichtsfeldausfälle sind.

Metastasen können durch Fibrose und Konsumtion des orbitalen Fettgewebes auch einen Enophthalmus erzeugen – ein typisches Symptom bei Metastasen eines szirrhösen Mammakarzinoms.

Motilitätsstörung, Exophthalmus und Visusminderung weisen bei sinugenen Komplikationen auf den Einbruch der Infektion in die Orbita hin.

Die häufigsten Erkrankungen der Orbita sind die Endokrine Orbitopathie, gefolgt von Orbitatumoren, Traumata und entzündlichen Erkrankungen. Die folgende Zusammenstellung gibt eine Übersicht über die entzündlichen Erkrankungen der Orbita, die Orbitatumoren und die chirurgischen Zugangswege.

## 2. Orbitale Komplikationen

H.-J. Welkoborsky

### 2.1 Einleitung

Der Terminus „Orbitale Komplikation“ bezeichnet Erkrankungen oder ein Krankheitssymptom, welche von außen auf die Orbita mit ihren Binnenstrukturen übergreifen [1]. Leitsymptom ist die in der Regel einseitige Schwellung der Orbitaweichteile. Orbitale Komplikationen einer Sinusitis sind relativ häufig. Sie finden sich bei einer

Pansinusitis in etwa 20% aller Fälle [2], wobei Kinder häufiger betroffen sind als Erwachsene.

## 2.2 Anatomische Grundlagen

Anatomisch sind sieben knöcherne Strukturen an der Bildung der Orbita beteiligt. Sie geben der Orbita eine pyramidenartige Form, die sich nach vorne hin öffnet [3]. Die Orbita hat einen vertikalen Durchmesser von etwa 35mm, einen horizontalen Durchmesser von etwa 40 mm und eine Tiefe von 45–55mm [3]. Ausgekleidet ist die Orbita mit einem Periost, auch „Periorbita“ genannt. Die Orbita ist auch Durchgangsstraße für Leitungsbahnen für die bzw. aus der Gesichtsregion.

Topografisch wird die Orbita in einen extrakonalen und in einen intrakonalen Raum untergliedert. Als intrakonaler Raum wird der Bereich zwischen/innerhalb der extraokularen Muskeln verstanden. Der extrakonale Raum befindet sich außerhalb des Muskeltrichters und besteht anterior in einem präseptalen und posterior in einem postseptalen Bereich. Das Septum orbitale ist eine dünne Schicht aus kollagenem Bindegewebe, welches das postseptale Fettgewebe nach vorne hin stabilisiert. Es bildet gleichzeitig eine Barriere gegen eindringende pathogene Keime. Beim Erwachsenen grenzen mehr als 60% der knöchernen Orbitawände an die Nasennebenhöhlen [3].

## 2.3 Pathogenese der Orbitalen Komplikationen

Bei den orbitalen Komplikationen ist pathogenetisch zu unterscheiden zwischen entzündlichen und nicht entzündlichen Ursachen. Die häufigste nicht-entzündliche Ursache ist die akute Einblutung in die Orbita, z. B. bei Mittelgesichtsfrakturen oder im Rahmen von operativen Eingriffen im Bereich der Nasennebenhöhlen mit konsekutiver Erhöhung des intraorbitalen Drucks. Da es sich bei der Orbita um ein knöchernes Kompartiment handelt, kann eine intraorbitale Drucksteigerung nicht durch ein Ausweichen der Weichteile zu den Seiten hin oder nach anterior kompensiert werden. Die Folge ist ein Exophthalmus mit Zugbelastung und direkter Druckwirkung auf den N. opticus, was zu einer Herabsetzung der Sehschärfe bis hin zur Amaurose führen kann.

Entzündliche Orbitale Komplikationen sinugener Genese haben ihren Ursprung meist in einer Sinusitis ethmoidalis (75%) oder maxillaris (ca. 80%), seltener Sinusitis frontalis [4, 5]. Neben Rhinoviren gehören Pneumokokken (*Streptokokkus pneumoniae*) (31%) zu den am häufigsten nachgewiesenen Erregern, gefolgt von *Haemophilus influenzae* (21%) [6, 7]; in einigen Regionen sind Koagulase negative Staphylokokken die häufigsten nachgewiesenen Erreger [5]. Orbitale Komplikationen durch Methicillin-resistente *Staphylokokkus species* sind selten, können aber einen schwereren klinischen Verlauf haben [8].

Die Venen der Orbita besitzen keine Venenklappen (Breschet-Venen), sodass das Blut zwischen den Nasennebenhöhlen und der Orbita in beide Richtungen fließen kann [1, 3, 9]. Bei Entzündungen in den Nasennebenhöhlen steigt der Druck in diesen Venen an, so dass das venöse Blut verstärkt in Richtung Orbita fließt, und Bakterientoxine zu einer direkten Schädigung des Sehnerven (Neuritis nervi optici) führen können bzw. es zu einer Fortleitung der Entzündung in Richtung Sinus cavernosus kommen kann [10, 11]. Daneben führt die Aktivierung einer Inflammationskaskade zu einer Druckerhöhung in der Orbita mit Ausbildung eines Exophthalmus und fakultativ einer Optikusneuropathie [7, 12, 13].

► **Tab. 1** Häufige Differentialdiagnosen der einseitigen Orbitaschwellungen [16, 17].

Bezeichnung	Erkrankungen
<b>Infektiöse Ursachen (in der Orbita selbst oder in die Orbita fortgeleitet)</b>	<ul style="list-style-type: none"> <li>▪ Dacryozystitis</li> <li>▪ Orbitale Komplikation akute Sinusitis</li> <li>▪ Infiz. Insektenstich</li> <li>▪ Dentogene Ursachen</li> <li>▪ Mykosen</li> <li>▪ Hordeolum/Chalazion</li> <li>▪ Infektionen der Haut</li> <li>▪ Konjunktivitis</li> </ul>
<b>Nicht infektiöse Erkrankungen der Orbita</b>	<ul style="list-style-type: none"> <li>▪ Endokrine Orbitopathie</li> <li>▪ Idiopathische entzündliche Orbitaerkrankung („Pseudotumor orbitae“)</li> <li>▪ IgG4-assoziierte Orbitaerkrankung</li> <li>▪ Orbitale lymphoide Hyperplasie</li> <li>▪ Orbitale Myositis</li> <li>▪ Granulomatöse Erkrankungen (Granulomatose mit Polyangiitis; Tolosa-Hunt-Syndrom; Sarkoideose)</li> <li>▪ Vaskulitiden</li> <li>▪ Allergische Erkrankungen</li> <li>▪ Einblutungen z. B. nach Trauma</li> <li>▪ Fremdkörper (► <b>Abb. 3</b>)</li> </ul>
<b>Zystische und tumoröse Läsionen</b>	<ul style="list-style-type: none"> <li>▪ Dermoidzysten</li> <li>▪ Mukozele der Nasennebenhöhlen</li> <li>▪ Enzephalozele</li> <li>▪ Vaskuläre Tumoren (Hämangiome)</li> <li>▪ Vaskuläre Malformationen</li> <li>▪ Tränendrüsenadenome (pleomorphe Adenome)</li> <li>▪ Tränendrüsenkarzinome</li> <li>▪ Optikusgliom</li> <li>▪ Optikuscheidenmeningeom</li> <li>▪ Sekundäres Meningeom</li> <li>▪ Plexiformes Neurofibrom</li> <li>▪ Maligne Lymphome</li> <li>▪ Sarkome</li> <li>▪ Metastasen</li> <li>▪ Tumoren der Nasennebenhöhlen mit Infiltration der Orbita</li> </ul>

## 2.4 Einteilung der entzündlichen orbitalen Komplikationen

Bei den orbitalen Komplikationen sind die orbitalen Komplikationen sinugener Ursache von anderen entzündlichen Erkrankungen zu unterscheiden (► **Tab. 1**) [14, 15]. Leitsymptom aller dieser Komplikationen ist die einseitige Entzündungsreaktion der Orbita mit Orbitaschwellung.

In der Literatur sind in den letzten fünf Jahrzehnten diverse Einteilungen der orbitalen Komplikationen bei akuter Sinusitis publiziert worden [16, 17]. Grundlage aller dieser Einteilungen ist die Beobachtung, dass die orbitalen Komplikationen bei akuter Sinusitis in zeitlich zu unterscheidenden Phasen verlaufen. Zunächst ist zwischen einer präseptalen und einer postseptalen Entzündung zu unterscheiden. Die präseptalen Entzündungen erfassen lediglich die Lidstrukturen und betreffen nicht die Binnenstrukturen der Orbita, auch nicht den intrakonalen Raum. Postseptale Entzündungen sind demgegenüber wesentlich gravierender. Dabei kann

allerdings eine präseptale Entzündung unbehandelt auch auf die postseptalen Abschnitte der Orbita übergreifen [9, 18]. Präseptale Entzündungen sind mit über 70 % der Fälle deutlich häufiger als postseptale Entzündungen (ca. 25 %) [19] (► **Tab. 2**).

► **Tab. 3** gibt eine Übersicht über die derzeit gängigen Stadieneinteilungen der orbitalen Komplikationen einer akuten Sinusitis [2, 20, 21]. Ausgehend von einer Pansinusitis kann es bei Übergreifen der Entzündung zu einer Sinus cavernosus Thrombose kommen [22]. Bei der Sinus cavernosus Thrombose handelt es sich um eine intrakranielle Komplikation und nicht um eine orbitale Komplikation, da der Sinus cavernosus anatomisch den intrakraniellen Strukturen zuzurechnen ist [3, 16, 23]. Daher und aus Gründen der klinischen Praktikabilität wurden die bestehenden Einteilungen etwas modifiziert [1, 16, 17].

► **Tab. 2** Klinische Charakteristika der prä- und postseptalen orbitalen Entzündung [16, 17].

Klin. Symptom	Präseptale Entzündung	Postseptale Entzündung
Lidschwellung	Ja	Ja
Periorbitale Rötung	Ja	Ja
Protrusio bulbi	Nein	Beginnend
Motilität/Diplopie	Normal/Nein	Eingeschränkt/evtl. Ja
Schmerzhafte eingeschränkte Augenbewegungen	Nein	Ja
Orbitale Schmerzen/Druck	Nein	Ja
Visus	Erhalten	Evtl. vermindert
Pupillenreaktion	Normal	Evtl. pathologisch (afferentes Pupillendefizit)
Chemosis: Ödem und Hyperämie der Konjunktiva	Selten	Häufig
Cornea Sensibilität	Normal	Evtl. eingeschränkt
Fundoskopie	Normal	Evtl. pathologische Befunde, z. B. Stauung retinaler Venen; Papillenrandunschärfe
Systemische Symptome (z. B. Fieber; allg. Schwäche)	Leicht bis fehlend	häufig

► **Tab. 3** Stadienbezeichnung der orbitalen Komplikation einer Sinusitis.

Stadium	Chandler (1970) [21]	Kastenbauer (1992) [22]	Stammlberger (1993) (2)	Weiterentwickelte Einteilung [16–17]
I	Preseptal cellulitis	Orbitaödem	Entzündliches Lidödem	Präseptales Ödem/Lidödem
II	Orbital cellulitis	Orbitale Periostitis	Periorbitale Osteitis/Ödem	Periostitis der Orbita
III	Subperiostal abscess	Subperiostaler Abszess	Subperiostaler Abszess	Subperiostaler Abszess
IV	Orbital abscess	Apex-orbitae-Syndrom	Intraorbitales Infiltrat/Abszess	Intraorbitaler Abszess
V	Cavernous sinus thrombosis	Orbitaphlegmone	Sinus cavernosus Thrombose	Orbitaphlegmone mit Apex orbitae Syndrom

Stadium I: Präseptales Ödem/Lidödem/präseptale Zellulitis (► **Abb. 1**)  
 Stadium II: Periostitis der Orbita  
 Stadium III: Subperiostaler Abszess (► **Abb. 2**)  
 Stadium IV: Intraorbitaler Abszess  
 Stadium V: Orbitaphlegmone mit Orbitaspitzen-(Apex orbitae) Syndrom (► **Tab. 4**)

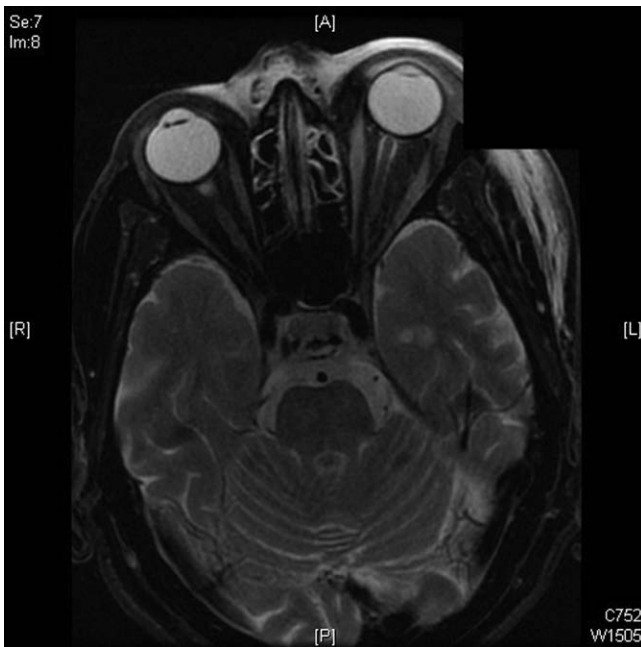## 2.5 Diagnostik

Zur korrekten Diagnose ist neben einer genauen Anamneseerhebung eine ophthalmologische und hno-ärztliche Untersuchung notwendig. Laborparameter müssen die Bestimmung des c-reaktiven Proteins, der Leukozytenzahl und deren Differenzierung und evtl. das Procalcitonin umfassen. Unerlässlich sind Schnittbildverfahren wie Computertomographie bzw. Digitale Volumentomographie (DVT) oder MRT der Nasennebenhöhlen und der Orbita. Die Computertomographie als Hochkontrastverfahren stellt die knöchernen Strukturen besser dar als das MRT. Umgekehrt lassen sich die Weichteilstrukturen mit dem MRT besser beurteilen, was Vorteile bei der Stadienzuordnung der Erkrankung bietet. Daher und auf Grund der fehlenden Strahlenbelastung wird von einigen Autoren das MRT dem CT als überlegen angesehen [6, 25]. Da eine MRT Untersuchung nicht immer sofort verfügbar ist und sich die knöchernen Strukturen der Schädelbasis in der CT besser abgrenzen lassen, was für eine evtl. Operation von Bedeutung ist, wird in vielen Fällen auch heute noch ein CT als Diagnostikum der Wahl empfohlen [24].

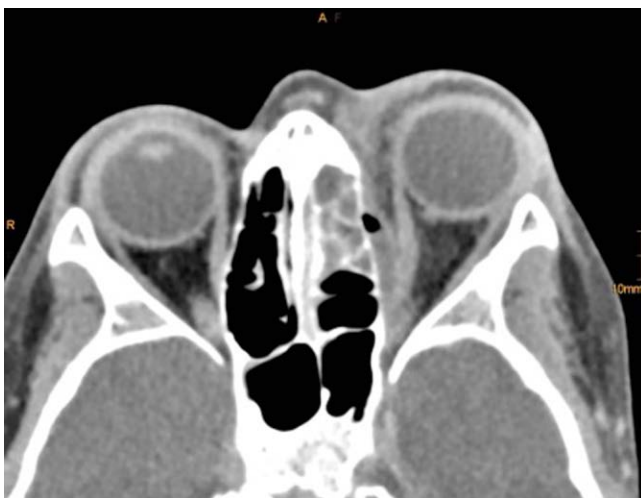## 2.6 Therapie

Die Therapie richtet sich zunächst nach der Ursache der Komplikation. Bei Einblutungen nach Trauma oder nach endonasaler Nasennebenhöhlen Operation mit erheblicher Erhöhung des intraorbitalen Druckes kann als Erstmaßnahme mittels einer lateralen Kanthotomie bzw. einer Kantholyse mit transpalpebraler Eröffnung des Septum orbitale eine Reduktion des intraorbitalen Druckes erreicht werden [26, 27]. Die Drucksenkung bei einer lateralen Kanthotomie beträgt bis zu 14,2 mmHg, bei einer Kantholyse 30,4 mmHg [28]. In vielen Fällen muss auch eine knöcherner Orbitadekompression angeschlossen werden, im Rahmen derer von der Nase aus über einen mikrochirurgischen endoskopischen Zugang die Lamina papyracea entfernt und die Periorbita geschlitzt wird (mediane Orbitotomie) [29].

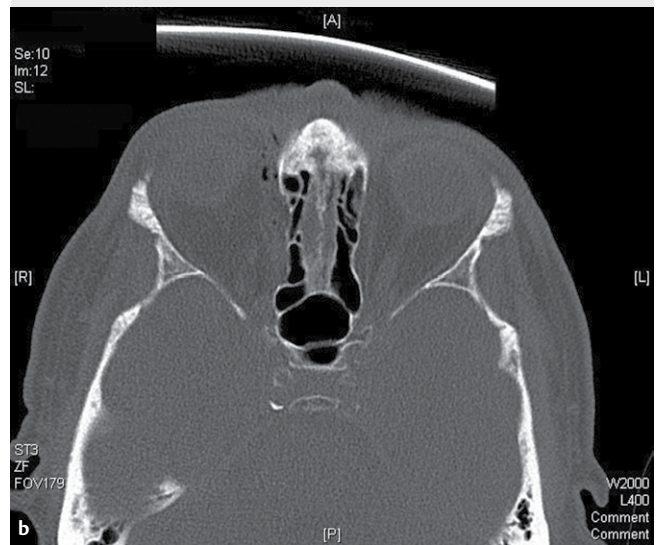
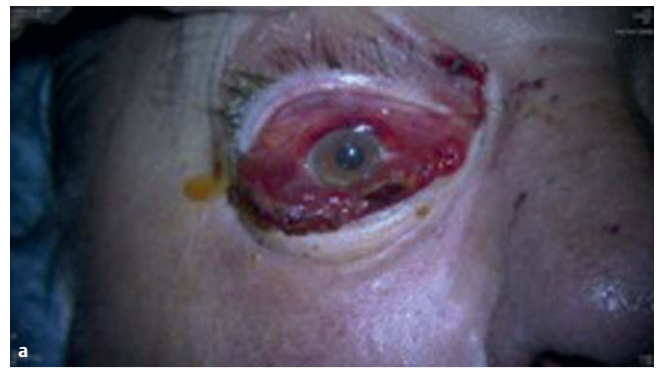Bei entzündlichen Komplikationen nicht-sinugener Ursache steht die Fokussanierung im Vordergrund. Bei sinugenen orbitalen Komplikationen ist eine stationäre Behandlung notwendig. Die



► **Abb. 1** MRT Aufnahme eines entzündlichen Lidödems (orbitale Komplikation Phase I).



► **Abb. 2** CT Bild eines subperiostalen Abszesses mit Gaseinschlüssen (orbitale Komplikation Phase III).



► **Abb. 3** Einblutung in die Orbita mit Fremdkörperintrusion, links klinisches Bild (a), rechts CT (b).

wenn immer möglich, im Vordergrund [19, 31]. Bei Abszesslokalisation im cranialen und lateralen Bereich der Orbita kann auch eine externe Drainage notwendig sein [19, 31].

## 2.7 Differentialdiagnosen; Orbitale Entzündungen im Rahmen von schweren Allgemeinerkrankungen

Die Differentialdiagnosen sind in ► **Tab. 1** zusammengefasst.

Bei schweren Allgemeinerkrankungen, z. B. bei einer Leukämie, schlecht eingestelltem Diabetes mellitus, bei myelodysplastischem Syndrom, oder einer Immunsuppression (entzündlich bedingt z. B. bei einer HIV Infektion oder medikamentös nach Chemotherapie) kann es zu Mukor-Mykosen oder Aspergillosen kommen, die auf die Orbita übergreifen [6, 32–36]. Diese haben im Allgemeinen einen sehr fulminanten Verlauf mit raschem Exophthalmus, evtl. Embolie der Zentralarterie bzw. Thrombose der Zentralvene und Visusminderung bis zur Amaurose. Eine cerebrale Infiltration ist häufig. Therapeutisch steht eine rasche chirurgische Intervention im Vordergrund, wenn es der Allgemeinzustand des Patienten zulässt. Daneben ist die systemische Gabe von Antimykotika indiziert [32, 37, 38]. Die Mortalitätsrate beträgt trotz maximaler chirurgischer und medikamentöser Therapie über 30% [36, 39].

In den letzten 2 Jahren wurden wiederholt Beobachtungen publiziert, die einen Zusammenhang zwischen abgelaufener CoVid-19 Infektion (insbesondere nach CoVid-Infektionen mit der Delta-

Frage, ob ein konservatives oder ein operatives Vorgehen indiziert ist, wird maßgeblich durch die klinische Symptomatik, die Art der Vorbehandlung und das Stadium der Erkrankung beeinflusst [19].

Die konservative Therapie entspricht im Wesentlichen der der akuten Sinusitis.

Im Stadium I (= Periseptales Ödem/Lidödem/präseptale Zellulits) und II (= Periostitis der Orbita) der Erkrankung ohne antibiotische Vorbehandlung ist eine konservative Therapie meist ausreichend [30]. In den Stadien III (= subperiostaler Abszess), IV (= orbitaler Abszess) und V (= Orbitaphlegmone mit Apex orbitae Syndrom) ist eine operative Intervention indiziert. Bei den operativen Therapiemaßnahmen stehen die endonasalen Zugangswege,

► **Tab. 4** Klinische Symptome der einzelnen Stadien der orbitalen Komplikationen einer Sinusitis. Die Stadien I und II machen 70 % aller orbitalen Komplikationen aus [19].

Stadium	Bezeichnung	Klinische Symptome
I	Präseptales Ödem/ Lidödem („preseptal cellulitis“) [24]	Einseitige Ober und/oder Unterlid- schwellung; Beschränkung auf präseptalen Bereich; Bulbusmotilität unbehindert, nicht schmerzhaft; Visus erhalten, Pupillenreaktion normal; aktive Augenöffnung möglich; keine Protrusio; nur leichte oder mäßige Chemosis;
II	Periostitis der Orbita („postseptal cellulitis“ oder „orbital cellulitis“) [6, 15]	Einseitige Ober und/oder Unterlid- schwellung; Rötung; Bulbusmotilität schmerzhaft eingeschränkt aber möglich; Exophthalmus; Augenlider können nur noch passiv geöffnet werden; deutliche Chemosis; Pupillenreaktion und Visus noch erhalten
III	Subperiostaler Abszess	Einseitige Ober und /oder Unterlid- schwellung; Rötung; Bulbusmotilität schmerzhaft eingeschränkt; Diplopie; Exophthalmus; Augenlider können nur noch passiv geöffnet werden; Visus und Pupillenreaktion noch erhalten; deutliche Chemosis
IV	Orbitaabszess	Einseitige zunehmend harte Ober- und /oder Unterlidschwellung; Rötung; Bulbusbeweglichkeit schmerzhaft eingeschränkt; beginnende Visusminderung; Exophthalmus; Augenlider können nur noch passiv geöffnet werden; Diplopie; Pupillenreaktion noch erhalten
V	Orbitaphlegmone/ Apex orbitae Syndrom	Einseitige brettharte Ober- und/oder Unterlidschwellung; Bulbusbeweglich- keit aufgehoben durch Parese der Hirnnerven III, IV und VI (Ophthalmo- plegia interna); Visusverminderung bis zur Amaurose; Pupillenreaktion (Licht- und Konvergenzreaktion) meist aufgehoben; erhebliche Chemosis

Variante des Virus), Diabetes mellitus und invasiven Mykosen der Nasenebenhöhlen und konsekutiver orbitaler Komplikation nahelegen, vornehmlich im arabischen und asiatischen Raum [40–42]. Die Erkrankung wird als CoVid-assoziierte Mucor Mykose bezeichnet [43]. Das Keimspektrum umfasst neben Mucor Spezies (Mucorales) auch Aspergillen sowie Mischinfektionen mit verschiedenen Pilzen. Die Therapie eine chirurgische mit Sanierung der betroffenen Nasenebenhöhlen, Entfernung von orbitalen Pilzansammlungen, Abtragung von Nekrosen und systemischer antimykotischer Therapie z. B. mit Amphotericin-B. Eine Exenteratio orbitae ist in etwa 10 % der Fälle notwendig bei sehr rascher Progression trotz Therapie, massiver Infiltration des Augapfels, der Orbitaspitze und/oder der Infiltration des subarachnoidalen Raums des Nervus opti-

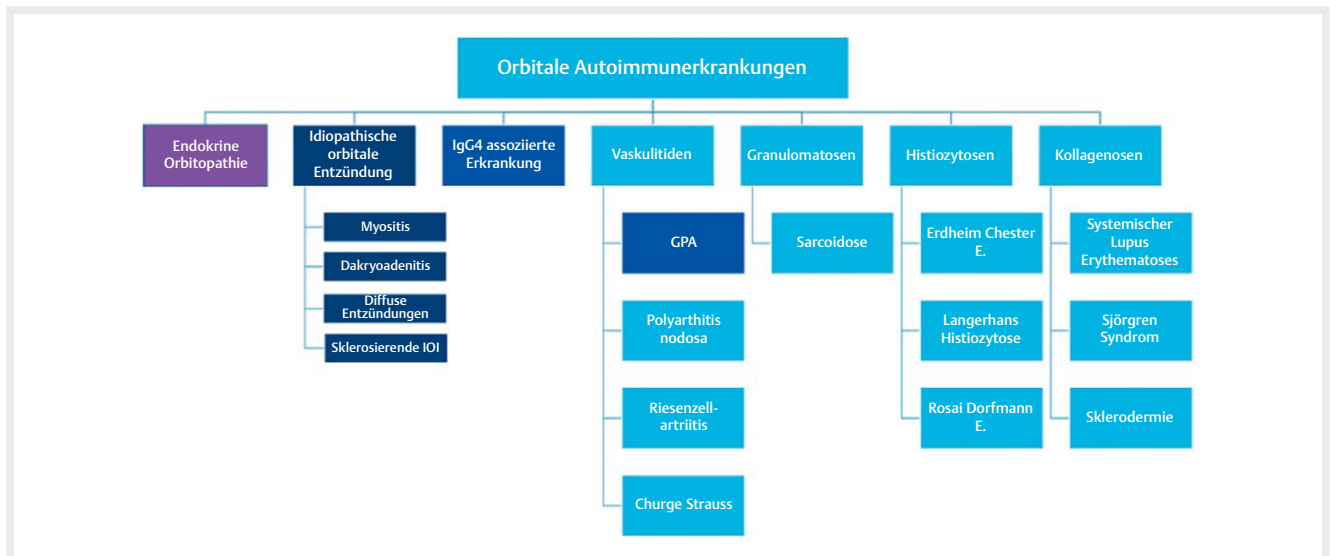
cus zur Verhinderung einer weiteren cerebralen Ausbreitung [43]. Die Mortalitätsrate wird mit unter 5 % bis 22 % angegeben [40, 43].

## 2.8 Besonderheiten der orbitalen Komplikationen bei Kindern

Insgesamt sind orbitale Komplikationen bei Kindern häufiger anzutreffen als bei Erwachsenen. Der Grund hierfür liegt u. a. in den anatomischen Gegebenheiten [44]. Im Kindesalter ist das Wachstum der Knochen noch nicht abgeschlossen. Die noch nicht verschlossenen Knochennähte stellen Prädilektionsstellen für die Entzündungsförderung dar [1, 16, 45]. Hinzu kommt, dass bei Kindern die Siebbeinzellen bereits bei der Geburt ausgebildet sind, so dass Sinusitiden bereits im Säuglingsalter auftreten können. Kinder erleiden pro Jahr mehrere Episoden einer Rhinitis und Sinusitis und weisen häufiger chronische Nasenebenhöhlenaffektionen auf. Zudem können anatomische Varianten, z. B. ein vergrößerter Processus uncinatus oder Mucocelen die Entwicklung einer orbitalen Komplikation begünstigen [44], weniger jedoch eine Hyperplasie der Adenoide [46]. Zwar hat die Inzidenz an akuten Sinusitiden bei Kindern insgesamt in den letzten Jahren nachgelassen; allerdings nicht die Rate an orbitalen Komplikationen [47, 48]. Sie stieg in den USA von 8,9 % aller Patienten mit akuter Sinusitis im Jahr 2006 auf 19,3 % im Jahr 2016. In Europa wird die Häufigkeit der orbitalen Komplikation bei Kindern mit 6 % aller Patienten mit akuter Pansinusitis angegeben [49], die Inzidenz mit 1,6 auf 100.000 Kinder. Neben Vakzinierung spielt hierbei wahrscheinlich auch die Verschreibungspraxis der Antibiotika mit Ausbildung von Resistenzen eine Rolle [48]. Die Stadieneinteilung der orbitalen Komplikation ist bei Kindern schwieriger als bei Erwachsenen. So ist bei Kindern häufig bereits im Stadium I das Auge zugeschwollen und nur passiv zu öffnen, im Stadium III sind bei den Kindern klinisch häufige Symptome eine Visusverminderung, eine Protrusio bulbi und Doppelbilder. Bei kleinen Kindern unter 2 Jahren findet sich häufiger eine präseptale Cellulitis (Stadium I) als bei älteren Kindern mit milderem Verlauf [50].

Fieber über 38 Grad C, erhöhte Werte für das CRP im Serum und Pus im mittleren Nasengang sprechen für einen sinugenen Fokus [45, 51]. Diese klinischen und paraklinischen Befunde stehen im Gegensatz zu einer bei Kindern oft anzutreffenden chronischen Sinusitis, die in der Regel ohne akute Entzündungserscheinungen verläuft. Am häufigsten haben die kindlichen sinugenen orbitalen Komplikationen ihren Ausgangspunkt in den Siebbeinzellen [1, 16, 52].

Bei Kindern wird vor dem Hintergrund der Strahlenbelastung und der daraus resultierenden potentiellen Komplikationen, wie Kataraktbildung, Induktion von Hirntumoren oder einer Leukämie die Indikation einer Computertomographie diskutiert [53]. Die kumulative Dosis von 2–3 CT Untersuchungen des Schädels ( $\approx 60$  mGy) soll das Risiko an einem Hirntumor zu erkranken etwa verdreifachen [54]. 5–10 CT Untersuchungen des Schädels sollen das Risiko der Entstehung einer Leukämie ebenfalls verdreifachen [55, 56]. Hierbei zu berücksichtigen, dass die genannten Strahlenbelastungen auf den Untersuchungen mit Geräten älterer Technik beruhen. Mit den CT-Geräten der neuesten Generation oder mittels Digitaler Volumetomographie (DVT), die eine effektive Dosis von  $\approx 0,3$  mSv aufweist ist es möglich, die Strahlenbelastung deutlich zu reduzieren [57, 58]. Alternativ zum CT bzw. DVT wird von einigen Autoren die Durchführung eines MRT empfohlen, wegen



► **Abb. 4** Übersicht über entzündliche autoimmune Augenhöhlenerkrankungen. Am häufigsten ist die Endokrine Orbitopathie, gefolgt von IOI, IgG4 RD und GPA.

einer besseren Darstellung der Weichteilstrukturen, womit eine bessere Aussage zur Ausbreitung der Entzündung in der Orbita möglich sei [15, 25]. Da eine MRT Untersuchung jedoch nicht immer sofort verfügbar ist und bei kleinen Kindern überdies eine Narkose für die Dauer der Datenaufnahme notwendig ist, gilt das CT bzw. DVT auch heute noch als Standardverfahren, auch im Rahmen einer Operationsplanung.

Die Therapie der orbitalen Komplikationen bei Kindern entspricht im Wesentlichen der bei Erwachsenen.

## 2.9 Prognose

Die Prognose der sinugenen orbitalen Komplikationen ist bei rechtzeitiger Diagnostik und Therapie gut. In 95–98 % der Fälle kommt es im Stadium I-IV zu einer vollständigen und folgenlosen Ausheilung. Auch ein präoperativ beeinträchtigter Visus erholt sich in der Regel [19, 59]. Bei einem Apex orbitae-Syndrom ist die Prognose quoad functionem jedoch schlechter. Orbitale Komplikationen auf Grund einer Druckerhöhung in der Orbita, z. B. nach Einblutung haben eine gute Prognose, wenn die Druckentlastung sofort und unmittelbar erfolgt.

## 3. Orbitale Autoimmunerkrankungen

A. Eckstein, M. Oeverhaus, K. Al-Ghazzawi, I. Neumann  
Klinik für Augenheilkunde, Sektion Orthoptik, Orbitazentrum, Universität Duisburg Essen

Orbitale autoimmune Entzündungen lassen sich nach der Pathogenese/Pathohistologie unterscheiden in vaskulitische, granulomatöse, histiozytäre, idiopathisch fibrosierend-sklerosierend, IgG4-lymphoplasmazelluläre Entzündungen und Kollagenosen und die Endokrine Orbitopathie siehe ► **Abb. 4**. Die Abbildung wurde modifiziert nach Klingenstein et al 2021 und Gordon 2006 [60, 61].

Die häufigste Form ist die Endokrine Orbitopathie (EO), die meist im Zusammenhang mit einer Autoimmunthyreopathie vom

Typ Morbus Basedow assoziiert ist und bei voller Symptomausprägung ein charakteristisches klinisches Bild aufweist. Unter den zahlreichen weiteren Autoimmunerkrankung der Orbita, die mit oder ohne systemische Beteiligung auftreten können, folgen mit absteigender Häufigkeit die idiopathische orbitale Inflammation (IOI), früher auch orbitaler Pseudotumor genannt, die sogenannten IgG4-assoziierten Erkrankungen (IgG4RD) und Granulomatose mit Polyangiitis (GPA).

### 3.1 Diagnostik

Die klinische Untersuchung der Patienten umfasst Sehschärfeprüfung, Pupillentestung, Untersuchung der Okulomotorik, Exophthalmometrie, Erhebung des Lidbefundes, Spaltlampen-Untersuchung, Tonometrie, Fundus-Untersuchung und Funktionsuntersuchungen bei Verdacht auf Nervus opticus Kompression (Farbsehen, OCT, Gesichtsfelduntersuchung).

Klinisch verhalten sich die Erkrankungen sehr ähnlich, so dass die Diagnose nur durch eine Biopsie gestellt werden kann. Lediglich bei einer EO, einer klassischen Myositis und bei vorbekannter Autoimmunerkrankungen ist dies nicht erforderlich. Zusammen mit umfangreichen Laboruntersuchungen und Bildgebung wird die Diagnose gestellt (► **Tab. 5**).

### 3.2 Durchführung der Biopsien

Die Biopsien werden normalerweise unter Vollnarkose durchgeführt, wobei der chirurgische Zugang durch die Lokalisation der Entzündung bestimmt wird.

Eade et al. 2018 empfiehlt: die Oberlidhautfalte für Läsionen im Bereich des Levator palpebrae und Rectus superior, eine laterale Kanthotomie für den lateralen Rectus, ein „swinging eyelid“ Zugang des Unterlides oder einen unteren Bindehautfornix-Zugang für Läsionen in Bereich der unteren Orbita und transkarunkulär für mediale Läsionen. Die Entfernung von Knochen ist selten erforderlich, um eine adäquate Probe zu erhalten [62]. Ein ähnliches Vorgehen empfiehlt Mombaerts et al (2016): Hautfaltenschnitt am

► **Tab. 5** Laboruntersuchungen bei orbitalen Autoimmunerkrankungen.

BB und Diff BB, Routine
CRP und BSG
Autoantikörper: ANCA-IFT, Anti-MPO, Anti-PR3, ANA-IFT, Anti SS-A, SS-B, anti-dsDNA, anti-CCP, CTD-Profil...Rheumafaktor
ACE, siL2r, Parathormon (für Sarkoidose)
Immundefizienz
Lysozym, C3 und C4
IgG Subklassen è IgG4
Wenn Muskeln isoliert verdickt: TSH, TRAK, TPO Ak, Myositisblot
Da immunsuppressive Therapie geplant:
Serologie (Hepatitis, anti-Hbs, anti-Hbc, HbsAg, anti-HCV, HIV), Quantiferon Test

oberen Augenlid für die oberen Massen (z. B. Tränendrüse) und transkonjunktival für die unteren [63]. Als Akronym formuliert sie die wichtigsten Regeln die man dabei einhalten sollte: NAILS:

- “No prior systemic corticosteroid use”
- “Atraumatic surgery”
- “Intralesional sampling”
- “Large biopsies 6x6x6mm”
- “Saline storage”

Für intrakonale Läsionen, die schwer zugänglich sind und bei denen in der Vergangenheit die HNO, Kieferchirurgie oder Neurochirurgie mit großen Zugängen bemüht werden mussten, sind inzwischen erfreulicherweise navigierte Techniken entwickelt worden. Ein Beispiel ist die Feinnadelbiopsie mit PET/CT/MRI image-guided navigation mit einer 14-Gauge-Nadel mit 15cm Länge (Temno needle von CareFusion, Inc., Cardinal Health, Dublin, OH) sowie eine koaxiale 18-Gauge-Nadel mit 6cm Länge (Temno Evolution, Cardinal Health, Dublin, OH) [64]. Eine weitere Option ist die Nutzung der Endoskopie bei transnasalen Zugängen aber auch für tiefe Biopsien mit schlechter Sicht. Unadkat et al. (2018) beschreiben eine navigierte endoskopische transnasale Technik für intrakonale Läsionen anhand von 21 Patienten. Dabei ergab sich lediglich bei 2 Patienten ein unspezifisches Ergebnis [65].

### 3.3 Endokrine Orbitopathie

A. Eckstein, M. Oeverhaus, K. Al-Ghazzawi, I. Neumann  
Klinik für Augenheilkunde, Sektion Orthoptik, Orbitazentrum, Universität Duisburg Essen

#### 3.3.1 Definition

Die endokrine Orbitopathie (EO) ist eine Autoimmunerkrankung der Augenhöhle und dabei eine Manifestation des Morbus Basedow (im Englischen: Graves' orbitopathy/Graves' disease, Thyroid Eye Disease). Alle Symptome stehen im kausalen Zusammenhang mit Antikörpern gegen den TSH-Rezeptor (TSHR) und sind Folge einer unterschiedlich stark ausgeprägten Infiltration der Orbitagewebe mit immunkompetenten Zellen, vornehmlich T-Zellen. Das klinische Bild der EO ist sehr variabel wobei zahlreiche Risikofaktoren den Krankheitsverlauf beeinflussen.

#### 3.3.2 Pathophysiologie

Von zentraler Bedeutung für die Pathogenese (► **Abb. 5**) dieser Erkrankung ist das Auftreten von gegen den TSH-Rezeptor gerichteten Autoantikörpern (Anti TSHR AK = TRAK). Diese Antikörper sind häufig stimulierende Antikörper und führen somit zu einer Hyperthyreose [66]. Der TSH-Rezeptor wird auch an vielen Geweben außerhalb der Schilddrüse exprimiert, insbesondere Orbitafibroblasten weisen den TSH-Rezeptor in größerem Ausmaß auf. Die Bindung der TRAK stimuliert hier nicht nur den TSHR, sondern gleichzeitig auch den IGF1R (Insulin ähnlicher Wachstumsfaktor 1 Rezeptor), was zu einer Sekretion von Hyaluronsäure führt [67–71]. Eine der Hauptfunktionen von Hyaluronsäure besteht darin, Wassermoleküle anzuziehen und zu binden, was in einer Volumenzunahme des Augenhöhlengewebes resultiert. Darüber hinaus wird durch die Ansammlung von extrazellulärer Matrix in den Augenmuskeln eine kontraktile Fibrose induziert. Die TSHR Stimulation führt des Weiteren zu Fettgewebsvermehrung [72, 73].

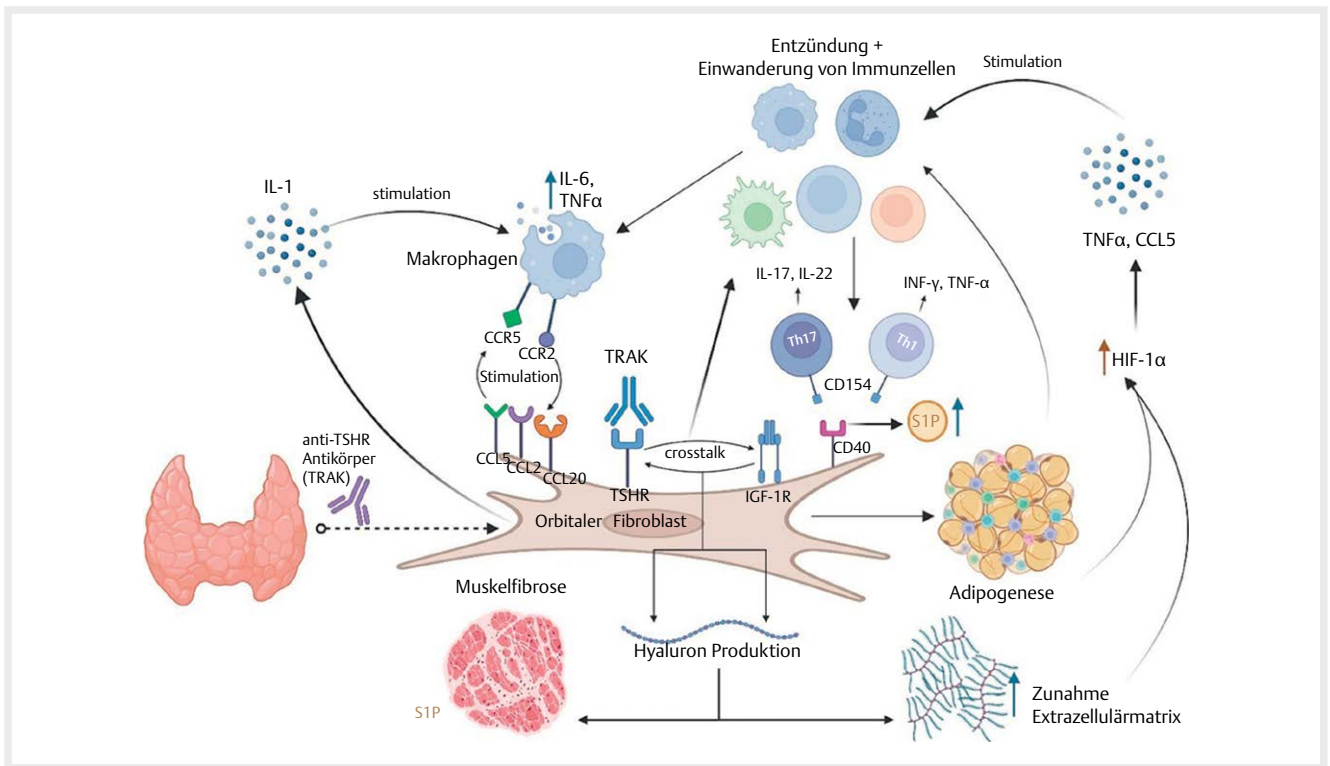
Zusätzlich zu den TRAK spielen pathologisch aktivierte T-Zellen eine zentrale Rolle für die Entstehung der EO, wie bei vielen anderen Autoimmunerkrankungen. Lokale Rückkopplungsschleifen zwischen orbitalen ortsständigen CD34-Fibroblasten und CD34+ -infiltrierende Fibrozyten haben einen entscheidenden Einfluss auf Effektor-T-Zellen und beeinflussen das Muster der Zytokinproduktion in der Orbita [74–76].

Darüber hinaus findet die Volumenzunahme in der knöchernen begrenzten Orbita statt. Dies kann insbesondere bei festen Orbitasepten zu Kompression der orbitalen Gewebe führen. Die Kompression beeinträchtigt den orbitalen venösen und lymphatischen Abfluss, was zu einer Gewebehypoxie führt. Die Gewebehypoxie wiederum führt zur Freisetzung von Zytokinen wie RANTES oder IL6 durch TNF-alpha [77]. In fortgeschrittenen Krankheitsstadien kann die Volumenzunahme zu einer Minderperfusion am Sehnerven führen, was die Sehfunktion mindert (dysthyroid optic neuropathy DON genannt). Daher sind Entzündungssymptome bei Patienten mit kardiovaskulären Risikofaktoren wie Rauchen und Diabetes signifikant stärker ausgeprägt, was unter anderem auch mit der Gewebehypoxie zusammenhängen wird.

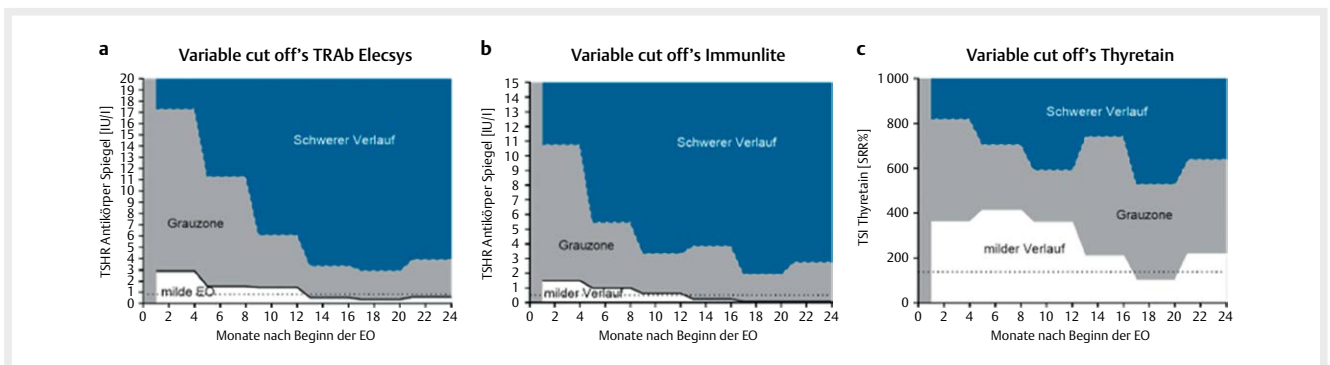
#### 3.3.3 Epidemiologie/Alter/Gender

Es liegen nur begrenzte Informationen über die Inzidenz von der EO vor. In drei populationsbasierten Auswertungen wurde eine Inzidenz für Frauen zwischen 3,3–16/100000 Einwohner/Jahr und für Männer von 0,9–2,9/100000 Einwohner pro Jahr ermittelt. Damit liegt das Verhältnis von Frauen zu Männern zwischen 3,6 bis 5,5:1 [78–80]. In einem tertiären Überweisungszentrum lag die Rate bei n = 4260 Patienten bei 4,8:1. Männer waren bei der Erstmanifestation der TED signifikant älter (51,8 vs. 49,9 Jahre, p < 0,01) und zeigten deutlich häufiger schwere Stadien (61 % vs. 53 %, p < 0,0001) [82]. In einer kürzlich publizierten Metaanalyse wurden 57 Studien unterschiedlichster Perspektiven mit 26.804 Patienten ausgewertet. Die gepoolte Gesamtprävalenz einer Schilddrüsen-Augenerkrankung bei Morbus Basedow betrug 40 % (95 % Konfidenzintervall: 0,32 bis 0,48) [83]. Patienten, die bei der Diagnose eines Morbus Basedow keine EO aufwiesen und in tertiären Zentren behandelt wurden, entwickeln zu 15 % eine EO [84].





► **Abb. 5** Pathogenese der Endokrinen Orbitopathie. Zentrale Pathomechanismen: cross talk zwischen TSHR und IGF1R → Hyaluronsäureproduktion; direkte Stimulation des TSHR → Adipogenese, Infiltration autoreaktiver T Zellen und myeloider Zellen → Inflammation



► **Abb. 6** Schwellenwerte der TRAK Spiegel zur Vorhersage eines milden und schweren Verlaufs der EO gemessen mit den aktuell derzeit meist verwendeten Assays, die zur TRAK Messung genutzt werden (A: TRAb Elecsys, B: TRAb IMMULITE und C: TSAb bioassay Thyretain). Weißes Areal: Bereich der TSHR Autoantikörper Spiegeln, die mit einem milden Verlauf assoziiert sind. Graubereich: Werte, die keine Zuordnung erlauben. Blaues Areal: Hohe TRAK Werte, die mit einem schweren Verlauf der EO assoziiert sind. Alle Grenz- (cut off) Werte sind gegen die EO-Dauer über den Zeitraum von 24 Monaten aufgetragen – unterschiedliche Cut off Werte je nach Dauer der EO. (aus Stöhr et al 2021 HMR [85]).

### 3.3.4 Risikofaktoren

Eine ganze Reihe von Risikofaktoren sind mit der Manifestation/ einem schweren Verlauf der EO assoziiert:

- Hohe TRAK
- Schlechte Kontrolle der Schilddrüsenfunktion
- Rauchen
- Diabetes
- Hohe Cholesterinspiegel
- Genetik (HLA DR3), positive Familienanamnese
- Medikamente
- Stress
- Lidödeme

Aus der genauen Betrachtung der Pathogenese erschließen sich die Risikofaktoren für einen schweren Verlauf der EO. Hohe TRAK Spiegel sind mit einem schweren Verlauf assoziiert [84]. Es sind Cut-off-Spiegel (für die neuesten Generationen der TRAK Assays) zur Verlaufsbeurteilung der Schilddrüsenerkrankung als auch der Augenerkrankung sind verfügbar [84–86] (► **Abb. 6**). Die schwierige Einstellung der Schilddrüsenfunktion als Risikofaktor für das Auftreten einer EO und einem schwereren Verlauf steht natürlich

damit in direktem Zusammenhang mit den TRAK-Spiegeln [83]. Auch Ödeme, als Zeichen der Anwesenheit von Entzündungszellen und Entzündungsmediatoren, zeigen an, dass es zu einem schwereren Verlauf kommen kann [83]. Natürlich spielen auch Faktoren eine Rolle, die den Effekt der Hypoxie potenzieren, wie Rauchen [87, 88], Diabetes und höheres Patientenalter [81]. Hohe Cholesterinspiegel sind ebenfalls mit einer erhöhten Prävalenz einer EO assoziiert [89]. In zwei großen Kohorten Studien zeigte sich, dass Einnahme von Statinen das Risiko für das Auftreten einer EO bei bekannter Schilddrüsenüberfunktion vom Typ Basedow reduziert [90, 91]. Nach einer Radiojodtherapie können die TRAK-Spiegel durch die schlagartige Freisetzung großer Mengen immunogenen Materials beträchtlich ansteigen [92]. Das erklärt, warum nach einer Radiojodtherapie eine EO neuauftreten oder fortschreiten kann [93, 94], insbesondere bei Rauchern. Eine Autoimmunthyreoiditis kann auch als Nebenwirkung von Medikamenten auftreten, die die Reaktivität des Immunsystems beeinflussen, wie Immun-Checkpoint-Inhibitoren [95] oder Interferon-alpha (IFN $\alpha$ ) (insbesondere bei der chronischen Hepatitis C Infektion tritt in ca. 3 % ein M. Basedow auf) [96]. Medikamente können auch mit einer Jodexposition einhergehen, z. B. Amiodaron und beschleunigen dadurch die Manifestation bei genetischer Veranlagung [97]. Dabei ist eine Hashimoto Thyreoiditis viel häufiger als ein Morbus Basedow.

Familien- und Populationsstudien bestätigen einen starken genetischen Einfluss und die Vererbbarkeit von Schilddrüsenautoimmunerkrankungen. Je mehr Familienmitglieder betroffenen sind, umso höher ist das Risiko und desto früher die Krankheitsmanifestation. Es finden sich Assoziationen zu schilddrüsen-spezifischen Genen (Tg, TSHR) und zu Genen, die für die Reaktionen des Immunsystems eine Rolle spielen (FOXP3, CD25, CD40, CTLA-4, HLA), wobei HLA-DR3 das höchste Risiko trägt [98, 99].

Als Umweltfaktor spielt Stress eine große Rolle. Vor und auch nach Ausbruch der Erkrankung haben EO-Patienten mehr einschneidende und belastende Situationen im Leben erlitten als normale Kontrollpersonen [100–102].

### 3.3.5 Klinik

Die EO führt zu typischen Symptomen, die jedoch beim einzelnen Patienten individuell in stark variierendem Ausmaß und sehr häufig auch asymmetrisch zwischen den Seiten auftreten können. Verschiedene Phänotypen und die resultierenden therapeutischen Konsequenzen werden in Uddin et al. 2018 sehr anschaulich beschrieben [103].

Die Diagnose wird erschwert, wenn keine begleitende Schilddrüsenerkrankung vorliegt, da bei diesen Patienten auch noch häufiger eine unilaterale Manifestation vorkommt [104].

Klinische Symptome einer endokrinen Orbitopathie:

- Sehr typisch und häufigstes Symptom: primäre oder sekundäre Oberlidretraktion (Dalrymple-Zeichen): Zurückbleiben des Oberlides bei Abblick (von-Graefe-Zeichen), resultierend: Lagophthalmus
- entzündliche Weichteilsymptomatik mit Lid-/Bindehautschwellung und Rötung
- Exophthalmus (resultierend Ober-/Unterlidretraktion, Lagophthalmus)
- Restriktive Augenbewegungsstörung (vornehmlich Abduktion und Hebungsfizit) mit Doppelbild-Wahrnehmung

- Symptome des trockenen Auges (Lagophthalmus, vergrößerte Lidspalte, reduziertes Bell' Phänomen, Limbuskeratitis)
- Reduziertes Farbsehen (Frühzeichen für Kompression des Nervus optikus)
- ein- oder beidseitige Sehschärfenminderung (Hornhautproblematik, Refraktionsänderung oder Kompression des Nervus optikus-meist durch erhebliche Verdickung der Augenmuskeln in der Augenhöhlschlitzspitze)

### 3.3.6 Diagnostik (klinisch, Labor, Bildgebung)

Inzwischen haben sich international Klassifikationen der Aktivität und des Schweregrads etabliert. EUGOGO: <https://www.eugogo.eu/en/home/>; ITEDS group VISA: <https://thyroideyedisease.org/clinical-features-visa-classification> [105–107].

Bei der Untersuchung sollte deshalb standardisiert vorgegangen werden:

- Messung der Sehschärfe mit optimaler Korrektur und gegebenenfalls stenopäischer Lücke
- Ausmessung der Lidkonfiguration (Lidspalte, MRD1, v Graefe Zeichen = Lid Beweglichkeit bei Abblick, Lidschluss, sichtbare Sklerasichel oberhalb/unterhalb der Hornhaut)
- Beurteilung der entzündlichen Weichteilsymptomatik (Lidödeme, Bindehautinjektion, Bindehautchemosis, Karunkelschwellung, Lidrötung)
- Messung des Exophthalmus, ggfs auch der Bulbusverlagerung
- Beurteilung von Augenstellung und Augenbeweglichkeit (Coverttest und Prismencoverttest, gegebenenfalls Prismenausgleich, Messung der monokularen Exkursionen, Messung des Feldes des binokularen Einfachsehens und damit quantifizieren des Ausmaßes der Diplopie)
- Spaltlampenbefund, insbesondere Beurteilung der Augenoberfläche (Trockenheit, limbale Keratitis)
- Messung des Augeninnendruckes (gegebenenfalls in verschiedenen Blickrichtungen)
- Testung der Pupillenreaktion
- Fundusbefund (Papillenschwellung/-randunschärfe, Venenpuls)
- bei Farbsinnstörungen oder pathologisch reduzierter Sehschärfe: Gesichtsfelduntersuchung, Farbsinnprüfung [108, 109], ggf. VEP und Bildgebung

Die **Bildgebung** liefert zusätzliche Information zur Beurteilung von Schweregrad und Aktivität, insbesondere hinsichtlich des Ausmaßes der Augenmuskeltätigkeit [110]. Das Risiko der Entwicklung einer Kompression des Nervus Optikus steigt signifikant mit der Verdickung gegenüberliegender vertikaler Augenmuskeln [111]. Bei streng einseitigem Exophthalmus ist eine Bildgebung zur Abklärung von Differentialdiagnosen wie einer (ggfs. zusätzlichen) Raumforderung unverzichtbar.

Auch für die Beurteilung der Aktivität ist eine Magnetresonanztomografie (MRT) sehr nützlich. Wichtige Parameter, die die Entzündungsaktivität anzeigen, sind Kontrastmittel-Enhancement, T2 Relaxationszeit und Diffusionskoeffizienten in der diffusionsgewichteten MRT.

Auch bei der Planung der Augenmuskelschirurgie sollten vorhandenen MRT oder CT Bilder mit herangezogen werden, um die betroffenen Muskeln zu identifizieren.

Bei jeder Kontrolle sollte der Patient die aktuellen und vorangegangenen Laborwerte (TSH, fT4, fT3, TRAK, TPO-Antikörper) sowie einen Bericht des Arztes, der die Schilddrüsenerkrankung behandelt, über den bisherigen Krankheitsverlauf vorlegen.

**Aktivitätsbeurteilung:** Die Aktivität kann anhand der gängigen Aktivitätsscores (CAS, VISA – (► **Tab. 6**) [106, 112]), aktueller MRT Bilder und der vom Patienten angegebenen Krankheitsdynamik und der Verlaufsbefunde (besser, gleich schlechter) beurteilt werden.

**Schweregrad:** Entsprechend der EUGOGO Leitlinie unterteilt man in mild, moderat schwer und Visus-bedrohend (► **Tab. 7**), [105]).

► **Tab. 6** klinischer Aktivitäts Score (CAS).

Clinical activity Score (CAS)	Nein/ja
<b>Subjektive Aktivitätszeichen</b>	
Schmerzen oder Druckgefühl hinter dem Augapfel während der letzten 4 Wo	0/1
Schmerzen bei Auf-, Ab-, oder Seitenblick während der letzten 4 Wochen	0/1
<b>Objektive Entzündungszeichen</b>	
Rötung der Augenlider	0/1
Schwellung der Augenlider	0/1
Diffuse Rötung der Konjunktiva in mindestens einem Quadranten	0/1
Chemosis	0/1
Karunkelschwellung	0/1
<b>Zeichen der Progredienz</b>	
Zunahme der Protrusio > 2 mm während der letzten 1–3 Monate	0/1
Verminderung der Augenbeweglichkeit in beliebiger Richtung > 8° während der letzten 1–3 Monate	0/1
Visusminderung um > 1 Linie während d. letzten 1–3 Monate	0/1
<b>Gesamtscore</b>	<b>Maximal 10</b>

► **Tab. 7** Einteilung der EO nach Schweregrad.

Schweregrad	Klinischer Befund
<b>Milde EO</b>	Lidretraktion bis 2mm, milde entzündliche Weichteilsymptome, keine oder nur sehr geringe Augenbewegungsstörung (Reduktion der monokularen Exkursionen maximal 8°), Exophthalmus < 3mm Leistungsfähigkeit und Wohlbefinden meist gut
<b>Moderat schwere EO</b>	Lidretraktion > 2 mm, moderate bis schwere entzündliche Weichteilsymptomatik, Exophthalmus > 3 mm, Reduktion der monokularen Exkursionen > 8°, Leistungsfähigkeit und Wohlbefinden signifikant reduziert
<b>Visus bedrohende EO</b>	Optikuskompression und/oder schwerer Expositions-keratopathie.

**In der ETA/ATA guideline** [113] werden die moderat schweren Krankheitsbilder entsprechend des primären Therapieziels(e) eingeteilt:

- Ziel: Inaktivierung/Reduktion der entzündlichen Weichteilsymptome
- und Behandlung der Diplopie
- Ziel: Reduktion des Exophthalmus (bei Abwesenheit von Entzündung)
- Ziel: Behandlung der Diplopie (bei Abwesenheit von Entzündung)
- Ziel: Behandlung der Lidretraktion (bei Abwesenheit von Entzündung)

Weiterhin ist auch die Krankheitsdauer für die Wahl der Therapie entscheidend. Wenn die Erkrankung schon länger als 18 Monate besteht, ist die Wahrscheinlichkeit des Ansprechens auf eine anti-entzündliche Therapie geringer [114]. Die Blockade des IGF1R dagegen ist wahrscheinlich auch noch nach längerer Zeit hinsichtlich der Exophthalmusreduktion effektiv (aktuell Gegenstand von Studien).

### 3.3.7 Differentialdiagnostik

Im Vollbild mit begleitender Schilddrüsenerkrankung ist die Diagnostikstellung leicht. Schwieriger wird es, wenn keine begleitende Schilddrüsenerkrankung vorliegt, da hierbei asymmetrische und einseitige Verläufe mit geringerer Entzündungsreaktion häufiger sind. Bei einseitigen Exophthalmus ist eine Bildgebung erforderlich um Differentialdiagnosen auszuschließen: Raumforderungen, Sinus Carotis Cavernosus Fistel, orbitale Entzündungen anderer Genese [115].

Bei entzündlicher Weichteilsymptomatik ohne die anderen Symptome wird häufig eine chronische Konjunktivitis/Sicca-Syndrom fehlagnostiziert.

### 3.3.8 Therapieansätze bei der EO

Anhängig von der Manifestation müssen für die Patienten eines oder mehrere folgender Therapieziele verfolgt werden:

- Reduktion der Entzündungserscheinungen (Lidödem, Bindehautinjektion...)
- Normalisierung der Lidretraktion
- Reduktion des Exophthalmus
- Besserung der Augenbeweglichkeit, Beseitigung der Doppelbilder
- Vermeiden eines erneuten Rezidivs der SD und Orbitaerkrankung

Leider wird das Therapieansprechen in Studien nicht einheitlich definiert. Aus diesem Grund muss die Definition der primären und sekundären Outcomes der Studien genau beachtet werden.

Die Therapieziele werden mit folgenden Therapieansätzen verfolgt:

- Antientzündliche/immunsuppressive Therapie
- Antiproliferative Therapie
- Blockade des IGF1R/TSHR
- Kontrolle der Schilddrüsenfunktion/Reduktion der TRAK

**1. Antientzündliche/immunsuppressive Therapie** In den letzten Jahrzehnten wurde die Endokrine Orbitopathie, vergleichbar mit vielen anderen Autoimmunerkrankungen, im Wesentlichen antientzündlich/immunsuppressiv behan-

delt. Abhängig von Dosierung, Applikationsweg und eingesetzten Medikamenten wurden Erfolgsraten bis zu 80% für die Entzündungsinaktivierung erreicht. In der europäischen Leitlinie wird immer noch als First line Therapie die intravenöse Gabe von Steroiden (IVGC) empfohlen [116–119] – entweder in Kombination mit dem Immunsuppressivum Mycophenolat Mofetil (dann IVGC kumulativ 4,5 g) oder alleine, dann kumulativ 7,5 g IVGC. Wenn nach 6–8 Wochen keine Besserung eintritt, wird eine Therapieeskalation hinsichtlich klassischer Immunsuppression (Azathioprin [120], Cyclosporin A [121, 122]) oder die Anwendung von Biologika empfohlen, sowie der Einsatz einer Orbitabestrahlung. In den Studien zu den klassischen Immunsuppressiva ergaben sich viele Abbrüche aufgrund von Nebenwirkungen, sodass der Einsatz der Biologika im Vordergrund steht. Nach der aktuellen Studienlage sollte Rituximab im Wesentlichen bei frisch manifestierten Krankheitsstadien unter 12 Monaten eingesetzt werden, da das Therapieansprechen im späteren Krankheitsverlauf nach Studienlage eher nicht mehr gegeben ist [123, 124]. Ein hervorragender anti-entzündlicher Effekt wurde für Tocilizumab auch bei auf IVGC-Therapie resistenten Patienten nachgewiesen [125–127]. Möglicherweise kann die Blockade von IL6 in Zukunft eine Schlüsselstellung einnehmen, da dieses Zytokin eine entscheidende Rolle bei der Aktivierung von Th17 spielt. Eine Selen-supplementation (200 µg pro Tag über sechs Monate) wird für milde Krankheitsstadien empfohlen, sowohl hinsichtlich des anti-entzündlichen Effekts als auch hinsichtlich der Prävention schwererer Krankheitsstadien [128]. Zum Einsatz von Selen bei schweren Krankheitsstadien fehlen Studien – es spricht jedoch nichts dagegen Selen auch hier einzusetzen. Die Dosierung aller zum Einsatz kommenden Medikamente sind in ▶ **Tab. 8** dargestellt. Ein Flusschema, wie man die Medikamente im Verlauf entsprechend den Empfehlungen der EUGOGO einsetzen kann findet sich in ▶ **Abb. 7**. In ▶ **Abb. 8** sind die Behandlungseffekte der medikamentösen und Strahlentherapie als Heatmap dargestellt. Man erkennt, dass die immunsuppressive Therapie sehr effektiv anti-entzündlich wirkt, aber bei der Reduktion des Exophthalmus um mindestens 2mm viel weniger effizient ist. Der Effekt auf die Besserung der Augenbeweglichkeit ist ebenfalls nicht stark und variiert. Im Gegensatz dazu wirkt der einzig zugelassene IGF1R-Blocker Teprotumumab effizient auf alle 3 Symptomkategorien, siehe Punkt 3. Und als klinisches Beispiel ▶ **Abb. 9**.

2. **Antiproliferative Therapie** Hinsichtlich der Reduktion des Exophthalmus und der Behandlung der Augenbewegungsstörung ist die klassische anti-entzündliche Therapie deutlich weniger effizient. Therapiemaßnahmen, die sowohl anti-entzündlich als auch antiproliferative Effekte haben sind hier wirksamer. Die bereits seit vielen Jahrzehnten angewendete Entzündungsbestrahlung der Orbita ist aufgrund des guten Effektes auf die Besserung der Augenbeweglichkeit [129, 130] hier zu verorten, auch wenn nicht alle Patienten davon profitieren. Kombiniert mit Steroiden zeigt Bestrahlung eine höhere Wirksamkeit als die Einzeltherapie. Das gilt sowohl für oral [131, 132] als auch für intravenös [133, 134] verabreichte Steroide. Am häufigsten wurden in Studien kumulative Dosen

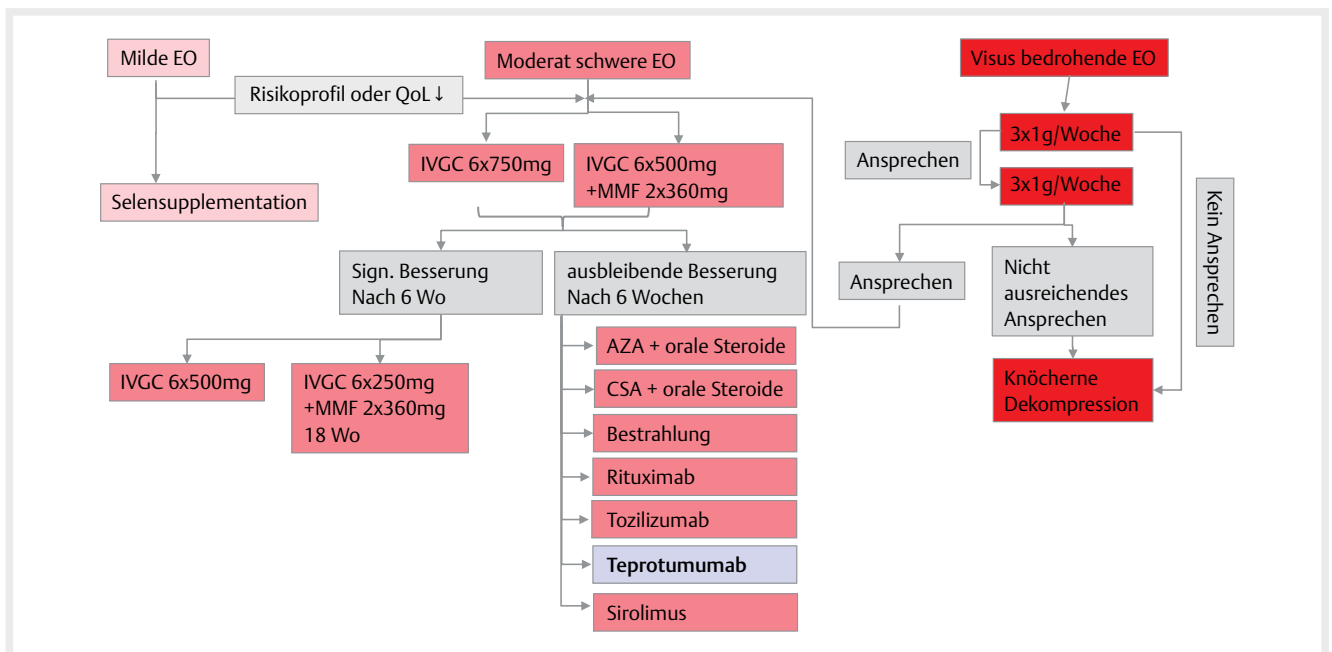
zwischen 10–20 Gray (Gy) pro Augenhöhle verabreicht, aufgeteilt in 10 Tagesdosen über 2–3 Wochen [135, 136]. Mit Bestrahlung entwickelten weniger Patienten eine kompressive Optikusneuropathie als mit einer GC-Therapie allein [137] und bei Patienten mit Zeichen einer kompressiven Optikusneuropathie konnte eine knöcherne Dekompression bei mehr Patienten verhindert werden als mit Steroiden allein [138]. Langzeitkomplikationen konnten in mehreren Studien ausgeschlossen werden [139, 140]. In zwei Studien mit geringer Patientenzahl wurde ein sehr guter antiproliferativer Effekt (Besserung von Motilität und Exophthalmus) für Sirilimus nachgewiesen [141, 142]. Aufgrund der geringen Kosten für diese Therapie ist dies eine sehr interessante off-label Therapieoption. Allerdings fehlen noch Studien mit einer größeren Patientenzahl.

3. **Blockade des IGF1R/TSHR** Die Entdeckung, dass die Bindung der TRAK am TSH-Rezeptor und die Stimulation des IGF1 Rezeptors auf den Orbitafibroblasten von zentraler pathogener Bedeutung sind, hat dazu geführt, dass in jüngerer Zeit Therapien erprobt wurden, die direkt in diese Signalkaskade eingreifen: IGF1R blockierende Antikörper/Substanzen und TSHR-blockierende Antikörper/Substanzen. Am besten ist die Studienlage für Teprotumumab-Zulassungsstudien: [143–146]. Durch die Blockade des IGF1R wird eine durchschnittliche Exophthalmusreduktion von 3mm erreicht. Motilitätsstörungen bessern sich bei über 60% der Patienten. Solche Therapieeffekte wurden bisher von keiner anderen medikamentösen Therapie erreicht. Da IGF1 jedoch ein wichtiger, in vielen Geweben exprimierter Wachstumsfaktor ist, führt seine Blockade zu einigen signifikanten Nebenwirkungen. 10–30% der Patienten zeigen Hörstörungen z. B. dumpfes Hören, da IGF1 bei der neuronalen Regeneration im Innenohr relevant ist, welches jedoch meist reversibel war. Durch Blockade insulinähnlicher Wirkungen treten auch häufig Hyperglykämien auf, meist aber nur moderat. Müdigkeit, Muskelkrämpfe, Haarausfall, Gewichtsverlust und Magen-Darm-Störungen sind ebenfalls beschrieben. Weiterhin wurde ein Rezidiv der EO nach Beenden der symptomatischen Therapie bei 29,4% der Patienten beobachtet [146]. Erfreulicherweise werden derzeit weitere IGF1R-blockierende Substanzen in Studien erprobt. Nach den Ergebnissen der Phase 1 Studie zu urteilen, wird die direkte Blockade des TSHR in Zukunft möglicherweise noch effizienter sein, da die Schilddrüsenüberfunktion gleichzeitig mitbehandelt wird. Nach Verabreichung eines den TSHR blockierenden Antikörpers (K1/70) war die Hyperthyreose nach 8–10 Tagen verschwunden und der Exophthalmus ging bei betroffenen Patienten drastisch zurück. Hier sind die Ergebnisse der Zulassungsstudien abzuwarten [147]. Aktuell können Patienten diese Medikamente, die diesen Signalweg beeinflussen, nur im Rahmen von Studien in Orbitazentren erhalten.

4. **Kontrolle der Schilddrüsenfunktion/Reduktion der TRAK** Die zentrale Wirkung der TSH-Rezeptor Autoantikörper (TRAK) auf den Gewebeumbau in der Augenhöhle ist entscheidend für die Therapieplanung. Verschiedene Therapien können den TRAK-Spiegel beeinflussen. Bei

► **Tab. 8** Dosierungen der antientzündlichen Therapie bei EO.

Applikation	Indikation	Dosierung
oral (wenn i. v. nicht toleriert, praktisch nicht durchführbar)	Moderate schwere EO	1 mg/kg KG absteigend über 6–8 Wochen Kumulativ ca 2–3g
i. v.	Moderat schwere EO	6 Wochen 500 mg, anschließend 6 Wochen 250 mg, ggf. an den Tagen ohne Infusion 5–10 mg oral Alternativ 0,5–1g 3x in der Woche (jeweils 1 Tag Pause zwischen den Infusionen) und dann oral ausschleichend über 6–12 Wochen
i. v.	schwere Visus bedrohende EO	„Medikamentöse Dekompression“: 3 × innerhalb einer Woche 0,5–1 g, in 2. Woche wiederholen, wenn dann keine Orbitadekompression nötig; anschließend 6–12 Wochen i. v. 1 × pro Woche 250–500 mg oder oral (Beginn mit 1 mg/kg KG) in absteigender Dosierung weiterführen
Azathioprin	Zweitlinientherapie	100 mg für KG <50 kg 150 mg für KG 50–79 kg 200 mg für KG ≥80 kg (zusätzlich Steroide weiter)
Mucophenolat Mofetil	In Kombination mit IVGC	24 Wo 2x360mg (zusätzlich Steroide weiter)
Rituximab	Zweitlinientherapie	500mg-2g einmalig <b>(nur bei frühzeitiger Therapie wirksam !!)</b>
Tocilizumab	Zweitlinientherapie	8 mg/kg KG i. v. 4x alle 4 Wochen
Cyclosporin	Zweitlinientherapie	5 mg/kg KG über zwölf Monate (zusätzlich Steroide weiter)
Steroidtherapie begleitend zur Radiojodtherapie		
Oral	Keine/milde EO:	0,2mg/kg KG 6–12 Wo
	Moderate EO ohne Risikofaktoren:	0,3–0,5 mg/kg KG über 6–12 Wo
i. v.	moderat schweren EO mit hohe TRAK-Spiegeln und Nikotina-busus)	Schwere EO i. v. Steroide (kumulativ 4,5g s.u.) ⇒ <b>generell hier besser SD OP !!!</b>

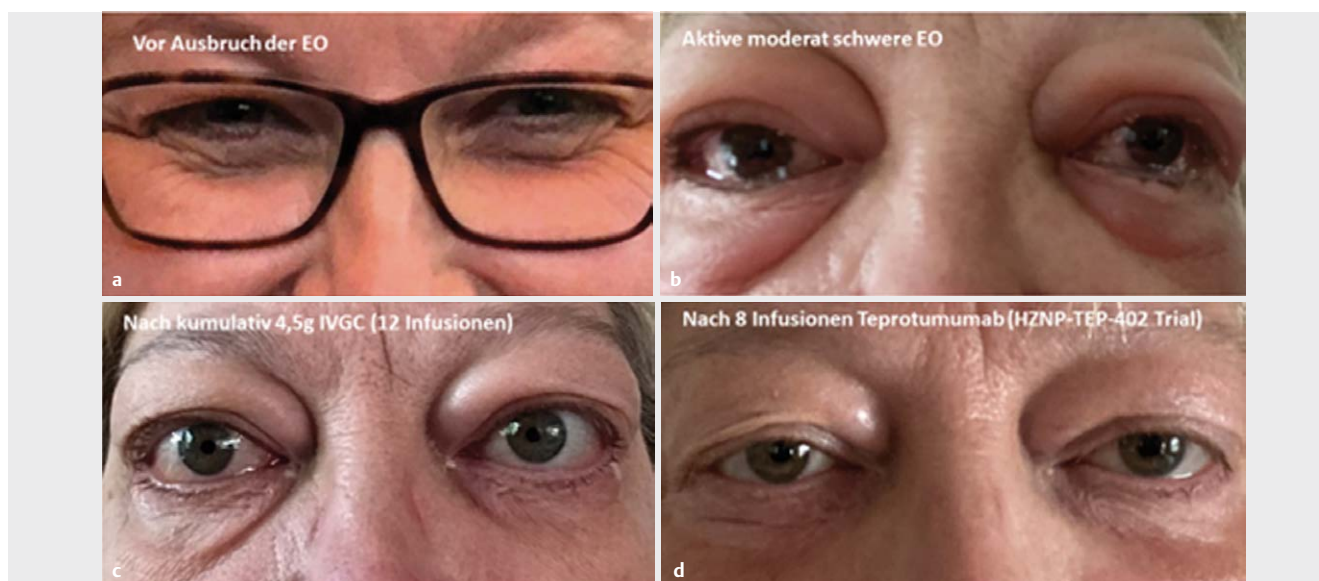


► **Abb. 7** Managementschema der EUGOGO (Bartalena et al 2021).

Heat map: Behandlungseffekte

Drug	CAS	Proptosis ↓ 2mm	Diplopia ↓ 1 class	Disease relapse (weeks)
IVGC <small>(Zang 2011 JCEM, Salvi 2015 JCEM, Kahaly 2018 Lancet, Camps 2021 Frontiers Endo)</small>	45-83%	0-46%	0-60%	21-40% (after 12weeks)
MMF <small>Kahaly 2018 Lancet</small>	80%	n.s.	n.s.	8% week12 11% week 24
RTX <small>Salvi 2015 JCEM</small>	100%	30%	20%	0%-29%
RTX <small>Stan 2015 JCEM</small>	31%	No change	No change	
TCZ <small>Peres-Moreiras AJO 2018</small>	93%-100%	27%-72 Ø 1,5-2mm	7%-53	8%-14%
IVGC + Bestrahlung	76,4%	13%	71% 26%	CAS 1,4%, Proptosis 6% Motility 21%, Diplopia 21%
TEP <small>Douglas 2020 NEJM</small>	59%	83%	68%	29% week 51
Sirulimus <small>Lanzetta 2022 J Endo Invest</small>	86%	80	63%	No data

► **Abb. 8** Heatmap der Behandlungseffekte. IVGC: iv Glucocorticoide, MMF: Mucophenolat Mofetil, RTX: Rituximab, TCZ: Tocilizumab, TEP: Teprotumumab, CAS: Clinical activity score. rot: Reduktion des CAS mit nahezu allen immunsuppressiven Therapien, grün Kombination aus IVGC und Bestrahlung: CAS Reduktion und Besserung der Motilität, blau: Teprotumumab: reduziert alle Symptome des EO.



► **Abb. 9** Patientenbeispiel: **a**: Patientin vor Ausbruch der EO; **b**: Patientin mit moderat schwerer, aktiver EO; **c**: Patientin nach 12 Infusionen Glucocorticoiden (6x500mg und 6x250mg Prednisolol); **d**: Patientin nach 4x Teprotumumab (20mg Kg/KG, 1. Infusion 10mg kg/KG).

antientzündlichen Maßnahmen wie IVGC, Rituximab und Tocilizumab kann ein Abfall der TRAK-Spiegel in unterschiedlichem Ausmaß beobachtet werden. Das verbessert Verlauf der Augenerkrankung und die Prognose der Schilddrüsenüberfunktion [148].

Die TRAK-Spiegel können im natürlichen Verlauf der Erkrankung zurückgehen, aber auch lange persistieren. Die Wahl der Therapie der Schilddrüsenüberfunktion beeinflusst diesen Verlauf erheblich. Unter thyreostatischer Therapie und nach

Schilddrüsenoperation gehen die TRAKs oft langsam zurück. Nach einer Radiotherapie hingegen können sie über 1–2 Jahre z.T. erheblich ansteigen und persistent erhöht bleiben [92]. Die Primärtherapie der Hyperthyreose bei guter Medikamentenverträglichkeit ist gemäß der EUGOGO Leitlinie [107, 149, 150] und der Leitlinie der ETA [151] eine thyreostatische Therapie. Bei Rezidiv der Schilddrüsenüberfunktion nach Absetzen einer meist über 1 bis 1,5 Jahre durchgeführten thyreostatischen Therapie oder bei primär ungünstiger

Prognose (hohe TRAK Spiegel, hohe fT4 Spiegel bei Erstdiagnose und schlecht einstellbarer Schilddrüsenfunktion) ist eine definitive Therapie der Schilddrüse indiziert: Schilddrüsenoperation oder Radiojodtherapie. Ob Patienten mit einer endokrinen Orbitopathie sogar von einer Schilddrüsenoperation profitieren, ist noch umstritten, aber eine retrospektive Studie zeigte, dass eine Thyreoidektomie, die bereits sechs Monate nach Beginn der Schilddrüsenüberfunktion mit schlechter Prognose [152] durchgeführt wurde, zu einer schnelleren Inaktivierung der EO führte [153]. Wichtig ist die komplette Thyreoidektomie, da von einem verbleibenden aktiven Schilddrüsenrest ein erneutes Rezidiv der Erkrankung ausgehen kann und TRAKs persistieren können. Mehrere Studien haben gezeigt, dass die Ablation des Schilddrüsenrestes nach einer Schilddrüsenoperation mittels Radiojodtherapie zu einer höheren Rate der Inaktivierung der endokrinen Orbitopathie führt [154–157]. Je nach Befundkonstellationen ist eine Radiojodtherapie mit mehr oder weniger Risiken für die Verschlechterung oder Neuauftretens einer EO verbunden. Insbesondere als Primärtherapie und bei Rauchern ist das Risiko hoch [158, 159]. Wenn dennoch eine Radiojodtherapie bei einer aktiven EO bevorzugt wird, muss diese unter einer höher dosierten Steroidtherapie durchgeführt werden [160, 161]. Bei milden Stadien der EO und insbesondere später im Krankheitsverlauf (nach 1 bis 1,5 Jahren thyreostatischer Therapie) reicht eine orale Steroidprophylaxe aus [93, 162]. Dennoch gelingt es nicht bei allen Patienten durch Steroide ein Neuauftreten bzw. eine Verschlechterung einer vorbestehenden EO zu vermeiden (3–5%). Verschlechterungen treten meist innerhalb eines Jahres nach RJT auf [163].

### 3.3.9 Verlauf und Prognose

Ungefähr 40–50% aller Patienten mit einer Schilddrüsenüberfunktion vom Typ Basedow entwickeln eine endokrine Orbitopathie [164]. Die endokrine Orbitopathie verläuft größtenteils mild, moderat schwere Verläufe sind weniger häufig und in 3–5% der Fälle entwickeln die Patienten eine Visus-bedrohende Manifestation [165]. Wenn Patienten in Zentren mit Erfahrung in der konsequenten Kontrolle der Schilddrüsenüberfunktion betreut werden, zeigt sich ein günstigerer Verlauf [165–167]. Mit jedem Rezidiv der Schilddrüsenüberfunktion können auch Symptome der endokrinen Orbitopathie zurückkehren bzw. neu auftreten.

Da bisher Medikamente für die zielgerichtete Therapie am TSHR/IGF1R noch nicht in Europa zugelassen sind, erreicht man bei schwerer betroffenen Patienten mit den derzeit verfügbaren Therapien fast immer eine Inaktivierung, jedoch oft nur eine Defektheilung hinsichtlich Muskelbeteiligung und Exophthalmus, die bei mind. sechs Monaten Inaktivität mit operativen rehabilitativen Maßnahmen behandelt werden können [168].

### 3.3.10 Lokalthherapie

#### Lokale intraorbitale Steroidapplikationen

In einer randomisierten kontrollierten Studie (RCT) wurden 20 mg Triamcinolon 4-mal in einem Abstand von 4 Wochen infraorbital injiziert. Das primäre Therapieziel war die Verbesserung der Beweglichkeit und der Diplopie, welche mit Triamcinolon signifikant bes-

ser ausfiel als mit Placebo [169]. Mehrere retrospektive Studien untersuchten Injektionen ins Oberlid transkutan oder von subkonjunktival, meist in einer Dosierung von 20mg alle 2–4 Wochen. Patienten mit klinischen oder in der Bildgebung sichtbaren Aktivitätszeichen [170] sprachen besser auf die Therapie an [171]. Die Ansprechraten von durchschnittlich 3–5 Injektionen bei aktiver EO werden mit 65–90% angegeben [172–174]. Die lokale Behandlung mit Triamcinolon birgt jedoch ein erhebliches Risiko einer Erhöhung des Augen-druckes (bis zu 18,6% nach durchschnittlich 5 Injektionen).

#### Behandlung der Benetzungsstörung

Symptome des trockenen Auges sind bei EO sehr häufig, insbesondere bei weiblichen Patienten (zusf. [175]). Neben der Wiederherstellung eines stabilen Tränenfilms ist es ebenso wichtig, die erhöhte Evaporationsrate und schlechte Verteilung des Tränenfilms durch insuffizienten Lidschluss durch Korrektur von Exophthalmus und Lidretraktion zu beheben.

#### Botulinum Toxin

Die Lidretraktion kann durch subkonjunktivale oder transkutane Injektion von 5–15 IE Botulinumtoxin in den Levator palpebrae/Mueller-Muskel reduziert werden. Bei starker Fibrose kann der Effekt ausbleiben. Bei 10–20% können vorübergehende Doppelbilder und Ptosis auftreten [176–179].

Botulinumtoxin kann auch bei ausgeprägter Fibrose der Augenmuskulatur eingesetzt werden, wenn die Fixation beeinträchtigt ist und der Patient die Primärposition nur mit einer ausgeprägten Fehllage des Kopfes erreichen kann. Die Injektion von Botulinumtoxin wird am besten unter EMG-Kontrolle durchgeführt [180].

Tiefe Furchen im Glabellabereich aufgrund einer Überreaktion des Musculus corrugator superciliaris können ebenfalls mit einer Botulinumtoxin-Injektion behandelt werden [181].

#### Ausgleich der Doppelbilder

Wenn die EO nicht stabil ist und sich der orthoptische Befund noch verändert, sollten Fresnel-Prismen verwendet werden. Aufsprismen können auf Linsen aufgebracht und bei Bedarf gewechselt werden, ohne die Brille zu wechseln. Darüber hinaus sind sie das einzige verfügbare optische Hilfsmittel zur Korrektur von hohen Schielwinkeln von bis zu 40 prismatischen Dioptrien, obwohl eine so hohe prismatische Korrektur von Patienten oft schlecht vertragen wird.

Wenn die Diplopie nicht mit Prismen korrigierbar ist (z. B. bei großem Schielwinkel und/der bei Vorhandensein von Zyklotropie), kann die Okklusion des am stärksten betroffenen Auges oder des Auges mit der schlechteren Sehschärfe hilfreich sein. Botulinumtoxin kann verwendet werden, um große Winkel zu reduzieren, um sie einer prismatischen Korrektur zugänglich zu machen.

### 3.3.11 Sonderfall Visus bedrohende EO

Trotz maximaler antientzündlicher Therapie entwickeln 3–6% der Patienten ein orbitales Kompartiment-Syndrom mit Optikuskompression [182]. Die entzündliche Schwellung, Fettvermehrung und Muskelverdickung im knöchernen begrenzten Volumen der Orbita behindern dabei den venösen Abfluss und die Durchblutung des N. opticus. Daraufhin entsteht wahrscheinlich ein *Circulus vitiosus*, bei dem Hypoxie-induzierte Reaktionen die Inflammation verstärken

und zu weiterer Kompression und Hypoxie führen [183]. Stark verdickte Muskeln können auch direkt den N. opticus komprimieren ohne, dass die Patienten eine ausgeprägte Inflammation aufweisen („white eye apex phenotype“ [113]).

Bei Patienten mit Visus-bedrohender EO kann eine maximale i. v. Steroidtherapie versucht werden (3 × 1 g innerhalb einer Woche). Je stärker die Kompression ist, desto unwahrscheinlicher ist dabei der Therapieerfolg mit IVGC, z. B. bei Gesichtsfeldausfällen, Papillenschwellung und massiver Entzündungssymptomatik [184]). Weisen die Patienten ohnehin einen erheblichen Exophthalmus auf, sollte eine primäre Orbitadekompression präferiert werden. Weitere Indikationen für die notfallmäßige Orbitadekompressionen sind Hornhautulcera bei Lagophthalmus aufgrund eines erheblichen Exophthalmus, eine therapieresistente schwere Weichteilsymptomatik und ein ausgeprägter intraokularer Druckanstieg aufgrund eines Kompartiment-Syndroms, vor allem bei bekanntem Glaukom.

Der Einsatz der IGF1-Rezeptor-Blockade wird auch hier zu einer Wende in der Therapie führen [185–188]. In einer Multicenter-Studie verbesserten sich bei 70 % der behandelten Patienten schon nach 2 Infusionen mit Teprotumumab die Symptome der DON. Nach 8 Infusionen war bei keinem der behandelten Patienten mehr ein RAPD oder eine Farbsehstörung mehr zu verzeichnen. Der Exophthalmus ging in einer Fallserie von 10 Patienten um 4,7 mm zurück und der CAS verbesserte sich um mehr als 5 Punkte [186].

### 3.3.12 Leitlinien/Therapieindikationen

Da bisher Medikamente zur zielgerichteten Therapie am TSHR/IGF1R in Europa noch nicht zugelassen sind, existieren unterschiedliche Leitlinien in Europa (EUGOGO [140]) und außerhalb Europas [113].

In Europa und somit auch in Deutschland orientiert sich die Therapie am Schema der ► **Abb. 7**.

Das Managementschema der aktuellen EUGOGO-Leitlinie (Europa) ist in ► **Abb. 7** dargestellt. Entsprechend dem Schweregrad wird zwischen milder, moderat schwerer und Visus bedrohender EO unterschieden. Patienten mit milder EO erhalten zunächst nur eine Selensupplementation. Bei hohem Leidensdruck und vollem Risikoprofil wird empfohlen, bereits wie bei einer moderat schweren EO zu behandeln. Bei moderat schwerer EO wird empfohlen mit IVGC mit oder ohne Mycophenolat Mofetil (MMF) zu beginnen und den Therapieeffekt nach 6 Wochen zu evaluieren. Bei ausreichender Besserung sollte die Therapie mit Steroiden weitere 6 Wochen und mit MMF weitere 18 Wochen fortgesetzt werden. Wenn kein ausreichender Therapieeffekt eintritt, sollte die Therapie in Richtung Biologika bzw. Immunsuppression eskaliert werden.

Bei Motilitätsstörung empfiehlt sich zusätzlich eine Strahlentherapie zu veranlassen.

Bei Visus-bedrohender EO müssen 3x1g IVGC verabreicht werden und wenn nach 2 Wochen kein ausreichender Effekt eintritt, muss eine Orbitadekompression erfolgen.

So lange IGF1R Blocker/TSHR Blocker in Europa nicht zugelassen sind, stehen sie leider noch nicht zur Verfügung. Sobald die Zulassung erfolgt, sind sie immer dann als first line Therapie indiziert, wenn ein ausgeprägter Gewebeumbau vorliegt (Exophthalmus, Diplopie), siehe ► **Tab. 9**. Bezüglich der Rezidive nach Absetzen dieser Therapie müssen die TRAK-Spiegel immer im Auge behalten werden.

### 3.3.13 Zukünftige Therapiekonzepte

Die neuen zielgerichteten Biologika, die den TSHR/IGF1R-Signalweg direkt blockieren, werden zu einem Wandel in der Therapie der endokrinen Orbitopathie führen, da sie als first-line-Therapie wesentlich effektiver sind in der Exophthalmusreduktion und Besserung der Motilitätsstörung. Wie bei jeder Therapie sind auch hier Nebenwirkungen zu verzeichnen, die beachtet werden müssen, darunter Hörstörungen, Hypoglykämie. Mit diesen Medikamenten werden für die Patientin weniger augenchirurgische Eingriffe notwendig werden.

Geklärt werden muss noch, inwieweit diese Therapie von einer immunsuppressiven Therapie begleitet werden muss, um Rezidive zu vermeiden. Es ist sicherlich sinnvoll, die Blockade eines wichtigen Wachstumsfaktors auf eine kurze Zeitspanne zu beschränken, um Nebenwirkungen zu reduzieren. Auch hier besteht wahrscheinlich eine wichtige Indikation zur gleichzeitigen immunsuppressiven Therapie. Die richtige zeitliche Reihenfolge für diese Therapien muss noch in Studien untersucht werden.

Eine ganz neue Dimension werden die den TSH-Rezeptor direkt blockierenden Substanzen eröffnen, auch für die Therapie der Schilddrüsenüberfunktion. Große Erwartungen liegen auf dem den TSH-Rezeptor inhibierenden Antikörper K1/70.

### 3.3.14 Behandlung des inaktiven Stadiums mit Defektheilung

Bei allen Patienten, bei denen die antientzündliche Therapie nur zu einer Defektheilung geführt hat, können chirurgische Maßnahmen durchgeführt werden, um Aussehen und Funktion wiederherzustellen. Bei der Planung der Operationen sollte eine bestimmte Reihenfolge einhalten werden: 1. knöchernen Dekompression und Orbitafett Dekompression, 2. Augenmuskelchirurgie und als letzte 3. Maßnahme Lidchirurgie. Die Reihenfolge erklärt sich aus der Wirkung der Operationen und den Komplikationsmöglichkeiten [168].

Die rehabilitative Augenchirurgie sollte erst begonnen werden, wenn der Augenbefund 6 Monate stabil und inaktiv ist und die Schilddrüsenfunktion 6 Monate stabil eingestellt ist [107, 149, 189]. Bezüglich der Schilddrüse bedeutet dies entweder eine Fortführung der thyreostatischen Therapie während des gesamten Zeitraums der augenchirurgischen Maßnahmen oder eine definitive Therapie der Schilddrüse vor Beginn der chirurgischen Eingriffe.

#### Knöchernen Orbitadekompression

Es gibt zahlreiche Publikationen zur knöchernen Orbitadekompression und Orbitafettdekompression bei EO (Review in [190]). Etabliert und weltweit verbreitet sind transorbitale, transkraniale, transantrale und transnasale Zugänge. Alle vier knöchernen Orbitawände können mit diesen Zugangswegen erreicht werden. Bei den meisten Patienten wird die Indikation zur Orbitadekompression im inaktiven Stadium gestellt und das wesentliche Ziel ist die Reduktion eines störenden Exophthalmus, die Verbesserung des venösen Abflusses und damit die Verringerung des retrobulbären Druckgefühls und das Beheben einer erheblichen Benetzungsstörung (vergl. Kap. 3.1.16).

#### Orbitale Fettresektion

Die orbitalen Fettkompartimente können entweder transkutan (meist beim Oberlid) als auch transkonjunktival (wenn kein Hautüberschuss am Unterlid vorliegt) erreicht werden [191, 192]. Infe-



rior-lateral kann am meisten Fett sicher entfernt werden. Bei einer orbitalen Fettresektion lassen sich im Durchschnitt 5–6 cm<sup>3</sup> Orbitafett entfernen. Die in der Literatur angegebene durchschnittliche Exophthalmusreduktion wird mit 3 mm angegeben.

Als wesentliche Komplikationen werden Orbitahämatome, Läsionen sensibler Nerven und Diplopie (0–25%) berichtet. Wichtig ist die richtige Indikationsstellung – wenn die Orbitafettvermehrung im Vordergrund steht [193].

### Orbitadekompression bei Kompression des Nervus opticus

Die Wirksamkeit einer Orbitadekompression zur Entlastung des Nervus opticus ist durch zahlreiche Literaturstellen belegt – es wird von einer Besserung bzw. vollständigen Erholung der Sehfunktion bei 75–90% der Patienten berichtet [182, 190]. In den meisten Studien wurden diese Verbesserungsraten durch die Dekompression der medialen Orbitawand beschrieben, gegebenenfalls in Kombination mit weiteren Wänden. In der jüngeren Literatur konnte an kleinen Fallserien gezeigt werden, dass möglicherweise eine alleinige Fettdekompression bzw. nur laterale Dekompression auch ausreichen können, um eine Kompression des Nervus opticus aufzuheben.

### Augenmuskelchirurgie

Bei starker Beteiligung der Augenmuskeln können die Patienten eine restriktive Augenbewegungsstörung entwickeln. Vornehmlich sind Musculus rectus inferior und Musculus rectus medialis betroffen, seltener Musculus rectus superior und die schrägen Augenmuskeln. Folglich entwickeln die meisten Patienten ein Hebungs- oder Abduktionsdefizit, oder beides zusammen, und damit eine horizontale konvergente, vertikale oder kombinierte Schielstellung mit variabel ausgeprägter Zyklorotation. Teilweise ist es den Patienten möglich, die Doppelbildwahrnehmung durch eine Kopfwangshaltung auszugleichen. Bei stärkerem Hebungsdefizit entwickeln fast alle Patienten auch eine Oberlidretraktion aufgrund der Ko-innervation zum Musculus levator palpebrae bei intendiertem Aufblick.

Dementsprechend kann Augenmuskelchirurgie indiziert sein:

- Zur Korrektur von Doppelbildern
- Bei Kopfwangshaltung zur Fixationsaufnahme
- Bei Oberlidretraktion durch die Ko-innervation des M. levator palpebrae
- Beim Anstieg des intraokularen Drucks schon in Primärposition, verursacht durch den Elastizitätsverlust und die Verdickung der fibrosierten Augenmuskeln

Bei der Augenmuskelchirurgie der EO stehen Rücklagerungen der fibrosierten Augenmuskeln im Vordergrund [194]. Wichtig ist die Wiederherstellung einer symmetrischen Augenbeweglichkeit beider Augen, um ein möglichst großes Feld des binokularen Einfachsehens zu erreichen.

### Lidchirurgie

Als letzter Schritt der chirurgischen Rehabilitationsmaßnahmen erfolgen bei Patienten mit EO Lidkorrekturen [195].

Folgende Eingriffe können notwendig werden:

- Oberlidverlängerungen bei Fibrose des Lidhebermuskels durch Rücklagerung M. levator palpebrae und/oder Müllermuskel, selten Interponat erforderlich (allogenes Material wie Organspendersklera oder xenogenes Material wie Tutopatch)

- Unterlidverlängerung bei Unterlidretraktion (auch nach Musculus rectus-Inferior Rücklagerung), hier oft ein Interponat erforderlich (wenn möglich autolog: Tarsokonjunktivaltransplanat aus dem Oberlid, ggf. allogene Organspendersklera, xenogenes Material wie Tutopatch)
- Resektion von überschüssiger Haut und orbitalem Fettgewebe an Ober- und Unterlidern sowie Brauenfettreduktion
- Tarsoraphie bei ausgeprägtem Exophthalmus ohne Dekompressionswunsch

### Perioperative antientzündliche Therapie

Bei den chirurgischen Maßnahmen kann es zu einer vorübergehenden Reaktivierung der entzündlichen Weichteilsymptome kommen. Dies kann durch eine intraoperative und ggf. postoperative i. v. Applikation eines Steroidpräparates (z. B. Methylprednisolon) unterdrückt werden.

### 3.3.15 Besondere Aspekte

#### Assoziation zu Schilddrüsenautoimmunerkrankung

Die meisten Patienten mit einer EO sind auch an einer Schilddrüsenüberfunktion vom Typ Basedow erkrankt. Mindestens zu Beginn der Erkrankung weisen nahezu 100% aller Patienten positive TSH Rezeptor Autoantikörper auf. Aber auch 4–6% aller Patienten mit einer Hashimoto-Thyreoiditis entwickeln Augensymptome [196]. Selten ist eine sogenannte euthyreote endokrine Orbitopathie ohne Assoziation zu einer Autoimmunerkrankung der Schilddrüsen. Allerdings entwickelt auch die Hälfte dieser Patienten innerhalb von zwei Jahren eine assoziierte Schilddrüsenerkrankung.

### 3.3.16 Orbitadekompression

H.-J. Welkoborsky

#### 3.3.16.1 Definition; Begriffsbestimmung

Eine Erhöhung des intraorbitalen Drucks kann zu einer kompressiven Neuropathie, somit zu einer Druckschädigung des N. opticus führen. Hierbei ist wahrscheinlich weniger die direkte Druckwirkung auf den Nerven entscheidend, denn der Nerv selbst ist durch die ihn umgebenden Hirnhäute und Liquor cerebrospinalis recht gut geschützt. Beide Strukturen wirken als Druckpolster. Auch verläuft der Nerv nicht gerade in anterior-posteriorer Richtung durch die Orbita, sondern leicht gebogen, womit eine Nachverlagerung des Augapfels in gewissen Grenzen kompensiert werden kann [197]. Pathophysiologisch bedeutender sind wohl indirekte Nervenschäden, die durch eine Kompression der den Nerven versorgenden kleinen Gefäße verursacht werden [198] mit Ausbildung von Mikrothrombosen mit nachfolgender Ischämie, Gewebeacidose, Dysionie und Expression von diversen Cytokinen. In der Konsequenz resultiert hieraus eine Funktionsschädigung des Nerven, die nach einigen Stunden irreversibel ist (Übersicht bei [199]) mit einem Visusverlust bis hin zur Erblindung.

Bei der Orbitadekompression handelt es sich um einen chirurgischen Eingriff an der Augenhöhle mit der Zielsetzung der Senkung eines erhöhten intraorbitalen Druckes. Prinzipiell ist zwischen einer reinen „Fettgewebsdekompression“ und einer knöchernen Dekompression zu unterscheiden. Bei ersterer wird orbitales Fettgewebe z. B. über eine anteriore Orbitotomie oder über einen transkonjunktivalen Zugang ohne Resektion von knöchernen Wandungen entfernt

[200, 201]. Bei knöchernen Dekompressionen wird immer ein Teil der knöchernen Orbitawandungen reseziert. Je nach Anzahl der entfernten Orbitawandungen wird eine Ein-Wand, Zwei-Wand- oder Drei-Wand-Dekompression unterschieden. Als „graded decompression“ wird eine Operation bezeichnet, bei der sich die bei dem einzelnen Patienten zu wählende Dekompressionsform weitgehend an der führenden Pathologie orientiert, die der intraorbitalen Druckerhöhung zu Grunde liegt. Sie findet weitgehend bei der Endokrinen Orbitopathie (EO) Anwendung [202]. Unter „balancierter“ Dekompression wird die gleichzeitige Entfernung der medialen, eines Teiles der inferioren und der lateralen Orbitawand verstanden [203–205].

### 3.3.16.2 Indikationen

Indikationen für eine Orbitadekompression sind

1. Erkrankungen, die zu einem sehr schnellen und plötzlichen Druckanstieg in der Orbita führen, z. B. Einblutungen bei Frakturen oder bei Gefäßverletzungen z. B. im Rahmen einer endonasalen Nasennebenhöhlen Operation. Es erfolgt dann notfallmäßig eine laterale Kanthotomie, bei der transkonjunktival das Weichteilgewebe des lateralen Augenwinkels bis auf den knöchernen Orbitarand durchtrennt wird. Hierdurch kommt es zu einer Reduktion des intraorbitalen Drucks um ca. 14 mm Hg [206–210]. Bei der inferioren Kantholyse wird auch das laterale Lidbändchen und das Septum infraorbitale durchtrennt, wodurch das Auge zurücksinkt, was mit einer Verminderung des intraorbitalen Drucks um ca. 30 mmHg verbunden ist. Gegebenenfalls kann auch das stärkere obere Lidbändchen durchtrennt werden (superiore Kantholyse) [209].
2. Erkrankungen, die zu einer langsameren Druckerhöhung führen, z. B. Tumoren und tumorähnliche Prozesse (fibröse Dysplasie) oder bei Patienten mit Pseudoexophthalmus [211–213].
3. Drucksteigerungen bei chronischen autoimmunologischen Entzündungsprozessen, insbesondere bei der endokrinen Orbitopathie [204, 214]. Hier ist die OD in das Therapieregime einbezogen. Gemäß den seit 2009 regelmäßig aktualisierten Empfehlungen der European Group on Graves' Orbitopathy (EUGOGO) stehen bei der endokrinen Orbitopathie konservative Therapiemaßnahmen im Vordergrund [215–217]. Operative Maßnahmen stellen eine Zweitlinienbehandlung dar. Es bestehen im Wesentlichen in Abhängigkeit von dem Aktivitätsgrad der Erkrankung 3 Indikationen für die OD bei EO [217, 218]:
  - Notfallmäßig bei aktiver EO im Falle einer akuten dysthyreoten Optikusneuropathie (DON) nach ausbleibender Besserung mit intravenöser Gabe von Glucocorticoiden und raschem Visusverlust. [219–221].
  - Bei milder bis schwerer EO nach Ausschöpfung aller konservativen Behandlungsmöglichkeiten
  - Bei inaktiver oder stabiler milder bis schwerer EO als kosmetisch-rehabilitativer Eingriff zur Beseitigung eines verbliebenen Exophthalmus, von Doppelbildern und Lidretraktionen [216, 217]. Der Eingriff kann mit einer gleichzeitigen Lidkorrektur verbunden werden [222, 223].

### 3.3.16.3. Durchführung

Obwohl in der Literatur seit den 90iger Jahren eine Fülle von Operationsverfahren beschrieben sind, die Orbitadekompression rela-

tiv häufig durchgeführt wird und z. B. bei der EO zum Therapieregime zählt, haben Metaanalysen u. a. von Cruz et al. 2021 und Borboridis et al. im Jahr 2015 sowie eine vom Cochrane Institut zuletzt im Jahr 2011 durchgeführte Studienanalyse ergaben, dass derzeit nur wenig evidenzbasierte und randomisierte Studien publiziert wurden, so dass eine abschließende Bewertung einzelner Operationsmethoden nur schwer möglich ist [224–226].

In den letzten Jahren wurden zunehmend endoskopische Operationsverfahren für die knöcherne Dekompression beschrieben. [227–229]. Bei den resezierten Wandungen handelt es sich meist um die mediale, inferiore (Orbitaboden) und laterale Wand. Eine Resektion des Orbitadaches wird in der Regel nur in Ausnahmefällen, z. B. bei nicht ausreichender 3-Wand-Dekompression durchgeführt [220] (► **Abb. 10a-d**). Die Hauptzugangswege sind die endonasale mediale Orbitotomie, die transantrale Orbitotomie, die laterale Orbitawandresektion sowie transorbitale Techniken zur endoskopischen Resektion von Orbitawandungen mit zahlreichen technischen Modifikationen [204, 230].

Da sich die Druckerhöhung insbesondere im Bereich der Orbitaspitze nachteilig auf den N. opticus auswirkt, ist eine Ausdehnung der Resektion der medialen Wand bis zur Keilbeinhöhle und damit bis zur Orbitaspitze in der Region des Zini'schen Sehnenrings notwendig.

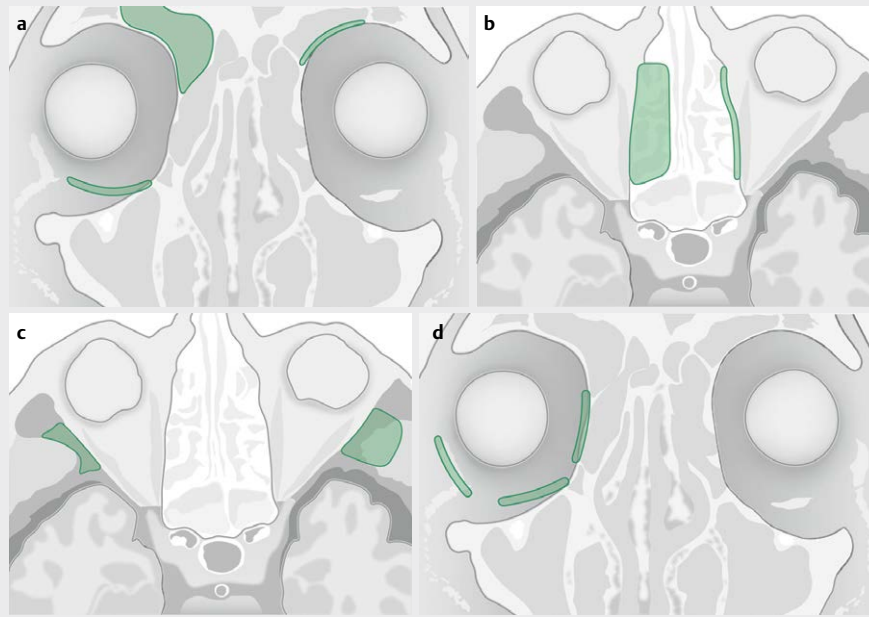
Falls erforderlich kann gleichzeitig mit einer endonasalen transethmoidalen Orbitadekompression auch eine Dekompression des Nervus Opticus vorgenommen werden. Hierfür wird die Keilbeinhöhle eröffnet und die Keilbeinhöhlenseitenwand dargestellt. Der N. opticus verläuft in seinem Knochenkanal laterocranial in der Seitenwand. Nach Identifikation wird die Knochenschale des Nerven in einer Zirkumferenz von 180° reseziert und die Nervscheide gegebenenfalls geschlitzt [231, 232].

Eine Resektion der inferioren Orbitawand (Orbitaboden) zur Dekompression kann sowohl über den endonasalen Zugang als auch über einen transantralen Zugang über die Kieferhöhle oder über einen transkonjunktivalen Zugangsweg erreicht werden. Bedeutsam ist, dass im Bereich des Orbitabodens eine inferomediale Knochenspange verbleibt. Diese enthält den N. infraorbitalis. Wird sie reseziert hat dies einerseits einen Bulbustiefstand, andererseits eine Hypästhesie im Versorgungsgebiet des Nerven zur Folge [227, 233, 234]. Bei Bedarf kann die Resektion der inferioren Orbitawand auf die Abschnitte lateral des Canalis infraorbitalis ausgedehnt werden.

Für die Resektion der lateralen Orbitawand stehen mehrere Verfahren zur Verfügung, u. a. einerseits die klassische laterale Orbitotomie, oder transkanthale-transkonjunktivale Zugangswege. Bei der Technik der „deep lateral resection“ (DLWR) syn. Deep lateral wall decompression (DLWD) wird entweder ein Swinging eyelid-Zugang angelegt mit Durchtrennung der Schenkel des lateralen Lidbandes und Aufklappen des Oberlids nach oben und Abklappen des Unterlids nach unten (► **Abb. 11**).

### 3.3.16.4 Ergebnisse der Orbitadekompression

Das Ziel der chirurgischen Orbitadekompression ist die Reduktion des hydrostatischen Druckes auf den N. opticus und damit einhergehend eine Verminderung des intraorbitalen Druckes. Dies hat neben der Reduktion eines Exophthalmus eine Verbesserung der arteriellen Durchblutung und der venösen Drainage des Nerven zur Folge, womit der axonale Fluss in dem Nerven verbessert wird, was zu einem Visusanstieg führt [235, 236]. Nach erfolgreicher Dekom-



► **Abb. 10** a-d: Arten der Orbitadekompressionen. Je nach zu entfernender knöcherner Wand wird von einer superioren (a), medialen (b), inferioren (c) oder lateralen Dekompression (c) gesprochen. Bei einer balancierten Dekompression werden simultan Teile der medialen, inferioren und lateralen Wandung entfernt (d).

pression können bei den Patienten sowohl normale intraokulare Drücke als auch mit einem Normalkollektiv vergleichbare venöse Blutflussgeschwindigkeiten gemessen werden [222, 237]. Daneben wurde bei einseitiger Dekompression bei Patienten mit endokriner Orbitopathie ein Absinken des klinischen Aktivitätsgrades (clinical activity score, CAS) der Erkrankung sowohl auf der operierten als auch auf der nicht operierten Seite beobachtet, was ebenfalls mit einer verbesserten venösen Drainage, vermindertem intraorbitalem Druck und einer Reduktion der Expression inflammatorischer Zytokine erklärt wird [205, 238, 239]. Hinsichtlich der postoperativen Befunde der Orbitadekompression in Folge einer endokrinen Orbitopathie zeigen sich bei einer Befragung zur Lebensqualität bin zu 88 % der Patienten zufrieden [218, 240].

Zur Beurteilung des Effektes der Orbitadekompression bei der EO werden die Parameter

- Reduktion des Exophthalmus
- postoperative Visuswerte
- postoperative Doppelbilder herangezogen.

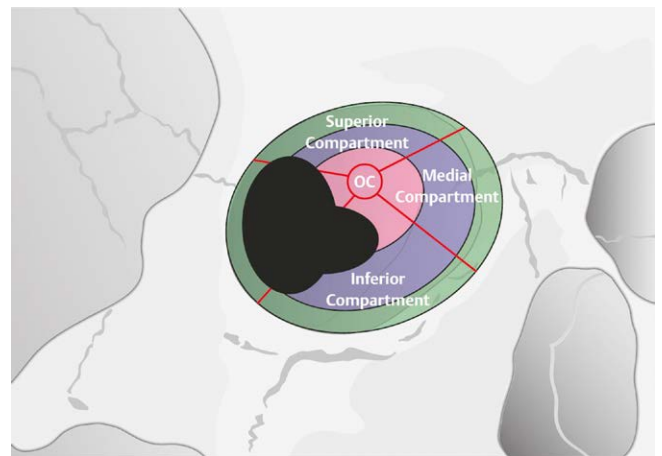
► **Tab. 9** gibt einen Überblick über die Ergebnisse der Orbitadekompression bei der EO.

### 3.3.16.5 Komplikationen

Das Auftreten von Komplikationen ist von dem gewählten Operationsverfahren abhängig. Dabei ist die Komplikationsrate beim endonasalen transethmoidalen Vorgehen geringer als bei den endoskopisch-transantralen Verfahren [234, 241]. Die Komplikationsrate ist gering und wird mit max. 9% angegeben [242].

Prinzipiell können die Komplikationen eingeteilt werden in:

- Oculäre Komplikationen (Doppelbilder; Visusverschlechterung; Bulbusmotilitätsstörungen; Bulbustiefstand) [227]:



► **Abb. 11** Schema der deep lateral wall resection (DLWR); der Bereich der lateralen Orbitawand, der reseziert wird, ist schwarz markiert.

- Sinugene Komplikationen (akute und chronische Sinusitis)
- Intracerebrale Komplikationen (Rhinoliquorrhoe; Meningitis; intracerebrale Blutung) [229]

### 3.3.16.6 Fazit

Die Orbitadekompression ist ein wirksamer Eingriff zur Senkung des intraorbitalen Drucks. In der Hand des erfahrenen Nasennebenhöhlen- und Kopf-Hals-Chirurgen ist die Komplikationsrate gering. In den letzten Jahren wurden zunehmend die transkonjunktivalen Zugangswege zum Orbitaboden und zur lateralen Orbitawand sowie endoskopische Verfahren beschrieben.

► **Tab. 9** Ergebnisse der Orbitadekompression.

Autor	Jahr	Anzahl Orbitae	Verminderung Hertel	Op-Methode	Visus Besserung	postop. Doppelbilder
Canisz (65)	2006	18	4,38 mm (2-Wand) 7,75 mm (3-Wand)	2-Wand und 3-Wand-dekompr.	100 %	5,60 %
Wang (64)	2013	66	8,1 mm	3-Wände; balanced	25 %	10,6 % (7/66)
Lee (12)	2014	90	4,3 mm	balanciert	100 %	17,80 %
Choi (7)	2016	48	4,0 mm	balanced; medial & deep lateral wall	k.a.	2,10 %
Sellari-Franceschini (60)	2018	76	5,1 mm (balanciert) 3,5 mm (lateral)	lateral (n = 38) balnciert (n = 38)	k.A.	13,20 %
Woods (58)	2020	35	3,26 mm	median & medio-inferior	k.A.	k.A.
Kim (43)	2020	40	3,6 mm (medial) 6 mm medial und inferior	medial/medial und inferior	k.A.	10 %
Cruz (Metanalyse) (31)	2021	4559	2,5–4,5 mm	deep lateral wall decompr.	k.A.	8,60 %
Küchlin (18)	2021	100	2,9 mm	deep lateral wall decompr.	in allen Fällen von visusbedrohung	2 %
Lu (79)	2021	47	2,8 mm	transantral	k.A.	8 %
Stähr (59)	2022	1018	5,4 mm	balanced	46,8 % verbessert; 52 % stabilisiert)	33 %
Ye (39)	2023	55	2,6 mm	graded	in allen Fällen von visusbedrohung	k.A.
Curro (68)	2023	88	4,3 mm	medial & balanced	100 %	K.A.

Zusammenfassend kann für die Orbitadekompression bei EO festgestellt werden:

1) Die knöcherne Dekompression ist im Hinblick auf einen postoperativen Visusgewinn und Rückgang des Exophthalmus der reinen Fettgewebsresektion überlegen

2) Die Dekompression sollte immer bis in die Orbitaspitze durchgeführt werden, da sich hier der größte hydrostatische Druck auf den N. opticus findet. Es gibt einige Evidenz in der Literatur, dass eine balancierte Dekompression mit oder ohne Fettresektion die effektivste Methode mit relativ wenig Komplikationen ist [202, 218, 236, 241].

3) Die gleichzeitige Fettgewebsresektion führt neben einem Dekompressionseffekt wenn sie neben retro-auch peribulbär durchgeführt wird auch zu einem Rückgang der Oberlidretraktion und damit zu einer deutlichen Verbesserung der Kosmetik [237].

4) Für die laterale Dekompression wird zunehmend neben dem klassischen pterinealen Zugang eine deep lateral wall decompression beschrieben, bei der z. B. einen swinging lid Schnitt ein Teil der lateralen Wand entfernt wird [214].

Die Notwendigkeit der Re-Operation aufgrund eines unzureichenden Dekompressionseffektes nach der Erstoperation wird mit 9–18 % angegeben [243, 244]. Faktoren, die sich in multivariaten Analysen als besonders risikoreich hinsichtlich Auftretens von Komplikationen und Wahrscheinlichkeit der Revisionsoperation erwiesen haben sind: ausgeprägter präoperativer Exophthalmus, junges Alter der Patienten, einseitige Dekompression, vorangegangene Steroidtherapie, fortgesetzter Nikotinabusus und abnorme Schilddrüsenfunktion. Auch die klinische Aktivität der Erkrankung ist von großer Bedeutung [234, 245].

Die Einführung einer Biologika Therapie zur Blockade des TSH Signalweges bzw. des IGF1R könnte in der Zukunft zu einer Veränderung der Indikationen für die Orbitadekompression bei der EO führen (vergl. Abschnitt 3.1.8.).

### 3.4 Idiopathische orbitale Entzündung

M. Oeverhaus, I. Neumann, A. Eckstein  
Klinik für Augenheilkunde, Sektion Orthoptik, Orbitazentrum, Universität Duisburg Essen

#### 3.4.1 Definition

Die idiopathische orbitale Entzündung (engl. *Idiopathic orbital inflammation, IOI*), ist eine heterogene, inflammatorische Erkrankung, die sich im Bereich der Orbita manifestiert. Früher wurde die IOI auch Pseudotumor orbitae genannt, ein Begriff der heute nicht mehr verwenden sollte. Es existieren keine pathognomonischen Zeichen und keine eindeutigen serologischen, radiologischen oder histologischen Marker, sodass es sich um eine Ausschlussdiagnose handelt. Sie macht etwa 10 % der entzündlichen Orbitaerkrankungen aus. Die Behandlung basiert maßgeblich auf einer systemischen Therapie mit Kortikosteroiden und/oder Immunsuppressiva.

#### 3.4.2 Ätiologie und Pathogenese

Die Ätiologie der IOI bleibt unbekannt. Es wurde die Hypothese aufgestellt, dass sie durch einen autoimmunen Prozess verursacht wird [246, 247] z. B. durch eine subklinische Infektion oder immunologisches Geschehen infolge einer Infektion [245, 248]. Interessanterweise haben einige Studien das Epstein-Barr-Virus (EBV) als möglichen Erreger von NSOI vorgeschlagen [249].

### 3.4.3 Symptome

Die IOI kann praktisch alle Strukturen in der Augenhöhle betreffen und sich manifestieren als anteriore Form mit Skleritis, als Dakryoadenitis, als Myositis, als diffuser Typ mit episkleritischen oder perineuritischen Anzeichen oder als Orbitaspitzensyndrom.

Die klinischen Erscheinungsformen können erheblich variieren und hängen vom Grad der Entzündung, der begleitenden Fibrose und der Größe der Raumforderung ab. Es existieren keine pathognomonischen klinischen Zeichen. Zu den möglichen, jedoch teils unspezifischen Symptomen gehören Lidschwellung, Rötung, Ptosis, Exophthalmus, Bulbusverlagerung, eingeschränkte Motilität, Hornhautbeteiligung und eine Verminderung der Sehkraft. Eine anteriore IOI betrifft nicht nur die Augenhöhle, sondern kann auch den Bulbus, die Bindehaut, die Sklera und die Lider einbeziehen. Einige Fälle, die in der Vergangenheit als unspezifisch diagnostiziert wurden, werden heute der Gruppe der IgG4-assoziierten Erkrankungen zugeordnet. Aufgrund der Heterogenität der Manifestationen könnten sich weitere spezifische Orbitaerkrankungen hinter dem Sammelbegriff IOI verbergen. Schmerz stellt ein wichtiges Diagnosekriterium dar, insbesondere bei orbitaler Myositis, bei der Schmerzen während der Augenbewegung in die entgegengesetzte Richtung auftreten. Allerdings klagen auch 70 % der Patienten mit nicht-myositischer orbitaler Entzündung über Schmerzen.

### 3.4.4 Diagnostik

#### Ophthalmologische Untersuchungen

Eine ausführliche Anamnese und klinische Untersuchungen sind von entscheidender Bedeutung für die Diagnose der IOI. Die ophthalmologische Untersuchung umfasst die Bewertung der Augenlider (Ptosis, Retraktion, Lidlag, Schwellung, Erythem), die Beurteilung der Orbita (Proptosis, tastbare Masse, Empfindlichkeit), die Einschätzung der Einschränkung der Augenbewegung (Extraokuläre Muskulatur), die Bewertung des Auges (Injektion, Chemosis, intraokuläre Entzündung, retinale Anomalien) und die Funktion des Sehnervs (relativer afferentes Pupillendefekt [RAPD], Farbsehen, Gesichtsfeld, Sehschärfe) [250].

Die Untersuchungen dienen liefern Hinweise für die Diagnose und die Ausrichtung weiterer Abklärungen, da es sich bei der IOI um eine Ausschlussdiagnose handelt. Lagophthalmus und Lidretraktion lassen eher an die endokrine Orbitopathie (EO) denken, Episkleritis, Skleritis, Keratitis und Uveitis hingegen deuten eher auf eine Granulomatose mit Polyangiitis (GPA) hin [251]. Für eine Sarkoidose sprechen Befunde wie keratische Präzipitate, konjunktivale Knötchen, Irisknötchen oder posteriore Uveitis [252]. Trockene Augen mit schweren Schäden an der Augenoberfläche sind eine gut bekannte Schleimhautkomplikation des Sjögren-Syndroms.

Hinsichtlich der Augenbeweglichkeit zeigt die myositische IOI häufig eine Einschränkung in die gleiche Richtung wie die Bewegung des betroffenen Muskels (DD EO: restriktive Einschränkung in Gegenrichtung des betroffenen Muskels). Der Grad der Einschränkung ist variabel [253], Schmerzen bei Augenbewegungen sind ebenfalls charakteristisch. Die Augenbeweglichkeit ist bei IgG4-ROD (IgG4-assoziierte Orbitopathie) bedingter Myositis relativ normal, und Schmerzen sind selten [254].

#### Laboruntersuchungen und Bildgebung

Die Ausgangslaboruntersuchungen umfassen ein großes Blutbild, eine Routinebiochemie und entzündliche Marker wie die Blutsenkungsgeschwindigkeit oder C-reaktives Protein. Darüber hinaus ist ein ausführliches Autoimmunpanel notwendig um eine systemische Ursache auszuschließen [255].

- Schilddrüsenlaborparameter (TSH, FT3, FT4, TRAK) sind notwendig zum Ausschluss der EO
- c-ANCA-Positivität hat eine hohe Vorhersagewert für die Granulomatose mit Polyangiitis (GPA) (Suwanchoe et al., 2018).
- Die Röntgenaufnahme der Brust oder die Thorax-CT werden neben des Angiotensin-Converting-Enzym (ACE) und der löslichen IL-2 Rezeptors zur Abklärung einer vermuteten Sarkoidose eingesetzt
- Ein Serum-IgG4-Spiegel von  $\geq 135$  mg/dl ist eines der diagnostischen Kriterien für IgG4-RD, aber es ist nicht spezifisch für die Diagnose einer IgG4-assoziierten Orbitopathie [256]
- Bei Beteiligung der Tränendrüsen sollten Anti-RO-Antikörper, Anti-LA-Antikörper (Sjögren-Syndrom), und der Rheumafaktor (RF) abgenommen werden.

Diese Antikörpertests können selektiv nach einer sorgfältigen Anamnese und einer umfassenden körperlichen Untersuchung ausgewählt werden. Leider haben serologische Tests eine begrenzte Rolle bei der Diagnose der IOI. Es gibt keinen diagnostischen oder Ersatzmarker für IOI, die Labordiagnostik hilft also nur beim Ausschluss anderen möglicher Ursachen. Zu beachten ist, dass die meisten Bluttests eine begrenzte Sensitivität besitzen. Weiterhin können die Ergebnisse falsch negativ sein, wenn die Erkrankung nur mild aktiv ist oder die Läsion auf die Orbita beschränkt ist (z. B. isolierte GPA oder IgG4-ROD) [257] (► **Tab. 5**).

Ähnlich verhält es sich auch bei der CT- und MRT-Bildgebung: Die Bildgebung ermöglicht vor allem eine präzise Bestimmung des Ausmaßes der Inflammation und der beteiligten Orbitastrukturen. Bei Verdacht auf IOI sollte, wenn möglich, eine MRT der Orbita mit Diffusionsdarstellung und Kontrastmittelgabe von Gadolinium durchgeführt werden. In T1-gewichteten Aufnahmen erscheint die IOI isointens bis hypointens im Vergleich zu den Muskeln, während sie in T2-gewichteten Aufnahmen hypointens bis isointens ist [258].

Bei Kontraindikationen oder Knochenbeteiligung ist jedoch eine hochauflösende CT mit Kontrastmittel nahezu gleichwertig. Im akuten Stadium zeigt sich eine deutliche Kontrastmittelanreicherung, die bei chronischer und sklerosierender diffuser Entzündung nur geringfügig bis mäßig ausfällt. Besonders wichtig ist die bildliche Darstellung von Entzündungen im orbitalen Apex. Hier können Anzeichen einer intrakraniellen Beteiligung und gegebenenfalls abnormales Gewebe in der Fissura orbitalis superior, entlang der Meningen im Schädelinneren und im Sinus cavernosus gefunden werden.

Die orbitale Myositis weist ein charakteristisches Erscheinungsbild in der CT und MRT auf. Es sind eine oder mehrere Augenmuskeln fächerförmig erweitert, wobei der Sehnenansatz betroffen ist, und gelegentlich sind Infiltrate im umgebenden Fettgewebe zu sehen. Bei der endokrinen Orbitopathie ist dagegen in der Regel der Sehnenansatz nicht betroffen und erscheint schlank. Weiterhin ist bei der EO eher der Musculus rectus inferior und medialis betroffen, während bei der IOI der M. rectus lateralis am häufigsten betroffen ist.

Die Dakryoadenitis präsentiert sich als unscharf begrenzte, solide Vergrößerung der Tränendrüse, die sich an den Knochen und den Bulbus anschmiegt. Sowohl die Periskleritis als auch die Perineuritis zeigen sich durch eine diffuse Verdickung mit zirkulärem Kontrastmittelanreicherung um die Struktur der Sklera und den Sehnerv.

### Biopsie

Es gab lange Debatten über den Zeitpunkt der Biopsie. Wenn die Diagnose selbst nach gründlichen klinischen Untersuchungen, Laboruntersuchungen und Bildstudien unklar ist, empfehlen einige Ärzte einen therapeutischen Versuch mit Kortikosteroiden, während andere eine Biopsie bevorzugen. Während einige Experten der Ansicht sind, dass eine Biopsie nicht immer notwendig ist und dass das Ansprechen auf Steroide die Diagnose der IOI bestätigen kann [259], sehen viele andere die unbedingte Notwendigkeit einer Biopsie, um andere Erkrankungen auszuschließen und eine definitive Diagnose zu stellen.

Die Biopsie kann wertvolle histologische Informationen für die Diagnose liefern. Häufig sind Immunhistochemie, Immunphänotypisierung und molekulare Diagnostik erforderlich, um IgG4-ROD oder lymphoproliferative Erkrankungen auszuschließen [257]. Der Nachteil der Biopsie besteht im Risiko des operativen Eingriffs an der Orbita selbst. Nach einer Orbitotomie und Biopsie können erhebliche und dauerhafte Beeinträchtigungen wie Sehverlust, Bewegungseinschränkungen der Augenmuskulatur oder Ptosis auftreten. Das Risiko steigt, wenn die Läsion den orbitalen Apex oder die Augenmuskulatur betrifft [260]. Darüber hinaus kann die Orbitotomie in einer entzündeten Orbita aufgrund des erhöhten orbitalen Drucks und der verzerrten anatomischen Strukturen technisch schwieriger sein als in einer normalen Orbita. Das Risiko sinkt bei einem erfahrenen Operateur, weswegen die Biopsien vor allen in spezialisierten Zentren vorgenommen werden sollten.

Mombaerts et al. (2019) haben kürzlich einige wichtige klinische Empfehlungen zur Gewinnung einer optimalen Gewebeprobe aus einer Biopsie vorgestellt [261]:

- Entnahme der Gewebeprobe an der richtigen Stelle
- Mehrere Proben sofern die Läsion in der Bildgebung eine Heterogenität aufweist
- Ausreichende Größe der Probe, um mögliche spezielle Färbungen, Immunhistochemie oder molekulare Tests neben der routinemäßigen Hämatoxylin-Eosin-Färbung vorzubereiten
- Bei der Biopsie sollte der Chirurg darauf achten, das Gewebe während der Präparation und Entnahme nicht zu beschädigen
- Kortikosteroide und jegliche immunsupprimierenden Medikamente sollten idealerweise 2 Wochen vor der Biopsie abgesetzt werden, da diese Medikamente die pathologischen Merkmale der Probe verschleiern können
- Feinnadelbiopsien liefern deutlich unzuverlässigere Ergebnisse

Ein Kortikosteroidversuch basiert auf der Überzeugung, dass die Diagnose durch gründliche ergänzende Tests grob gestellt werden kann. Es ist auch weniger invasiv als eine Orbitabiopsie. Es kann gleichzeitig diagnostisch und therapeutisch sein: Einige Ärzte betrachten eine schnelle und signifikante Steroidansprechbarkeit als Hinweis auf die Diagnose von IOI [262, 263] Allerdings kann es zu einer fehlerhaften Diagnose kommen. Kortikosteroide sind starke, unspezifische entzündungshemmende Medikamente, daher können spezifische orbitale Entzündungskrankheiten wie EO, Sarkoi-

dose, GPA und sogar Lymphome auf die Kortikosteroidbehandlung ansprechen.

Im Jahr 2016 wurde eine Umfrage bei einem internationalen Expertengremium der Orbitalgesellschaft durchgeführt, um einen Konsens über mögliche diagnostische Maßnahmen zu erzielen. Die Experten waren sich einig, dass eine Gewebebiopsie für nicht-myositische IOI empfohlen wird, während bei myositischer IOI zunächst eine Steroidtherapie versucht werden kann [264]. Wenn die Läsion den orbitalen Apex oder die Augenmuskulatur betrifft, sollte die Biopsie mit Vorsicht in Betracht gezogen werden, und eine empirische Kortikosteroidbehandlung kann angebracht sein, wenn die Läsion wahrscheinlich keine Infektion oder Malignität darstellt. Dennoch sollte selbst in diesen Fällen die Biopsie erneut in Erwägung gezogen werden, wenn die Reaktion zweifelhaft ist oder der klinische Verlauf atypisch ist.

### Histopathologie und Immunhistochemie

Makroskopisch erscheinen Entzündungen der Orbita (IOI), IgG4-assoziierte Erkrankungen und GPA in der Regel weißlich und fest, während lymphoproliferative Erkrankungen und Malignome eher rosa und stark durchblutet wirken. Das Gewebe der IOI zeigt eine Infiltration von Lymphoplasmazellen, Fibrose, Eosinophilie und lymphoide Aggregate mit Keimzentren. Eine ausgedehnte Fibrose, die nicht im Verhältnis zu den entzündlichen Infiltraten steht, weist auf den sklerosierenden Subtyp oder die IgG4-Erkrankung hin. Insbesondere bei Dakryoadenitis sind intensive Sklerose, periduktale Fibrose und atrophierte Drüsen typisch.

Granulomatöse Entzündung, Vaskulitis und Nekrose sind in der Regel Ausschlusskriterien für die Diagnose von IOI. Das Vorhandensein von Granulomen kann auf Sarkoidose und GPA hinweisen. Dies gilt auch für die immunhistochemische Analyse von Plasmazellen auf IgG4-Positivität, die die Grundlage der histologischen Diagnose einer IgG4-assoziierten Erkrankung bildet (s. Kapitel IgG4 für Diagnosekriterien).

### 3.4.5 Therapie

#### Immunsuppressiva

Die bevorzugte Erstlinientherapie bleibt die orale Verabreichung von Kortikosteroiden (Prednisolon), wobei Dosierungen von 20–80 mg pro Tag oder 1 mg/kg Körpergewicht pro Tag verwendet werden. Diese Therapie wird langsam über einen Zeitraum von 6–8 Wochen ausgeschlichen. Die anfängliche Ansprechrate auf Steroide ist hoch, da 78 % der Patienten gut darauf ansprechen, aber nur 30–40% werden geheilt. Rezidive sind häufig und hängen vor allem vom Typ der IOI ab (Dakryadenitis 60%, Myositis 25%). Das Intervall zwischen der ersten Gabe von Steroiden und der Verbesserung der Beschwerden und der initialen Symptome liegt zwischen 2–3 Tagen und 2 Wochen. Viele Patienten benötigen zusätzlich immunsuppressive Medikamente wie Methotrexat oder Azathioprin. Das Intervall zwischen dem erstmaligen Auftreten der Erkrankung und dem Beginn der Steroidtherapie scheint einen Einfluss auf die Häufigkeit von Rezidiven zu haben. Patienten mit einem längeren Intervall bis zur Behandlung und einer kürzeren Therapiedauer weisen eine erhöhte Rezidivrate auf.

Im Falle eines mangelnden Ansprechens auf die Therapie oder bei Rezidiven greifen Ärzte auf andere Substanzen zurück, die in Anlehnung an die Behandlung anderer Autoimmunerkrankungen eingesetzt werden. Smith und Rosenbaum behandelten 57 % der IOI-Patienten erfolgreich mit Methotrexat (15–25 mg pro Woche) [265].

Andere Gruppen berichten über Erfolge mit Azathioprin, Mycophenolat-Mofetil (MMF), Tocilizumab, Rituximab, Infliximab und Adalimumab [266–272]. Leider ist die Datenlage zu dem Einsatz dieser Medikamenten bei IOI begrenzt und es fehlen prospektive Studien. Alle Therapie sind „off-Label“ und müssen zuvor bei der Krankenkasse beantragt werden. Es empfiehlt sich die Therapien interdisziplinär mit Internisten, bevorzugt Rheumatologen, durchzuführen.

### Strahlentherapie

Einige Forschergruppen haben erfolgreich externe Strahlentherapie mit mittleren Strahlendosen von 1000–3000 cGy über einen Zeitraum von 2–3 Wochen angewendet, entweder als Ergänzung zur herkömmlichen Therapie, als Alternative dazu oder zur Reduzierung der Kortikosteroidbehandlung. Mögliche Nebenwirkungen umfassen strahlenbedingte Keratitis, periokuläre Dermatitis und Katarakt. Es mangelt an prospektiven und randomisierten Studien zu diesem Thema, wodurch die wissenschaftliche Evidenzlage begrenzt ist und auf klinischen Erfahrungen beruht [273–275].

### Chirurgische Exzision

Bei einer lokal begrenzten IOI, wie einer reinen Dakryoadenitis kann sogar eine großzügige Biopsie und Volumenreduktion durch Entfernung eines Teils der palpebralen Tränendrüse erfolgreich sein. Bei größeren Raumforderungen kann eine „Debulking-Operation“ erwogen werden [276].

## 3.5 IgG4 assoziierte Erkrankung in der Augenhöhle, benigne lymphoide Hyperplasie

A. Eckstein, I. Neumann, M. Oeverhaus

Klinik für Augenheilkunde, Sektion Orthoptik, Orbitazentrum, Universität Duisburg Essen

IgG4-bedingte Erkrankungen (IgG4-RD) wurden erstmals 2001 bei Patienten mit sklerosierender Cholangitis und erhöhten Serum-IgG4-Spiegeln beschrieben [277]. Weitere Organmanifestationen, darunter Autoimmunpankreatitis (AIP), Hypophysitis, Riedel-Thyreoiditis, interstitielle Nephritis und retroperitoneale Fibrose, zeigen ähnliche klinische und laborchemische Merkmale. Die orbitale Form der IgG4-assoziierten Erkrankung wurde 2007 erstmals beschrieben [278].

Die klinische Symptomatik der IgG4-RD hängt von Organomegalie oder Organdysfunktion durch zelluläre Infiltration oder Fibrose ab. In einer Übersichtsarbeit mit 95 Patienten wurde bei 68 % der Patienten ein breites Spektrum systemischer Organmanifestationen bei orbitaler IgG4-RD beschrieben, wobei die Speicheldrüsen am häufigsten betroffen waren, gefolgt von Lymphknoten [279]. Im spanischen Register waren es 47 % (n = 55 Patienten) [280]. Eine erhöhte IgG4-Konzentration im Serum wird nicht immer bei orbitaler Manifestation beobachtet [281].

### 3.5.1 Pathogenese

Die Pathogenese von IgG4-RD ist unzureichend verstanden, aber wie bei anderen Autoimmunerkrankungen wird ein molekulares Mimikry als zentraler Mechanismus vermutet. Dies beinhaltet die Kreuzreaktivität von bakteriellen Peptidsequenzen mit körpereigenen Proteinen, was zur Bildung von Autoantikörpern führt. Ein zweiphasiges Modell mit initialer molekularer Mimikry und Th1-Antwort, gefolgt von einer Th2- und Treg-vermittelten Immunt-

wort, wird diskutiert [282]. Die freigesetzten Zytokine (z. B. IL-4, TGF-β1) könnten die Organfibrose bei IgG4-assoziierten Erkrankungen bedingen [283, 284].

Histologisch besteht ein Kontinuum zur benignen lymphoiden Hyperplasie und idiopathischer Orbitaentzündung (IOI). Bei Anwendung der Diagnosekriterien der IgG4-RD auf alte histologische Schnitte lassen sich 50 % der lymphoiden Hyperplasien und ½ bis ¼ der IOI der IgG4-RD zuordnen [285, 286]. Trotz klinischer und histologischer Ähnlichkeiten zeigen genetische Analysen deutliche Unterschiede zwischen IOI und IgG4-Orbitopathie [287, 288].

### 3.5.2 Klassifikation/ Diagnostik

Die Diagnosekriterien für IgG4-RD wurden mehrfach überarbeitet, insbesondere für rein organspezifische Manifestationen wie die Orbitamanifestation [289]. Der histologische Nachweis der charakteristischen Veränderungen bleibt der Goldstandard für die Diagnose. Die Abgrenzung von anderen entzündlichen Prozessen in der Orbita, insbesondere von lymphoproliferativen Läsionen, ist aufgrund von IgG4-positiven Plasmazellen nicht einfach. Das Gesamtbild aus klinischer Präsentation und histologischem Befund bildet den diagnostischen Beweis (siehe ► **Tab. 10**).

Bei orbitalen Manifestationen ermöglicht die Diagnosestellung anhand typischer klinischer, radiologischer und histologischer Befunde eine wahrscheinliche Diagnose, selbst wenn das Verhältnis von IgG4-positiven Plasmazellen zu allen IgG-positiven Zellen im Gewebe unter 40 % liegt und kein pathologisch erhöhter IgG4-Spiegel im Serum nachweisbar ist. Dies ist insbesondere für die Antragstellung von "off-label" Therapien relevant, da Rituximab für IgG4-RD nicht zugelassen ist.

Obwohl ein erhöhter IgG4-Serumspiegel nicht zwingend für die Diagnose erforderlich ist, ist die Messung aus verschiedenen Gründen sinnvoll. Im Verlauf der Erkrankung können zusätzliche Organmanifestationen auftreten, und es besteht die Wahrscheinlichkeit, dass der IgG4-Plasmaspiegel mit dem Ausmaß der Organbeteiligung ansteigt. Diese Information kann bei der Beurteilung des Therapieansprechens hilfreich sein, da der IgG4-Spiegel unter erfolg-

► **Tab. 10** Die 2020 aktualisierten diagnostischen Kriterien für IgG4-RD.

Item	Definition
Item 1 Clinical and radiological features	One or more organs show diffuse or localized swelling or a mass or nodule characteristic of IgG4-RD. In single organ involvement, lymph node swelling is omitted.
Item 2 serological diagnosis	Serum IgG4 levels greater than 135 mg/dl.
Item 3 pathological diagnosis	Positivity for two of the following three criteria: 1 Dense lymphocyte and plasma cell infiltration with fibrosis. 2 Ratio of IgG4-positive plasma cells / IgG-positive cells greater than 40 % and the number of IgG4-positive plasma cells greater than 10 per high powered field 3 Typical tissue fibrosis, particularly storiform fibrosis, or obliterative phlebitis
Diagnosis	Definite: 1) + 2) + 3) Probable: 1) + 3) Possible: 1) + 2)

reicher Behandlung abnehmen kann. Rückfälle scheinen bei Patienten mit anfänglich höherem Serum-IgG4-Spiegel häufiger aufzutreten. In der Regel liegen das C-reaktive Protein (CRP) und die Blutsenkungsgeschwindigkeit im Normbereich, und ein erniedrigter Spiegel des Komplementsystems kann auftreten.

In der bildgebenden Diagnostik haben sich die Computertomographie (CT) und die Magnetresonanztomographie (MRT), jeweils mit Kontrastmittel, als gleichwertig in ihrer diagnostischen Aussage erwiesen. Bei MRT-Untersuchungen sollte die Anwendung diffusionsgewichteter Sequenzen („diffusion weighted imaging“ [DWI]) erwogen werden, da diese zur Unterscheidung zwischen Entzündungen und malignen Läsionen beitragen können. Es könnte sogar zur Differenzialdiagnose von IOI und IgG4 beitragen [290]. Positronenemissionstomographie (PET)-CT-Verfahren können eine gute Detektion von entzündlichen Herden ermöglichen, sind jedoch nur begrenzt verfügbar und bei kleinen orbitalen Läsionen nur bedingt aussagekräftig.

### 3.5.3 Typische Manifestationen in der Orbita

Klinisch präsentieren sich Patienten mit einer IgG4-assoziierten Orbitopathie mit einer subakuten, oft nicht stark schmerzhaften, entzündlichen Symptomatik (Schmerzen treten nur bei etwa 20 % der Fälle auf). Dies steht im Kontrast zu der häufigeren und stärker schmerzhaften IOI (► Tab. 11). Die Läsionen verursachen einen raumfordernden Effekt, dadurch sind Exophthalmus und Lidschwellung führende Symptome. Ein kleiner Teil der Patienten entwickelt Motilitätsstörung und eine kompressive Optikusneuropathie 5,3 % [291]. In der Bildgebung ist die ein- bzw. beidseitige Vergrößerung der Tränendrüse ein klassisches Zeichen. Eine charakteristische Manifestation ist die Ummauerung von Ästen des N. trigeminus, was bei der IOI nur sehr selten auftritt (IgG4 11–68 % und IOI 0–16 % [285, 286]).

Von der Tränendrüse ausgehend breitet sich die Entzündung vornehmlich in Richtung M. rectus lateralis aus, was mit entsprechender Motilitätsstörung einhergeht. Es kann also praktisch jedes orbitale Gewebe mit Ausnahme des Bulbus betroffen sein, wobei Skleritis, Uveitis und Affektion der knöchernen Orbita selten sind [292].

Während bei systemischer Manifestation männliche Patienten (Altersgipfel bei knapp 60 Jahren) häufiger betroffen sind, scheint das Geschlechterverhältnis bei Manifestation der IgG4-assoziierten Erkrankung im Kopf-Hals-Bereich eher ausgewogen [293]. In 30–40 % der Fälle besteht eine allergische Diathese (Asthma, Heuschnupfen, Eosinophilie, erhöhtes Serum-IgE). Belastbare Daten zu Prävalenz, Verlauf und Prognose liegen bisher aufgrund der begrenzten Erfahrungen, insbesondere für die orbitale Beteiligung, nicht vor.

### 3.5.4 Leitlinien/Therapieziele

Zur Therapie der IgG4-assoziierten orbitalen Erkrankung gibt es bisher keine umfangreiche evidenzbasierte Datenlage, da kontrollierte Studien fehlen. Diese sind auch in naher Zukunft aufgrund der Seltenheit der Erkrankung und der vielgestaltigen klinischen Präsentation je nach betroffenem Organsystem nicht zu erwarten. Insofern beruhen die aktuellen Therapieempfehlungen auf kleinen Fallserien und hauptsächlich retrospektiven Studien [279, 295, 296]. Bei Beteiligung anderer Organsysteme wird empfohlen, nur bei signifikantem Leidensdruck bzw. dann zu behandeln, wenn die Gefahr der Organ-/Funktionseinschränkung besteht. Bei den meisten or-

► Tab. 11 zeigt den Vergleich der orbitalen Manifestationen von IOI im Vergleich zu IgG4 nach Chen et al. 2021 [294].

Symptom	IgG4 RD(n = 100)	IOI (idiopathische orbitale Inflammation) (n = 65)	P Wert
<b>Radiologische Befunde (Befallsmuster) [18]</b>			
Tränendrüse	73,0%	66,2%	0,347
Extraokuläre Muskeln	45,0%	46,2%	0,884
Orbitafett	37,0%	43,1%	0,435
Nervus optikus Region	2,0%	0%	0,520
Lid	20,0%	13,8%	0,310
Sinusitis	68,0%	46,2%	<b>0,005</b>
<b>Lateralität [18]</b>			
unilateral	51%	80%	<b>&lt;0,001</b>
Bilateral	49%	20%	
<b>Gender</b>			
Male	60,0%	38,5%	<b>0,007</b>
Female	40,0%	61,5%	
<b>Clinical manifestation [18]</b>			
Pain	17,0%	33,8%	<b>0,013</b>
Eyelid swelling/mass	94,0%	96,9%	0,629
Eyelid hyperemia	39,0%	58,5%	<b>0,014</b>
Diplopia	13,0%	29,2%	<b>0,010</b>
Proptosis	52,0%	43,1%	0,262
EOM restriction	31,0%	38,5%	0,323
Decreased VA	26,0%	30,8%	0,504
Ptosis	12,0%	23,1%	<b>0,060</b>
Other Autoimmune disease/allergic history	16,0%	10,9%	0,362
Enlargement of the Trigeminal nerve	68%	17%	[10]
	11%	0%	[9]

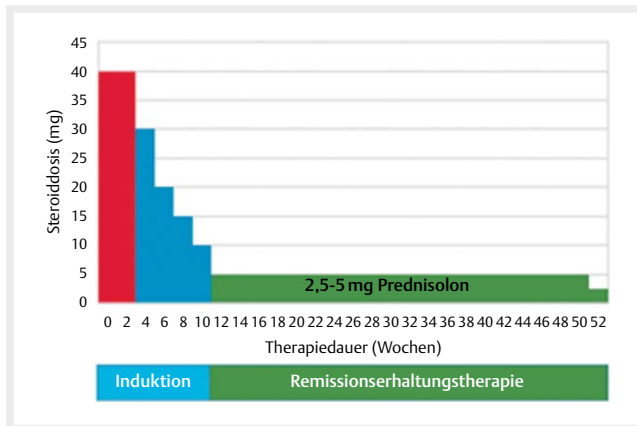
bitalen Manifestationen besteht ein signifikanter Leidensdruck hinsichtlich Schwellung und Exophthalmus, bei Funktionsstörungen besteht ohnehin eine dringliche Behandlungsindikation.

Grundpfeiler der Therapie ist die orale Steroidtherapie mit 0,6mg bis 1mg/kg Körpergewicht Prednison über mindestens 3 Monate, gefolgt von einer Erhaltungstherapie (► Abb. 12).

Bei nichtorbitalen Organmanifestationen werden Rezidive ohne vorherige Steroidtherapie in 42 %, nach vorangegangener Steroidtherapie nur in 24 % der Fälle beschrieben [297]. Im asiatischen Raum wird daher eine zwölfmonatige Erhaltungstherapie favorisiert. Abzuwägen sind mögliche negative Effekte einer langdauernden Steroidtherapie gegen die Rezidivrate (5,1 % mit Erhaltungstherapie versus 22,7 % ohne Erhaltungstherapie). Wiederkehrende Schübe einer IgG4-Erkrankung führen zur irreversiblen Schädigung des betroffenen Organs, was im Falle der chronischen Dakryoadenitis zur Sicca Symptomatik führt [282].

Das primäre positive Ansprechen auf Steroide liegt mit 97–100 % sehr hoch. Bei orbitalen Manifestationen liegt die Rezidivquote in der Literatur noch höher zwischen 47–57%, sodass primär oder





► **Abb. 12** Dosierung der Steroidtherapie bei IgG4 RD. Um Rezidive zu vermeiden ist eine ausreichend lange Remissionserhaltungstherapie notwendig.

beim ersten Rezidiv eine Kombination mit einer sog. steroidsparenden Substanz abgewogen werden muss [286, 298]. Rezidive scheinen häufiger bei pathologisch erhöhten IgG4 Serumspiegeln aufzutreten [281].

Detiger et al. führte eine systematische Literaturanalyse von insgesamt n = 95 Patienten durch und untersuchte den Therapieerfolg von DMARDS und Biologica [279]. Die Rate des guten Ansprechens ist in ► **Tab. 12** dargestellt:

In den beschriebenen Einzelfällen bzw. kleinen Fallserien scheint eine retrobulbäre Bestrahlung gut wirksam, bei Detiger et al 2018 wurde eine Ansprechrate von 57 % berichtet (n = 4/7) [279, 286, 294, 301]. Sie kann alleine oder bei großen orbitalen Massen nach einer „Debulking“-Operation eingesetzt werden [294].

Die besten verfügbaren Daten beziehen sich auf den Anti-CD20-Antikörper Rituximab, dessen Ansprechrate in zwei großen Reviews bei 93 %-94 % liegt [292, 299]. Rituximab depletiert Plasmazellvorstufen aus dem peripheren Blut. Aufgrund möglicher Nebenwirkungen wie Knochenmarkdepression, Lebertoxizität und Leukenzephalopathie sollte die Verabreichung durch erfahrene Behandler erfolgen. Die Substanz ist in Deutschland für diese Indikation nicht zugelassen, und die Kostenübernahme muss vor Therapiebeginn geklärt werden. Insbesondere bei Patienten über 60 Jahren, die typischerweise von dieser Erkrankung betroffen sind, könnte Rituximab aufgrund der potenziell erheblichen Nebenwirkungen einer mehrmonatigen/ ggfs. wiederholten Steroidtherapie an Bedeutung gewinnen. Zu beachten ist, dass 19 % der Patienten eine Erhaltungstherapie benötigten. Bei allergischen Reaktionen gegen Rituximab kann auch der humanisierte CD20-Antikörper Obinutuzumab eingesetzt werden, wobei 6/8 Patienten eine komplette Remission zeigten [300].

In Einzelfällen oder kleinen Fallserien zeigt eine retrobulbäre Bestrahlung gute Wirksamkeit. Detiger et al. berichteten 2018 über eine Ansprechrate von 57 % (n = 4/7) [279, 286, 294, 301]. Diese kann allein oder nach einer "Debulking"-Operation bei großen orbitalen Massen eingesetzt werden [294].

Patienten mit einer IgG4-RD-Manifestation in der Orbitaspitze sind selten und haben insgesamt trotz maximaler Behandlungsanstrengungen eine schlechte Prognose [291].

► **Tab. 12** DMARDS (Disease modifying antirheumatoid drugs) und Biologica zur Behandlung der IgG4 assoziierten Erkrankung.

Medikament	Ansprechrate	Bemerkungen
MTX	46 %	6 % Switch due to side effects
Azathioprin	36 %	36 % Switch due to side effects
MMF	70 %	10 % Switch due to side effects
Infliximab	80 %	
Rituximab	93 %	19 % Maintenance: repeated Rituximab
Glucocorticoide	90 %	36 % relapse while tapering or after discontinuation 21 % maintenance dose 7,5mg [280]
Cyclophosphamid	75 %	

Langzeitkomplikationen bei Patienten mit IgG4-assoziierter Erkrankung deuten darauf hin, dass langfristig ein leicht erhöhtes Risiko für die Entwicklung eines (B-Zell-) Lymphoms besteht [302]. Dies ist vergleichbar mit Situationen bei anderen chronischen Autoimmunerkrankungen [303]. Darüber hinaus kann eine unbehandelte IgG4-RD mit erhöhten Entzündungsmarkern zu einer sekundären AA-Amyloidose führen [304].

### 3.6 ANCA-assozierte Vaskulitiden, GPA

A. Eckstein, I. Neumann

Klinik für Augenheilkunde, Sektion Orthoptik, Orbitazentrum, Universität Duisburg Essen

#### 3.6.1 Definition

Antineutrophile zytoplasmatische Antikörper (ANCA)-assozierte Vaskulitiden (AAV) sind rheumatologische Systemerkrankungen, die mit einer Vaskulitis kleiner und mittelgroßer Gefäße verbunden sind. Die drei verschiedenen Formen sind die Granulomatose mit Polyangiitis (GPA), die mikroskopische Polyangiitis (MPA) und die eosinophile Granulomatose mit Polyangiitis (EGPA). Ihre Hauptunterschiede liegen in der Organbeteiligung, wobei eine Nasennebenhöhlen- und Lungenbeteiligung bei allen typisch ist. Konjunktivitis, Episkleritis und Skleritis stellen die häufigsten okulären Manifestationen bei allen drei Formen dar. Eine umfassende Auswertung einer multizentrischen Kohorte mit 1441 Patienten, darunter 395 mit EGPA, 876 mit GPA und 170 mit MPA, zeigte Augenmanifestationen bei 23,1 % der Patienten. Dabei wurden 39 (9,9 %) mit EGPA, 287 (32,7 %) mit GPA und 12 (7,1 %) mit MPA zu jedem Zeitpunkt im Krankheitsverlauf dokumentiert [305]. Orbitale Manifestationen treten jedoch fast ausschließlich bei GPA auf (18 %).

#### 3.6.2 Pathogenese

AAVs manifestieren sich durch eine Vaskulitis kleiner bis mittelgroßer Gefäße. Die GPA zeichnet sich zusätzlich durch granulomatöse Entzündung aus, die EGPA durch periphere Eosinophilie und eosinophile Organinfiltration. Die MPA manifestiert sich allein mit nekrotisierender Vaskulitis der kleinen Gefäße. Das typische ANCA-

▶ **Tab. 13** Häufigkeit der Organmanifestationen bei GPA [309].

Symptom	Bei Granulomatose mit Polyangiitis (%)
Allgemeinsymptome	40–100
Nierenbeteiligung	58
Lungenbeteiligung	53
Muskuloskeletale Beschwerden	60
Hals-Nasen-Ohren-Trakt	93
<b>Augenbeteiligung</b>	<b>30</b>
Hautbeteiligung	20
Kardiale Beteiligung	13
Beteiligung des zentralen Nervensystems	10
Peripher-neurologische Beteiligung	40
Gastrointestinale Beteiligung	2

▶ **Tab. 14** Klassifikationskriterien für eine GPA von ACR/EULAR.

	Parameter	Punktzahl
<b>Klinische Symptome</b>	Nasenbeteiligung mit blutigem Ausfluss, Ulzerationen, Verkrustungen, Verstopfung oder Septumdefekt/-perforation	3
	Knorpelbeteiligung mit Entzündung von Nasen-/Ohrknorpel, Heiserkeit, Stridor, endobronchiale Beteiligung oder Sattelnase	2
	Schalleitungs- oder sensorineuraler Hörverlust	1
<b>Laborchemisch</b>	Positive c-ANCA oder PR3-Antikörper	5
	Positive p-ANCA oder MPO-Antikörper	-1
	Periphere Eosinophilie $\geq 1 \cdot 10^9/l$	-4
<b>bildgebend</b>	Pulmonale Knötchen, Infiltrate oder Kavernen	2
<b>histologisch:</b>	Granulome, extravaskuläre granulomatöse Entzündung, Riesenzellen	2
	Pauci-immune GN	1

Zielantigen bei GPA ist Proteinase 3 (PR3), das in bis zu 84 % der Fälle positiv ist. Bei MPA und EGPA ist das Zielantigen Myeloperoxidase (MPO), bei MPA in bis zu 96 % und EGPA in 23 % der Fälle [306]. PR3 und MPO sind Enzyme neutrophiler Granulozyten, deren Antikörperbindung zur Aktivierung führt. Dies führt zur Zytokinproduktion, Freisetzung von Sauerstoffradikalen und lytischen Enzymen, was eine Endothelschädigung verursacht. Der alternative Weg des Komplementsystems ist involviert, da das Anaphylatoxin C5a die Expression von MPO und PR3 auf Neutrophilen unterstützt.

Der ANCA-Status ist bei lokalisierten Formen, wie isolierter orbitaler Beteiligung der GPA, oft negativ [307]. Möglicherweise ist die GPA bei lokalisierten orbitalen Entzündungen unterdiagnostiziert. Eine Genexpressionsanalyse von Rosenbaum et al. aus dem

Jahr 2015 zeigte, dass 52 % der histologisch als idiopathische orbitale Entzündung eingeordneten Proben molekulargenetisch einer GPA ähnelten [308].

Triggerfaktoren für die ANCA-Bildung können neben bakteriellen Erregern wie *Staphylococcus aureus* auch Medikamente (beispielsweise Hydralazin) oder Drogen (Kokain) sein („drug-induced AAV“) [307].

### 3.6.3 Symptome der GPA

Die Erstmanifestation einer GPA liegt bei 90 % im Respirationstrakt. Die Nieren sind in 11–20 % der Fälle bei Erstvorstellung befallen. Innerhalb der ersten zwei Jahre der Krankheit entwickelt sich jedoch in 77–85 % eine Glomerulonephritis. Arthralgie und Myalgie treten in 70 % auf und eine neurologische Beteiligung findet man bei rund 1/3 der Patienten, am häufigsten periphere Neuropathie.

Bei allen drei Formen sind Konjunktivitis, Episkleritis und Skleritis die häufigste okuläre Manifestation. Eine orbitale Beteiligung trifft man fast nur bei der GPA an (18 %).

In einer großen Kohorte von GPA-Patienten der Mayoklinik (n = 1173) hatten 183 Patienten (6 %) okuläre Symptome. Nicht alle okulären Symptome haben sich bereits bei Erstdiagnose, sondern erst im Verlauf gezeigt. Die häufigste okuläre Manifestation war eine Injektion der Konjunktiva (57 %), gefolgt von Augenschmerzen (46 %), Skleritis (22 %), Episkleritis (21 %), Augenhöhlenentzündung (18 %), Tränenwegsstenose (10 %) und Uveitis (9 %). Eine Reduktion der Sehschärfe trat bei 18 % auf. [310]

Man unterscheidet 2 Gruppen bei der okulären Beteiligung: mit und ohne Zusammenhang zur Sinusitis. Am **häufigsten ist die orbitale Beteiligung** bei Sinusitis und führt zu Proptosis, Lidödem, Diplopie und vermindertem Sehvermögen. Orbitaschmerzen treten nur bei 30 % der Patienten auf [311]. In 14–30 % ist die Manifestation bilateral [312] und orbitale Manifestation sind oft Therapie resistent. Auch in der Bildgebung sind orbitale Manifestationen mehr einseitig als beidseitig [313]: (86 %) einseitig und beidseitig (14 %) (insgesamt 16 Orbitae). In 69 % lagen koexistente Orbital- und Nebenhöhlenerkrankungen mit Knochenerosion lagen vor. Eine Tränenwegsstenose kann sich im späteren Verlauf bei Sinusitis entwickeln. Eine isolierte schmerzhafte Dakryoadenitis ist ebenfalls möglich.

### 3.6.4 Klassifikation von Aktivität und Schweregrad GPA

Für die GPA sind Klassifikationskriterien von ACR/EULAR verfügbar [314]:

Dabei werden Punkte vergeben bei einem score  $\geq 5$  Punkte wird die GPA Diagnose gestellt.

Mit diesen Diagnosekriterien ist die sichere Diagnose bei einer lokalisierten Form einer granulomatösen Vaskulitis in der Orbita ohne ANCA Nachweis leider nicht möglich. Hier ist es wichtig eine Vaskulitis-Referenzpathologie einzuholen.

### 3.6.5 Leitlinien/Therapieziele

Patienten mit GPA oder anderen Formen der ANCA-assoziierten Vaskulitiden sollten stets von einem internistischen Experten betreut werden, der die immunsuppressive Therapie überwacht. In der Diagnostik, insbesondere bei orbitalen lokalisierten Formen, spielt der Augenarzt eine entscheidende Rolle. Das Monitoring und die Rückmeldungen an die internistischen Kollegen sind entscheidend für den Erhalt der Sehfunktion.

Bei der Therapie richtet sich nach den aktuellen ACR/EULAR/AWMF Leitlinien, die aufgrund der aktuellen Medikamentenentwicklungen regelmäßig überarbeitet werden [315–317]. Unterschieden wird in aktiv schwere und aktiv nicht schwere Erkrankung bezüglich der Induktionstherapie. Hier hat der Augenarzt die Entscheidung bezüglich der Schwere der okulären Manifestationen zu treffen. Orbitale Manifestationen sind immer Visus-bedrohend und sollten deshalb der Kategorie aktiv schwer zugeordnet werden. Dies hat Einfluss auf die Wahl der Therapie zur Remissionsinduktion und Erhaltungstherapie. Grundsätzlich sind Glukokortikoide (GC) in der Remissionsinduktion eine Säule der Therapie. Bei schwerer, organbedrohender Erkrankung werden initial (Methyl-) Prednisolonstöße i. v. verabreicht. Die zweite Säule der Therapie bei der Remissionsinduktion besteht bei einem organbedrohenden Verlauf in RTX (4-mal 375mg/m<sup>2</sup> im wöchentlichen Abstand) oder CYC. RTX ist nur zur Therapie der GPA/MPA zugelassen. 2022 wurde ein oraler C5a-Rezeptor-Inhibitor (Avacopan) zugelassen, der in Kombination mit „standard of care“ eine deutlich schnellere GC-Reduktion erlaubt als bisher üblich [318]. C5a ist ein sehr potenter chemotaktischer Lockstoff für Neutrophile. Durch Blockade seines Rezeptors wird die Aktivierung von Neutrophilen gehemmt. Die Zulassung bezieht sich nur auf GPA/MPA in Kombination mit GC und CYC oder RTX. Avacopan ist in die 2023 EULAR Empfehlung mit aufgenommen [317].

In einer großen Kohorte aus Frankreich (n = 59) wurden bei orbitalen Manifestationen Ansprechraten auf Therapien berichtet. Alle Patienten erhielten Glukokortikoide als Erstlinientherapie in Kombination mit Immunsuppressiva (82 %), hauptsächlich Cyclophosphamid. Ein Ansprechen auf die Therapie wurde bei 52 % der mit Cyclophosphamid behandelten Patienten festgestellt, verglichen mit 91 % der mit Rituximab behandelten Patienten. 46 % der Patienten benötigten eine Zweitlinientherapie aufgrund eines Rückfalls (59 %) oder eines refraktären Verlaufs (41 %). Folgeerscheinungen waren bei 28 % eine Sehbehinderung und bei 17 % eine endgültige Erblindung. Der refraktäre Verlauf war mit PR3-ANCA-Positivität, Sehverlust und angrenzender Pachymeningitis verbunden [319]. In einer weiteren französischen Kohorte von 308 GPA-Patienten mit 63 (37 %) okulären Symptomen bestätigte sich das bessere Ansprechen auf Rituximab im Vergleich zu Cyclophosphamid (91,7 % versus 72,3 %) [320]. Das häufigste behandelte Symptom war Episkleritis und Skleritis.

### 3.6.6 Verlauf und Prognose

Joshi et al. (2015) zeigten höhere Ansprechraten auf die Therapie, wenn Rezidive später auftraten (Remissionszeit 15 versus 80 Monate) und die Induktionstherapie mit Rituximab durch Cyclophosphamid ergänzt wurde [321]. Ein umfangreiches Literaturreview mit n = 99 Patienten zeigte, dass 85 % der Patienten auf eine alleinige Rituximab-Therapie ansprachen. Dabei erhielten 53 % das rheumatologische Therapieschema (2 × 1 g) und 44 % das onkologische Therapieschema (4 × 1 g). 63 % benötigten einen Behandlungszyklus, 14 % 2 Zyklen und 22,8 % > 2 Zyklen. Manifestation in der Orbitaspitze können Sehnerven durch Kompression und Gefäßverschluss schädigen und zur Ausbreitung einer Nasennebenhöhlen-Cellulitis oder Pachymeningitis führen [322]. Wenn trotz Remissionsinduktionstherapie kein Visusanstieg zu verzeichnen ist, kann in Einzelfällen eine chirurgische Dekompression erwogen werden, jedoch nicht immer erfolgreich [323].

## 3.7 Orbitale Sarkoidose

A. Eckstein<sup>1</sup>, A. Daser<sup>2</sup>, I. Neumann<sup>1</sup>

1 Klinik für Augenheilkunde, Sektion Orthoptik, Orbitazentrum, Universität Duisburg Essen

2 Klinik für HNO, Orbitazentrum, Universität Duisburg Essen

### 3.7.1 Definition

Die Sarkoidose ist eine Multisystemerkrankung, histologisch durch nicht-verkäsende epitheloid-zellige Granulome ausgezeichnet. Bei Vorliegen dieses histologischen Bildes müssen jedoch eine Infektion und andere Ursachen (Fremdkörper) ausgeschlossen werden. Die Rate der Augenbeteiligung variiert bei Sarkoidose-Patienten zwischen 30 und 60 %, was die Diagnose für den Augenarzt zu einer Herausforderung macht.

### 3.7.2 Pathogenese

Wie bei vielen anderen Autoimmunerkrankungen vermutet man bei der Sarkoidose ein Zusammenspiel aus genetischer Disposition und überschießender Immunreaktion auf ein unbekanntes Agens (Infektion, Autoantigene). Bei einer metagenomischen Analyse konnten in 50 % der Proben Mikroorganismen (Bakterien, Pilze, Viren) nachgewiesen werden [324].

### 3.7.3 Epidemiologie/Risikofaktoren

Die Sarkoidose ist die häufigste interstitielle Lungenerkrankung, mit starker geographischer und ethnischer Häufung (z. B. Menschen afrikanischer Herkunft). Es gibt 2 Altersgipfel: zwischen dem 20. bis 40. Lebensjahr und dann nochmals bei Frauen ab dem 50. LJ [325].

### 3.7.4 Klassifikation von Aktivität und Schweregrad

Augen- und Hautbefunde präsentieren sich häufig als Leitbefunde. Inzwischen ist auch für die okuläre Sarkoidose (OS) eine Klassifikation durch ein internationales Expertenteam verfügbar (► **Tab. 15**) [326].

Orbitale Manifestationen der Sarkoidose sind selten. Am häufigsten finden man das Bild einer bilateralen Dakryoadenitis. Das Heerfordt Syndrom „febris uveoparotidea subchronica“ beschreibt einen Befall Speicheldrüsen und Tränendrüse befallen ist, manifestiert sich bei nur 0,3 % der Patienten mit einer Sarkoidose [327].

Bei der Auswertung einer großen Gruppe von bilateralen Tränendrüsenvergrößerungen ergaben sich folgende Häufigkeiten: IgG4-RD: 17,4 %, idiopathische orbitale Entzündungserkrankungen 17,4 %, Lymphome 13,9 %, Tränendrüsenprolaps 11,3 % und Sarkoidose 9,6 % [328]. Sehr selten gibt es auch Manifestationen an Augenmuskeln (Rectus superior/Levator-Komplex (50 %), Rectus lateralis (40 %), meist im Zusammenhang mit gleichzeitig Tränendrüsenaffektion (70 %) bzw. orbitaler Manifestation (95 %). Bei diesen Symptomen liegt fast immer auch eine Systembeteiligung vor (90 %) [329].

### 3.7.5 Diagnostik

Das heterogene Krankheitsbild (insbesondere bei der seltenen orbitalen Manifestation) führt oftmals zu einer verzögerten Diagnostik. Bei Verdacht sollte man systematisch vorgehen. Neben Anamnese sowie augenärztlicher und körperlicher Untersuchung, sind Röntgen Thorax, Sono Abdomen, Lungenfunktionsprüfung,

► **Tab. 15** Überarbeitete Kriterien des International Workshop on ocular sarcoidosis (IWOS) für die Diagnose von okulärer Sarkoidose [326].

Überarbeitete Kriterien des International Workshop on ocular sarcoidosis (IWOS)

I. Andere Ursachen einer granulomatösen Uveitis müssen ausgeschlossen werden

II. Intraokulare klinische Anzeichen, die auf ein OS hinweisen

1. granulomatöse Hornendothelpräzipitate und/oder Irisknötchen am Pupillenrand (Koepe) oder im Stroma (Busacca)
2. Knötchen im Trabekelmaschenwerk und/oder zeltförmige anteriore Synechien
3. Glaskörpertrübungen („Schneebälle“)
4. Multiple chorioretinale periphere Läsionen (aktiv und atrophisch)
5. Noduläre und/oder segmentale Periphlebitis ( $\pm$  Kerzenwachstropfen) und/oder Makroaneurysma in einem entzündeten Auge
6. Granuloma an Nervus optikus/Aderhaut
7. Bilateralität

III. Weitere Systemische Diagnosekriterien

1. Bilaterale hiläre Lymphadenopathie (BHL) durch Röntgenaufnahme des Brustkorbs und/oder Computertomographie des Brustkorbs
2. Negativer Tuberkulintest oder Interferon-Gamma-Freisetzungstests
3. Erhöhtes Serum-ACE
4. Erhöhtes Serum-Lysozym
5. Erhöhtes CD4/CD8-Verhältnis ( $> 3,5$ ) in der bronchoalveolären Lavageflüssigkeit
6. Abnormale Ansammlung von Gallium-67-Szintigraphie oder 18F-Fluorodesoxyglucose-Positronenemissionstomographie-Bildgebung
7. Lymphopenie
8. Parenchymale Lungenveränderungen im Zusammenhang mit Sarkoidose, wie von Pneumologen oder Radiologen festgestellt

IV. Diagnosekriterien

**Definitive OS:** Diagnose durch Biopsie mit klinisch Uveitis

**Vermutete OS:** Diagnose nicht durch Biopsie gestützt, aber BHL liegt mit 2 okulären Symptomen

**Wahrscheinliche OS:** Diagnose nicht durch Biopsie gestützt und BHL fehlt, aber 3 okuläre Symptome und zwei systemische Untersuchungen, ausgewählt aus zwei bis acht

EKG, BB, Serum, Urin (ACE bei 60–80%  $\uparrow$ , IL2, Lysozym, Leberwerterhöhung), Tuberkulintest, MRT (bei v.a. orbitalen Befall immer, auch bei v. a. Neurosarkoidose, Muskelbefall), 18F FDG PET bei v.a. diffusen Knochenbefall relevant. Bei der orbitalen Beteiligung sollte immer eine histologische Sicherung erfolgen.

### 3.7.6 Therapie

Je nach Befall muss eine interdisziplinäre Absprache erfolgen. Steht der orbitale Befall im Vordergrund, sollte eine orale Steroidtherapie erfolgen mit 0,5mg/kgKG (bei gleichzeitiger Neurosarkoidose höhere Dosen). Aktuelle Leitlinien empfehlen, systemische Kortikosteroide für mind. 6 Monate einzusetzen und über 6 Monate schrittweise auszuschleichen. Bei Reaktivierung oberhalb einer Erhaltungsdosis von 7,5 mg, ist der Einsatz einer Kombinationstherapie mit Methotrexat oder Azathioprin zu überlegen, deren immunsuppressive Wirkung als etwa gleich gut einzuschätzen ist [325, 330]. Als Sekundärtherapie sind auch Therapien mit Biologika wie Infliximab oder Adalimumab bei Uveitis beschrieben [331, 332].

### 3.7.7 Verlauf und Prognose

Faktoren, die zur eingeschränkten Prognose führen sind: höheres Alter ( $> 40$ ), schwarze Patienten, kardiale Beteiligung, chronische

Hyperkaliämie, chronische Uveitis, zystische Knochenläsionen, Nasenschleimhautbeteiligung, Nephrokalzinose, Neurosarkoidose, progressive Lungenfibrose und Lupus pernio [325].

## 4. Tumoren und Pseudotumoren der Orbita

H.-J. Welkoborsky

### 4.1 Tumoren der Tränendrüsen und ableitenden Tränenwege

Nur 0,1% aller beim Menschen auftretenden Tumoren sind in den Tränendrüsen oder ableitenden Tränenwegen lokalisiert [333]. Ihre Inzidenz beträgt etwa 0,07 pro 100.000 [333]. Prinzipiell zu unterscheiden sind Pseudotumoren von epithelialen benignen und malignen Tumoren und malignen Lymphomen. Etwa 77% der Tumoren der Tränenwege sind maligne, wobei es sich in über 90% der Fälle um epitheliale Tumoren handelt, in etwa 10% der Fälle um maligne Lymphome [334, 335].

#### 4.1.1 Tumoren der Tränendrüsen

##### 4.1.1.1 Pseudotumoren

Demoide bzw. Dermoidzysten sind die häufigsten Pseudotumoren. Dermoid sind angeborene Läsionen (Choristome), die sich entlang der embryonalen Spalten meist präseptal im Bereich des Orbitarandes durch Einwanderung von Epithel ausbreiten und oft im oberen äußeren Quadranten lokalisiert sind. Dermoid können Haare, mehrschichtiges Plattenepithel oder Hornschuppen enthalten. Die Tumoren treten im Kleinkindesalter auf. Klinisch imponieren sie als glatt begrenzte, prallelastische Raumforderungen, die häufig gut verschieblich sind. Sonographisch kommt eine glatt begrenzte, echoarme Raumforderung mit dorsaler Schallverstärkung zur Darstellung. Je nach Art des Zysteninhalts finden sich intraläsional feine Binnenechos, die den Hornschuppen oder Zelldetritus in der Zystenflüssigkeit entsprechen. Eine Verlagerung des Bulbus kommt nur bei sehr ausgedehnten Läsionen vor. Die Therapie besteht in einer kompletten Exzision.

Beim M. Sjögren handelt es sich um eine Autoimmunkrankheit, die häufig Frauen jenseits des 40. Lebensjahres betrifft. Klinisch steht eine verminderte Tränen- und Speichelproduktion mit konsekutiver Mund- und Augentrockenheit im Vordergrund. Die großen Speicheldrüsen und die Tränendrüsen sind meist beidseits geschwollen und können so einen Tumor vortäuschen. Histologisch findet sich eine lymphozytäre und plasmazelluläre Infiltration der Speichel- und Tränendrüsen, die hierdurch zerstört werden. Therapeutisch steht die Cortikoidgabe im Vordergrund, je nach Schweregrad der Erkrankung auch in Kombination mit monoklonalen Antikörpern, wie z.B. Rituximab (Übersicht bei [336]). Das Sjögren-Syndrom ist in einigen Fällen mit lymphoproliferativen Erkrankungen assoziiert. Eine Ig4 assoziierte Erkrankung betrifft häufig die Orbita und kann sich in den Tränendrüsen manifestieren durch eine beidseitige Lidschwellung mit Dacryoadenitis und Exophthalmos, mit chronischer Sinusitis und Sialadenitis. Für die Diagnose ist eine Biopsie erforderlich [337].

##### 4.1.1.2 Gutartige Tumoren

Die Tränendrüsen können von den gleichen gutartigen Tumoren betroffen sein wie die Speicheldrüsen. Häufigster gutartiger Tumor ist

mit über 50% das pleomorphe Adenom [338, 339]. Klinisch imponiert eine einseitige, derbe, gut verschiebliche Raumforderung am lateralen Oberlid. Schmerzen sind selten [340]. Bei Ausgang des Tumors von ektopen Tränendrüsengewebe besteht klinisch eine retrobulbäre Raumforderung mit Ausbildung eines Exophthalmus [341]. Die Ätiologie ist unbekannt. Molekulargenetische Studien deuten auf numerische und strukturelle Aberrationen in diversen Chromosomenbereichen, vor allem am kurzen Arm des Chromosoms 9 hin (9p23-p22.3). In diesem Bereich wird u. a. das PLAG1 Oncoprotein kodiert [342]. Tumorzellen von pleomorphen Adenomen exprimieren HIF-1 $\alpha$  (Hypoxie-induzierter-Faktor), einem Transkriptions- und Hypoxie induzierbaren Faktor, der u. a. Signalwege zur Sauerstoffversorgung der Zellen und die Expression von Vascular endothelial growth Factor exprimiert, was als Unterscheidungsmerkmal zu adenoidzystischen Karzinomen und zum Karzinom ex pleomorphen Adenom herangezogen werden kann [343, 344]. Sonographisch zeigt sich eine gut abgrenzbare echoarme Raumforderung, die häufig polyzyklisch begrenzt ist, mit dorsaler Schallverstärkung. Die Kernspintomographie hat sich zur Tumorausdehnungsbestimmung bewährt. Die Therapie besteht in einer kompletten Tumorsektion unter Schonung der Tumorkapsel [339].

Andere gutartige Tränendrüsentumoren sind der Warthin – Tumor, das Myoepitheliom, das onkozytäre Adenom und das Basalzelladenom. Sie sind jedoch in den Tränendrüsen Raritäten (Übersicht bei [345]).

#### 4.1.1.3. Maligne Tumoren

Der häufigste maligne epitheliale Tumor der Tränendrüsen ist das adenoidzystische Karzinom, gefolgt vom Adenokarzinom, Karzinom ex pleomorphen Adenom, dem Mucoepidermoidkarzinom, und dem Myoepithelialen Karzinom [339, 346–348]. Der Altersgipfel liegt am Ende des 6. Lebensjahrzehnts, Frauen erkranken gleich häufig wie Männer [348]. Bei den Symptomen stehen die Epiphora (> 80% der Patienten) und die Raumforderung im Bereich der lateralen Orbita (> 75% der Patienten) im Vordergrund [348]. Schmerzen werden hingegen nur selten angegeben [348].

Beim Karzinom ex pleomorphen Adenom kann eine Expression von GLUT-1, FASN und Adipophilin nachgewiesen werden, was für eine erhöhte Lipogenese in den Tumorzellen spricht und als Unterscheidungsmerkmal zu benignen pleomorphen Adenomen herangezogen werden kann [315, 349].

Das adenoidzystische Karzinom (ACC) entsteht aus Drüsengewebe. Die Ätiologie ist bisher unklar. Es wurden genomische Imbalancen und Mutationen von Oncogenen, z. B. dem PLAG1 und eine Aktivierung des MYB Gens nachgewiesen [349, 350]. Die histologische Differenzierung zwischen pleomorphen Adenomen und adenoidzystischen Karzinomen ist nur an Hand von immunhistochemischen Untersuchungen möglich [339]. Hier unterscheiden sich beide Tumorentitäten signifikant in Bezug auf die Expression des Proliferationsmarkers Ki67 sowie der Onkoproteine p53, PLAG1, Survivin und MYB [349, 351]. Weitere molekularbiologische Befunde sind eine Überexpression von Ki67 in ACC und des Zellzyklus Proteins Cyclin D1. In den inneren duktaalen Tumorzellen auch Nachweis von p16, ohne dass gleichzeitig eine HPV Infektion nachgewiesen vorlag [352].

Die malignen Tumoren der Tränendrüsen zeichnen sich klinisch durch eine langsam progrediente einseitige Raumforderung im Bereich des lateralen oberen Lidbereiches aus [353]. In einigen Fällen findet sich eine Infiltration der Lidhaut, gelegentlich mit Fistelbil-

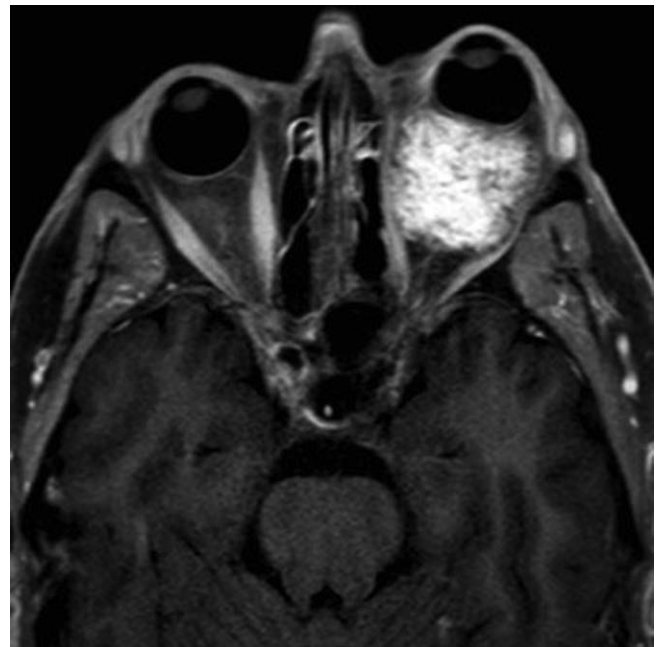
dung. Eine Infiltration der Augenmuskeln oder des Bulbus führt zu einer Bulbusmotilitätsstörung mit Doppelbildern oder Verdrängung des Bulbus.

Beim adenoidzystischen Karzinom (ACC) kommt es bereits in frühen Tumorstadien zu einer Infiltration der Perineuralscheiden [350], weswegen eine komplette Tumorentfernung häufig nicht möglich ist. Adenoidzystische Karzinome verursachen überdies mitunter Schmerzen. Die Diagnose wird durch klinische und bildgebende Untersuchungen gestellt. Die sonographisch gesteuerte Feinnadelpunktion mit zytologischer Untersuchung hat sich bewährt. Die Infiltration der tiefer liegenden Orbitastrukturen oder des Bulbus ist am besten in einer Kernspintomographie zu beurteilen (► **Abb. 13**). Die Metastasierung in lokale Lymphknoten ist selten (< 10%). Beim adenoidzystischen Karzinom ist zusätzlich eine CT der Thoraxorgane notwendig, da es recht schnell zu einer pulmonalen Metastasierung kommen kann [334].

Die Therapie der malignen Tränendrüsentumoren besteht in der kompletten Tumorexcision. Als Zugangswege bieten sich, je nach Lage und Größe des Tumors, eine frontale Orbitotomie über einen Augenbrauen- und Orbitalandschnitt oder eine laterale Orbitotomie an. Eine Exenteratio orbitae ist zu diskutieren bei Infiltrationen des Bulbus oder der intraorbitalen Muskeln. In der Regel wird eine postoperative Strahlentherapie angeschlossen [333, 334]. In jüngerer Zeit wurden Studien zur alleinigen Strahlentherapie und zur Neutronen-Strahlentherapie bei adenoidzystischen Karzinomen berichtet [333, 354].

Bei Adenokarzinomen, die human epidermal growth factor receptor 2 (HER2) exprimieren kommt neben einer adjuvanten Radiotherapie auch eine adjuvante Immuntherapie mit dem Monoklonalen Antikörper gegen HER2, Trastuzumab, in Betracht [355].

Fernmetastasen von Tumoren anderer Provenienz sind in den Tränendrüsen selten und entstammen meist von Primärtumoren anderer drüsiger Organe [356].



► **Abb. 13** Adenoidzystisches Karzinom der Orbita, MRT, axiale Schnittführung.

#### 4.1.1.4 Maligne Lymphome

Die malignen Lymphome in den Tränendrüsen sind am häufigsten diffus großzellige B-Zell-Lymphome und MALT-Lymphome [357]. Der Erkrankungsgipfel liegt im 7. bis 8. Lebensjahrzehnt. Die Diagnose kann nur an Hand von histologischen und immunhistologischen Untersuchungen gestellt werden. Bei den malignen Lymphomen der Tränendrüsen handelt es sich meist um low-grade Tumoren. Eine Veränderung der MYC-Oncogen Expression und des Nuklear Faktors  $\kappa B1$  (NF- $\kappa B1$ )-Signalweges deutet hingegen auf eine hohe Aggressivität hin [358, 359]. Im Rahmen von Staging-Untersuchungen muss geklärt werden, ob es weitere Lymphom-Manifestationen in der Orbita und in den anderen Lymphknotenstationen gibt. Während das diffus großzellige B-Zell-Lymphom meist unilateral auftritt, überwiegt beim MALT-Lymphom eine diffuse Ausbreitung [357]. Die Therapie besteht bei lokaler Manifestation in einer Strahlentherapie, bei systemischer Manifestation in einer Chemotherapie, beim MALT-Lymphom in Kombination mit Rituximab [333, 357, 360].

#### 4.1.2 Tumoren der ableitenden Tränenwege

Tumoren der ableitenden Tränenwege sind extrem selten.

An Pseudotumoren können in den ableitenden Tränenwegen Zysten (Dacryops), sehr selten Mucocelen, vaskuläre Malformationen und Dacryocystocelen auftreten [361]. Dacryops werden gemäß ihrer Lokalisation eingeteilt in Lidzysten, Orbitazysten, Zysten der accessorischen Tränendrüsen, und Zysten ausgehend von ektopen Tränendrüsen (Choristome) [362]. Die Symptome sind bei allen Pseudotumoren meist eine langsam progrediente in der Regel schmerzlose Schwellung [362]. Diagnostik mittels MRT-Untersuchung [361].

Pleomorphe Adenome die häufigsten benignen Tumoren. ist das Transitionalzell Papillom, dass sich aus dem Transitionalzellepithel entwickelt [335;363]. Als weitere gutartige Veränderungen können chronische Entzündungen oder ein solitärer fibröser Tumor zu Raumforderungen im medialen Augenwinkel führen [335].

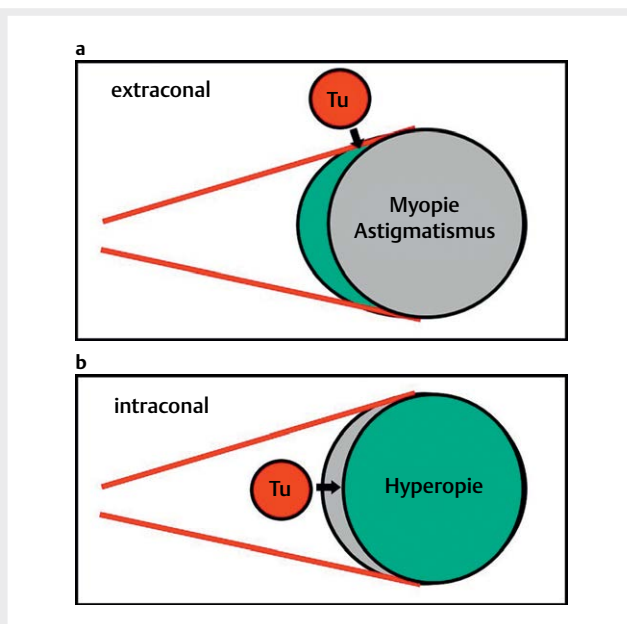
Etwa 75 % aller Tumoren des Tränensacks und der ableitenden Tränenwege sind maligne [335]. Es handelt sich bei den *malignen Tumoren* meist um adenoidzystische Karzinome, gefolgt von Adenokarzinomen, Mucoepidermoidkarzinomen und lymphoepithelialen Karzinomen [335, 336, 346], in unter 10 % um maligne Lymphome [336].

Die Klinik besteht in einer langsam progredienten Schwellung im Bereich des Tränensacks am und unterhalb des medialen Augenwinkels mit Epiphora. In 13 % der Patienten mit einem malignen Tumor ist eine akute Dacryocystitis klinisches Erstsymptom [335]. Die Therapie besteht in einer kompletten Tumoresektion, gegebenenfalls mit anschließender Radiatio [336, 363].

Bei den malignen Lymphomen der ableitenden Tränenwegen handelt es sich meist um diffus großzellige B-Zell-Lymphome oder MALT-Lymphome [336]. Es werden allerdings häufiger hoch aggressive Tumoren angetroffen [357]. Die 5-Jahres-Überlebensrate beträgt 20–40 % [357].

### 4.2 Intrakonale Tumoren

Intrakonale Tumore sind selten. Kardinalsymptom ist bei intrakonalem und retrobulbärem Sitz ein Exophthalmus, bei peribulbärem Sitz eine Bulbusverlagerung. (► **Abb. 14a, b**). Bulbusmotilitätsstö-



► **Abb. 14** Kardinalsymptome bei Tumoren der Orbita: Bulbusverlagerung und Astigmatismus bei peribulbärer Lokalisation (a), Exophthalmus bei retrobulbärer Lokalisation (b).

rungen oder Nervenpareesen sprechen für eine Infiltration extraokularer Muskeln bzw. von Nervstrukturen im Rahmen von malignen Tumoren. Die Tumoren können nochmals in primäre und sekundäre maligne Orbitatumoren unterschieden werden (► **Tab. 16**).

Für die Diagnostik sind Schnittbildverfahren (CT und MRT) essentiell. Eine PE Entnahme aus einem intrakonalem Tumor ist mit hohem Aufwand und Risiko verbunden, so dass in vielen Fällen die primäre komplette Tumorentfernung angestrebt werden sollte.

#### 4.2.1 Pseudotumoren

In der Gruppe der Pseudotumoren der Orbita ist die idiopathische Orbitaentzündung (IOE) (Syn. und alte Bezeichnung: Pseudotumor orbitae) am häufigsten. Es handelt sich um eine heterogene Gruppe von Erkrankungen mit möglicherweise autoimmunologischem Ursprung [364]. Es kommt zu einer Proliferation und Destruktion von Strukturen durch eine unspezifische Entzündungsreaktion mit lymphozytärer Infiltration [365] (► **Abb. 15**). Wichtigste Differentialdiagnose ist ein malignes Lymphom. Daher ist eine Gewebeprobe zur histologischen Sicherung der Diagnose notwendig [366].

Bei der Ig4 assoziierten Erkrankung handelt es sich um eine autoimmunologische Systemerkrankung [367], charakterisiert durch lymphozytäre Infiltrate, die in der Orbita alle Strukturen betreffen können.

#### 4.2.2 Vaskuläre Malformationen

Die Gruppe der vaskulären Malformationen der Orbita umfasst lymphatische Malformationen, venöse Malformationen und arteriovenöse Malformationen (Übersicht bei [368]).

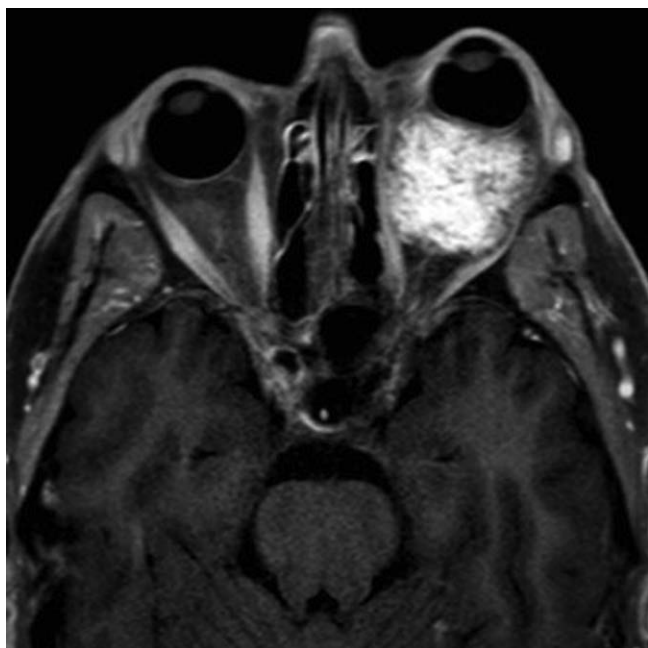
Lymphatische Malformationen (Syn. Lymphangiom) [369] treten gehäuft im Kindes- und Jugendalter auf. Klinisch imponiert eine weiche periorbitale Schwellung evtl. kombiniert mit einem lang-

► **Tab. 16** Übersicht über benigne und maligne intrakonale Tumoren.

Tumorentität		Charakteristika
<b>Pseudotumoren</b>		
	Idiopathische orbitale Entzündung (Pseudotumor orbitae)	Heterogene Gruppe von Erkrankungen möglicherweise autoimmunen Ursprungs mit Proliferation und Destruktion von Gewebestrukturen durch unspezifische entzündliche Trigger. Dadurch tumorartiges Imponieren im CT und MRT. Klinisch imponiert ein Exophthalmus bis hin zu Schmerzen und Kompression des N.opticus. Differentialdiagnostisch muss ein malignes Lymphom ausgeschlossen werden.
	Ig4 assoziierte Erkrankung	Autoimmunologische Systemerkrankung mit lymphozytären Infiltraten. Befall von Tränendrüsen und intraorbitaler Nerven und Muskulatur
<b>Vaskuläre Malformationen</b>		
	Lymphangiom	Syn. Lymphatische Malformation. Mit Lymphe oder Blut gefüllte Hohlräume ohne Kapsel, Kompartiment übergreifend. Langsam progredienter Exophthalmus bei Einblutung oder Infektion rasch zunehmend und auch schmerzhaft; schlecht abgrenzbar
	Kavernöses Hämangiom	Syn. Venöse Malformation; häufigste benigne Raumforderung der Orbita beim Erwachsenen; langsames Wachstum, oft klinisch inapparent; sowohl intrakonal als auch extrakonal gelegen, auch multilokulär
	Arterio-venöse Malformation (AVM) im Bereich der Orbita	Progredientes Wachstum; zählt zu den fast flow Malformationen; klinisch u.U. mit akutem und raschem Exophthalmus auftretend
<b>Benigne Tumoren</b>		
	Hämangiom	Syn. Kapilläres Hämangiom. Häufigster vaskulärer Tumor des Kindesalters. Hohe Spontanremissionsrate von etwa 90%. Medikamentöse Therapie mit Propanolol
	Hämangioperizytom	Tumor ausgehend von den Perizyten der Gefäßwände der intrakonal gelegenen Arterien; sehr selten in der Orbita; histologisch vielgestaltig von benigne bis maligne; Ähnlichkeit mit solitärem fibrösem Tumor
	Neurinom	Syn. Schwannom; Tumor der Schwann Zellen peripherer Nerven. 1–2,5% aller Orbitatumoren; meist singulär im Bereich der intrakonalen Nervenbahnen
	Neurofibrom	Auftreten oft im frühen Kindesalter, meist im Rahmen einer Neurofibromatose I, oft multilokulär. Wenn im Bereich des N. opticus, dann starke Visusminderung. Relativ starke Vaskularisierung und infiltratives Wachstum; Malignisierungsrate ca. 3%
	Myxom	= Mesenchymaler Tumor, histologisch zellarm mit myxoider Grundsubstanz. Intrakonal sehr selten.
	Opticusgliom	Syn. Juveniles pilozytisches Astrozytom, WHO Grad I. Manifestation im Kindes- oder Jugendalter.
	Fibrom	Extrem selten; meist im Bereich des Muskelkonus
	Meningeom	4–8% aller Orbitatumoren; meist Opticusscheidenmeningeom. Wachstum Richtung Chiasma opticum und Sinus cavernosus; histologisch in der Regel WHO Grad I Meningeome (= benigne)
	Paragangliome	Sehr selten intrakonal auftretend. Ausgehend vom Ganglion ciliare. Langsam progredientes Wachstum mit Visusverschlechterung
<b>Maligne Tumoren</b>		
	Malignes Melanom	
	Maligne Lymphome	Mit > 50% häufigste maligne intrakonale Tumoren. Ca 20% aller Orbitatumoren sind Non-Hodgkin-Lymphome. Meist B-Zell-Lymphome: Marginalzonenlymphome, folliculäre Lymphome, diffus-groß-zellige B-Zell-Lymphome; Mantelzell-Lymphome. Ca. 3–5% T-Zell-Lymphome. Sämtliche Orbitastrukturen und Adnexe können betroffen sein (typische „Lachsfarbe“ bei Befall der Conjunctiva). Differentialdiagnostisch muss idiopathische Orbita-entzündung ausgeschlossen werden.
	Leukämien	Meist im Rahmen einer akuten myeloischen Leukämie mit Infiltration im intrakonalen Raum. DD zu malignen Lymphomen. Leukämien im Unterschied zu malignen Lymphomen meist schon im Kindes- und Jugendalter auftretend
	Fibrosarkom	Seltener Tumor der Orbita. Auftreten sekundär nach Strahlentherapie der Orbita oder (noch seltener) primär ausgehend von Fibroblasten des Bindegewebes. Sehr aggressive früh metastasierende Tumoren. Chirurgische Therapie mit Sicherheitsabstand incl. Exenteratio mit evtl. anschließender Radiatio.
	Retinoblastom	Ausgehend von der Netzhaut. Inzidenz 1/20.000 Neugeborene. Entstehung durch Mutation auf beiden Allelen des Retinoblastomgens (Chromosom 13 q14); Unilaterales (75%) und bilaterales (25%) Auftreten.

► Tab. 16 Fortsetzung

Tumorentität		Charakteristika
	Rhabdomyosarkom	Häufigster maligner Orbitatumor im Kindesalter. Zwei Subtypen: embryonaler Subtyp (70 %) und alveolärer Subtyp (30 %), letzterer mit PAX3 Gentranslokation/Genfusion auf Chromosom 3 bzw. PAX/ auf Chromosom 1 und FOXO1 auf Chromosom 13 assoziiert, was eine schlechtere Prognose bedeutet (434). Therapie mittels Chemotherapie und Radiatio; Exenteratio orbitae ist Second oder third line Therapie
	Liposarkom	Sehr selten im Bereich der Orbita. Ausgehend von Lipozyten
	Malignes Opticogliom	Syn. Anaplastisches Astrozytom WHO Grad III oder Glioblastom WHO Grad IV. Sehr selten und sehr aggressiv mit frühzeitiger Infiltration von ZNS und Chiasma opticum mit rascher Erblindung. Sehr schlechte Prognose
	Ästhesioneurolas-tom	
<b>Metastasen</b>		Metastasen von Tumoren anderer Provenienz stehen für 7–8 % der intrakalen Tumoren. Primärtumor meist in Lunge, Mamma, Prostata, Niere, Gastrointestinaltrakt, bei Kindern auch Neuroblastim oder Ewing Sarkom (Kisser)



► Abb. 15 Pseudotumor orbitae, CT.

sam progredienten Exophthalmus. Bei akuten Einblutungen des Lymphangioms ist eine plötzliche Verstärkung des Exophthalmus evtl. auch mit Schmerzen und Visusverlust möglich. Die Diagnose wird an Hand des klinischen Befundes und der MRT-Untersuchung gestellt [370]. Da die Lymphangiome keine Kapselstruktur aufweisen, ist eine komplette Entfernung in der Regel nicht möglich. Bei fehlender klinischer Symptomatik empfiehlt sich daher eine watch and wait Strategie. Bei Visusverlust ist eine Dekompression der Orbita mit Volumenreduktion des Lymphangioms notwendig [371]. Fernerhin wird die Injektion von sklerosierenden Substanzen (wenn möglich sonographisch gesteuert) oder die Therapie mit mTOR-Inhibitoren empfohlen [372].

Beim kavernösem Hämangiom handelt es sich um die häufigste benigne orbitale Raumforderung. Gemäß Klassifizierung der ISSVA (International Society for the Study of vascular anomalies) [373] werden diese Raumforderungen als „slow-flow venöse Mal-

formationen“ bezeichnet. Sie treten am häufigsten im 30–50 Lebensjahr auf, wobei Frauen häufiger betroffen sind als Männer. Viele dieser Malformationen werden sie als Zufallsbefund entdeckt. Sie können sowohl intra-als auch extrakonal oder multilokulär lokalisiert sein. Klinische Symptome sind ein langsam progredienter Exophthalmus, eine Visusminderung ist selten. Gelegentlich bestehen Schmerzen. Die Diagnose wird an Hand des MRT gestellt. Wichtigste Differentialdiagnose ist der orbitale Varixknoten, dem eine massive Erweiterung der klappenlosen Orbitavenen zu Grunde liegt. Diese Venenerweiterungen können thrombosieren und einen schmerzhaften Exophthalmus verursachen [374].

Die Therapie der venösen Malformationen besteht in der kompletten chirurgischen Excision, wenn klinische Symptome auftreten, bei Zufallsbefunden ohne klinische Symptomatik ist evtl. auch eine watch and wait Strategie gerechtfertigt [369, 375].

Arteriovenöse Malformationen (AVM) treten häufig im Kopf-Hals-Bereich auf. Es handelt sich um außerordentlich schwierig zu behandelnde Veränderungen, die lebenslang progredient sein können und nach hormonellen Umstellungen oder nach Traumen vermehrt proliferieren können. Sie werden in Schweregrade I-IV eingeteilt.

#### 4.2.3 Benigne Tumoren

Beim kapillären Hämangiom (Syn. Infantiles Hämangiom) handelt es sich um den häufigsten gutartigen Orbitatumor des Kindesalters. Typischerweise tritt er in den ersten Lebenswochen und -monaten auf und ist in den ersten 6–9 Lebensmonaten progredient. 80–90 % der Tumoren bilden sich ab dem 6. Lebensmonat bis zur Präpubertät spontan zurück [376]. Der Tumor ist meist im Bereich der Lider und extrakonal, seltener intrakonal lokalisiert. Therapeutisch hat sich die Gabe des  $\beta$ -Blockers Propanolol (2mg/kg Körpergewicht pro Tag über 6 Monate) bewährt [377]. Rezidive treten nur selten auf. Eine chirurgische Therapie ist nur in Ausnahmefällen indiziert. In jüngerer Zeit wurde auch der monoklonale Antikörper Bevacizumab (monoklonaler Antikörper gegen VEGF-A) eingesetzt [378, 379]. Bei kosmetisch störender Lokalisation z. B. im Lidbereich kann eine NeoDYN-Yag oder Farbstofflaser Behandlung indiziert sein.

Das Hämangioperizytom wird teils zu den benignen teils auch zu den malignen Tumoren gerechnet. Es hat seinen Ursprung in den Perizyten der Gefäßwände der intraorbitalen Arterien und ist



in der Orbita sehr selten. Histologisch sehr vielgestaltiger Tumor mit histomorphologisch benignen bis malignen Anteilen. Es besteht eine Ähnlichkeit zu dem solitären fibrösen Tumor der Orbita.

Neurinome (2% aller Orbitatumoren) sind gutartige Tumoren, die von den Schwann-Zellen der peripheren Nerven ausgehen. Sie sind meist singulär intrakonal entlang der Nervenbahnen lokalisiert. Klinisch imponiert ein langsam progredienter Exophthalmus bei intrakonalem Sitz oder eine Bulbusverdrängung bei peribulbärer Lokalisation [380]. Mitunter ist die Funktion des betroffenen Nerven ausgefallen. Therapeutisch steht die möglichst komplette Resektion im Vordergrund.

Neurofibrome treten oft multilokulär und häufig im Rahmen einer Neurofibromatose I auf [381]. Betroffen ist das Kindesalter. Sind diese Tumoren im Bereich des N. opticus lokalisiert kommt es zu einem raschen Visusverlust. Sie weisen eine relativ starke Vaskularisierung und ein invasives Wachstum auf. Daher ist die Rezidivquote nach chirurgischer Therapie recht hoch, die Malignisierungsrate beträgt etwa 3–5% [382].

Myxome sind gutartige Tumoren mesenchymalen Ursprungs, die meist im Myokard oder intramuskulär lokalisiert sind. In der Orbita treten meist im Bereich der Lider auf [383]. Intrakonale Lokalisationen sind Raritäten. Die Tumoren sind zellarm und weisen eine myxoide Grundsubstanz auf. Die Therapie ist eine komplette chirurgische Entfernung [384].

Beim Opticusgliom (Syn. Juveniles pilozytisches Astrozytom WHO Grad I) handelt es sich um den häufigsten Tumor des Nervus opticus. Die Manifestation erfolgt meist schon im Kindesalter [385]. Die Ätiologie ist unbekannt, jedoch wird ein Zusammenhang mit der Neurofibromatose I diskutiert [386]. Der Tumor führt schnell zur Visusminderung bis hin zur kompletten Erblindung und kann Richtung Chiasma opticum und ZNS vorwachsen. Der Kanal des N. opticus ist erweitert. Die Therapie besteht in Chemotherapie und Radiatio, womit sich der Visus in einigen Fällen stabilisieren lässt, evtl. Gabe des monoklonalen Antikörpers Selumetinib, einem MEK1/2 Inhibitor. Die Rezidivquote ist jedoch hoch.

Fibrome entstehen aus Fibrozyten und bestehen aus Spindelzellen und aus faserreichem kollagenem Bindegewebe. In der Orbita kasuistisch beschrieben [387]

Meningeome haben einen Anteil von 4–8% aller Orbitatumoren [369, 388]. Intrakonal gelegen handelt es sich meist um Opticuscheidenmeningeome, in selteneren Fällen auch um Meningeome im Bereich der mittleren Schädelgrube, die über die Fissura orbitalis in die Orbita einwachsen. Frauen sind deutlich häufiger betroffen als Männer, Altersgipfel > 50. Lebensjahr. Opticuscheidenmeningeome wachsen in Richtung Chiasma opticum und Sinus cavernosus. Histologisch handelt es sich in der Regel um WHO Grad I Tumoren, also benigne Läsionen. Klinisch kommt es zu einem langsam progredienten schmerzlosen Exophthalmus zusammen mit einer Visusminderung. Die Diagnose wird gestellt durch den relativ typischen Befund im MRT und ggf. durch eine Biopsie. Therapeutisch steht heute die Radiatio mit intensitätsmodulierter fraktionierter Bestrahlung an erster Stelle [389].

Paragangliome im intrakonalen Raum gehen meist vom Ganglion ciliare aus [369, 390]. Die Symptome sind ein langsam progredienter und schmerzloser Exophthalmus. Die Therapie besteht in einer chirurgischen Resektion des Tumors unter Schonung des N. opticus. Die Prognose ist gut.

## 4.2.4 Maligne Tumore

### 4.2.4.1 Maligne Gefäßtumore

Zu den malignen Gefäßtumoren der Orbita zählen Hämangioperizytome, Angiosarkome sowie Kaposi-Sarkome. Maligne Gefäßtumore sind selten, Angiosarkome wurden nur kasuistisch berichtet. Die Behandlung maligner Gefäßtumore der Orbita umfasst die chirurgische komplette Resektion. Da diese Läsionen häufig eine perivaskuläre Infiltration mit Zellnestern maligner Zellen entlang von Blutgefäßen aufweisen, oftmals bis weit außerhalb der sichtbaren Tumorgrenzen, ist es manchmal schwierig, den Tumor komplett zu entfernen. Alternativ ist eine primäre Strahlenbehandlung, Chemotherapie oder Immuntherapie zu diskutieren [391, 392].

### 4.2.4.2 Retinoblastom

Das Retinoblastom ist ein neuroendokriner differenzierter Tumor. Er ist der zweithäufigste Orbitatumor bei Kindern (1/20.000 Neugeborene) und tritt meist schon im ersten Lebensjahr auf [393]. Ätiologisch liegt dem Tumor eine Mutation auf beiden Allelen des Retinoblastomgens auf Chromosom 13q14 zu Grunde [369, 393]. Etwa jeweils 50% der Fälle entfallen auf die erbliche bzw. nicht erbliche Variante. Bei den erblichen Formen sind meist beide Augen betroffen, die nicht erbliche Form tritt unilateral auf. Klinisch kommt es zu einer recht typischen Leukorie, ferner zu einem Strabismus, manchmal auch zu Visusstörungen und Glaukom. Die Diagnose wird durch die ophthalmologische Untersuchung und durch die MRT-Untersuchung gestellt. Eine genetische Untersuchung hilft zwischen genetischer und nicht genetischer Ätiologie zu differenzieren. Histologisch können drei Formen unterschieden werden: Die erste Form ist vollständig undifferenziert mit ausgedehnten Nekrosen und hoher Mitoserate. Diese Unterform hat die schlechteste Prognose. Der zweite Typ umfasst ringförmig um ein Lumen angeordnete Homer-Wright-Rosetten, während der dritte Typ sogenannte „Fleurettes“ aufweist, bei denen sich die Tumorzellen nach einer bestimmten Struktur anordnen, die der „Fleur-de-Lis“ ähnelt. Die Prognose der letztgenannten beiden Formen wird als besser eingeschätzt [393]. Therapeutisch steht die Chemotherapie im Vordergrund [394]. Auch eine Strahlentherapie ist indiziert, wobei hier das Risiko der Entstehung eines postradiogenen Zweitumors besteht [395]. Operative Verfahren sind nur noch in Ausnahmefällen indiziert. Die 5-Jahres Überlebensrate beträgt 96% [396].

### 4.2.4.3 Rhabdomyosarkom

Rhabdomyosarkome sind die häufigsten malignen Orbitatumore im Kindesalter. Die meisten Fälle treten bei Kindern unter 10 Jahren auf. Es ist das häufigste im Kopf-Hals-Bereich auftretende Sarkom. Gemäß der „Intragroup Rhabdomyosarcoma Study (IRS)“ sind Rhabdomyosarkome in mehr als einem Drittel der Fälle im Kopf-Hals-Bereich lokalisiert, wobei meistens die Orbita betroffen ist [397].

Grundsätzlich sind mehrere Subtypen zu unterscheiden: der embryonale Subtyp in 70% der Fälle, der pleomorphe Subtyp (< 10% der Fälle) und der alveoläre Subtyp in 30% der Fälle. Bei Letzterem liegt ätiologisch eine Assoziation mit einer PAX3 Gentranslokation/Genfusion auf Chromosom 3 bzw. PAX auf Chromosom 1 und FOXO 1 auf Chromosom 13 zu Grunde, was die Prognose verschlechtert [397]. Klinisch findet sich mitunter ein rasches Wachstum mit Entwicklung eines Exophthalmus und Visusverlust innerhalb von wenigen Tagen. Histologisch zeigen sich in der Regel an quergestreifte Muskelfasern erinnernde Zellen; Färbereaktionen

auf Desmoid-Muskel spezifisches Aktin und Myoglobin sind positiv. Die Zellen sehen oftmals spindelförmig aus mit einem vergrößerten Nukleus und sich verjüngenden Zellenden. Mitosen sind häufig, gelegentlich finden sich auch schlecht differenzierte Anteile mit nur wenigen Rhabdomyoblasten.

Die Behandlung besteht in der Regel in einer simultanen Radio-Chemotherapie.

#### 4.2.4.4 Malignes Nervus opticus Gliom

Die malignen Nervus opticus Gliome zählen zu den Astrozytomen (Syn. Anaplastisches Astrozytom WHO Grad III oder Glioblastom WHO Grad IV). Sie machen etwa 2 % aller Orbitatumore aus und treten gehäuft bei Patienten mit einer Neurofibromatose auf [369]. Charakteristisch für diesen Tumor sind fibrilläre Astrozyten, die in der Faszia, die das Oligodendroglia des Sehnerven umgibt, lokalisiert sind. Diese Faszia wiederum verläuft mit dem Sehnerven bis zum Gehirn, weswegen es frühzeitig zu einer Infiltration von Chiasma opticum und Zentralnervensystem kommt. Nur etwa 20 % sind rein intraorbital lokalisiert, 80 % auch intrakraniell. Sehr aggressiver Tumor mit raschem Wachstum und frühzeitiger Erblindung. Charakteristisch ist die im MRT sich darstellende spindelförmige Ausdehnung entlang des Nervus opticus, so dass die Diagnose röntgenologisch erfolgen kann [371] (► **Abb. 16**). Da der Tumor nicht sehr Chemotherapie- oder strahlenempfindlich ist, ist keine wirkungsvolle Therapie bekannt. Weniger häufig sind maligne Schwannome und nicht vom N. opticus ausgehende Neuroblastome. Diese Tumore sind sehr aggressiv und betreffen meist die sensorischen Nervenbahnen in der Fissura orbitalis superior, gewöhnlich mit intrakranieller Ausdehnung. Fernmetastasen sind häufig.

#### 4.2.4.5 Maligne Lymphome; Leukämien

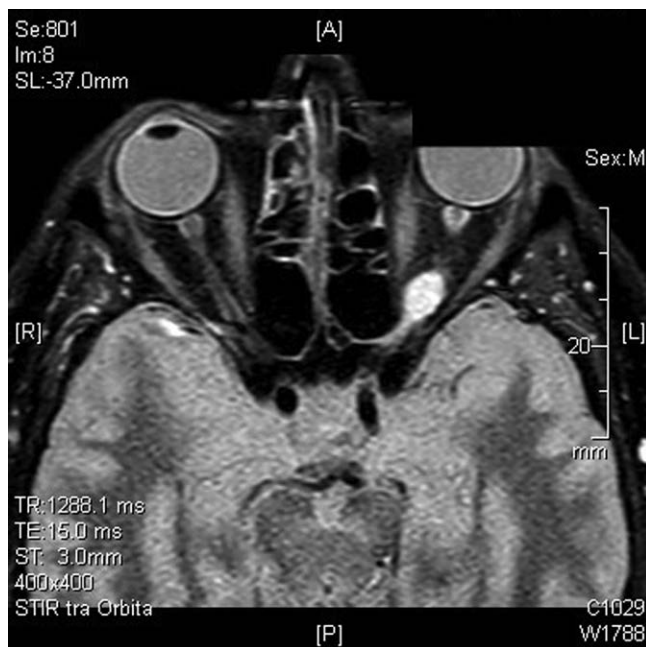
Maligne Lymphome sind mit über 50 % die häufigsten malignen intrakraniellen Tumoren. Etwa 20 % aller Orbitatumoren sind Non-Ho-

dgkin-Lymphome. Histologisch handelt es sich meist um B-Zell-Lymphome (etwa 95 %), T-Zell-Lymphome treten in etwa 3–5 % auf. Unter den B-Zell-Lymphomen ist das Marginalzonen B-Zell-Lymphom das häufigste (etwa 50 %), gefolgt vom folliculären Lymphom, dem diffus-großzelligen Lymphom (jeweils ca. 20 %) und dem Mantelzell-Lymphom (5–10 %) [398]. Am häufigsten sind sie im orbitalen Weichgewebe lokalisiert, wobei sie sowohl extra- als auch intrakonal auftreten können (► **Abb. 17**). Danach folgt in der Häufigkeit der Befall von Konjunktiva, Tränendrüsen, extraokulare Muskulatur und Tränensack. Die Erkrankung tritt oft im fortgeschrittenen Lebensalter auf. Klinisch kommt es bei Sitz peri- bzw. retrobulbär zu einer Verdrängung des Bulbus bzw. zu einem Exophthalmus. Bei Befall der Konjunktiva zeigt sich diese typischerweise lachsfarben. In der Regel erfolgt ein operativer Eingriff zur Gewinnung einer Gewebeprobe. Therapeutisch steht bei lokalisiertem Befund die Strahlentherapie im Vordergrund [399–401], bei generalisierter Erkrankung die Chemotherapie, evtl. in Kombination mit einem Anti-CD-20-Antikörper (Rituximab) [402].

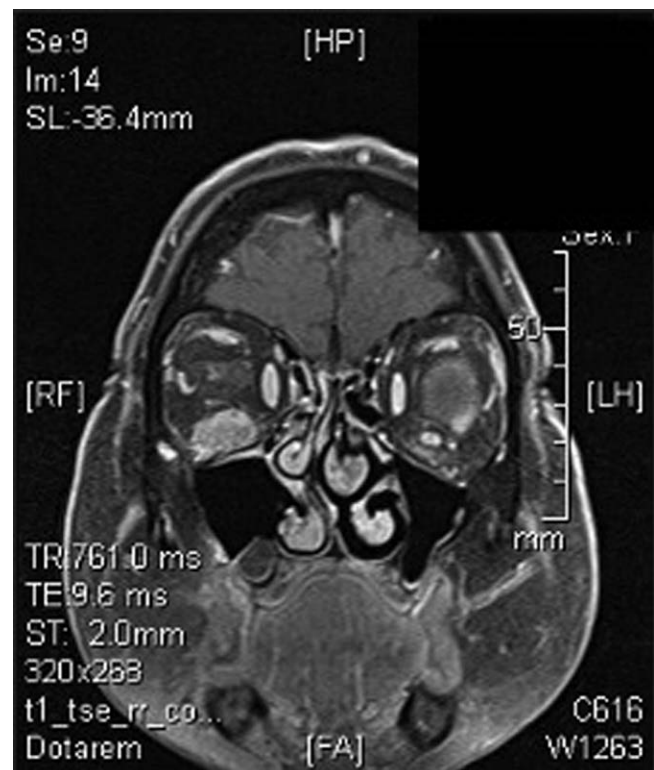
Leukämische Infiltrationen der Orbita treten im Rahmen einer akuten myeloischen Leukämie auf, sowohl als Erstsymptom als auch sekundär als Rezidiv. Sie können alle Bereiche der Orbita betreffen. Im Gegensatz zu malignen Lymphomen sind meist jüngere Patienten betroffen. Therapeutisch wird die Grunderkrankung behandelt.

#### 4.2.4.6 Fibrosarkom

Ein Fibrosarkom tritt äußerst selten in der Orbita auf, entweder sekundär als strahleninduziertes Zweitmalignom nach Strahlentherapie der Orbita oder (noch seltener) primär ausgehend von den Fibroblasten des Bindegewebes. Es handelt sich um sehr aggressive früh metastasierende Tumore. Therapeutisch ist bei lokalisier-



► **Abb. 16** N. opticus Gliom bei einem jungen Mann. Klinisch rascher Visusverlust. MRT in axialer Schnitführung.



► **Abb. 17** Malignes Lymphom der Orbita.

tem Befund die chirurgische Tumorentfernung möglichst mit einem Sicherheitsabstand evtl. mit Exenteratio orbitae und anschließender Strahlentherapie zu diskutieren [403].

#### 4.2.4.7 Liposarkom

Im Bereich der Orbita äußerst seltener Tumor ausgehend von den Lipozyten. Nur wenige Beschreibungen in der Literatur. Histologisch können die Tumore in Grad I bis Grad III eingeteilt werden. Die Therapie besteht in der chirurgischen Tumorentfernung evtl. in Kombination mit adjuvanter Chemo-oder Strahlentherapie [404].

#### 4.2.4.8 Mesenchymales Chondrosarkom

Hoch aggressiver Tumor, der primär Jugendliche und junge Erwachsene betrifft. Er tritt als orbitaler intrakonaler Tumor öfter bei Frauen als bei Männern auf. Der Tumor ist hochgradig maligne, zeigt ein schnelles Wachstum, regionale Ausbreitung, und ein frühes Auftreten von Fernmetastasen. In der Regel wird der Tumor chirurgisch entfernt mit dem Versuch tumorfreie Resektatränder zu erzielen [405].

### 4.2.5 Sekundäre Orbitatumore

Sekundäre Orbitatumore sind Tumore, die von anderen Strukturen in die Orbita einwachsen. Sie treten bei Erwachsenen häufiger auf als primäre Orbitatumore. Zu den sekundären Orbitatumoren werden die Tumoren der Nasennebenhöhlen, der Nasenhaupthöhle und des Nasopharynx, die die Orbita infiltrieren, gerechnet.

#### 4.2.5.1 Ästhesioneuroblastom

Das Ästhesioneuroblastom oder Olfactorius-Neuroblastom ist ein Malignom der Basalzellen des olfaktorischen Neuroepithels. Aufgrund des Ursprungsgebiets der Läsion ist die Lamina cribrosa immer betroffen. Die Läsion bricht oft in Form einer polypösen, hoch-vaskularisierten Tumormasse in die Nase ein, wo sie eine nasale Obstruktion und manchmal auch eine Epistaxis hervorruft. Eine intrakranielle Ausbreitung und eine direkte Infiltration des Siebbeins und der Keilbeinhöhle ist ebenfalls häufig. Bei bis zu Dreiviertel der Patienten treten durch eine Tumordinvasion in die Orbita orbitale Symptome auf [406].

Der Tumor wird an Hand von histologischen Kriterien nach Hyams in die Kategorien I-IV eingeteilt. Histopathologisch besteht der Tumor aus kleinen runden Zellen, die in manchen Fällen Rosetten oder Pseudorosetten bilden. Das Olfactorius-Neuroblastom zählt zu den neuroendokrinen Tumoren. Somit reagieren die Zellen immunhistochemisch positiv auf Synaptophysin und/oder Chromogranin, manchmal auch auf Cytokeratin und S100-Protein. Therapeutisch steht die vollständige Tumorentfernung im Vordergrund mit anschließender Radio-oder Radio-Immuntherapie. Regionale Lymphknotenmetastasen treten in über 50 Prozent der Patienten auf, manchmal erst in einer Latenz von über einem Jahr nach Diagnosestellung. In diesen Fällen ist eine Neck dissection mit nachfolgender adjuvanter Strahlentherapie indiziert [406, 407].

#### 4.2.5.2 Nasopharynxkarzinom

Gemäß Weltgesundheitsorganisation (WHO) werden Nasopharynxkarzinome histologisch in zwei Gruppen unterteilt: Typ 1 = verhornende Plattenepithelkarzinome und Typ 2 = nicht-verhornende Plattenepithelkarzinome (Lymphoepitheliale Karzinome) sowie undifferenzierte Karzinome. Ätiologisch spielt eine Epstein Barr Virus

Infektion (EBV) eine entscheidende Rolle. Die Bestimmung des Epstein-Barr „early antigen“ sowie des viralen Caspid Antigens (VCA) kann posttherapeutisch in der Tumornachsorge der Patienten hilfreich sein und einen Hinweis auf ein Tumorrezidiv geben [408].

Nasopharynxkarzinome können unterhalb der Oberfläche der Fossa cranii anterior wachsen und die Orbita direkt infiltrieren oder sich über die Fissura orbitalis superior bis nach intrakonal erstrecken. Öfter brechen sie seitlich durch das Os sphenoidale und von dort in die hintere Orbita ein, seltener über das Siebbein in die mittlere Orbita [409].

Therapeutisch steht beim Nasopharynxkarzinom eine simultane Radio-Chemotherapie im Vordergrund.

#### 4.2.5.3 Metastasierende Tumore

Bei den Fernmetastasen von Tumoren anderer Provenienz handelt es sich um Folgen einer hämatogenen Metastasierung. Sie machen 7–8% der intrakonalen Orbitatumore aus [369]. Meist entstammen Metastasen in der Orbita von Primärtumoren der Mamma (50%), seltener von einem Karzinom der Bronchien, der Prostata oder des Gastrointestinaltrakts [410]. Intraokulare Metastasen treten zahlmäßig häufiger auf als orbitale Metastasen.

### 4.3 Sekundäre Orbitatumoren (Tumoren der Nasennebenhöhlen mit Übergreifen auf die Orbita)

Aufgrund der engen Nachbarschaftsbeziehungen zwischen den Nasennebenhöhlen und der Orbita kommt es bei Tumoren der Nasennebenhöhlen häufig zu einer Beteiligung der knöchernen Orbitawandungen oder der Orbitabinnenstrukturen. Diese Tumoren werden als sekundäre Orbitatumoren bezeichnet [411]. Im Einzelnen sind drei große Tumorgruppen zu unterscheiden:

- Pseudotumoren
- Gutartige Tumoren
- Maligne Tumoren.

Während primäre, von den Orbitabinnenstrukturen ausgehende, Tumoren selten und überwiegend benigne sind, sind die sekundären Tumoren, die von den Nasennebenhöhlen auf die Orbita übergreifen häufig maligne [411, 412]. ► **Tab. 17** gibt einen Überblick über die WHO Klassifikation der Tumoren der Nasennebenhöhlen. (413)

#### 4.3.1 Symptome und Diagnostik

Die Symptome von Tumoren und Pseudotumoren der Nasennebenhöhlen mit Orbitabeteiligung sind unspezifisch und abhängig von der Tumorentität. Mucocelen des Siebbeins oder der Stirnhöhlen führen zu einer meist schmerzlosen Verdrängung der Orbitaweichteile ohne Funktionsstörung von Nerven, wohingegen bei malignen Tumoren häufig eine schmerzhafte Schwellung oder motorische Einschränkungen bestehen [414, 415].

Bildgebende Verfahren sind unbedingte Voraussetzung für die Diagnostik (CT und/oder MRT). Das CT als Hochkontrastverfahren gestattet eine bessere Beurteilung der knöchernen Strukturen, das MRT eine bessere Beurteilung der Weichteilstrukturen.

In zahlreichen Fällen ist vor definitiver Therapie eine Biopsie des Tumors oder eine sonographisch gesteuerte Feinnadelpunktion erforderlich. Klinisch stehen meist nasale Symptome im Vordergrund; orbitale Symptome im Sinne von Exophthalmus, Diplopie oder Bulbusmotilitätsstörungen treten bei etwa 16% der Patienten mit malignen Nasennebenhöhlentumoren auf [416].

► **Tab. 17** WHO-Klassifikation der Tumoren der Nasennebenhöhlen [413].

Tumoren	Benigne	Maligne
Epitheliale Tumoren	Papillome (invertiert; onkozytisch; exophytisch) Speicheldrüsentumoren (z. B. pleomorphe Adenome; Onkozytome)	Plattenepithelkarzinome lymphoepitheliales Karzinom sinu- nasales undifferenziertes Karzinom (SNUC), Adenokarzinome Speicheldrüsentumoren (Adenocystische Karzinome; Mucoepi- dermoid Karzinom etc.) Neuroendokrine Tumoren
Mesenchymale Tumoren	Myxom; Leiomyom; Hämangiom; Schwannom; Menigeom; Neurinom	Sarkome (Fibrosarkom; Leiomyosarkom; Rhabdomyosarkom; Angiosarkom; maligner peripherer Nervenschiedentumor
Tumoren vom Knochen und Knorpelgewebe	Chondrom; Osteom; Chondroblastom; Osteochondrom; Osteoblastom; chondromesen- chymales Hamartom; Riesenzelltumor	Chondrosarkom Osteosarkom Chordom
Hämatolymphoide Tumoren		Extranodales T-Zell-Lymphom (Natürliches-Killerzellen-Lymphom) diffuses großzelliges B-Zelllymphom extramedulläres Plasmozytom extramedulläres Myeloidsarkom histiozytisches Sarkom
Neuroektodermale Tumoren		Ewing Sarkom Primitiver neuroektodermaler Tumor Olfactoriusneuro- blastom melanotischer neuroektodermaler Tumor des Kindesalters Schleimhautmelanom
Keimzelltumoren	Dermoidzyste Teratom	Teratom mit maligner Transformation sinu- nasales Teratokarzinom
Sekundäre Tumoren		Metastasen von Tumoren anderer Provenienz

### 4.3.2 Pseudotumore

Zu den Pseudotumoren der Nasennebenhöhlen, die orbitale Symptome verursachen können zählen neben Zysten und Mucocelen die fibro-ossären Läsionen und die Polyposis nasi.

#### 4.3.2.1 Mucocelen und Zysten

*Mucocelen und Zysten* der Nasennebenhöhlen entstehen durch eine Sekretretention in abgeschotteten mucosal ausgekleideten Räumen. Die Ursache der Sekretretention ist meist eine vorangegangene Operation, eine Verletzung oder eine Entzündung. Mucocelen neigen im Gegensatz zu Zysten stärker zur Progression. Aufgrund des Innendrucks kommt es zur Rarefizierung von Knochenstrukturen mit konsekutiver Ausdehnung in Nachbarorgane [417].

*Mucocelen* führen je nach betroffener Nebenhöhle zu einer Verdrängung der Orbitabinnenstrukturen. Meist sind die Stirnhöhlen oder die Siebbeinzellen, seltener die Kieferhöhlen betroffen. Mucocelen sind oft im oberen inneren Quadranten der Orbita lokalisiert [418, 419], bei Lage der Mucocèle in der Kieferhöhle auch im unteren medialen Quadranten. Subjektive Beschwerden können neben einem Exophthalmus Bulbusmotilitätsstörungen, Bulbustiefstand und aufgrund des Druckes auf den N. opticus Visusstörungen sein [420]. Die Therapie besteht in der funktionell endoskopischen oder mikroskopischen Nasennebenhöhlenoperation mit Drainage bzw. Entfernung der Mucocèle.

*Zysten* im Bereich des Siebbeins, der Kieferhöhle oder der Stirnhöhle führen nur selten zu orbitalen Symptomen, und wenn dann zu unspezifischen Erscheinungen wie Epiphora, diffusem Druckgefühl peri- und retrobulbär oder subjektivem Verschwommensehen.

#### 4.3.2.2. Fibro-ossäre Läsionen der Nasennebenhöhlen

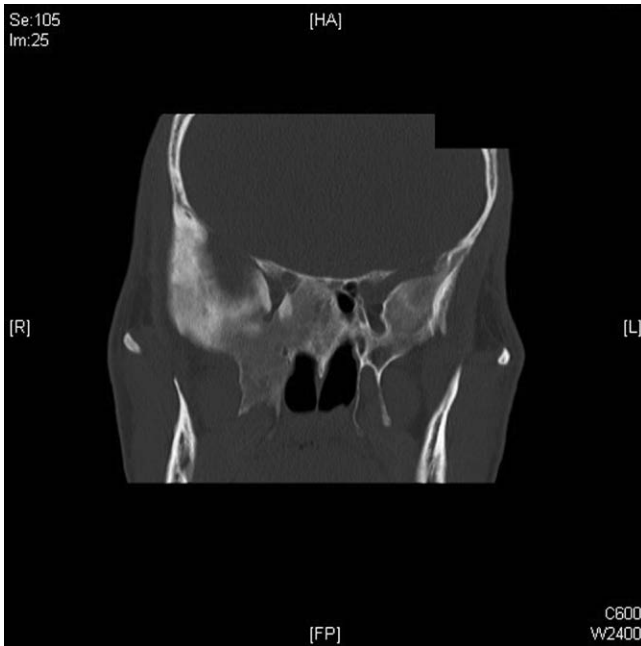
Zu den fibro-ossären Läsionen der Nasennebenhöhlen zählen die fibröse Dysplasie, das ossifizierende Fibrom, die ossäre Dysplasie, die allerdings meist im Bereich des Unterkiefers lokalisiert ist und

nur seltener im Bereich der Nasennebenhöhlen [421], sowie das Riesenzellgranulom [422].

Innerhalb dieser Gruppe ist die fibröse Dysplasie mit einem Anteil von 37 %-56 % die häufigste Erkrankung, gefolgt von dem ossifizierenden Fibrom (ca. 33 %) und der ossären Dysplasie (11–25 %) [423–425]. Die Ätiologie der Erkrankung ist unbekannt. Es wird u. a. ein Defekt der Progenitorzell Differenzierung diskutiert [426] und Defekte der APC- und CTNNB1 Gene, die unter anderem für die  $\beta$ -catenin Bildung verantwortlich sind. Aberrante oder fehlende  $\beta$ -catenin Bildung ist in zahlreichen fibro-ossären Läsionen und odontogenen Tumoren nachgewiesen worden [427]. Die Erkrankung ist benigne; eine maligne Entartung in ein Leiomyosarkom wurde kasuistisch mitgeteilt [428]. Die fibröse Dysplasie ist meist im Bereich des Os maxillare oder der Mandibula lokalisiert, die Stirnhöhlen, Siebbeinzellen, Keilbeinhöhlen oder der Clivus bzw. die Frontobasis sind deutlich seltener befallen [425, 429, 430], allerdings kann die Erkrankung sehr ausgedehnt nahezu die gesamte Schädelbasis betreffen [431]. Orbitale Symptome treten bei Befall der knöchernen Orbitawandungen auf oder, im Falle einer Lokalisation im Clivus bzw. im Os sphenoidale, als Visusminderung durch Kompression des N. opticus, bzw. als neuralgieforme Schmerzen durch Kompression des N. maxillaris bei Befall des Foramen rotundum [431]. Für die Diagnose ist die CT und das MRT hinweisend [429, 432] (► **Abb. 18**). Sie muss letztlich jedoch histologisch gestellt werden [433]. Die Therapie der fibro-ossären Läsionen richtet sich nach Ausdehnung und Symptomatologie des Befundes. Ist es im Rahmen einer fibrösen Dysplasie zu einer Kompression des N. opticus gekommen, so muss eine Opticusdekompression durchgeführt werden [434].

#### 4.3.2.3 Polyposis nasi

Bei der *Polyposis nasi* handelt es sich um eine chronisch entzündliche Erkrankung der Nasennebenhöhlen. Die Ätiologie der Erkrankung ist bisher noch nicht komplett erforscht. Es wird u. a. eine Störung des Arachidonsäurehaushaltes der Mucosazellen als ursächlich für die



► **Abb. 18** fibröse Dysplasie des Os Sphenoidale mit Befall der Orbitaspitze und des Kanals des N. opticus.

Polypenbildung diskutiert, eine Typ-2 Entzündungsreaktion, eine Störung der epithelialen Barriere, eine Aktivierung von Signalwegen unter Beteiligung von Interleukinen (insbesondere IL-5 und IL-13) sowie eine B- und T-Zell gebundene Entzündungsreaktion. Es handelt sich um ein multifaktorielles Geschehen [435, 436]. Die Polypen sind keine Neoplasien im engeren Sinne. Orbitasymptome sind eine Epiphora, ein diffuses periorbitales und, bei Betroffensein auch der Keilbeinhöhle, auch retroorbitales Druckgefühl, gelegentlich mit subjektivem Verschwommensehen. Schmerzen fehlen in der Regel. Auch treten im Allgemeinen keine Bulbusmotilitätsstörungen auf. Die knöchernen Orbitawandungen sind auch bei ausgeprägteste Erkrankung stets erhalten. Die Therapie besteht in der endonasalen funktionellen Nasennebenhöhlenoperation mit Entfernung der Polypen mit einer Nachbehandlung mit topischen Kortikoiden, evtl. auch mit monoklonalen Antikörpern, um einer Rezidivpolyposis vorzubeugen.

### 4.3.3 Benigne Tumoren der Nasennebenhöhlen mit Orbitabeteiligung

#### 4.3.3.1. Sinunasale Papillome

*Sinunasale Papillome* sind Neoplasien der Nasennebenhöhlenschleimhaut. Der häufigste Vertreter ist das invertierte Papillom. Die Ätiologie ist unbekannt. Studien deuten darauf hin, dass es bei etwa 30–35% der Patienten eine Assoziation mit einer Infektion durch Humanes Papilloma Virus gibt [437]. Sie sind mit 30% der häufigste Tumor der Nase und der Nasennebenhöhlen [412]. Er tritt meist einseitig auf, synchrone beidseitige Invertierte Papillome sind mit etwa 4% selten. [412, 438]. Die Symptome sind unspezifisch. Invertierte Papillome wachsen lokal verdrängend und führen gelegentlich auch zu Knochenarrosionen. Bei Einbruch in die Orbita kommt es zu einer Verdrängung der orbitalen Binnenstrukturen mit einer Verlagerung des Bulbus [439]. Die Periorbita ist in der Regel intakt und im CT oder MRT als feine Gewebelamelle zwischen Tumor und Orbitainhalt zu identifizieren. Die Therapie des invertierten Papilloms besteht in sei-

ner kompletten chirurgischen Entfernung unter Einhaltung onkochirurgischer Kautelen [412, 438, 440].

#### 4.3.3.2 Paragangliome

Paragangliome entstehen aus den nicht-chromaffinen Zellen, deren Existenz in der Schleimhaut der Nase und der Nasennebenhöhlen bewiesen ist. Sie können sowohl in der Orbita selbst entstehen als auch von den Nasennebenhöhlen aus die Orbita infiltrieren [441, 442]. Es handelt sich um primär gutartige Tumoren; allerdings deuten klinische und zellbiologische Untersuchungen darauf hin, dass sich diese Tumoren in bis zu 50% klinisch maligne verhalten können mit Infiltration der Schädelbasis und der Orbita sowie Metastasierung [441]. Klinisch steht häufig eine rezidivierende Epistaxis im Vordergrund. Die CT und das MRT zeigt die Ausdehnung des Tumors und evtl. Knocharrosionen. Die Therapie besteht in der kompletten chirurgischen Tumorentfernung. Vorher erfolgt eine Angiographie mit superselektiver Embolisierung der den Tumor mit Blut versorgenden Feeder-Gefäßen.

#### 4.3.3.3. Osteome

Osteome sind gutartige Geschwülste der knöchernen Matrix. Sie wachsen sehr langsam und sind meist im Bereich der Stirnhöhlen (80%) und im Siebbein (20%) lokalisiert [432]. Männer werden doppelt so häufig betroffen wie Frauen. Oft werden asymptotische Osteome als Zufallsbefund bei Röntgen- oder CT-Aufnahmen der Nasennebenhöhlen entdeckt. Die Tumoren werden in der Regel erst dann symptomatisch, wenn es durch lokalen Druck bzw. durch Abschottung des Drainageweges der betroffenen Nebenhöhle zu Cephalgien oder rezidivierenden Sinusitiden kommt. Orbitale Symptome sind selten und kommen erst bei Vorwachsen in die Orbitabinnenstrukturen in Form von Verdrängung des Orbitainhaltes vor. Der Tumor stellt sich im CT als charakteristische knochendichte Masse dar. Therapeutisch ist die komplette Tumorentfernung anzustreben.

### 4.3.4 Maligne Tumoren der Nasennebenhöhlen mit Orbitabeteiligung

Maligne Tumoren der Nase und der Nasennebenhöhlen haben einen Anteil von etwa 1–3% aller Malignome des Menschen [412, 443–445]. Ihre Inzidenz wird mit 1:100.000 angegeben, wobei sich regionale und geschlechtsspezifische Unterschiede finden [446].

In der Häufigkeit der Tumorentitäten steht das Plattenepithelkarzinom mit 48–60% an erster Stelle, gefolgt von dem Adenokarzinom mit 9–15%. Bei Kindern sind Sarkome häufig [447]. In der Inzidenz der Tumorentitäten scheinen ebenfalls regionale Unterschiede zu bestehen. Die epithelialen Geschwülste der Kieferhöhle und der Nasenhaupthöhle sowie des Siebbeins werden mittels einer im Jahr 2017 auf die anatomischen Gegebenheiten angepassten TNM-Klassifikation der UICC klassifiziert [448]. Eine Infiltration der Orbita liegt bei den T-Stadien T3, T4a und T4b vor (► **Tab. 18**).

#### 4.3.4.1. Plattenepithelkarzinome

Beim *Plattenepithelkarzinom* handelt es sich um den häufigsten malignen Tumor. Etwa 3% aller Malignome im Kopf-Hals-Bereich sind Plattenepithelkarzinome der Nase und der Nasennebenhöhlen [444, 449, 450]. Der Tumor tritt bevorzugt in der Nasenhaupthöhle, in der Kieferhöhle und im Siebbein auf. Als Risikofaktoren gelten Tabakrauch und die Exposition mit Nickel oder Chromaten [412, 414, 446]. Männer erkranken etwa zwei bis dreimal häufiger

► **Tab. 18** TNM-Staging-System des American Joint Committee on Cancer (AJCC) für Tumoren der Nase und der Nasennebenhöhlen, 8. Ed., 2017 [53].

T Stadium	Tumorsitz Nasenhaupthöhle/Siebbein	Tumorsitz Sinus maxillaris
Tis	Carcinoma in situ	
T1	Tumor ist begrenzt auf ein Organbezirk (Septum, Nasenboden, laterale Nasenwand, Vestibulum nasi, Sinus ethmoidalis)	Tumor ist begrenzt auf die Mucosa des Sinus maxillaris ohne Knochenarrosion
T2	Tumor infiltriert 2 Organbezirke einer Region oder infiltriert eine angrenzende Region im nasoethmoidalen Komplex	Tumor mit Knochenarrosion oder-destruktion, incl. Ausdehnung in den harten Gaumen und/oder mittleren Nasengang, exclusive Struktutren, die ein höheres T-Stadium bedeuten
T3	Tumor infiltriert eine der folgenden Strukturen: <ul style="list-style-type: none"> <li>▪ Mediale Orbitawans oder Orbitaboden</li> <li>▪ Sinus Maxillaris</li> <li>▪ Gaumen</li> <li>▪ Lamina Cribriformis</li> </ul>	Tumor infiltriert eine der folgenden Strukturen: <ul style="list-style-type: none"> <li>▪ Knochenarrosion der Kieferhöhlenhinterwand</li> <li>▪ Subkutangewebe</li> <li>▪ Maxillo-ethmodiale Wand der Orbita</li> <li>▪ Fossa pterygopalatina</li> <li>▪ Sinus ethmoidalis</li> </ul>
T4a	Tumor infiltriert eine der folgenden Strukturen: <ul style="list-style-type: none"> <li>▪ Anteriores Orbitakompartiment</li> <li>▪ Haut von Nase oder Wange</li> <li>▪ Tumor erreicht die vordere Schädelgrube</li> <li>▪ Pterygoidfortsätze</li> <li>▪ Sinus sphenoides</li> <li>▪ Sinus frontalis</li> </ul>	Tumor invades any of the following: <ul style="list-style-type: none"> <li>▪ Anteriores Orbitakompartiment</li> <li>▪ Wangenhaut</li> <li>▪ Pterygoidfortsätze</li> <li>▪ Fossa infratemporalis</li> <li>▪ Lamina cribrosa</li> <li>▪ Sinus sphenoidalis</li> <li>▪ Sinus frontalis</li> </ul>
T4b	Tumor infiltriert eine der folgenden Strukturen: <ul style="list-style-type: none"> <li>▪ Apex orbitae</li> <li>▪ Mittlere Schädelgrube</li> <li>▪ Dura</li> <li>▪ Hirn</li> <li>▪ Hirnnerven (außer den Ästen des N. maxillaris) (V2)</li> <li>▪ Nasopharynx</li> <li>▪ Clivus</li> </ul>	
N Stadium		
N0	Keine regional Lymphknotenmetastasen (LK)	
N1	Singuläre LK Metastase, ipsilateral, ≤ 3 cm, keine Kapselüberschreitung (KÜ-)	
N2a	Singuläre LK Metastase, ipsilateral, > 3 and ≤ 6 cm, KÜ-; oder singuläre LK Metastase, ipsilateral, ≤ 3 cm, KÜ-positiv (ENE+)	
N2b	LK Metastasen in mehreren LK, ipsilateral, alle ≤ 6 cm, und KÜ-	
N2c	LK Metastasen bilateral oder kontralateral, alle ≤ 6 cm, und KÜ-	
N3a	LK Metastase, > 6 cm, und KÜ-	
N3b	Singuläre LK Metastase, ipsilateral, > 3 cm, und KÜ+; oder multiple ipsilaterale, kontralaterale, oder bilaterale LK Metastasen, einer KÜ+; oder singuläre kontralaterale LK Metastase jeglicher Größe und KÜ+	

als Frauen [444]. Sind die Tumoren im Bereich der Nasennebenhöhlen lokalisiert, verursachen sie erst relativ spät Beschwerden in Form von Nasenatmungsbehinderung, rezidivierender Epistaxis oder auch Schmerzen, insbesondere wenn Nervenstrukturen vom Tumor erfasst werden. Eine Infiltration in die Orbita erfolgt meist im Bereich des Siebbeins und kann bei bis zu 60% der Tumoren beobachtet werden [450].

#### 4.3.4.2. Adeno- und adenoidcystische Karzinome

Maligne Tumoren ausgehend von dem Drüsengewebe stellen die zweitgrößte Gruppe an malignen Tumoren der Nasennebenhöhlen dar (Übersicht bei [451]).

*Adenokarzinome* entstehen in den kleinen mucosalen Drüsen der Schleimhaut. Die Ätiologie ist unbekannt, allerdings tritt es gehäuft bei Patienten auf, bei denen eine Exposition mit Hartholzstäuben vorliegt. Männer erkranken 6–8 mal häufiger als Frauen.

► **Tab. 19** Stadien der Orbitainfiltration durch maligne Tumore der Nasenhaupt- und Nasennebenhöhlen (modifiziert nach Maroldi [465]).

Stadium	Beschreibung
I	Tumor erreicht die Orbitawandungen; Knochenarrosion ohne Beteiligung des Orbitainhaltes
II	Tumor verursacht eine Knochenarrosion mit Beteiligung der Orbitabinnenstrukturen; Infiltration der Periorbita; diese ist jedoch noch intakt
III	Tumor hat die knöchernen Wandungen und die Periorbita durchbrochen und zu einer umschriebenen Infiltration der Orbitabinnenstrukturen (z. B. einzelner Muskeln) geführt.
IV	Diffuse Infiltration der Orbita

Der Tumor ist meist im Bereich der Nasenhaupthöhle, am Nasendach oder im Siebbein lokalisiert. Die Symptome sind ähnlich dem des Plattenepithelkarzinoms.

Die *adenoidcystischen Karzinome* zählen zu den Speicheldrüsentumoren und entstehen ebenfalls im Drüsengewebe der Mucosa. Der Tumor wächst relativ langsam. Allerdings ist eine Infiltration der Perineuralscheiden pathognomisch, was eine Operation im Gesunden im Rahmen der chirurgischen Therapie erschwert. Neben der Perineuralscheideninfiltration sind Fernmetastasen insbesondere in die Lunge häufig auch schon bei relativ kleinen Tumoren anzutreffen.

*Mucoepidermoidkarzinome* werden selten im Bereich der Nase und der Nasennebenhöhlen angetroffen. Sie verursachen aber schon in frühen Stadien Schmerzen [452]. Die übrigen Symptome entsprechen denen der Plattenepithelkarzinome.

#### 4.3.4.3. Maligne Melanome

Das maligne Melanom entsteht aus Melanozyten, die sich in der respiratorischen Schleimhaut finden. In etwa 70 % der Fälle handelt es sich um amelanotische Tumoren, bzw. die Tumoren weisen amelanotische Anteile auf [453, 454]. Histologisch stellen sich überdies häufig undifferenzierte Tumorareale dar [454]. Der Tumor ist mit einer Inzidenz von 0,05/100000 sehr selten [455]. Die Ätiologie ist weitgehend unbekannt, da Risikofaktoren, die prädisponierend für das maligne Melanom der Haut sind (u. a. direkte UV-Strahlung), für das Schleimhautmelanom keine Rolle spielen können [456]. In Zellen mucosaler Melanome wurden zahlreiche Genalterationen identifiziert, so u. a. der *KIT*-, *BRAF*-, *N-RAS*- und *GNAQ*-Gene sowie molekulare Signalwege wie PI3K-Akt-mTOR (Übersicht bei [457]). Die bei den Hautmelanomen gebräuchliche Einteilung in Clark Level ist bei den Schleimhautmelanomen nicht anwendbar [458]. Bevorzugte Tumorlokalisation ist die Nasenhaupthöhle. Der Tumor weist auch nach kompletter Entfernung eine hohe Rezidivrate auf [454].

#### 4.3.4.4. Neuroendokrine Tumoren

Innerhalb der Gruppe der neuroendokrinen differenzierten Tumoren (mit Ausnahme des malignen Melanoms) ist das Olfactoriusneuroblastom (Syn. Ästhesioneuroblastom) der häufigste Vertreter. Der Tumor entsteht aus undifferenziertem neuroektodermalem Gewebe des Riechepithels. Der bevorzugte Tumorsitz ist das Nasendach in der Region der Rima olfactoria, das obere Nasenseptum sowie

die Siebbeinplatte. Die Lamina cribrosa ist immer betroffen; eine Infiltration entlang der Riechfasern durch die Schädelbasis ist häufig. Ausgedehnte Olfactoriusneuroblastome können von kranial in die Orbita vorwachsen und sind dort meist im cranio-medialen Quadranten. Die Ätiologie des Tumors ist bislang ungeklärt, was die therapeutischen Möglichkeiten begrenzt. Molekularbiologisch wurden Mutationen bei TP53-Protein, *c-kit* und *PDGFR-b* gefunden, und in den *EGFR*, *FGF-FGFR1* Signalwegen, in Apoptose regulierenden Signalwegen (*Bcl-2*, *TRAIL*), und bei Faktoren der Neoangiogenese (*VEGF*, *KDR*) (Übersicht bei [457]).

#### 4.3.4.5. Maligne Lymphome

Bei den malignen Lymphomen handelt es sich in der Regel um Non-Hodgkin-Lymphome. Sie können primär in der Orbita selbst entstehen (Übersicht bei [451]) oder in den Nasennebenhöhlen und auf die Orbita übergreifen. Während es sich bei den Lymphomen in der Orbita meist um maligne B-Zell-Lymphome handelt [458] (mit dem diffus großzelligen Lymphom als häufigsten Vertreter), werden im Bereich der Nasenhaupthöhle auch T-Zell-Lymphome angetroffen [459, 460], die eine hohe Aggressivität mit einer schlechteren Prognose als die B-Zell-Lymphome aufweisen [460]. In der Orbita können alle Strukturen infiltriert werden mit der Folge einer Proptose, Chemosis, Diplopie, Epiphora und ggfls. Visusverlust. Eine Operationsindikation ergibt sich für die Gewinnung einer Gewebeprobe zur histologischen Sicherung und Subtypisierung des Lymphoms. Ein rapider Visusverlust durch Druck auf den N. opticus kann eine Optikusdekompressionsoperation notwendig machen. Die Therapie besteht in einer Chemotherapie. Lokalisierte und unifokale Läsionen werden einer Strahlenbehandlung zugeführt.

#### 4.3.4.6 Metastasen

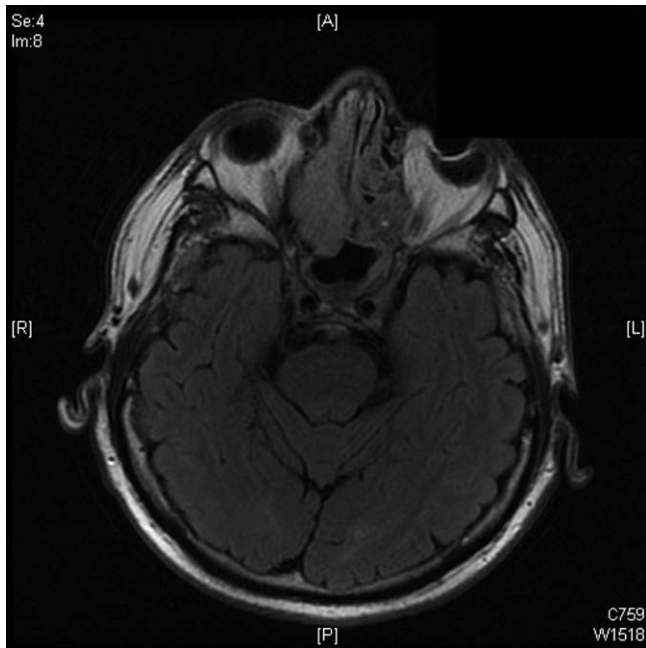
Fernmetastasen von Tumoren anderer Provenienz können im Bereich der Nase, der Nasennebenhöhlen und der Orbita vorkommen. Besonders nicht-kleinzellige Karzinome und hellzellige Adenokarzinome, z. B. aus Mamma, Niere, Pankreas, Kolon oder Bronchialsystem metastasieren häufig in diesen Bereich [461].

#### 4.3.4.7 Sinusales undifferenziertes Karzinom

Bei dem sinusalen undifferenzierten Karzinom (sinusales undifferenziertes Karzinom, SNUC) handelt es sich um einen sehr aggressiven Tumor der Nasennebenhöhlen. Eine Infiltration der Orbita erfolgt bereits in frühen Tumorstadien. Der Tumor geht meist von den Siebbeinzellen aus und greift auf die hinteren, intrakalen, Anteile der Orbita, gelegentlich auch auf die Orbitaspitze über [462]. Dementsprechend finden sich neben Chemosis, Exophthalmus und Bulbusverlagerung auch häufig Motilitätsstörungen durch eine Infiltration der Hirnnerven III, IV oder VI und Visusstörungen. Therapeutisch steht die Resektion im Vordergrund mit nachfolgender Strahlentherapie, evtl. in Kombination mit einer Immuntherapie (PD-L1-Inhibitoren) [463]. Die 5-Jahres-Überlebensrate beträgt etwa 20 %.

#### 4.3.5 Infiltration der Orbita

Entsprechend den engen Nachbarschaftsbeziehungen zwischen Nasenhaupthöhle, Nasennebenhöhlen und Orbita infiltrieren Malignome häufig die Orbitabinnenstrukturen. Beim Plattenepithelkarzinom der Kieferhöhle liegt die Rate an Orbitabeteiligungen bei etwa 29 % [464].



► **Abb. 19** Infiltration der Orbita durch ein Adenokarzinom des Siebbeins und der Kieferhöhle, axiale Schnittführung (Infiltration Stadium II).

Die Infiltration der Orbita wird anhand des CT oder MRT in die Stadien I-IV unterteilt. Stadium I bedeutet eine Knochenarrosion ohne Beteiligung der Orbita, Stadium IV eine diffuse Orbitainfiltration [465] (► **Abb. 19**) (► **Tab. 19**).

#### 4.3.6 Therapie der malignen Tumoren

Die Therapie der malignen Tumoren der Orbita und der Nasennebenhöhlen mit Orbitabeteiligung richtet sich nach der Tumorentität, dem Tumorstadium und der Tumorlokalisation. Bei den Plattenepithelkarzinomen, den Adenokarzinomen, dem Olfaktoriusneuroblastom und den malignen Melanomen steht die operative Tumorentfernung im Vordergrund [453, 454, 457, 466]. Moderne chirurgische Konzepte sind zunehmend minimalinvasiv und organ- und funktionserhaltend und haben die Erhaltung des Auges zum Ziel [458, 464, 467, 468]. Eine Exenteratio orbitae ist bei sehr ausgedehnten Fällen, in denen aus Gründen der Tumorkontrolle oder wegen tumorbedingter Funktionsstörungen eine Erhaltung des Auges nicht möglich ist oder im Rahmen einer Salvage Chirurgie indiziert [469].

Da sich in nur etwa 10 % der Fälle Lymphknotenmetastasen finden [412, 414, 457] ist eine gleichzeitige Neck dissection nur bei sonographischem Verdacht auf eine Metastasierung indiziert [412, 414].

Beim Plattenepithelkarzinom wird eine postoperative Strahlentherapie empfohlen, bei entsprechendem molekularem Profil in Kombination mit einer Immuntherapie z. B. mit PD-L1 Inhibitoren [412]. Auch bei den malignen Melanomen scheint die postoperative Radiatio einen günstigen Effekt für die Prognose zu haben [453, 454, 456, 470], evtl. in Kombination z. B. mit Immunmodulatoren wie IL-2 oder IF- $\alpha$  und mit monoklonalen Antikörpern z. B. Ipilimumab (ein anticytotoxischer T-Lymphozyten Antikörper).

#### 4.3.7 Prognose

Die Prognose der malignen Tumoren der Nasennebenhöhlen mit Infiltration der Orbita ist von den Parametern: Tumorentität, Tumorlokalisation und Tumorausdehnung abhängig. Das T-Stadium ist enger mit der Prognose assoziiert als die anatomische Tumorlokalisation [471]. Eine Infiltration der Schädelbasis, der Orbitaspitze, des Sinus cavernosus oder eine diffuse Infiltration der Orbita bedeuten eine schlechte Prognose [472]. Insgesamt liegt die 5-Jahres-Überlebensrate für das Plattenepithelkarzinom und für das Adenokarzinom bei etwa 35–40 % [412, 445]. Maligne Melanome haben eine schlechtere Prognose vor allem wegen ihrer hohen Rate an Lokalrezidiven [453, 454, 456, 460]. Die 3-Jahres- und 5-Jahres-Überlebensraten werden mit 44 % bzw. 24–27 % angegeben [455]. Die 5-Jahres-Überlebensrate bei Olfaktoriusneuroblastomen beträgt nach chirurgischer Entfernung über 55 % [462, 472, 473].

## 5. Chirurgische Zugangswege zur Orbita

H.-J. Welkoborsky

### 5.1 Allgemeines

Für die Entfernung von Tumoren, Fremdkörpern oder zur Reposition von Knochenfragmenten stehen eine Reihe von chirurgischen Zugangswegen zur Orbita zur Verfügung (► **Tab. 20**). Hierbei kommt den zunehmend eingesetzten endoskopischen Zugängen eine besondere Bedeutung zu [474, 475].

### 5.2 Konzept der 360 Grad Exposition

Prinzipiell sind rhinochirurgische endonasale Zugänge von anterioren bzw. frontalen und lateralen Zugängen zu unterscheiden. Die Indikation welcher Zugang zu wählen ist orientiert sich maßgeblich an der Lokalisation des pathologischen Befundes im Verhältnis zum N. opticus („Never cross the optic nerve“) [476]. Vereinfacht ausgedrückt: pathologische Befunde kaudal des N. opticus werden über einen kaudalen Zugang entfernt, pathologische Befunde medial des N. opticus über einen medialen Zugang, und Befunde lateral des N. opticus über einen lateralen Zugang. Befunde kranial des N. opticus sind über anteriore oder transfrontale extra- oder intradurale Zugänge erreichbar [477].

Darüber hinaus ist entscheidend, ob der Tumor peribulbär, intra- oder extrakonal lokalisiert ist. Sehr anschaulich ist in diesem Zusammenhang der Vergleich des Orbita mit einem Zifferblatt mit dem N. opticus im Zentrum (360 Grad oder „round the clock surgical access to the orbit“) [477, 478]. Hier wird die Orbita in Kompartimente eingeteilt, die über Zugänge gut zugänglich sind: vorderes Kompartiment 1–6 Uhr: medialer transkonjunktivaler Zugang; mittleres Kompartiment 1–7 Uhr und Orbitaspitze: endonasale mediale Zugänge; laterales vorderes Kompartiment 8–10 Uhr: laterale „Mikro Orbitotomie“ [477, 479], laterales hinteres Kompartiment 8–11 Uhr: laterale Zugänge (► **Abb. 20**).

Unter Beachtung der genannten Konzepte ist es möglich Zugänge zu wählen, mit denen die gesamte Orbita exponiert werden kann ohne dass die Ebene des N. opticus überkreuzt werden muss.

### 5.3 Mediale Zugangswege

Beim endonasalen, transethmoidalen Zugangsweg handelt es sich um den klassischen rhinochirurgischen Zugang zur Orbita. Er ist in-



► **Tab. 20** Zugangsweg, Indikation und Schnittführung bei typischen chirurgischen Zugängen zur Orbita (aus [477]).

Zugang	Indikation (Bsp.)	Schnittführung
<b>Mediale Orbitotomie über transnasalen mikroskopisch – endoskopischen Zugang</b>	Tumoren der medialen mittleren Orbita mit extra-bzw. intrakonaler Lokalisation, Orbitadekompression; Optikusdekompression	<ul style="list-style-type: none"> <li>keine äußere Inzision</li> <li>transethmoidal, endonasal</li> </ul>
<b>Mediale Orbitotomie über einen externen Zugang</b>	Tumoren der medialen mittleren Orbita bis knapp in die Augenhöhle mit extra-bzw. intrakonaler Lokalisation; Optikusdekompression	Killianscher Hautschnitt (entlang der Nasenwurzel)
<b>Obere anteriore Orbitotomie</b>	Tumoren des vorderen Orbitadrittels bis knapp hinter den Bulbusäquator; kleinere Tumoren des mittleren Drittels	transkutan: <ul style="list-style-type: none"> <li>nasaler oder temporaler Oberlidfaltenschnitt oder Augenbrauenrandschnitt</li> <li>extraperiostal oder transperiostal transkonjunktival</li> </ul>
<b>Unterer (inferiorer), anteriorer Zugang</b>	Posteriore oder inferiore Orbitatumoren; Orbitabodenfrakturen; Dekompression der unteren Orbitawand	transkutan <ul style="list-style-type: none"> <li>subziliar</li> <li>subtarsal</li> <li>infraorbital in Hautfalte</li> </ul> transkonjunktival jeweils ggf. mit lateraler Erweiterung (Kanthotomie)
<b>Laterale Orbitotomie</b>	Größere Tumoren des extra-bzw. intrakonalen Retrobulbärraumes; Tumoren lateral, kranial, basal des N. opticus; Tränendrüsentumoren; Orbitadekompression	Modifikationen des zuerst von Krönlein 1888 beschriebene Zugangs: s-förmige Inzision nach Wright, Verlängerung Oberlidfaltenschnitt nach lateral, laterale Kanthotomie
<b>Exenteratio orbitae als Maximalvariante der vorderen extraperiostalen Orbitotomie</b> [522]	Maligne Tumoren der Lider, der NNH, der Tränendrüse und des Bulbus mit ausgedehnter Invasion der Orbita; Mukormykose mit Orbitabeteiligung oder andere nicht beherrschbare Orbitainfektion	<ul style="list-style-type: none"> <li>zirkulärer Lidschnitt</li> </ul>
<b>Transkraniale Orbitotomie</b>	Tumoren der Orbitaspitze und des N. opticus mit retrobulbärer intrakranieller Ausdehnung	Pterionaler (frontotemporaler), neurochirurgischer Zugang, Bügelschnitt

diziert zur operativen Entfernung von peribulbären, retrobulbären und intrakonalen Raumforderungen medial des Bulbus bzw. des N. opticus bis in die Orbitaspitze, [480–483].

Die mediale Orbitotomie kann auch zur Dekompression des N. opticus erweitert werden. Hierfür wird der N. opticus in der lateralen Keilbeinhöhle oberhalb des Carotiskanals im Bereich der Orbitaspitze aufgesucht und die Knochenschale in einer Zirkumferenz von etwa 180 Grad abgetragen [484].

Die Komplikationen der medianen Orbitotomie entsprechen im Wesentlichen den bekannten Komplikationen der Nasennebenhöhlenoperationen;

- Blutungen und Nachblutungen durch Verletzung der A. ethmoidalis anterior oder posterior
- Verletzung der Schädelbasis mit konsekutiver Liquorrhoe [485]
- Verletzung des N. opticus mit nachfolgender Amaurose (ca. 1 % der Fälle) [486]
- Riechstörungen bei Präparation zu weit medial
- Entwicklung einer chronischen Sinusitis frontalis durch Verlegung des Stirnhöhlenotiums durch das prolabierte Orbitafettgewebe.
- Verletzungen der ableitenden Tränenwege [487]
- Bulbusmotilitätsstörungen als typische Komplikation des medialen Zugangs zur Orbita. entstehen durch eine Verlet-

zung des M. rectus medialis. Um dies zu verhindern muss der Muskel sehr schonend nach kranial oder kaudal verdrängt werden.

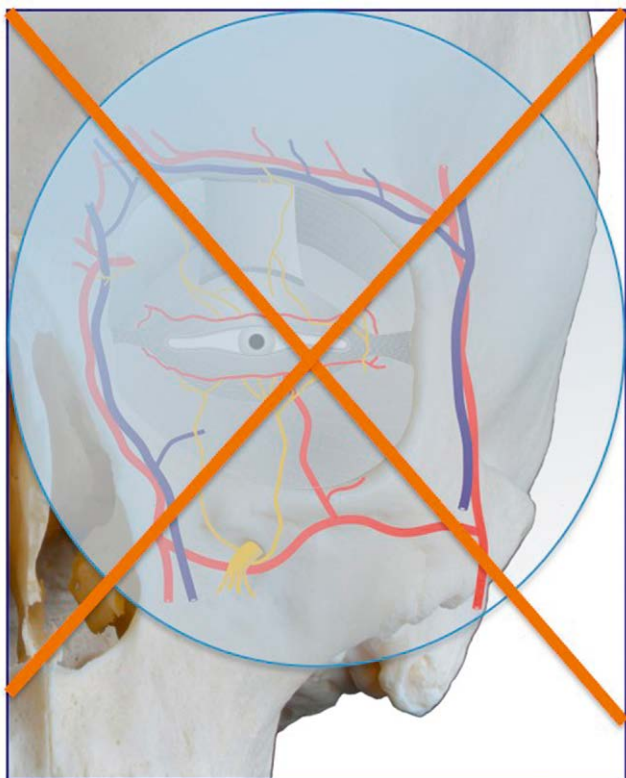
Modifikationen: Eine Modifikation der medialen Orbitotomie stellt die retrocarankuläre transkonjunktivale Schnittführung dar [488, 489]. Hierbei wird die Lamina papyracea von lateral kommend in Richtung Siebbeinzellen präpariert und entnommen.

#### 5.4 Transantrale Zugangswege

Der transantrale Zugangsweg (Syn. Transmaxillärer Zugangsweg; transmaxilläre Orbitotomie) ist indiziert zur Entfernung von Tumoren oder ausgedehnten pathologischen Prozessen in den caudalen Kompartimenten der Orbita, caudal, infero-medial und infero-lateral des Bulbus bzw. des N. opticus und intraconal bis zur Orbitaspitze. [490, 491], eingeschränkt auch für Prozesse im Bereich des Tränensacks.

Komplikationen:

- Hypästhesie im Bereich von Wange, lateralem Nasenabhang und Oberkieferfrontzähnen durch Druck, Zug oder Durchtrennung des N: infraorbitalis



► **Abb. 20** 360 Grad Konzept der Zugänge zur Orbita. Es ergeben sich hieraus 4 Kompartimente: superior, inferior, lateral und medial. Quelle: A. Schmiedel: Topographische Anatomie der Orbita, In: Welkoborsky HJ, Wiechens B, Hinni ML (Hrsg.): Orbita-Interdisziplinäres Management orbitaler Erkrankungen. Thieme Verlag, 1. Aufl., 2016, S. 19 (Abb. 1.6)

- Bulbusmotilitätsstörungen und Doppelbilder bei Verletzung der Mm. Rectus inferior, obliquus inferior oder der sie versorgenden Nerven.
- Blutungen bei Verletzung der A. infraorbitalis oder von Ästen der A. ophthalmica in den dorsalen Abschnitten der Orbita.
- Bulbustiefstand mit konsekutiven, schwer therapierbaren, Doppelbildern nach Resektion des gesamten Orbitabodens. Bei Belassung eines Knochenstreifens mit dem Kanal des N. infraorbitalis tritt diese Komplikation nicht auf.

## 5.5 Laterale Zugangswege

Der klassische laterale Zugangsweg zur Orbita ist die laterale Orbitotomie. Sie ist indiziert zur Entfernung von Tumoren lateral des Bulbus und des N. opticus, in den latero-inferioren und latero-dorsalen Anteilen der Orbita sowie im Rahmen einer balancierten Orbitadekompression bei endokriner Orbitopathie. Pathologische Prozesse im Bereich der Orbitaspitze können mit diesem Zugang alleine in der Regel nicht erreicht werden, da der große Keilbeinflügel die Resektionsgrenze darstellt.

Ein weiteres Konzept der lateralen Zugänge zur Orbita ist die „deep lateral wall resection“, die zur Entfernung von Tumoren im latero-inferioren Kompartiment der Orbita und im Rahmen einer Orbitadekompression bei endokriner Orbitopathie indiziert ist.

[492, 493]. Hierbei wird minimal invasiv der laterale posteriore Anteil der lateralen Orbitawand abgetragen [493].

In jüngerer Zeit wurden laterale Zugangswege beschrieben, bei denen eine transkonjuntivale Schnittführung hinter dem lateralen Lidbändchen erfolgt. Nachteil dieser Zugänge ist ein eingeschränkter Überblick über das Operationsgebiet, so dass die Anwendung derartiger Zugänge für die Entfernung von größeren intrakonal gelegenen Tumoren limitiert ist. Eine Indikation ist die balancierte Dekompression bei der endokrinen Orbitopathie, da der Zugang weniger invasiv als die externen Zugänge ist [494–499].

Zu den intraorbitalen Komplikationen zählen (Übersicht bei [477] und [499]):

- Abtrennung des lateralen Lidbandes von der lateralen Orbitaspange mit Verstreichen des Lidwinkels. Die Commissura lateralis palpebrarum muss bei Durchtrennung des Lidbandes rekonstruiert werden.
- Verletzung des M. rectus lateralis und evtl. des M. rectus inferior mit konsekutiver Bulbusmotilitätsstörung und Doppelbildern.
- Verletzung des Ganglion ciliare bei Tumoren, die in der Nachbarschaft des N. opticus lokalisiert sind mit konsekutiver Anisokorie.
- Verletzung des Ramus frontalis und Ramus orbitalis des N. facialis bei Schnittführung im Bereich der lateralen Orbitaspange.
- Einsenkung des Gewebes oberhalb des Jochbogens bei inkompletter Reposition des M. temporalis.

## 5.6 Anteriore Zugangswege

Für die anteriore Orbitotomie stehen eine Reihe von chirurgischen Zugangswegen zur Verfügung (► **Abb. 21**). Die Indikation der einzelnen Zugänge richtet sich danach, ob eine kraniale (obere) oder inferiore (untere) anteriore Orbitotomie durchgeführt werden muss. Darüber hinaus ist entscheidend, ob der pathologische Prozess prä- oder postseptal lokalisiert ist.

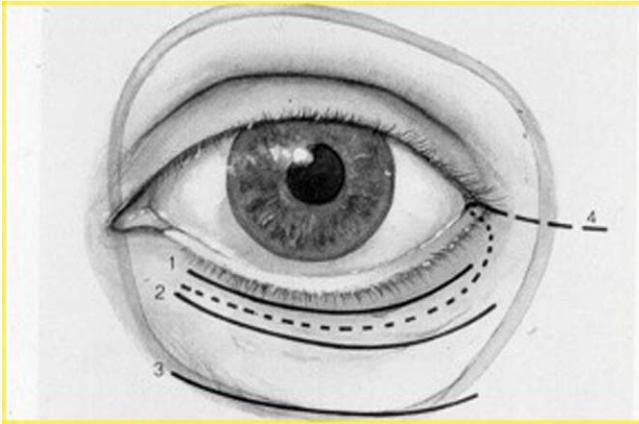
Indikationen für die anteriore Orbitotomie sind kleinere peri- und retrobulbär gelegene Tumoren, Eingriffe im Bereich der Infraorbitalspange oder des Orbitabodens.

### 5.6.1 Transkutane Zugänge zur anterioren oberen Orbitotomie

Für die anteriore obere Orbitotomie wird eine Schnittführung über die obere Lidfurche angelegt. Die anteriore obere Orbitotomie ist indiziert zur Entfernung von pathologischen Prozessen im Bereich der lateralen Orbitakante, von extrakonal im latero-kranialen Kompartiment gelegenen Veränderungen sowie von intrakonalen Tumoren kranial des N. opticus. Alternativ wurde von einigen Autoren eine „vertical lid split“-Schnittführung beschrieben (500), die ebenfalls einen sehr guten Überblick über die intrakonalen und peribulbären Abschnitte der Orbita geben soll bei gutem kosmetischen Resultat [500].

Komplikationen:

- Schädigung der Trochlea mit nachfolgender Ptosis bei Präparation medial
- Verletzung der Tränendrüse bzw. ihrer Ausführungsgänge bei Präparation lateral und Schädigung des Tränensacks bzw. der Tränenwege bei Präparation medial
- Parästhesien bei Schädigung des N. supraorbitalis und seiner Äste.



► **Abb. 21** Schematische Darstellung der Hautinzisionen für eine transdermale anteriore superiore oder inferiore Orbitotomie. Quelle: Welkoborsky HJ: Orbitadekompression. In: Welkoborsky HJ, Wiechens B, Hinni ML (Hrsg.): Orbita-Interdisziplinäres Management orbitaler Erkrankungen. Thieme Verlag, 1. Aufl., 2016, S. 141 (Abb. 7.13)

### 5.6.2 Inferiore anteriore Orbitotomie

Die inferiore anteriore Orbitotomie ist indiziert als Zugang zu den prä-, peri- und retrobulbären inferioren Kompartimenten der Orbita kaudal des N. opticus. Auch intrakonale Läsionen können über diesen Zugang entfernt werden, wobei zwischen M. rectus inferior und rectus lateralis oder rectus medialis präpariert wird nach Identifikation des M. obliquus inferior, der geschont werden muss, um einer späteren Motilitätsstörung des Bulbus vorzubeugen.

Die inferiore anteriore Orbitotomie kann über drei Schnittführungen durchgeführt werden: die infraorbitale, subtarsale und subziliare Schnittführung.

Beim infraorbitalen Zugang erfolgt der Hautschnitt in einer Hautfalte im Bereich des Margo infraorbitalis mit anschließender stumpfer Präparation auf die Infraorbitalspange zwischen M. orbicularis oculi und septum orbitale. Beim subtarsalen Zugang erfolgt der Hautschnitt etwa 2–3 mm kaudal der Lidkante, bei der subziliaren Schnittführung direkt unterhalb der Zilienreihe.

Die infraorbitale Schnittführung ermöglicht den kürzesten Präparationsweg zur Infraorbitalspange. Allerdings ist ihr Nachteil die mögliche Entwicklung eines Lymphoedems im Bereich des Unterlides, da die Lymphabflusswege durchtrennt werden. Darüber hinaus wirkt sich nachteilig aus, dass der Schnittbereich in eine Übergangszone zwischen dünner Lidhaut und dicker Wangenhaut gelegt wird.

Komplikationen: Alle die genannten transkutanen Zugänge bergen die Gefahr der postoperativen Kontraktur der Unterlidretraktoren mit Entwicklung eines Unterlidektropiums. Das Risiko eines Unterlidektropiums nimmt ab, je weiter entfernt der Hautschnitt von der Unterlidkante gelegt wird, allerdings steigt dann die Gefahr einer kosmetisch störenden Narbenbildung. Das Ektropiumrisiko wird bei den subtarsalen Zugängen mit 2,7–7,7 % angegeben, bei den subziliaren Zugängen mit 12,5–42 % [501, 502]. Begünstigt wird die Ektropiumentwicklung nach Versorgung von Orbitabodenfrakturen und Infraorbitalfrakturen über diese Zugänge, nach Hämatomen, Lidoedemen, Adhäsionen des orbitalen Septums und Narbenkorrekturen.

## 5.7 Laterale Rhinotomie

Die laterale Rhinotomie stellt einen klassischen Zugang zur Exposition der Orbita von medial dar. Die Indikationen umfassen pathologische Prozesse im Bereich der Fossa lacrimalis, in der medialen Orbita bis zur Orbitaspitze sowie extra- und intrakonale Tumoren und an der Schädelbasis [503]. Dieser Zugangsweg kann auch mit einem anterioren Zugang kombiniert werden, um eine zusätzliche Freilegung der vorderen Orbita peribulbär zu erreichen. Mit diesem Zugang können zudem die Apertura piriformis und Teile des knöchernen Nasengerüsts sowie Teile der superioren und inferioren Orbita als Ganzes entnommen und durch Miniplatten nach der Tumorentfernung ersetzt werden.

## 5.8 Transkonjunktivale Zugangswege

Die im oberen Abschnitt beschriebenen transdermalen externen Zugänge zur anterioren Orbita wurden in den letzten Jahren mehr und mehr durch die Beschreibung transkonjunktivaler Zugänge ersetzt. Die Vorteile der transkonjunktivalen Zugängen sind: fehlende äußerlich sichtbare Narbenbildung, geringe Komplikationsrate, besserer Einsatz von Endoskopen und breite Indikationsstellung. Die Indikationen umfassen: pathologische Prozesse, die superonasal, episkleral, peribulbär, extra- und intrakonale gelegen sind, balancierte Orbitadekompression bei endokriner Orbitopathie, sowie operative Versorgung von Frakturen der lateralen Orbitakante und des Orbitabodens. [504–506]. Um die gesamte Infraorbitalspange in ihrer ganzen Länge bzw. das gesamte intra- und extrakonale inferiore Orbitakompartiment exponieren zu können, kann der transkonjunktivale Schnitt bei der inferioren Orbitotomie nach lateral durch eine Kanthotomie oder durch einen transkarunkulären Schnitt erweitert werden [507–509]. Bei Krankheitsprozessen im Apex orbitae, intra- und extrakonale kranial gelegenen Prozessen, oder bei gefäßreichen Prozessen sollten allerdings Zugänge gewählt werden, die eine größere Übersicht über die Orbita gestatten und mehr Raum für die Präparation [504]. Darüber hinaus wird als Nachteil der transkonjunktivalen Zugänge eine stärkere Manipulation am Bulbus angegeben. U.a. deswegen wird von einigen Autoren empfohlen, bei pathologischen Prozessen in der Orbita bei nur noch einem sehenden Auge auf andere Zugangswege auszuweichen [510].

Bei der **oberen transkonjunktivalen Schnittführung** erfolgt die Incision der Konjunktiva im Fornix der oberen Bindehaut. Es können prä-, peri- und retrobulbär superior gelegene Prozesse über diesen Zugang erreicht werden, wobei auf den M. levator palpebrae, M. rectus sup., M. obliquus sup., Trochlea und Tränendrüse zu achten ist.

Für den **inferioren transkonjunktivalen Zugangsweg** erfolgt die Schnittführung im Bereich des konjunktivalen Fornix.

Indikationen für den **transkarunkulären Zugangsweg** sind peri- und retrobulbär gelegene pathologische Veränderungen in der medialen Orbita sowie zur Versorgung von Orbitalrand- und Orbitabodenfrakturen [511, 512]. Der Zugang kann entweder isoliert angelegt werden oder in Kombination mit einem inferioren transkonjunktivalen Zugang.

Komplikationen: Die Komplikationsquote der transkonjunktivalen- und transkarunkulären Zugangswege wird mit 0 % bis 10 % angegeben und ist deutlich geringer als die der externen transdermalen Zugangswege [512–515]. Die häufigste Komplikation ist die Unterlidfehlstellung durch Schwächung der Unterlidretraktoren mit konsekutiver Ektropiumentwicklung. Begünstigend wirken ein

postoperatives Oedem; Nachblutungen, Adhäsionen zum Septum Orbitale und Narbenbildung mit Kontraktur. Häufiger kommt es im Rahmen von Narbenbildungen zu einem Entropion des Unterlides. Die Häufigkeit wird mit etwa 0,5% angegeben [513, 515–517]. Die meisten Komplikationen sind temporär und führen nur selten zur Notwendigkeit einer erneuten Operation.

## 5.9 Exenteratio orbitae

Als Indikationen für eine Exenteratio orbitae werden angesehen: diffuse Infiltration der Orbitabinnenstrukturen jenseits der Periorbita mit Infiltration der Muskulatur und Bulbusmotilitätsstörungen oder Infiltration des N. opticus (z. B. bei malignen Tumoren der Lider, der Nasennebenhöhlen mit Infiltration der Orbita, ausgedehnten Tränendrüsentumoren, ausgedehnte Tumoren des Bulbus) [518–520]. Für eine Exenteratio spricht in diesen Fällen auch, dass das Tumorgebiet leichter kontrolliert werden kann, und eine sich meist anschließende Bestrahlungstherapie keine Rücksicht auf strahlensensible Gewebe, wie z. B. die Linse nehmen muss [518]. Neben den genannten malignen Tumoren können auch benigne Veränderung, z. B. therapieresistente Infektionen mit Destruktion von Orbitaweichteilen oder die invasive orbitale bzw. orbito-cerebrale Mucormykose eine Indikation zur Exenteratio orbitae darstellen [521].

## Interessenkonflikt

A. Eckstein erklärt: Vortragshonorare: Sanofi, Amgen, Sling. Mitarbeit an klinischen Studien: Amgen, Immunovant, Novartis.  
H.-J. Welkoborsky war 2021–2022 Präsident der Deutschen Gesellschaft für Hals-Nasen-Ohrenheilkunde, Kopf- und Halschirurgie.

## Literatur

- [1] Graß SK, Welkoborsky HJ. Orbitale Komplikationen. In: Welkoborsky HJ, Wiechens B, Hinni ML (Hrsg.). *Orbita*: Thieme Verlag; 2016: 112–124
- [2] Stammberger H. Komplikationen der Entzündungen der Nasennebenhöhlen und des Oberkiefers. *Europ Arch Otolaryngol Suppl.* 1993; 14–15
- [3] Schmiedl A. Topographische Anatomie der Orbita. In: Welkoborsky HJ, Wiechens B, Hinni ML (Hrsg.). *Orbita*: Thieme Verlag; 2016: 5–42
- [4] Aring AM, Chan MM. Acute Rhinosinusitis in adults. *Am Fam Physician* 2011; 83: 1057–1063
- [5] Chang YS, Chen PL, Hung JH, Chen HY et al. Orbital complications of paranasal sinusitis in Taiwan, 1988 through 2015: Acute ophthalmological manifestations, diagnosis, and management. *PLoS One* 2017; 12: e0184477
- [6] Danishyar A, Sergent SR. Orbital Cellulitis. In: StatPearls [Internet]. Treasure Island (FL): StatPearls Publishing; 2020
- [7] Nocon CC, Baroody FM. Acute rhinosinusitis in children. *Curr Allergy Asthma Rep* 2014; 14: 443
- [8] Ang T, Cameron C, Tong JY, Wilcsek G et al. Methicillin-resistant *Staphylococcus aureus*-associated orbital cellulitis: case series. *Int Ophthalmol* 2023; 43: 2925–2933
- [9] Dayakar Y, Jayagayathri R, Padmanaban K, Ramasamy R et al. Bacterial orbital cellulitis-A review. *Indian J Ophthalmol* 2023; 71: 2687–2693
- [10] Sotoudeh H, Shafaat O, Aboueldahab N, Vaphiades M et al. Superior ophthalmic vein thrombosis: What radiologist and clinician must know? *Eur J Radiol Open* 2019; 6: 258–264
- [11] Chen MC, Ho YH, Chong PN, Chen JH. A rare case of septic cavernous sinus thrombosis as a complication of sphenoid sinusitis. *Ci Ji Yi Xue Za Zhi* 2019; 31: 63–65
- [12] Welkoborsky HJ, Kraft T. Pathophysiologische Aspekte der Orbita. In: Welkoborsky HJ, Wiechens B, Hinni ML (Hrsg.). *Orbita*: Thieme Verlag; 2016: 35–43
- [13] Sarkar P, Mehtani A, Gandhi HC, Dubey V et al. Atypical optic neuritis: An overview. *Indian J Ophthalmol* 2021; 69: 27–35
- [14] Serra EC, Sverzut CE, Trivellato AE. Orbital abscess after facial trauma. *Braz Dent J* 2009; 20: 341–346
- [15] Danishyar A, Sergent SR. Orbital Cellulitis. In: StatPearls [Internet]. Treasure Island (FL): StatPearls Publishing; 2023
- [16] Graß SK, Welkoborsky HJ, Glien A, Plontke S. Orbitale Komplikationen. *HNO* 2018; 66: 800–811
- [17] Welkoborsky HJ, Pitz S, Graß S, Breuer B et al. Sinogenic orbital complications. *Dtsch Arztebl Int* 2022; 119: 31–37. DOI: 10.3238/arztebl.m2021.0379
- [18] Ben Amor M, Khalifa Z, Romdhane N, Zribi S et al. Orbital complications of sinusitis. *J Fr Ophtalmol* 2013; 36: 488–493. DOI: 10.1016/j.jfo.2012.06.027
- [19] Chrobok V, Pellant A, Mandysova P, Mejzlik J et al. Rhinogenic Orbital Inflammation – What has Changed over the Past 50 Years? *Acta Medica (Hradec Kralove)* 2019; 62: 94–98
- [20] Chandler JR, Langenbrunner DJ, Stevens ER. The pathogenesis of orbital complications in acute sinusitis. *Laryngoscope* 1970; 80: 1414–1428
- [21] Kastenbauer E. Komplikationen der Entzündungen der Nasennebenhöhlen und des Oberkiefers, in: Naumann HH, Helms J, Herberhold C, Kastenbauer E (Hrsg), *Oto-Rhino-Laryngologie in Klinik und Praxis*, Band 2. Thieme; Stuttgart: 1992: 234–246
- [22] Plewa MC, Tadi P, Gupta M. Cavernous Sinus Thrombosis In: StatPearls [Internet]. Treasure Island (FL): StatPearls Publishing; 2023
- [23] Bhatia H, Kaur R, Bedi R. MR imaging of cavernous sinus thrombosis. *Eur J Radiol Open*. 2020; 7: 100226. DOI: 10.1016/j.ejro.2020.100226. eCollection 2020
- [24] Bae C, Bourget D. Periorbital Cellulitis In: StatPearls [Internet]. Treasure Island (FL): StatPearls Publishing; 2023
- [25] Pelletier J, Koymann A, Long B. High risk and low prevalence diseases: Orbital cellulitis. *Am J Emerg Med* 2023; 68: 1–9. DOI: 10.1016/j.ajem.2023.02.024. Epub 2023 Feb 26
- [26] Chin CJ, Clark A, Roth K, Fung K. Development of a novel simulation-based test trainer for management of retrobulbar hematoma. *Int Forum Allergy Rhinol* 2019. DOI: 10.1002/alr.22494
- [27] Houck J, Mangal R, Vandillen C, Ganti L et al. Orbital Compartment Syndrome: How a Young Man's Vision was Saved by the Timely Actions of an Emergency Medicine Physician. *Cureus* 2019; 11: e5057. DOI: 10.7759/cureus.5057
- [28] Yung CW, Moorthy RS, Lindley D, Ringle M et al. Efficacy of lateral canthotomy and cantholysis in orbital hemorrhage. *Ophthalm Plast Reconstr Surg* 1994; 10: 137–141
- [29] Khalifa BC. Extent of resection of the lamina papyracea in medial subperiosteal abscess. *Otolaryngol Head Neck Surg* 2011; 145: 161–164. DOI: 10.1177/019459810396621
- [30] El Mograbi A, Ritter A, Najjar E, Soudry E. Orbital Complications of Rhinosinusitis in the Adult Population. Analysis of Cases Presenting to a Tertiary Medical

- [31] Sekhar V, Ao J, Iqbal I, Ooi EH et al. Effectiveness of endoscopic versus external surgical approaches in the treatment of orbital complications of rhinosinusitis: a systematic review protocol. *JBI Database System Rev Implement Rep* 2019; 17: 2378–2389
- [32] Farooq AV, Patel RM, Lin AY, Setabutr P et al. Fungal Orbital Cellulitis: Presenting Features, Management and Outcomes at a Referral Center. *Orbit*. 2015; 34: 152–159
- [33] Zayet S, Zaghdoudi A, Ammari L, Kilani B et al. Cerebro-rhino-orbital mucormycosis and aspergillosis coinfection in a patient with diabetes mellitus: A case report. *IDCases*. 2020; 23: e01022. DOI: 10.1016/j.idcr.2020.e01022. eCollection 2021
- [34] Pellegrini F, Mandarà E, Stafa A, Meli S. Frozen overnight: Acute orbital apex syndrome caused by aspergillosis. *Eur J Ophthalmol* 2023; 33: NP45–NP48
- [35] Sweet R, Hovenden M, Harvey CE, Peterson W et al. Rhino-Orbital Cerebral Mucormycosis in a Diabetic Patient: An Emergency Medicine Case Report. *J Emerg Med* 2023; 64: 385–387
- [36] Luo YT, Zhu CR, He B, Yan AH et al. Diagnostic and therapeutic strategies of acute invasive fungal rhinosinusitis. *Asian J Surg* 2023; 46: 58–65
- [37] Benlamkaddem S, Zdaik G, Doughmi D, Bennis A et al. Rhino-Orbital Cerebral Mucormycosis: A Fatal Evolution. *Cureus*. 2023; 15: e37837
- [38] Abhinav S, Fortes P, Chan BH, Sachs CJ. From delay to diagnosis: Chronic invasive fungal rhinosinusitis presenting with facial and orbital complications. *Clin Case Rep* 2023; 11: e7600. DOI: 10.1002/ccr3.7600. eCollection 2023 Jun.
- [39] Ashraf EM, Elbedewy HA, Proposed Diagnostic A. Algorithm for Fungal Orbital Infections after 20 Years of Experience in a Tertiary Eye Care Center-Egypt. *Ocul Immunol Inflamm* 2023; 31: 105–111
- [40] Caglar E, Tarkan O, Surmelioglu O, Dagkiran M et al. Alternating pattern of rhino-orbital-cerebral mucormycosis with COVID-19 in diabetic patients. *Eur Arch Otorhinolaryngol* 2023; 280: 219–226
- [41] Brijesh T, Ahuja S, Acharya S, Kaushik S. A retrospective clinicopathological analysis of rhino-orbital mucormycosis in second wave of COVID-19. *Indian J Pathol Microbiol* 2023; 66: 411–414
- [42] Neelam S, Wani SN, Behl T, Singh S et al. Focusing COVID-19-associated mucormycosis: a major threat to immunocompromised COVID-19. *Environ Sci Pollut Res Int* 2023; 30: 9164–9183
- [43] Amit K, Mathialagan A, Aishwarya A, Ravisankar, Bhuskute G, et al. Is mucormycosis the end? A comprehensive management of orbit in COVID associated rhino-orbital-cerebral mucormycosis: preserving the salvageable. *Eur Arch Otorhinolaryngol* 2023; 280: 819–827
- [44] Celik M, Kaya K-H, Yegin Y, Olgun B et al. Anatomical Factors in Children with Orbital Complications Due to Acute Rhinosinusitis. *Iran J Otorhinolaryngol* 2019; 31: 289–295
- [45] Jabarin B, Marom T, Gavriel H, Eviatar E et al. Orbital complications secondary to acute rhinosinusitis in toddlers: A unique age group. *Int J Pediatr Otorhinolaryngol* 2019; 121: 46–49
- [46] Almahboob A, Alhussien A, AlAmari K, Khan A et al. Does Adenoid Hypertrophy Increase the Risk of Orbital Complication in Children with Acute Sinusitis? *Indian J Otolaryngol Head Neck Surg* 2023; 75: 352–357
- [47] Dennison SH, Aks LS, Eriksson M, Granath A et al. Serious complications due to acute rhinosinusitis in children up to five years old in Stockholm, Sweden – Still a challenge in the pneumococcal conjugate vaccine era. *Int J Pediatr Otorhinolaryngol* 2019; 121: 50–54
- [48] Levy DA, Pecha PP, Nguyen SA, Schlosser RJ. Trends in complications of pediatric rhinosinusitis in the United States from 2006-2016. *Int J Pediatr Otorhinolaryngol* 2020; 128: 109695. DOI: 10.106/j.ijporl.2019.109695
- [49] Casanueva R, Villanueva E, Llorente JL, Coca-Pelaz A. Management options for orbital complications of acute rhinosinusitis in pediatric patients. *Am J Otolaryngol* 2022; 43: 103452
- [50] Trbojević T, Penezić A, Sitaš I, Velimir M et al. Interdisciplinary care in orbital complications of acute rhinosinusitis in children. *Indian J Ophthalmol* 2023; 71: 242–248
- [51] Welkoborsky H-J, Graß S, Deichmüller C, Bertram O et al. Orbital Complications in Children – Differential Diagnosis of a Challenging Disease. *Europ. Arch. Otolaryngol* 2015; 272: 1157–1163
- [52] Lehnerdt G, Peraud A, Berghaus A, Hoffmann TK et al. Orbitale und intrakranielle Komplikationen akuter Sinusitiden. Diagnostik und Therapie bei Kindern und Jugendlichen. *HNO* 2011; 59: 75–86
- [53] Gaudreau K, Thome C, Weaver B, Boreham DR. Cataract Formation and Low-Dose Radiation Exposure from Head Computed Tomography (CT) Scans in Ontario, Canada, 1994-2015. *Radiat Res* 2020; 193: 322–330
- [54] Meulepas JM, Ronckers CM, Smets AMJB, Nivelstein RAJ et al. Radiation Exposure From Pediatric CT Scans and Subsequent Cancer Risk in the Netherlands. *J Natl Cancer Inst* 2019; 111: 256–263
- [55] Pearce MS, Salotti JA, Little MP, McHugh K et al. Radiation exposure from CT scans in childhood and subsequent risk of leukaemia and brain tumours: a retrospective cohort study. *Lancet* 2012; 380: 499–505
- [56] Bernier M-O, Rehel J-L, Brisse HJ, Wu-Zhou X et al. Radiation exposure from CT in early childhood: a French large scale multicentre study. *Br J Radiol* 2012; 85: 53–60
- [57] Pindrik J, Huisman TA, Mahesh M, Tekes A et al. Analysis of limited-sequence head computed tomography for children with shunted hydrocephalus: potential to reduce diagnostic radiation exposure. *J Neurosurg Pediatr* 2013
- [58] Morton RP, Reynolds RM, Ramakrishna R, Levitt MR et al. Low-dose head computed tomography in children: a single institutional experience in pediatric radiation risk reduction. *J Neurosurg Pediatr* 2013; 12: 406–410
- [59] Singh M, Negi A, Zadeng Z, Verma R et al. Long-Term ophthalmic Outcomes in Pediatric Orbital Cellulitis: A Prospective, Multidisciplinary Study From a Tertiary-Care Referral Institute. *J Pediatr Ophthalmol Strabismus* 2019; 56: 333–339
- [60] Klingenstein A, Hintschich C. Specific inflammations of the orbit. *Ophthalmologie* 2021; 118: 794–800
- [61] Gordon LK. Orbital inflammatory disease: a diagnostic and therapeutic challenge. *Eye (Lond)* 2006; 20: 1196–1206
- [62] Eade EL et al. Review of extraocular muscle biopsies and utility of biopsy in extraocular muscle enlargement. *Br J Ophthalmol* 2018; 102: 1586–1590
- [63] Mombaerts I, Rose GE, Garrity JA. Orbital inflammation: Biopsy first. *Surv Ophthalmol* 2016; 61: 664–669
- [64] Reinbacher KE et al. Minimal invasive biopsy of intraconal expansion by PET/CT/MRI image-guided navigation: a new method. *J Craniomaxillofac Surg* 2014; 42: 1184–1189
- [65] Unadkat SN, Rennie CE, Grant WE. Endoscopic transnasal image-guided approach to diagnosis in orbital apex and optic canal lesions. *J Laryngol Otol* 2019; 133: 501–507
- [66] Davies TF et al. Graves' disease. *Nat Rev Dis Primers* 2020; 6: 52
- [67] Krieger CC, Neumann S, Gershengorn MC. TSH/IGF1 receptor crosstalk: Mechanism and clinical implications. *Pharmacol Ther* 2020; 209: 107502
- [68] Smith TJ, Janssen J. Insulin-like Growth Factor-I Receptor and Thyroid-Associated Ophthalmopathy. *Endocr Rev* 2019; 40: 236–267

- [69] Smith TJ, Hegedus L, Douglas RS. Role of insulin-like growth factor-1 (IGF-1) pathway in the pathogenesis of Graves' orbitopathy. *Best Pract Res Clin Endocrinol Metab* 2012; 26: 291–302
- [70] Smith TJ. Understanding Pathogenesis Intersects With Effective Treatment for Thyroid Eye Disease. *J Clin Endocrinol Metab* 2022; 107: S13–S26
- [71] Krause G, Eckstein A, Schulein R. Modulating TSH Receptor Signaling for Therapeutic Benefit. *Eur Thyroid J* 2020; 9: 66–77
- [72] Kumar S et al. Evidence for enhanced adipogenesis in the orbits of patients with Graves' ophthalmopathy. *J Clin Endocrinol Metab* 2004; 89: 930–935
- [73] Kumar S et al. A stimulatory TSH receptor antibody enhances adipogenesis via phosphoinositide 3-kinase activation in orbital preadipocytes from patients with Graves' ophthalmopathy. *J Mol Endocrinol* 2011; 46: 155–163
- [74] Fang S et al. Interaction Between CCR6+ Th17 Cells and CD34+ Fibrocytes Promotes Inflammation in Graves' Orbitopathy in Chinese Population. *Invest Ophthalmol Vis Sci* 2018; 59: 2604–2614
- [75] Fang S et al. Mechanisms That Underly T Cell Immunity in Graves' Orbitopathy. *Front Endocrinol (Lausanne)* 2021; 12: 648732
- [76] Fang S et al. Evidence for Associations Between Th1/Th17 "Hybrid" Phenotype and Altered Lipometabolism in Very Severe Graves Orbitopathy. *J Clin Endocrinol Metab* 2020; 105 (6). PMID: 32173759
- [77] Gortz GE et al. Macrophage-Orbital Fibroblast Interaction and Hypoxia Promote Inflammation and Adipogenesis in Graves' Orbitopathy. *Endocrinology* 2022; 164 (2). PMID: 36477465
- [78] Bartley GB. The epidemiologic characteristics and clinical course of ophthalmopathy associated with autoimmune thyroid disease in Olmsted County, Minnesota. *Trans Am Ophthalmol Soc* 1994; 92: 477–588
- [79] Abraham-Nordling M et al. Incidence of hyperthyroidism in Sweden. *Eur J Endocrinol* 2011; 165: 899–905
- [80] Laurberg P et al. Incidence and clinical presentation of moderate to severe graves' orbitopathy in a Danish population before and after iodine fortification of salt. *J Clin Endocrinol Metab* 2012; 97: 2325–2332
- [81] Oeverhaus M et al. Influence of biological sex, age and smoking on Graves' orbitopathy—a ten-year tertiary referral center analysis. *Front Endocrinol (Lausanne)* 2023; 14: 1160172
- [82] Chin YH et al. Prevalence of thyroid eye disease in Graves' disease: A meta-analysis and systematic review. *Clin Endocrinol (Oxf)* 2020; 93: 363–374
- [83] Wiersinga W et al. Predictive score for the development or progression of Graves' orbitopathy in patients with newly diagnosed Graves' hyperthyroidism. *Eur J Endocrinol* 2018; 178: 635–643
- [84] Eckstein AK et al. Thyrotropin receptor autoantibodies are independent risk factors for Graves' ophthalmopathy and help to predict severity and outcome of the disease. *J Clin Endocrinol Metab* 2006; 91: 3464–3470
- [85] Stohr M et al. Predicting the Course of Graves' Orbitopathy Using Serially Measured TSH-Receptor Autoantibodies by Automated Binding Immunoassays and the Functional Bioassay. *Horm Metab Res* 2021; 53: 435–443
- [86] Stohr M et al. Predicting the Relapse of Hyperthyroidism in Treated Graves' Disease with Orbitopathy by Serial Measurements of TSH-Receptor Autoantibodies. *Horm Metab Res* 2021; 53: 235–244
- [87] Pfeilschifter J, Ziegler R. Smoking and endocrine ophthalmopathy: impact of smoking severity and current vs lifetime cigarette consumption. *Clin Endocrinol (Oxf)* 1996; 45: 477–481
- [88] Eckstein A et al. Impact of smoking on the response to treatment of thyroid associated ophthalmopathy. *Br J Ophthalmol* 2003; 87: 773–776
- [89] Lanzolla G et al. Relationship between serum cholesterol and Graves' orbitopathy (GO): a confirmatory study. *J Endocrinol Invest* 2018; 41: 1417–1423
- [90] Stein JD et al. Risk factors for developing thyroid-associated ophthalmopathy among individuals with Graves disease. *JAMA Ophthalmol* 2015; 133: 290–296
- [91] Nilsson A, Tsoumani K, Planck T. Statins Decrease the Risk of Orbitopathy in Newly Diagnosed Patients with Graves Disease. *J Clin Endocrinol Metab* 2021; 106: 1325–1332
- [92] Laurberg P et al. TSH-receptor autoimmunity in Graves' disease after therapy with anti-thyroid drugs, surgery, or radioiodine: a 5-year prospective randomized study. *Eur J Endocrinol* 2008; 158: 69–75
- [93] Bartalena L et al. Relation between therapy for hyperthyroidism and the course of Graves' ophthalmopathy. *N Engl J Med* 1998; 338: 73–78
- [94] Tallstedt L et al. Occurrence of ophthalmopathy after treatment for Graves' hyperthyroidism. The Thyroid Study Group. *N Engl J Med* 1992; 326: 1733–1738
- [95] Iwama S et al. Immune checkpoint inhibitor-related thyroid dysfunction. *Best Pract Res Clin Endocrinol Metab* 2022; 36: 101660
- [96] Wong V et al. Thyrotoxicosis induced by alpha-interferon therapy in chronic viral hepatitis. *Clin Endocrinol (Oxf)* 2002; 56: 793–798
- [97] Medic F et al. Amiodarone and Thyroid Dysfunction. *Acta Clin Croat* 2022; 61: 327–341
- [98] Lee HJ et al. Immunogenetics of autoimmune thyroid diseases: A comprehensive review. *J Autoimmun* 2015; 64: 82–90
- [99] Lee HJ et al. Genetics and epigenetics of autoimmune thyroid diseases: Translational implications. *Best Pract Res Clin Endocrinol Metab* 2023; 37: 101661
- [100] Topcu CB, Celik O, Tasan E. Effect of stressful life events on the initiation of graves' disease. *Int J Psychiatry Clin Pract* 2012; 16: 307–311
- [101] Matos-Santos A et al. Relationship between the number and impact of stressful life events and the onset of Graves' disease and toxic nodular goitre. *Clin Endocrinol (Oxf)* 2001; 55: 15–19
- [102] Winsa B et al. Stressful life events and Graves' disease. *Lancet* 1991; 338: 1475–1479
- [103] Uddin JM, Rubinstein T, Hamed-Azzam S. Phenotypes of Thyroid Eye Disease. *Ophthalmic Plast Reconstr Surg* 2018; 34: S28–S33
- [104] Eckstein AK et al. Euthyroid and primarily hypothyroid patients develop milder and significantly more asymmetrical Graves ophthalmopathy. *Br J Ophthalmol* 2009; 93: 1052–1056
- [105] European Group on Graves O et al. Clinical assessment of patients with Graves' orbitopathy: the European Group on Graves' Orbitopathy recommendations to generalists, specialists and clinical researchers. *Eur J Endocrinol* 2006; 155: 387–389
- [106] Mourits MP et al. Clinical criteria for the assessment of disease activity in Graves' ophthalmopathy: a novel approach. *Br J Ophthalmol* 1989; 73: 639–644
- [107] Bartalena L et al. Consensus statement of the European Group on Graves' orbitopathy (EUGOGO) on management of GO. *Eur J Endocrinol* 2008; 158: 273–285
- [108] Garip Kuebler A et al. Evaluating the interreader agreement and intrareader reproducibility of Visual Field Defects in Thyroid Eye Disease-Compressive Optic Neuropathy. *Eye (Lond)* 2022; 36: 724–732
- [109] Garip Kuebler A et al. A pathological indicator for dysthyroid optic neuropathy: tritan color vision deficiency. *Graefes Arch Clin Exp Ophthalmol* 2021; 259: 3421–3426

- [110] North VS, Freitag SK. A Review of Imaging Modalities in Thyroid-associated Orbitopathy. *Int Ophthalmol Clin* 2019; 59: 81–93
- [111] Starks VS et al. Visual field and orbital computed tomography correlation in dysthyroid optic neuropathy due to thyroid eye disease. *Orbit* 2020; 39: 77–83
- [112] Dolman PJ, Rootman J. VISA Classification for Graves orbitopathy. *Ophthalmic Plast Reconstr Surg* 2006; 22: 319–324
- [113] Burch HB et al. Management of Thyroid Eye Disease: A Consensus Statement by the American Thyroid Association and the European Thyroid Association. *Thyroid* 2022; 32: 1439–1470
- [114] Terwee CB et al. Measuring disease activity to predict therapeutic outcome in Graves' ophthalmopathy. *Clin Endocrinol (Oxf)* 2005; 62: 145–155
- [115] Marino M et al. Orbital diseases mimicking graves' orbitopathy: a long-standing challenge in differential diagnosis. *J Endocrinol Invest* 2020; 43: 401–411
- [116] Kahaly GJ et al. Randomized, single blind trial of intravenous versus oral steroid monotherapy in Graves' orbitopathy. *J Clin Endocrinol Metab* 2005; 90: 5234–5240
- [117] Kahaly GJ et al. Mycophenolate plus methylprednisolone versus methylprednisolone alone in active, moderate-to-severe Graves' orbitopathy (MINGO): a randomised, observer-masked, multicentre trial. *Lancet Diabetes Endocrinol* 2018; 6: 287–298
- [118] Zang S, Ponto KA, Kahaly GJ. Clinical review: Intravenous glucocorticoids for Graves' orbitopathy: efficacy and morbidity. *J Clin Endocrinol Metab* 2011; 96: 320–332
- [119] Bartalena L et al. Efficacy and safety of three different cumulative doses of intravenous methylprednisolone for moderate to severe and active Graves' orbitopathy. *J Clin Endocrinol Metab* 2012; 97: 4454–4463
- [120] Rajendram R et al. Combined immunosuppression and radiotherapy in thyroid eye disease (CIRTED): a multicentre, 2 x 2 factorial, double-blind, randomised controlled trial. *Lancet Diabetes Endocrinol* 2018; 6: 299–309
- [121] Kahaly G et al. Cyclosporin and prednisone v. prednisone in treatment of Graves' ophthalmopathy: a controlled, randomized and prospective study. *Eur J Clin Invest* 1986; 16: 415–422
- [122] Prummel MF et al. Prednisone and cyclosporine in the treatment of severe Graves' ophthalmopathy. *N Engl J Med* 1989; 321: 1353–1359
- [123] Stan MN et al. Randomized controlled trial of rituximab in patients with Graves' orbitopathy. *J Clin Endocrinol Metab* 2015; 100: 432–441
- [124] Salvi M et al. Efficacy of B-cell targeted therapy with rituximab in patients with active moderate to severe Graves' orbitopathy: a randomized controlled study. *J Clin Endocrinol Metab* 2015; 100: 422–431
- [125] Ceballos-Macias Jose J et al. Tocilizumab in glucocorticoid-resistant graves orbitopathy. A case series report of a mexican population. *Ann Endocrinol (Paris)* 2020; 81: 78–82
- [126] Perez-Moreiras JV et al. Efficacy of Tocilizumab in Patients With Moderate-to-Severe Corticosteroid-Resistant Graves Orbitopathy: A Randomized Clinical Trial. *Am J Ophthalmol* 2018; 195: 181–190
- [127] Perez-Moreiras JV et al. Steroid-Resistant Graves' Orbitopathy Treated with Tocilizumab in Real-World Clinical Practice: A 9-Year Single-Center Experience. *J Clin Med* 2021; 10: 706
- [128] Marcocci C et al. Selenium and the course of mild Graves' orbitopathy. *N Engl J Med* 2011; 364: 1920–1931
- [129] Mourits MP et al. Radiotherapy for Graves' orbitopathy: randomised placebo-controlled study. *Lancet* 2000; 355: 1505–1509
- [130] Prummel MF et al. A randomized controlled trial of orbital radiotherapy versus sham irradiation in patients with mild Graves' ophthalmopathy. *J Clin Endocrinol Metab* 2004; 89: 15–20
- [131] Marcocci C et al. Orbital radiotherapy combined with high dose systemic glucocorticoids for Graves' ophthalmopathy is more effective than radiotherapy alone: results of a prospective randomized study. *J Endocrinol Invest* 1991; 14: 853–860
- [132] Bartalena L et al. Orbital cobalt irradiation combined with systemic corticosteroids for Graves' ophthalmopathy: comparison with systemic corticosteroids alone. *J Clin Endocrinol Metab* 1983; 56: 1139–1144
- [133] Kim JW et al. Efficacy of combined orbital radiation and systemic steroids in the management of Graves' orbitopathy. *Graefes Arch Clin Exp Ophthalmol* 2016; 254: 991–998
- [134] Oeverhaus M et al. Combination Therapy of Intravenous Steroids and Orbital Irradiation is More Effective Than Intravenous Steroids Alone in Patients with Graves' Orbitopathy. *Horm Metab Res* 2017; 49: 739–747
- [135] Johnson KT et al. A retrospective study on the efficacy of total absorbed orbital doses of 12, 16 and 20 Gy combined with systemic steroid treatment in patients with Graves' orbitopathy. *Graefes Arch Clin Exp Ophthalmol* 2010; 248: 103–109
- [136] Tanda ML, Bartalena L. Efficacy and safety of orbital radiotherapy for graves' orbitopathy. *J Clin Endocrinol Metab* 2012; 97: 3857–3865
- [137] Shams PN et al. Reduced risk of compressive optic neuropathy using orbital radiotherapy in patients with active thyroid eye disease. *Am J Ophthalmol* 2014; 157: 1299–1305
- [138] Gold KG et al. Orbital Radiotherapy Combined With Corticosteroid Treatment for Thyroid Eye Disease-Compressive Optic Neuropathy. *Ophthalmic Plast Reconstr Surg* 2018; 34: 172–177
- [139] Marquez SD et al. Long-term results of irradiation for patients with progressive Graves' ophthalmopathy. *Int J Radiat Oncol Biol Phys* 2001; 51: 766–774
- [140] Wakelkamp IM et al. Orbital irradiation for Graves' ophthalmopathy: Is it safe? A long-term follow-up study. *Ophthalmology* 2004; 111: 1557–1562
- [141] Lanzolla G et al. Sirolimus as a second-line treatment for Graves' orbitopathy. *J Endocrinol Invest* 2022; 45: 2171–2180
- [142] Zhang M et al. Rapamycin improves Graves' orbitopathy by suppressing CD4+ cytotoxic T lymphocytes. *JCI Insight* 2023; 8:
- [143] Douglas RS et al. Teprotumumab for the Treatment of Active Thyroid Eye Disease. *N Engl J Med* 2020; 382: 341–352
- [144] Kahaly GJ et al. Teprotumumab for patients with active thyroid eye disease: a pooled data analysis, subgroup analyses, and off-treatment follow-up results from two randomised, double-masked, placebo-controlled, multicentre trials. *Lancet Diabetes Endocrinol* 2021; 9: 360–372
- [145] Smith TJ et al. Teprotumumab for Thyroid-Associated Ophthalmopathy. *N Engl J Med* 2017; 376: 1748–1761
- [146] Douglas RS et al. Teprotumumab Efficacy, Safety, and Durability in Longer-Duration Thyroid Eye Disease and Re-treatment: OPTIC-X Study. *Ophthalmology* 2022; 129: 438–449
- [147] Furmaniak J et al. TSH receptor specific monoclonal autoantibody K1-70(TM) targeting of the TSH receptor in subjects with Graves' disease and Graves' orbitopathy-Results from a phase I clinical trial. *Clin Endocrinol (Oxf)* 2022; 96: 878–887
- [148] Le Moli R et al. Corticosteroid Pulse Therapy for Graves' Ophthalmopathy Reduces the Relapse Rate of Graves' Hyperthyroidism. *Front Endocrinol (Lausanne)* 2020; 11: 367

- [149] Bartalena L et al. The 2016 European Thyroid Association/European Group on Graves' Orbitopathy Guidelines for the Management of Graves' Orbitopathy. *Eur Thyroid J* 2016; 5: 9–26
- [150] Bartalena L et al. The 2021 European Group on Graves' orbitopathy (EUGOGO) clinical practice guidelines for the medical management of Graves' orbitopathy. *Eur J Endocrinol* 2021; 185: G43–G67
- [151] Kahaly GJ et al. 2018 European Thyroid Association Guideline for the Management of Graves' Hyperthyroidism. *Eur Thyroid J* 2018; 7: 167–186
- [152] Schott M et al. Levels of autoantibodies against human TSH receptor predict relapse of hyperthyroidism in Graves' disease. *Horm Metab Res* 2004; 36: 92–96
- [153] Meyer Zu Horste M et al. The Effect of Early Thyroidectomy on the Course of Active Graves' Orbitopathy (GO): A Retrospective Case Study. *Horm Metab Res* 2016; 48: 433–439
- [154] Lanzolla G et al. Beneficial effect of low-dose radioiodine ablation for Graves' orbitopathy: results of a retrospective study. *J Endocrinol Invest* 2021; 44: 2575–2579
- [155] Menconi F et al. Total thyroid ablation in Graves' orbitopathy. *J Endocrinol Invest* 2015; 38: 809–815
- [156] Menconi F et al. Effects of total thyroid ablation versus near-total thyroidectomy alone on mild to moderate Graves' orbitopathy treated with intravenous glucocorticoids. *J Clin Endocrinol Metab* 2007; 92: 1653–1658
- [157] Oeverhaus M et al. Radioiodine ablation of thyroid remnants in patients with Graves' orbitopathy. *J Nucl Med* 2022
- [158] Traisk F et al. Thyroid-associated ophthalmopathy after treatment for Graves' hyperthyroidism with antithyroid drugs or iodine-131. *J Clin Endocrinol Metab* 2009; 94: 3700–3707
- [159] Topping O et al. Graves' hyperthyroidism: treatment with antithyroid drugs, surgery, or radioiodine – a prospective, randomized study. *Thyroid Study Group. J Clin Endocrinol Metab* 1996; 81: 2986–2993
- [160] Vannucchi G et al. Prevention of Orbitopathy by Oral or Intravenous Steroid Prophylaxis in Short Duration Graves' Disease Patients Undergoing Radioiodine Ablation: A Prospective Randomized Control Trial Study. *Thyroid* 2019; 29: 1828–1833
- [161] Vannucchi G et al. Graves' orbitopathy activation after radioactive iodine therapy with and without steroid prophylaxis. *J Clin Endocrinol Metab* 2009; 94: 3381–3386
- [162] Tanda ML, Lai A, Bartalena L. Relation between Graves' orbitopathy and radioiodine therapy for hyperthyroidism: facts and unsolved questions. *Clin Endocrinol (Oxf)* 2008; 69: 845–847
- [163] Dederichs B et al. Radioiodine therapy of Graves' hyperthyroidism in patients without pre-existing ophthalmopathy: can glucocorticoids prevent the development of new ophthalmopathy? *Exp Clin Endocrinol Diabetes* 2006; 114: 366–370
- [164] Bartalena L et al. Epidemiology, Natural History, Risk Factors, and Prevention of Graves' Orbitopathy. *Front Endocrinol (Lausanne)* 2020; 11: 615993
- [165] Tanda ML et al. Prevalence and natural history of Graves' orbitopathy in a large series of patients with newly diagnosed graves' hyperthyroidism seen at a single center. *J Clin Endocrinol Metab* 2013; 98: 1443–1449
- [166] Perros P et al. PREGO (presentation of Graves' orbitopathy) study: changes in referral patterns to European Group On Graves' Orbitopathy (EUGOGO) centres over the period from 2000 to 2012. *Br J Ophthalmol* 2015; 99: 1531–1535
- [167] Schuh A et al. Presentation of Graves' orbitopathy within European Group On Graves' Orbitopathy (EUGOGO) centres from 2012 to 2019 (PREGO III). *Br J Ophthalmol* 2023
- [168] Eckstein A, Schittkowski M, Esser J. Surgical treatment of Graves' ophthalmopathy. *Best Pract Res Clin Endocrinol Metab* 2012; 26: 339–358
- [169] Ebner R et al. Treatment of thyroid associated ophthalmopathy with periocular injections of triamcinolone. *Br J Ophthalmol* 2004; 88: 1380–1386
- [170] Lee SJ et al. Treatment of upper eyelid retraction related to thyroid-associated ophthalmopathy using subconjunctival triamcinolone injections. *Graefes Arch Clin Exp Ophthalmol* 2013; 251: 261–270
- [171] Duan M et al. Triamcinolone acetonide injection in the treatment of upper eyelid retraction in Graves' ophthalmopathy evaluated by 3.0 Tesla magnetic resonance imaging. *Indian J Ophthalmol* 2022; 70: 1736–1741
- [172] Young SM et al. Transconjunctival Triamcinolone Injection for Upper Lid Retraction in Thyroid Eye Disease-A New Injection Method. *Ophthalmic Plast Reconstr Surg* 2018; 34: 587–593
- [173] Xu DD et al. Long-term effect of triamcinolone acetonide in the treatment of upper lid retraction with thyroid associated ophthalmopathy. *Int J Ophthalmol* 2018; 11: 1290–1295
- [174] Lee JM et al. Subconjunctival injection of triamcinolone for the treatment of upper lid retraction associated with thyroid eye disease. *J Craniofac Surg* 2012; 23: 1755–1758
- [175] Rana HS et al. Ocular surface disease in thyroid eye disease: A narrative review. *Ocul Surf* 2022; 24: 67–73
- [176] Ebner R. Botulinum toxin type A in upper lid retraction of Graves' ophthalmopathy. *J Clin Neuroophthalmol* 1993; 13: 258–261
- [177] Traisk F, Tallstedt L. Thyroid associated ophthalmopathy: botulinum toxin A in the treatment of upper eyelid retraction--a pilot study. *Acta Ophthalmol Scand* 2001; 79: 585–588
- [178] Uddin JM, Davies PD. Treatment of upper eyelid retraction associated with thyroid eye disease with subconjunctival botulinum toxin injection. *Ophthalmology* 2002; 109: 1183–1187
- [179] Dintelmann T, Sold J, Grehn F. Botulinum toxin injection-treatment of upper lid retraction in thyroid eye disease. *Ophthalmologie* 2005; 102: 247–250
- [180] Wabbels B. Botulinumtoxin in Ophthalmology. *Klin Monbl Augenheilkd* 2019; 236: 825–836
- [181] Olver JM. Botulinum toxin A treatment of overactive corrugator superciliaris in thyroid eye disease. *Br J Ophthalmol* 1998; 82: 528–533
- [182] Saeed P, Tavakoli Rad S, Bisschop P. Dysthyroid Optic Neuropathy. *Ophthalmic Plast Reconstr Surg* 2018; 34: S60–S67
- [183] Gortz GE et al. Hypoxia-Dependent HIF-1 Activation Impacts on Tissue Remodeling in Graves' Ophthalmopathy-Implications for Smoking. *J Clin Endocrinol Metab* 2016; 101: 4834–4842
- [184] Curro N et al. Therapeutic outcomes of high-dose intravenous steroids in the treatment of dysthyroid optic neuropathy. *Thyroid* 2014; 24: 897–905
- [185] Sears CM et al. Teprotumumab for Dysthyroid Optic Neuropathy: Early Response to Therapy. *Ophthalmic Plast Reconstr Surg* 2021; 37: S157–S160
- [186] Sears CM et al. Early efficacy of teprotumumab for the treatment of dysthyroid optic neuropathy: A multicenter study. *Am J Ophthalmol Case Rep* 2021; 23: 101111
- [187] Hwang CJ et al. Bilateral dysthyroid compressive optic neuropathy responsive to teprotumumab. *Eur J Ophthalmol* 2022; 32: NP46–NP49
- [188] Lopez M] et al. Visual Recovery of Dysthyroid Optic Neuropathy With Teprotumumab. *J Neuroophthalmol* 2022; 42: e491–e493



- [189] Bartalena L et al. Consensus statement of the European group on Graves' orbitopathy (EUGOGO) on management of Graves' orbitopathy. *Thyroid* 2008; 18: 333–346
- [190] Rootman DB. Orbital decompression for thyroid eye disease. *Surv Ophthalmol* 2018; 63: 86–104
- [191] Wu CH, Chang TC, Liao SL. Results and predictability of fat-removal orbital decompression for disfiguring graves exophthalmos in an Asian patient population. *Am J Ophthalmol* 2008; 145: 755–759
- [192] Richter DF, Stoff A, Olivari N. Transpalpebral decompression of endocrine ophthalmopathy by intraorbital fat removal (Olivari technique): experience and progression after more than 3000 operations over 20 years. *Plast Reconstr Surg* 2007; 120: 109–123
- [193] Boboridis KG, Gogakos A, Krassas GE. Orbital fat decompression for Graves' orbitopathy: a literature review. *Pediatr Endocrinol Rev* 2010; 7: 222–226
- [194] Eckstein A et al. Surgical Treatment of Diplopia in Graves Orbitopathy Patients. *Ophthalmic Plast Reconstr Surg* 2018; 34: S75–84
- [195] Clarke L, Eckstein A. Eyelid Surgery. Wiersinga WM, Kahaly GJ (eds): *Graves' Orbitopathy: A Multidisciplinary Approach-Questions and Answers*. Basel: Karger; 2017: 247–259
- [196] Kahaly GJ et al. Thyroid Stimulating Antibodies Are Highly Prevalent in Hashimoto's Disease. *Eur J Clin Invest* 1986; 16: 415–422
- [197] Schmiedl A. Topographische Anatomie der Orbita. In: Welkoborsky HJ, Wiechens B, Hinni ML (Hrsg.): *Orbita – Interdisziplinäres Management der Orbitaerkrankungen*. Thieme Verl; S.2016: 16–34
- [198] Carrim ZI, Anderson IW, Kyle PM. Traumatic orbital compartment syndrome: Importance of prompt recognition and management. *Eur J Emerg* 2007; 14: 174–176
- [199] Welkoborsky HJ, Kraft T. Pathophysiologische Aspekte der Orbita. In: Welkoborsky HJ, Wiechens B, Hinni ML (Hrsg.): *Orbita – Interdisziplinäres Management der Orbitaerkrankungen*. Thieme Verl.; S.2016: 36–43
- [200] Prat MC, Braunstein AL, Dagi Glass LR, Kazim M. Orbital fat decompression for thyroid eye disease: retrospective case review and criteria for optimal case selection. *Ophthal Plast Reconstr Surg* 2015; 231: 215–218
- [201] Olivari N. (2004) Endokrine Ophthalmopathie – Chirurgische Therapie. In: Olivari N: *Praktische Plastische Chirurgie*. Kaden Verlag; 2004: 239–254
- [202] Lee KH, Jang SY, Lee SY, Yoon JL. Graded decompression of orbital fat and wall in patients with Graves' orbitopathy. *Korean J Ophthalmol* 2014; 28: 1–11
- [203] Choi SY, Kim WK, Lee JK. Surgical Outcomes of Balanced Deep Lateral and Medial Orbital Wall Decompression in Korean Population: Clinical and Computed Tomography-based Analysis. *Korean J Ophthalmol* 2016; 30: 85–91
- [204] Rootman DB. Orbital decompression for thyroid eye disease. *Surv Ophthalmol* 2018; 63: 86–104
- [205] Takahashi Y, Vaidya A. Secondary Effects of Orbital Decompression in Thyroid. *Eye Disease: A Review. Semin Ophthalmol* 2023; 38: 465–474
- [206] Saussez S, Choufani G, Brutus JP, Cordonnier M et al Lateral canthotomy: a simple and safe procedure for orbital haemorrhage secondary to endoscopic sinus surgery. *Rhinology* 1998; 36: 37–39
- [207] Yung CW, Moorthy RS, Lindley D, Ringle M et al. Efficacy of lateral canthotomy and cantholysis in orbital hemorrhage. *Ophthal Plast Reconstr Surg* 1994; 10: 137–141
- [208] Anderson RL. Medial canthal tendon branches out. *Arch Ophthalmol* 1997; 95: 2051–2052
- [209] Soare S, Foletti JM, Gallucci A, Collet C, Guyot L et al. Update on orbital decompression as emergency treatment of traumatic blindness. *J Craniomaxillofac Surg* 2015; 43: 1000–1003
- [210] Lima V, Burt B, Leibovitch I, Prabhakaran V, Goldberg RA et al. Orbital compartment syndrome: the ophthalmic surgical emergency. *Surv Ophthalmol* 2009; 54: 441–445
- [211] Berhouma M, Jacquesson T, Abouaf L, Vighetto A et al. Endoscopic endonasal optic nerve and orbital apex decompression for nontraumatic optic neuropathy: surgical nuances and review of the literature. *Neurosurg Focus* 2014; 37: E19
- [212] Murillo Limongi R, Feijó ED, Mlupes E, Silva MR, Akaishi P et al. Orbital Bone Decompression for Non-Thyroid Eye Disease Proptosis. *Ophthalmic Plast Reconstr Surg* 2020; 36: 13–16
- [213] Daser A, Mattheis S, Stähr K, Lang S et al. Bony Orbital Decompression in Patients with High Myopia and Pseudoexophthalmos. *Klin Monbl Augenheilkd* 2021; 238: 41–47
- [214] Kuchlin S, Gruber M, Reich M, Joachimsen L et al. Orbital decompression in Graves' orbitopathy-Experiences and results. *Ophthalmologie* 2021; 118: 345–355
- [215] European Group on Graves' Orbitopathy (EUGOGO) Mourits MP, Bijl H, Altea MA, Baldeschi L, Boboridis L et al. Outcome of orbital decompression for disfiguring proptosis in patients with Graves' orbitopathy using various surgical procedures. *Br J Ophthalmol* 2009; 93: 1518–1523
- [216] Bartalena L, Baldeschi L, Boboridis K, Eckstein A et al. on behalf of the European Group on Graves' Orbitopathy (EUGOGO): The 2016 European Thyroid Association/European Group on Graves' Orbitopathy Guidelines for the Management of Graves' Orbitopathy. *Eur Thyroid J* 2016; 5: 9–26
- [217] Bartalena L, Kahaly GJ, Baldeschi L, Dayan CM et al. EUGOGO †: The 2021 European Group on Graves' orbitopathy (EUGOGO) clinical practice guidelines for the medical management of Graves' orbitopathy. *Eur J Endocrinol* 2021; 185: G43–G67
- [218] Parrilla C, Mele DA, Gelli S, Zelano L et al. Multidisciplinary approach to orbital decompression. A review. *Acta Otorhinolaryngol Ital* 2021; 41: S90–S101. DOI: 10.14639/0392-100X-suppl.1-41-2021-09.
- [219] Cascone P, Rinna C, Reale G, Calvani F, Iannetti G. Compression and stretching in Graves orbitopathy: emergency orbital decompression techniques. *J Craniofac Surg* 2012; 23: 1430–1433
- [220] Bingham CM, Harris MA, Vidor IA, Rosen CL et al. Transcranial orbital decompression for progressive compressive optic neuropathy after 3-wall decompression in severe graves' orbitopathy. *Ophthalmic Plast Reconstr Surg* 2014; 30: 215–218
- [221] Sowerby LJ, Rajakumar C, Allen L, Rotenberg BW. Urgent endoscopic orbital decompression for vision deterioration in dysthyroid optic neuropathy. *Eur Ann Otorhinolaryngol Head Neck Dis* 2019; 136: S49–S52
- [222] Choi SW, Lee JY, Lew H. Customized Orbital Decompression Surgery Combined with Eyelid Surgery or Strabismus Surgery in Mild to Moderate Thyroid-associated Ophthalmopathy. *Korean J Ophthalmol* 2016; 30: 1–9
- [223] Poonam NS, Agarkar S. "Single-stage orbital decompression, strabismus and eyelid surgery in moderate to severe thyroid associated orbitopathy". *Orbit*. 2022; 41: 815
- [224] Boboridis KG, Uddin J, Mikropoulos DG, Bunce C et al. Critical Appraisal on Orbital Decompression for Thyroid Eye Disease: A Systematic Review and Literature Search. *Adv Ther* 2015; 32: 595–611
- [225] Cruz AAV, Equiterio BSN, Cunha BSA, Caetano FAB, Souza RL. Deep lateral orbital decompression for Graves orbitopathy: a systematic review. *Int Ophthalmol* 2021; 41: 1929–1947
- [226] Boboridis KG, Bunce C. Surgical orbital decompression for thyroid eye disease. *Cochrane Database Syst Rev* 2011; 12: CD007630

- [227] Bleier BS, Lefebvre DR, Freitag SK. Endoscopic orbital floor decompression with preservation of the inferomedial strut. *Int Forum Allergy Rhinol* 2014; 4: 82–84
- [228] Ference EH, Sindwani R, Tan BK, Chandra RK et al. Open versus endoscopic medial orbital decompression: Utilization, cost, and operating room time. *Am J Rhinol Allergy* 2016; 30: 360–366
- [229] Tsetsos N, Daskalakis D, Tzakri D, Blioskas S et al Endoscopic transnasal orbital decompression for Graves. *Rhinology* 2020; 58: 2–9
- [230] Welkoborsky HJ, Plontke S. Chirurgische Zugangswege zur Orbita. *HNO* . 2018; 66: 812–826
- [231] Welkoborsky HJ, Möbius H, Bauer L, Wiechens B. Traumatische Optikusneuropathie. *HNO* . 2011; 59: 997–1004
- [232] Welkoborsky HJ, Küstermeyer J, Steinke KV, Pähler A, Deichmüller C. Endoscopic Optic Nerve Decompression: Indications, Technique, Results. *Curr Otolaryngol Rep* 2019. DOI: dx.doi.org/10.1007/s40136-019-00235-
- [233] Lu JE, Bergman M, Burnstine MA. Technique for modified transantral orbital decompression for improved cosmesis in stable thyroid eye disease. *Int J Oral Maxillofac Surg* 2021; 50: 1440–1442
- [234] Ong AA, DeVictor S, Vincent AG et al Bony Orbital Surgery for Graves' Ophthalmopathy. *Facial Plast Surg* 2021; 37: 692–697
- [235] Jamshidian-Tehrani M, Nekoozadeh S, Alami E et al Color Doppler imaging of orbital vasculature before and after orbital decompression in thyroid eye disease. *Orbit*. 2019; 38: 173–179
- [236] de Sousa PT, de Almeida Leite C, Kuniyoshi CH et al. A randomized comparative study of inferomedial vs. balanced orbital decompression. Analysis of changes in orbital volume, eyelid parameters, and eyeball position. *Eye (Lond)* 2022; 36: 547–554
- [237] Ye Y, Hu F, Ji Y, Wang R et al The outcomes of endoscopic orbital decompression combined with fat decompression for thyroid-associated ophthalmopathy. *BMC Ophthalmol* 2023; 23: 217
- [238] Jurek-Matusiak O, Brożek-Mądry E, Jastrzębska H, Krzeski A. Orbital decompression for thyroid eye disease: surgical treatment outcomes in endocrinological assessment. *Endokrynol Pol* 2021; 72: 609–617
- [239] Woods Robbie SR, Pilon Q, Kharytaniuk N et al Outcomes of endoscopic orbital decompression for graves' ophthalmopathy. *Ir J Med Sci* 2020; 189: 177–183
- [240] Valente L, Riccardo T, Stefano P et al. Effectiveness of orbital decompression for endocrine orbitopathy and impact on quality of life: A retrospective study. *J Craniomaxillofac Surg* 2021; 49: 867–874
- [241] Nair Archana A, Ediriwickrema LS, Dolman PJ et al. Predictive Modeling of New-Onset Postoperative Diplopia Following Orbital Decompression for Thyroid Eye Disease. *Ophthalmic Plast Reconstr Surg* 2022; 38: 551–557
- [242] Leong SC, Karkos PD, Macewen CJ, White PS. A systematic review of outcomes following surgical decompression for dysthyroid orbitopathy. *Laryngoscope* 2009; 119: 1106–1115
- [243] Kauh CY, Gupta S, Douglas RS et al Compressive Optic Neuropathy and Repeat Orbital Decompression: A Case Series. *Ophthalm Plast Reconstr Surg* 2015; 31: 385–390. DOI: 10.1097/IOP.0000000000000356
- [244] Tang Dennis M, Goli R, Higgins TS et al. Medical Malpractice Trends in Dacryocystorhinostomy and Orbital Decompression. *Am J Rhinol Allergy* 2022; 36: 835–840
- [245] Takahashi Y, Vaidya A, Kakizaki H. Changes in Eyelid Pressure and Dry Eye Status after Orbital Decompression in Thyroid Eye Disease. *J Clin Med* 2021; 10: 3687
- [246] Harris GJ. Idiopathic orbital inflammation: a pathogenetic construct and treatment strategy: The 2005 ASOPRS Foundation Lecture. *Ophthal Plast Reconstr Surg* 2006; 22: 79–86
- [247] Mombaerts I et al. What is orbital pseudotumor? *Surv Ophthalmol* 1996; 41: 66–78
- [248] Bijlsma WR et al. Identification of infectious entities in idiopathic orbital inflammation biopsies. *Br J Ophthalmol* 2013; 97: 664–665
- [249] Jin R et al. Quantification of Epstein-Barr virus DNA in patients with idiopathic orbital inflammatory pseudotumor. *PLoS One* 2013; 8: e50812
- [250] Lutt JR et al. Orbital inflammatory disease. *Semin Arthritis Rheum* 2008; 37: 207–222
- [251] Ismailova DS et al. Clinical features of different orbital manifestations of granulomatosis with polyangiitis. *Graefes Arch Clin Exp Ophthalmol* 2018; 256: 1751–1756
- [252] Conti ML et al. Orbitopalpebral and ocular sarcoidosis: what does the ophthalmologist need to know. *Br J Ophthalmol* 2022; 106: 156–164
- [253] Kang MS et al. Clinical Features of Ocular Motility in Idiopathic Orbital Myositis. *J Clin Med* 2020; 9: 1165
- [254] McNab AA. Orbital Myositis: A Comprehensive Review and Reclassification. *Ophthalmic Plast Reconstr Surg* 2020; 36: 109–117
- [255] Lee MJ et al. Non-specific orbital inflammation: Current understanding and unmet needs. *Prog Retin Eye Res* 2021; 81: 100885
- [256] Umehara H et al. The 2020 revised comprehensive diagnostic (RCD) criteria for IgG4-RD. *Mod Rheumatol* 2021; 31: 529–533
- [257] Mombaerts I, Rose GE, Garrity JA. Orbital inflammation: Biopsy first. *Surv Ophthalmol* 2016; 61: 664–669
- [258] Lee MJ et al. Radiologic imaging shows variable accuracy in diagnosing orbital inflammatory disease and assessing its activity. *Sci Rep* 2020; 10: 21875
- [259] Jacobs D, Galetta S. Diagnosis and management of orbital pseudotumor. *Curr Opin Ophthalmol* 2002; 13: 347–351
- [260] Dagi Glass LR, Freitag SK. Orbital inflammation: Corticosteroids first. *Surv Ophthalmol* 2016; 61: 670–673
- [261] Mombaerts I et al. Diagnosis of orbital mass lesions: clinical, radiological, and pathological recommendations. *Surv Ophthalmol* 2019; 64: 741–756
- [262] Bijlsma WR, Elbert NJ, Kalmann R. The role of biopsy in diagnosing patients suspected of idiopathic orbital inflammation. *Curr Eye Res* 2012; 37: 251–253
- [263] Bijlsma WR, Kalmann R Idiopathic orbital inflammation and Graves ophthalmopathy. *Arch Ophthalmol* 2010; 128: 131–132
- [264] Mombaerts I et al. Consensus on Diagnostic Criteria of Idiopathic Orbital Inflammation Using a Modified Delphi Approach. *JAMA Ophthalmol* 2017; 135: 769–776
- [265] Smith JR, Rosenbaum JT. A role for methotrexate in the management of non-infectious orbital inflammatory disease. *Br J Ophthalmol* 2001; 85: 1220–1224
- [266] Hatton MP, Rubin PA, Foster CS. Successful treatment of idiopathic orbital inflammation with mycophenolate mofetil. *Am J Ophthalmol* 2005; 140: 916–918
- [267] Patel AK, Hoch S, Shindler KS. Mycophenolate mofetil treatment of steroid-resistant idiopathic sclerosing orbital inflammation. *Clin Experiment Ophthalmol* 2011; 39: 912–913
- [268] Miquel T et al. Successful treatment of idiopathic orbital inflammation with infliximab: an alternative to conventional steroid-sparing agents. *Ophthal Plast Reconstr Surg* 2008; 24: 415–417

- [269] Pakdel F, Haghighi A, Pirmarzashti N. Disease modifying drugs in idiopathic sclerosing orbital inflammatory syndrome. *Orbit* 2021; 1–10
- [270] Schafranski MD. Idiopathic orbital inflammatory disease successfully treated with rituximab. *Clin Rheumatol* 2009; 28: 225–226
- [271] Artaechevarria Artieda J, Tapias Elias I. Tocilizumab in a Case of Refractory Idiopathic Orbital Inflammation: 6-Year Follow-Up Outcomes. *Case Rep Ophthalmol* 2020; 11: 299–305
- [272] Ng CC, Sy A, Cunningham ET Jr. Rituximab for treatment of non-infectious and non-malignant orbital inflammatory disease. *J Ophthalmic Inflamm Infect* 2021; 11: 24
- [273] Fionda B et al. The Role of Radiotherapy in Orbital Pseudotumor: A Systematic Review of Literature. *Ocul Immunol Inflamm* 2021; 1–6
- [274] Kim RY, Roth RE. Radiotherapy of orbital pseudotumor. *Radiology* 1978; 127: 507–509
- [275] Matthiesen C et al. The efficacy of radiotherapy in the treatment of orbital pseudotumor. *Int J Radiat Oncol Biol Phys* 2011; 79: 1496–1502
- [276] Garrity JA. Not a Tumor-Nonspecific Orbital Inflammation. *J Neurol Surg B Skull Base* 2021; 82: 96–99
- [277] Hamano H et al. High serum IgG4 concentrations in patients with sclerosing pancreatitis. *N Engl J Med* 2001; 344: 732–738
- [278] Cheuk W, Yuen HK, Chan JK. Chronic sclerosing dacryoadenitis: part of the spectrum of IgG4-related Sclerosing disease? *Am J Surg Pathol* 2007; 31: 643–645
- [279] Detiger SE et al. The treatment outcomes in IgG4-related orbital disease: a systematic review of the literature. *Acta Ophthalmol* 2019; 97: 451–459
- [280] Fernandez-Codina A et al. IgG4-Related Disease: Results From a Multicenter Spanish Registry. *Medicine (Baltimore)* 2015; 94: e1275
- [281] Woo YJ, Kim JW, Yoon JS. Clinical implications of serum IgG4 levels in patients with IgG4-related ophthalmic disease. *Br J Ophthalmol* 2017; 101: 256–260
- [282] Kleger A et al. IgG4-related autoimmune diseases: Polymorphous presentation complicates diagnosis and treatment. *Dtsch Arztebl Int* 2015; 112: 128–135
- [283] Wynn TA. Fibrotic disease and the T(H)1/T(H)2 paradigm. *Nat Rev Immunol* 2004; 4: 583–594
- [284] Al-Ghazzawi K et al. Novel Insights into Pathophysiology of Orbital Inflammatory Diseases and Progression to Orbital Lymphoma by Pathway Enrichment Analysis. *Life (Basel)* 2022; 12: 12
- [285] Andrew NH et al. An analysis of IgG4-related disease (IgG4-RD) among idiopathic orbital inflammations and benign lymphoid hyperplasias using two consensus-based diagnostic criteria for IgG4-RD. *Br J Ophthalmol* 2015; 99: 376–381
- [286] Aryasit O et al. IgG4-related disease in patients with idiopathic orbital inflammation. *BMC Ophthalmol* 2021; 21: 356
- [287] Al-Ghazzawi K et al. Evaluation of Orbital Lymphoproliferative and Inflammatory Disorders by Gene Expression Analysis. *Int J Mol Sci* 2022; 23: 8609
- [288] Lee MJ et al. Non-specific orbital inflammation: Current understanding and unmet needs. *Prog Retin Eye Res* 2021; 81: 100885
- [289] Umehara H et al. The 2020 revised comprehensive diagnostic (RCD) criteria for IgG4-RD. *Mod Rheumatol* 2021; 31: 529–533
- [290] Gupta L et al. Diffusion-Weighted Imaging of the Orbit: A Case Series and Systematic Review. *Ophthalmic Plast Reconstr Surg* 2023; 39: 407–418
- [291] Lai KKH et al. Upper Cranial Nerve Involvement and Immunoglobulin G4-Related Optic Neuropathy. *Ophthalmology* 2020; 127: 699–703
- [292] McNab AA, McKelvie P. IgG4-Related Ophthalmic Disease. Part II: Clinical Aspects. *Ophthalmic Plast Reconstr Surg* 2015; 31: 167–178
- [293] Zen Y, Nakanuma Y. IgG4-related disease: a cross-sectional study of 114 cases. *Am J Surg Pathol* 2010; 34: 1812–1819
- [294] Chen J et al. Clinical features and outcomes of IgG4-related idiopathic orbital inflammatory disease: from a large southern China-based cohort. *Eye (Lond)* 2021; 35: 1248–1255
- [295] Yoshifuji H, Umehara H. Glucocorticoids in the treatment of IgG4-related disease-Prospects for new international treatment guidelines. *Mod Rheumatol* 2023; 33: 252–257
- [296] Iaccarino L et al. IgG4-related diseases: state of the art on clinical practice guidelines. *RMD Open* 2018; 4: e000787
- [297] Tanaka A et al. Nationwide survey for primary sclerosing cholangitis and IgG4-related sclerosing cholangitis in Japan. *J Hepatobiliary Pancreat Sci* 2014; 21: 43–50
- [298] Kubota T et al. Long-term outcomes of ocular adnexal lesions in IgG4-related ophthalmic disease. *Br J Ophthalmol* 2020; 104: 345–349
- [299] Ng CC, Sy A, Cunningham ET Jr. Rituximab for treatment of non-infectious and non-malignant orbital inflammatory disease. *J Ophthalmic Inflamm Infect* 2021; 11: 24
- [300] Sun H et al. Successful remission induction of IgG4-related ophthalmic disease by obinutuzumab therapy: a retrospective study of 8 patients. *Eye (Lond)* 2023
- [301] Sabol RA et al. Image-Guided Intensity-Modulated Radiation Therapy for IgG4-Related Ophthalmic Disease. *Case Rep Ophthalmol Med* 2020; 2020: 8873078
- [302] Nishida K et al. Ocular adnexal marginal zone lymphoma arising in a patient with IgG4-related ophthalmic disease. *Mod Rheumatol* 2019; 29: 383–387
- [303] Cerhan JR, Habermann TM. Epidemiology of Marginal Zone Lymphoma. *Ann Lymphoma* 2021; 5: 1
- [304] Karim F, Clahsen-van Groningen M, van Laar JA. AA Amyloidosis and IgG4-Related Disease. *N Engl J Med* 2017; 376: 599–600
- [305] Junek ML et al. Ocular manifestations of ANCA-associated vasculitis. *Rheumatology (Oxford)* 2023; 62: 2517–2524
- [306] Krasselt ML, Holle JU. ANCA-associated vasculitis. *Inn Med (Heidelberg)* 2022; 63: 947–960
- [307] Holle JU et al. Prospective long-term follow-up of patients with localised Wegener's granulomatosis: does it occur as persistent disease stage? *Ann Rheum Dis* 2010; 69: 1934–1939
- [308] Rosenbaum JT et al. Orbital pseudotumor can be a localized form of granulomatosis with polyangiitis as revealed by gene expression profiling. *Exp Mol Pathol* 2015; 99: 271–278
- [309] Holle JU et al. Improved outcome in 445 patients with Wegener's granulomatosis in a German vasculitis center over four decades. *Arthritis Rheum* 2011; 63: 257–266
- [310] Ungprasert P et al. Clinical characteristics of inflammatory ocular disease in anti-neutrophil cytoplasmic antibody associated vasculitis: a retrospective cohort study. *Rheumatology (Oxford)* 2017; 56: 1763–1770
- [311] Woo TL et al. Australasian orbital and adnexal Wegener's granulomatosis. *Ophthalmology* 2001; 108: 1535–1543
- [312] Holle JU et al. Orbital masses in granulomatosis with polyangiitis are associated with a refractory course and a high burden of local damage. *Rheumatology (Oxford)* 2013; 52: 875–882

- [313] Provenzale JM, Allen NB. Wegener granulomatosis: CT and MR findings. *AJNR Am J Neuroradiol* 1996; 17: 785–792
- [314] Robson JC et al. 2022 American College of Rheumatology/European Alliance of Associations for Rheumatology Classification Criteria for Granulomatosis With Polyangiitis. *Arthritis Rheumatol* 2022; 74: 393–399
- [315] Chung SA et al. 2021 American College of Rheumatology/Vasculitis Foundation Guideline for the Management of Antineutrophil Cytoplasmic Antibody-Associated Vasculitis. *Arthritis Rheumatol* 2021; 73: 1366–1383
- [316] Schirmer JH et al. Systematic literature review informing the 2022 update of the EULAR recommendations for the management of ANCA-associated vasculitis (AAV): part 1-treatment of granulomatosis with polyangiitis and microscopic polyangiitis. *RMD Open* 2023; 9: e003083
- [317] Hellmich B et al. EULAR recommendations for the management of ANCA-associated vasculitis: 2022 update. *Ann Rheum Dis* 2023; 83: 30–47
- [318] Jayne DRW et al. Avacopan for the Treatment of ANCA-Associated Vasculitis. *N Engl J Med* 2021; 384: 599–609
- [319] Durel CA et al. Orbital mass in ANCA-associated vasculitides: data on clinical, biological, radiological and histological presentation, therapeutic management, and outcome from 59 patients. *Rheumatology (Oxford)* 2019; 58: 1565–1573
- [320] Perez-Jacoiste Asin MA et al. Ocular involvement in granulomatosis with polyangiitis: A single-center cohort study on 63 patients. *Autoimmun Rev* 2019; 18: 493–500
- [321] Joshi L et al. Long-term Outcomes of Rituximab Therapy in Ocular Granulomatosis with Polyangiitis: Impact on Localized and Nonlocalized Disease. *Ophthalmology* 2015; 122: 1262–1268
- [322] Nagaoka T et al. Wegener granulomatosis-associated optic perineural hypertrophy and optic neuropathy. *Intern Med* 2012; 51: 227–228
- [323] Fishman JM, Slovick A, East CA. Wegener's granulomatosis of the orbit: two cases requiring endoscopic surgical decompression. *J Laryngol Otol* 2008; 122: 1257–1259
- [324] Shifera AS et al. Identification of microbial agents in tissue specimens of ocular and periocular sarcoidosis using a metagenomics approach. *F1000Res* 2021; 10: 820
- [325] Pleyer U, Gundlach E. Sarcoidose. in *Entzündliche Augenerkrankungen*. Springer Verlag, 2. Auflage 2021; 671–684
- [326] Mochizuki M et al. Revised criteria of International Workshop on Ocular Sarcoidosis (IWOS) for the diagnosis of ocular sarcoidosis. *Br J Ophthalmol* 2019; 103: 1418–1422
- [327] Ruger A et al. Orbitofacial manifestation of sarcoidosis. *Ophthalmologie* 2023; 120: 314–317
- [328] Huang S et al. Bilateral lacrimal gland disease: clinical features and outcomes. *Eye (Lond)* 2022; 36: 2163–2171
- [329] Vahdani K, Rose GE. Sarcoid Orbital Myopathy: Clinical Presentation and Outcomes. *Ophthalmic Plast Reconstr Surg* 2020; 36: 61–66
- [330] Prasse A. The Diagnosis, Differential Diagnosis, and Treatment of Sarcoidosis. *Dtsch Arztebl Int* 2016; 113: 565–574
- [331] Kisser U, Heichel J, Glien A. Rare Diseases of the Orbit. *Laryngorhinootologie* 2021; 100: 51–579
- [332] Pasadhika S, Rosenbaum JT. Ocular Sarcoidosis. *Clin Chest Med* 2015; 36: 669–683
- [333] Marwaha G, Macklis R, Singh AD. Radiation therapy: orbital tumors. *Dev Ophthalmol* 2013; 52: 94–101
- [334] Skinner HD, Garden AS, Rosenthal DI, Kian Ang K et al. Outcomes of malignant tumors of the lacrimal apparatus. *Cancer* 2011; 117: 2801–2810
- [335] Vahdani K, Gupta T, Verity DH, Rose GE. Extension of Masses Involving the Lacrimal Sac to Above the Medial Canthal Tendon. *Ophthalmic Plast Reconstr Surg* 2021; 37: 556–559
- [336] Alam MS, Mukherjee B, Krishnakumar S. Clinical profile and management outcomes of lacrimal drainage system malignancies. *Orbit*. 2022; 41: 429–436
- [337] Marinho A, Delgado Alves J, Fortuna J, Faria R et al. Biological therapy in systemic lupus erythematosus, antiphospholipid syndrome, and Sjögren's syndrome: evidence-and practice-based guidance. *Front Immunol* 2023; 14: 1117699. DOI: 10.3389/fimmu.2023.1117699. eCollection2023
- [338] Flores Balverdi J, Baenas DF, Riscanevo NC, Sánchez AV et al. IgG4-related orbital disease. *Arch Soc Esp Oftalmol (Engl Ed)* 2018; 93: 494–496
- [339] Chawla B, Kashyap S, Sen S, Bajaj MS et al. Clinicopathologic review of epithelial tumors of the lacrimal gland. *Ophthal Plast Reconstr Surg* 2013; 29: 440–445
- [340] Gupta A, Khandelwal A. Lacrimal gland pleomorphic adenoma: an inconceivable diagnosis in a child. *BMJ Case Rep* 2013; 10: DOI: 10.1136/bcr-2013-009138
- [341] O'Rourke MA, McKelvie PA, Angel CM, McNab AA. Lacrimal gland pleomorphic adenoma with extensive necrosis. *Orbit*. 2022; 41: 378–381
- [342] Sharma AK, Sharma R, Misra S, Misra N et al. Pleomorphic Adenoma of the Orbital Ectopic Lacrimal Gland: An Extremely Rare Occurrence with Review of Literature. *Neurol India* 2022; 70: 296–299
- [343] Von Holstein SL, Fehr A, Persson M, Nickelsen M et al. Lacrimal gland pleomorphic adenoma and carcinoma ex pleomorphic adenoma: genomic profiles, gene fusions, and clinical characteristics. *Ophthalmology* 2014; 121: 1125–1133
- [344] de Lima-Souza RA, Rodrigues NM, Scarini JF, Silva MFS et al. Metabolic alterations in carcinoma ex pleomorphic adenoma development of lacrimal glands. *Int Ophthalmol* 2022; 42: 1101–1109
- [345] Kisser U, Heichel J, Glien A. Seltene Erkrankungen der Orbita – Rare Diseases of the Orbit. *Laryngo-Rhino-Otol* 2021; 100: S1–S68
- [346] Schwarcz RM, Coupland SE, Finger PT. Cancer of the orbit and adnexa. *Am J Clin Oncol* 2013; 36: 197–205
- [347] Van Rooij N, Newman AR, Vyas V, Sullivan TJ. A rare case of epithelial-myoeplithelial carcinoma arising ex pleomorphic adenoma of the lacrimal gland: case report and review of the literature. *Orbit*. 2022; 41: 805–809
- [348] Singh S, Ali MJ. Primary Malignant Epithelial Tumors of the Lacrimal Drainage System: A Major Review. *Orbit*. 2021; 40: 179–192
- [349] Von Holstein SL, Fehr A, Persson M, Therkildsen MH et al. Adenoid cystic carcinoma of the lacrimal gland: MYB gene activation, genomic imbalances, and clinical characteristics. *Ophthalmology* 2013; 120: 2130–2138
- [350] Emerick C, Mariano FV, Vargas PA, Nör JE et al. Adenoid Cystic Carcinoma from the salivary and lacrimal glands and the breast: Different clinical outcomes to the same tumor. *Crit Rev Oncol Hematol* 2022; 179: 103792. DOI: 10.1016/j.critrevonc.2022.103792
- [351] Mulay K, Puthyapurayil FM, Mohammad JA, Hasnat Ali M et al. Adenoid cystic carcinoma of the lacrimal gland: role of nuclear survivin (BIRC5) as a prognostic marker. *Histopathology* 2013; 62: 840–846
- [352] Wang Y, Tian Y, Lin J, Chen L et al. Assessment of p16 expression and HPV infection in adenoid cystic carcinoma of the lacrimal gland. *Mol Vis* 2018; 24: 143–152
- [353] Duarte AF, Alpuim Costa D, Caçador N, Boavida AM et al. Adenoid cystic carcinoma of the palpebral lobe of the lacrimal gland-case report and literature review. *Orbit*. 2022; 41: 605–610

- [354] Gensheimer MF, Rainey D, Douglas JG, Liao JJ et al. Neutron radiotherapy for adenoid cystic carcinoma of the lacrimal gland. *Ophthalm Plast Reconstr Surg* 2013; 29: 256–260
- [355] Mansi RA, Morris B, Fulcher T, McDermott JH. Metastatic HER2 lacrimal/salivary gland duct adenocarcinoma. *BMJ Case Rep* 2023; 16: e253928
- [356] Boecker W, Stenman G, Loening T, Andersson MK et al. K5/ K14-positive cells contribute to salivary gland-like breast tumors with myoepithelial differentiation. *Mod Pathol* 2013; 26: 1086–1100
- [357] Rasmussen PK. Diffuse large B-cell lymphoma and mantle cell lymphoma of the ocular adnexal region, and lymphoma of the lacrimal gland: an investigation of clinical and histopathological features. *Acta Ophthalmol* 2013; 91: Thesis 5 1–27
- [358] Hother C, Rasmussen PK, Joshi T, Reker D et al. MicroRNA profiling in ocular adnexal lymphoma: a role for disease. *Invest Ophthalmol Vis Sci* 2013; 54: 5169–5175
- [359] Tanweer F, Mahkamova K, Harkness P. Nasolacrimal duct tumours in the era of endoscopic dacryocystorhinostomy: literature review. *J Laryngol Otol* 2013; 127: 670–675
- [360] Demirci H, Kauh CY, Rajaii F, Elnor VM. Intralesional Rituximab for the Treatment of Recurrent Ocular Adnexal Lymphoma. *Ophthalmic Plast Reconstr Surg* 2017; 33: S70–S71. DOI: 10.1097/IOP.0000000000000666.
- [361] Diab MM, Ali MJ, Mohammed KK. Clinico-radiologic characteristics of lacrimal sac area swellings misdiagnosed as dacryocystocele or mucocele. *Eur J Ophthalmol* 2023; 33: 152–160
- [362] Tanaboonyawat S, Idowu OO, Copperman TS, Vagefi MR et al. Dacryops-A review. *Orbit* 2020; 39: 128–134
- [363] Eweiss AZ, Lund VJ, Jay A, Rose G. Transitional cell tumours of the lacrimal drainage apparatus. *Rhinology* 2013; 51: 349–354
- [364] Lieb WE. Idiopathic orbital inflammation. *Ophthalmologe* 2021; 118: 777–786
- [365] Derakhshandeh R, Dimopoulos YP, Goodglick TA, Chanine J et al. Single Institutional Experience on Orbital Inflammatory Pseudotumor: Diagnostic and Management Challenge. *Balkan Med J* 2021; 38: 239–243
- [366] Mombaerts I, Rose GE, Garrity JA. Orbital inflammation: Biopsy first. *Surv Ophthalmol* 2016; 61: 664–669
- [367] Min HK, Lee YS, Yang SW, Lee J et al. Clinical outcomes and pathological characteristics of immunoglobulin G4-related ophthalmic disease versus orbital inflammatory pseudotumor. *Korean J Intern Med* 2019; 34: 220–226
- [368] Kissler U, Heichel J, Gliem A. Seltene Erkrankungen der Orbita – Rare Diseases of the Orbit. *Laryngo-Rhino-Otol* 2021; 100: S1–S68
- [369] Tawfik HA, Dutton JJ. Orbital Vascular Anomalies: A Nomenclatorial, Etiological, and Nosologic Conundrum. *Ophthalmic Plast Reconstr Surg* 2022; 38: 108–121
- [370] Cunnane MB. Hugh David Curtin: Imaging of orbital disorders. *Handb Clin Neurol* 2016; 135: 659–672
- [371] Thavara BD, Rajagopalawarrier B, Balakrishnan S, Kindangan GS. A Case of Adult Orbital Intraconal Lymphangioma. *Asian J Neurosurg* 2020; 15: 168–171
- [372] Zobel MJ, Nowicki D, Gomez G, Lee J et al. Management of cervicofacial lymphatic malformations requires a multidisciplinary approach. *J Pediatr Surg* 2021; 56: 1062–1067
- [373] Kunimoto K, Yamamoto Y, Jinnin M. ISSVA Classification of Vascular Anomalies and Molecular Biology. *Int J Mol Sci* 2022; 23: 235
- [374] Abdelsalam A, Ramsay IA, Ehiemua U, Thompson JW et al. Thrombosed orbital varix of the inferior ophthalmic vein: A rare cause of acute unilateral proptosis. *Surg Neurol Int* 2023; 14: 186
- [375] Hsu C-H, Hsu W-M. Cavernous Hemangioma of the Orbit: 42 Patients. *J Exp Clin Med Clinical Medicine* 2011; 3: 278–282
- [376] Wassef M, Blei F, Adams D et al Vascular Anomalies Classification: Recommendations from the International Society for the Study of Vascular Anomalies (ISSVA). *Pediatrics* 2015; 136: e203–e214
- [377] Grantzow R, Schmittenebecher P, Höger P et al. S2k-Leitlinie 006/100: Infantile Hämangiome im Säuglings-und Kleinkindesalter. AWMF online 2020
- [378] Durrani AF, Zhou Y, Musch DC, Demirci H. Treatment of Choroidal Hemangioma with Photodynamic Therapy and Bevacizumab. *Ophthalmol Retina* 2022; 6: 533–535
- [379] Kinzinger MR, Strong EB, Bernard J, Steele TO. Intralesional Bevacizumab for the Treatment of Recurrent Sinonasal Hemangioma. *Ann Otol Rhinol Laryngol* 2018; 127: 969–973
- [380] Mahore A, Ramdasi R, Chagla A, Tikeykar V. Intraconal optic sheath schwannoma: report of two cases. *Br J Neurosurg* 2019; 33: 101–103
- [381] Braich PS, Donaldson JC, Bajaj GS, Bearden WH. Isolated Neurofibroma of the Orbit: Case Report and Literature Review. *Ophthalmic Plast Reconstr Surg* 2018; 34: 1–6
- [382] Cheng SF, Chen YI, Chang CY, Peng Y et al Malignant peripheral nerve sheath tumor of the orbit: malignant transformation from neurofibroma without neurofibromatosis. *Ophthalmic Plast Reconstr Surg* 2008; 24: 413–415
- [383] Kansy K, Juergens P, Krol Z, Paulussen M et al. Odontogenic Myxoma: Diagnostic and Therapeutic Challenges in Paediatric and Adult Patients – A Case Series and Review of the Literature. *J Craniomaxillofac Surg* 2012; 40: 271–276
- [384] Liu CK, Williamson JE 3<sup>rd</sup>, Milman T, Lally SE, Shields CL. Intramuscular Eyelid Myxoma. *Ophthalmic Plast Reconstr Surg* 2022; 38: e180–e183
- [385] Fangusaro J, Onar-Thomas A, Poussaint TY, Wu S et al. A phase II trial of selumetinib in children with recurrent optic pathway and hypothalamic low-grade glioma without NF1: a Pediatric Brain Tumor Consortium study. *Neuro Oncol* 2021; 23: 1777–1788
- [386] Pan Y, Hysinger JD, Barron T, Schindler NF et al. NF1 mutation drives neuronal activity-dependent initiation of optic glioma. *Nature* 2021; 594: 277–282
- [387] Rong AJ, Ulloa-Padilla JP, Blessing NW, Tse DT et al. Subperiosteal fibroma of the orbit. *Orbit* 2018; 37: 378–380
- [388] Douglas VP, Douglas KAA, Cestari DM. Optic nerve sheath meningioma. *Curr Opin Ophthalmol* 2020; 31: 455–461
- [389] Tang T, Wang J, Lin T, Zhai Z et al. The treatment efficacy of radiotherapy for optic nerve sheath meningioma. *Eye (Lond)* 2023. DOI: 10.1038/s41433-023-02640-7.
- [390] Huang N, Rayess HM, Svider PF, Rayess NM et al. Orbital Paraganglioma: A Systematic Review. *Skull Base* 2018; 79: 407–412
- [391] Wu Y, Zhao T, Cai Y, Zheng M et al. Clinical outcomes of solitary fibrous tumors and hemangiopericytomas and risk factors related to recurrence and survival based on the 2021 WHO classification of central nervous system tumors. *J Neurosurg* 2023; 1–11. DOI: 10.3171/2023.4.JNS23147.
- [392] Abiri A, Nguyen C, Latif K, Goshtasbi K et al. Head and neck solitary fibrous tumors: A review of the National Cancer Database. *Head Neck* 2023; 45: 1934–1942
- [393] Waldstein G, Keyser R, Stocker JT. The Eye. In: Stocker JT, Dehner LP (eds). *Pediatric Pathology*. Philadelphia: J B Lippincott; 1992: 463–489
- [394] Manjandavida FP, Stathopoulos C, Zhang J, Honavar SG, Shields CL. Intra-arterial chemotherapy in retinoblastoma – A paradigm change. *Indian J Ophthalmol* 2019; 67: 740–775

- [395] Ancona-Lezama D, Dalvin LA, Shields CL. Modern treatment of retinoblastoma: A 2020 review. *Indian J Ophthalmol* 2020; 68: 2356–2365
- [396] Shields CL, Bas Z, Laiton A, Silva AMV et al. Retinoblastoma: emerging concepts in genetics, global disease burden, chemotherapy outcomes, and psychological impact. *Eye (Lond)* 2023; 37: 815–822
- [397] NIH. Childhood Rhabdomyosarcoma Treatment (PDQ™) – Health Professional Version. In: National Cancer Institute at the National Institutes of Health (NIH); 2020
- [398] Olsen TG, Heegaard S. Orbital lymphoma. *Surv Ophthalmol* 2019; 64: 45–66
- [399] Chung SY, Kook KH, Oh YT. Feasibility of partial-orbit irradiation as a treatment strategy for patients with orbital mucosa-associated lymphoid tissue lymphoma. *Can J Ophthalmol* 2023; Apr 18: S0008-418200106-0. DOI: 10.1016/j.cjco.2023.03.015
- [400] Pereira-Da Silva MV, Di Nicola ML, Altomare F, Xu W, Tsang R, Laperriere N, Krema H. Radiation therapy for primary orbital and ocular adnexal lymphoma. *Clin Transl Radiat Oncol* 2022; 38: 15–20
- [401] Ahmed OM, Ma AK, Ahmed TM, Pointdujour-Lim R. Epidemiology, outcomes, and prognostic factors of orbital lymphoma in the United States. *Orbit* 2020; 39: 397–402
- [402] Annibali O, Chiodi F, Sarlo C, Cortes M et al. Rituximab as Single Agent in Primary MALT Lymphoma of the Ocular Adnexa. *Biomed Res Int* 2015; 2015: 895105
- [403] Manta AI, Vittorio A, Sullivan TJ. Long term follow-up of congenital infantile fibrosarcoma of the orbital region. *Orbit* 2023; 42: 641–644
- [404] Yamazaki D, Ogihara N, Horiuchi T. Primary Orbital Dedifferentiated Liposarcoma. *World Neurosurg* 2020; 139: 604–607
- [405] Gobert D, Patey N, Doyon J, Kalin-Hajdu E. Mesenchymal chondrosarcoma of the orbit masquerading as a hemophilic pseudotumor. *Orbit* 2021; 40: 431–434
- [406] Wu K, Avila SA, Bhuyan R, Matloob A et al. Orbital invasion by Esthesioneuroblastoma: a comparative case series and review of literature. *Orbit* 2022; 41: 1–14
- [407] McMillan RA, Van Gompel JJ, Link MJ, Moore EJ et al. Long-term oncologic outcomes in esthesioneuroblastoma: An institutional experience of 143 patients. *Int Forum Allergy Rhinol* 2022; 12: 1457–1467
- [408] Badoual C. Update from the 5<sup>th</sup> Edition of the World Health Organization Classification of Head and Neck Tumors: Oropharynx and Nasopharynx. *Head Neck Pathol* 2022; 16: 19–30
- [409] Wong WM, Young SM, Amrith S. Ophthalmic involvement in nasopharyngeal carcinoma. *Orbit* 2017; 36: 84–90
- [410] Palmisciano P, Ferini G, Ogasawara C, Wahood W et al. Orbital Metastases: A Systematic Review of Clinical Characteristics, Management Strategies, and Treatment Outcomes. *Cancers (Basel)* 2021; 14: 94
- [411] Weisman RA, Kikkawa D, Moe KS, Osguthorpe JD. Orbital tumors. *Otolaryngol Clin North Am* 2001; 34: 1157–1174
- [412] Hosemann W. Innere Nase und Nasennebenhöhlen. In: Strutz J, Mann W: *Praxis der HNO-Heilkunde, Kopf-und Halschirurgie*. Thieme Verlag, 2. Aufl. 2010: 402–454
- [413] Barnes L, Eveson JW, Reichart P et al. Pathology and Genetics of head and neck tumors (WHO organization classification of tumors). IARC Press; 2005
- [414] Hosemann W, Dammer R, Bloß HG, Fietkau R. Therapie maligner Tumoren im Bereich der Nasennebenhöhlen. *HNO* 2002; 50: 578–593
- [415] Lee KY, Seah LL, Tow S, Cullen JF, Fong KS. Nasopharyngeal carcinoma with orbital involvement. *Ophthal Plast Reconstr Surg* 2008; 24: 185–189
- [416] Keche P, Nitnaware AZ, Mair M, Sakhare P et al. A study of tumours giving rise to unilateral proptosis. *Indian J Otolaryngol Head Neck Surg* 2013; 65: 6–13
- [417] Kim YW, Yi KI, Kang MJ, Kim SD et al. The Clinical and Radiologic Features Affecting the Ocular Symptoms in Patients With Paranasal Sinus Mucoceles Involving the Orbit. *J Craniofac Surg* 2021; 32: e247–e251
- [418] Bonavolonta G, Strianese D, Grassi P, Comune C et al. An Analysis of 2,480 space-occupying lesions of the orbit from 1976 to 2011. *Ophthal Plast Reconstr Surg* 2013; Mar-Apr; 29(2): 79–86
- [419] Peng XL, Yue ZZ, Zhang YL, Sun PY. Nasal Sinus Mucoceles Manifesting Ocular Symptoms. *J Craniofac Surg* 2023; 34: e141–e145
- [420] Malik M, Vahdani K, Rose GE. Ophthalmic Presentation and Outcome for Sinonasal Mucoceles. *Ophthalmic Plast Reconstr Surg* 2023; 39: 44–48
- [421] Owosho AA, Potluri A, Bilodeau EA. Osseous dysplasia (cementosseous dysplasia) of the jaw bones in western Pennsylvania patients: analysis of 35 cases. *Pa Dent J (Harrissb)* 2013; 80: 25–29
- [422] Damera NC, Vallabhaneni KC, Tripuraneni SC, Madala S et al. Non malignant maxillary lesions: our experiences. *Indian J Otolaryngol Head Neck Surg* 2013; 65: 74–79
- [423] Muwazi L, Kamulegeya A. The 5-year prevalence of maxillofacial fibro-osseous lesions in Uganda. *Oral Dis* 2014. DOI: 10.1111/odi.12233
- [424] Phattaratatip E, Pholjaroen C, Tiranon P. A Clinicopathologic Analysis of 207 Cases of Benign Fibro-Osseous Lesions of the Jaws. *Int J Surg Pathol* 2014; Jun; 22(4): 326–333
- [425] Waldman S, Shimonov M, Yang N, Spielman D et al. Benign bony tumors of the paranasal sinuses, orbit, and skull base. *Am J Otolaryngol* 2022; 43: 103404
- [426] Foster BL, Ramnitz MS, Gafni RI, Burke AB et al. Rare Bone Diseases and Their Dental, Oral and Craniofacial Manifestations. *J Dent Res* 2014
- [427] E Horvai A, Jordan R. Fibro-Osseous Lesions of the Craniofacial Bones:  $\beta$ -Catenin Immunohistochemical Analysis and CTNNB1 and APC Mutation Analysis. *Horvai EA, Jordan R: Head Neck Pathol* 2014; 8(3): 291–297
- [428] Garg MK, Bhardwaj R, Gupta S, Mann N et al. Sarcomatous transformation Leiomyosarcoma) in polyostotic fibrous dysplasia. *Indian J Endocrinol Metab* 2013; 17: 1120–1123
- [429] Chourmouzi D, Psoma E, Drevelegas A. Ground-glass pattern fibrous dysplasia of frontal sinus. *JBR-BTR* 2013; 96: 378–380
- [430] Wong G, Randhawa P, Stephens J, Saleh H. Fibrous dysplasia of the nasal bone: case reports and literature review. *J Laryngol Otol* 2013; 127: 1152–1154
- [431] Bowers CA, Taussky P, Couldwell WT. Surgical treatment of craniofacial fibrous dysplasia in adults. *Neurosurg Rev* 2014; 37: 47–53
- [432] Fusconi M, Conte M, Pagliarella M, De Vincentis C et al. Fibrous dysplasia of the maxilla: diagnostic reliability of the study image. Literature review. *J Neurol Surg B Skull Base* 2013; 74: 364–368
- [433] Wick MR, McDermott MB, Swanson PE. Proliferative, reparative, and reactive benign bone lesions that may be confused diagnostically with true osseous neoplasms. *Semin Diagn Pathol* 2014; 31: 66–88
- [434] Shi LL, Xiong P, Zhen HT. Management Strategies of Fibrous Dysplasia Involving the Paranasal Sinus and the Adjacent Skull Base. *Ear Nose Throat J* 2022; 1455613221088728. DOI: 10.1177/01455613221088728
- [435] Stevens WW, Schleimer RP, Kern RC. Chronic Rhinosinusitis with Nasal Polyps. *J Allergy Clin Immunol Pract* 2016; 4: 565–572

- [436] Sedaghat AR, Kuan EC, Scadding GK. Epidemiology of Chronic Rhinosinusitis: Prevalence and Risk Factors. *J Allergy Clin Immunol Pract* 2022; 10: 1395–1403
- [437] Vor der Holte AP, Fangk I, Glombitza S, Wilkens L, Welkoborsky HJ. Identification of Rare and Common HPV Genotypes in Sinonasal Papillomas. *Head Neck Pathol* 2020; 14: 936–943
- [438] Kim DY, Hong SL, Lee CH, Jin HR et al. Inverted papilloma of the nasal cavity and paranasal sinuses: a Korean multicenter study. *Laryngoscope* 2012; 122: 487–494
- [439] Saldana M, Wearne M, Beigi B, Petrarca R. Inverted papillomas of the nasal and paranasal sinuses that involve the ocular/adnexal region. *Orbit* 2013; 32: 366–369
- [440] Kamel RH, Khaled A, Abdelfattah AF, Awad AG. Surgical treatment of sinonasal inverted papilloma. *Curr Opin Otolaryngol Head Neck Surg* 2022; 30: 26–32
- [441] Papaspyrou K, Welkoborsky HJ, Gouveris H, Mann WJ. Malignant and benign sinonasal paragangliomas. *Laryngoscope*. 2013; 123: 1830–1836
- [442] Zhu B, Yan J. Orbital Paraganglioma. *J Craniofac Surg* 2019; 30: e503–e506
- [443] Van Gerven L, Vander Poorten V, Jorissen M. Adenocarcinomas of the sinonasal tract: current opinion. *B-ENT* 2011; 7: 15–20
- [444] Ansa B, Goodman M, Ward K, Kono SA et al. Paranasal sinus squamous cell carcinoma incidence and survival based on Surveillance, Epidemiology, and End Results data, 1973 to 2009. *Cancer* 2013; 119: 2602–2610
- [445] Taylor MA, Saba NF. Cancer of the Paranasal Sinuses. *Hematol Oncol Clin North Am* 2021; 35: 949–962
- [446] Kuijpers JH, Louwman MW, Peters R, Janssens GO et al. Trends in sinonasal cancer in The Netherlands: more squamous cell cancer, less adeno-carcinoma. A population-based study 1973-2009. *Eur J Cancer* 2012; 48: 2369–2374
- [447] Yi JS, Cho GS, Shim MJ, Min JY et al. Malignant tumors of the sinonasal tract in the pediatric population. *Acta Otolaryngol* 2012; 132: S21–S26
- [448] Lydiatt WM, Patel SG, O’Sullivan B et al. Head and neck cancers – major changes in the American Joint Committee on Cancer eighth edition cancer staging manual. *CA Cancer J Clin* 2017; 67: 122–137
- [449] Mani N, Shah JP. Squamous Cell Carcinoma and Its Variants. *Adv Otorhinolaryngol* 2020; 84: 124–136
- [450] Ferrari M, Taboni S, Carobbio ALC, Emanuelli E et al. Sinonasal Squamous Cell Carcinoma, a Narrative Reappraisal of the Current Evidence. *Cancers (Basel)* 2021; 13: 2835
- [451] Kisser U, Heichel J, Glien A. Seltene Erkrankungen der Orbita – Rare Diseases of the Orbit. *Laryngo-Rhino-Otol* 2021; 100: S1–S68
- [452] Wolfish EB, Nelson BL, Thompson LD. Sinonasal tract mucoepidermoid carcinoma: a clinicopathologic and immunophenotypic study of 19 cases combined with a comprehensive review of the literature. *Head Neck Pathol* 2012; 6: 191–207
- [453] Jangard M, Hansson J, Ragnarsson-Olding B. Primary sinonasal malignant melanoma: a nationwide study of the Swedish population, 1960-2000. *Rhinology* 2013; 51: 22–30
- [454] Salari B, Foreman RK, Emerick KS, Lawrence DP et al. Sinonasal Mucosal Melanoma: An Update and Review of the Literature. *Am J Dermatopathol* 2022; 44: 424–432
- [455] Gal TJ, Silver N, Huang B. Demographics and treatment trends in sinonasal mucosal melanoma. *Laryngoscope* 2011; 121: 2026–2033
- [456] Ascierto PA, Accorona R, Botti G, Farina D et al. Mucosal melanoma of the head and neck. *Crit Rev Oncol Hematol* 2017; 112: 136–152
- [457] Thawani R, Kim MS, Arastu A, Feng Z et al. The contemporary management of cancers of the sinonasal tract in adults. *CA Cancer J Clin* 2023; 73: 72–112
- [458] Devi CP, Devi KM, Kumar P, Amrutha Sindhu RV. Diagnostic challenges in malignant tumors of nasal cavity and paranasal sinuses. *J Oral Maxillofac Pathol* 2019; 23: 378–382
- [459] Abbondanzo SL, Wenig BM. Non-Hodgkin’s lymphoma of the sinonasal tract: A clinicopathologic and immunophenotypic study of 120 cases. *Cancer* 1995; 75: 1281–1291
- [460] Eriksen PRG, Clasen-Linde E, Brown PN, Haunstrup L et al. NK-and T-cell lymphoma of the nasal cavity and paranasal sinuses in Denmark 1980-2017: a nationwide cohort study. *Leuk Lymphoma* 2022; 63: 2579–2588
- [461] De Potter P, Disneur D, Levecq L, Snyers B. Ocular manifestations of cancer. *J Fr Ophthalmol* 2002; 25: 194–202
- [462] Wallace S, Pilon A, Kwok P, Messner LV et al. Ophthalmic manifestations of an undifferentiated sinonasal carcinoma. *Optom Vis Sci* 2008; 85: 226–229
- [463] Abdelmeguid AS, Bell D, Hanna EY. Sinonasal Undifferentiated Carcinoma. *Curr Oncol Rep* 2019; 21: 26
- [464] Nishino H, Takanosawa M, Kawada K, Kanazawa T et al. Multidisciplinary therapy consisting of minimally invasive resection, irradiation, and intra-arterial infusion of 5-fluorouracil for maxillary sinus carcinomas. *Head Neck* 2013; 35: 772–778
- [465] Maroldi R, Farina D, Battaglia G, Maculotti P et al. Magnetic resonance and computed tomography in the staging of rhinosinusal neoplasms. A cost-effectiveness evaluation. *Radiol Med* 1996; 91: 211–218
- [466] Abt NB, Miller LE, Mokhtari TE, Lin DT et al. Nasal and paranasal sinus mucosal melanoma: Long-term survival outcomes and prognostic factors. *Am J Otolaryngol* 2021; 42: 103070
- [467] Banks C, Husain Q, Bleier BS. Endoscopic endonasal intraconal orbit surgery. *World J Otorhinolaryngol Head Neck Surg* 2019; 6: 100–105
- [468] Kannan S, Hasegawa M, Yamada Y, Kawase T et al. Tumors of the Orbit: Case Report and Review of Surgical Corridors and Current Options. *Asian J Neurosurg* 2019; 14: 678–685
- [469] Frunza A, Slavescu D, Zamfirescu D, Stanculescu L et al. Orbital exenteration – a salvage procedure? *Rom J Morphol Embryol* 2013; 54: 1161–1167
- [470] López F, Rodrigo JP, Cardesa A, Triantafyllou A et al. Update on primary head and neck mucosal melanoma. *Head Neck* 2016; 38: 147–155
- [471] Kreppel M, Scheer M, Beutner D, Drebbler U et al. Stage grouping in tumors of the ethmoid sinuses and the nasal cavity using the sixth edition of the UICC classification of malignant tumors. *Head Neck* 2013; 35: 257–264
- [472] Albu S St, Florian I, Szabo I, Baciut M et al. Craniofacial resection for malignant tumors of the paranasal sinuses. *Chirurgia (Bucur)* 2011; 106: 219–225
- [473] Michel J, Fakhry N, Santini L, Mancini J et al. Nasal and paranasal esthesioneuroblastomas: clinical outcomes. *Eur Ann Otorhinolaryngol Head Neck Dis* 2012; 129: 238–243
- [474] Mueller SK, Bleier BS. Endoscopic surgery for intraconal orbital tumors. *HNO* 2022; 70: 345–351
- [475] Sindwani R, Sreenath SB, Recinos PF. Endoscopic Endonasal Approach to Intraconal Orbital Tumors: Outcomes and Lessons Learned. *Laryngoscope*. 2023. DOI: 10.1002/lary.30757. Online ahead of print.
- [476] Paluzzi A, Gardner PA, Fernandez-Miranda JC, Tormenti MJ et al. “Round-the-Clock” Surgical Access to the Orbit. *J Neurol Surg B Skull Base* 2015; 76: 12–24. DOI: 10.1055/s-0033-1360580

- [477] Welkoborsky HJ, Plontke SK. Chirurgische Zugangswege zur Orbita. *HNO*. 2018; 66: 812–826
- [478] Caballero-García J, Aparicio-García C, Linares-Benavides YJ, López-Sánchez M et al. Minimally Invasive 360-Degree Approach to Intraconal Orbital Tumors. *Am J Ophthalmol* 2021; 224: 301–309
- [479] Welkoborsky HJ, Wiechens B. Chirurgische Zugangswege zur Orbita. In: Welkoborsky HJ, Wiechens B, Hinni ML (Hrsg.). *Orbita*: Thieme Verlag; 2016 S. 345 ff
- [480] Koutourousiou M, Gardner PA, Stefko ST, Paluzzi A et al. Combined endoscopic endonasal transorbital approach with transconjunctival-medial orbitomy for excisional biopsy of the optic nerve: technical note. *J Neurol Surg Rep* 2012; 73: 52–56
- [481] Murchison AP, Rosen MR, Evans JJ, Bilyk JR. Endoscopic approach to the orbital apex and periorbital skull base. *Laryngoscope* 2011; 121: 463–467
- [482] Banks C, Husain Q, Bleier BS. Endoscopic endonasal intraconal orbit surgery. *World J Otorhinolaryngol Head Neck Surg* 2019; 6: 100–105
- [483] Zhang X, Hua W, Quan K, Yu G et al. Endoscopic Endonasal Intraconal Approach for Orbital Tumor Resection: Case Series and Systematic Review. *Front Oncol* 2022; 11: 780551. DOI: 10.3389/fonc.2021.780551. eCollection 2021
- [484] Welkoborsky HJ, Möbius H, Bauer L, Wiechens B. Traumatische Optikusneuropathie. Langzeitergebnisse nach endonasaler mikrochirurgischer Dekompression des N. opticus. *HNO* 2011; 59: 997–1004
- [485] Wagenmann M, Scheckenbach K, Kraus B, Stenin I. Komplikationen bei Operationen an der Rhinobasis. *HNO* 2018; 66: 438–446
- [486] Hosemann W. Fehler und Gefahren: Eingriffe an den Nasennebenhöhlen und der Frontobasis unter Berücksichtigung mediko-legaler Aspekte. *Laryngorhinootologie* 2013; 92: S88–S136
- [487] Kühnel T. Erkennung und Vermeidung von Schwierigkeiten bei der Tränenwegs Chirurgie. *HNO* 2018; 66: 432–437
- [488] Shen YD, Paskowitz D, Merbs SL, Grant MP. Retrocaruncular approach for the repair of medial orbital wall fractures: an anatomical and clinical study. *Craniofacial Trauma Reconstr* 2015; 8: 100–104
- [489] Mombaerts I, Allen RC. The transconjunctival orbitotomy: A versatile approach to the orbit and beyond. *Surv Ophthalmol* 2023; 68: 265–279
- [490] Chhabra N, Wu AW, Fay A, Metson R. Endoscopic resection of orbital hemangiomas. *Int Forum Allergy Rhinol* 2014; 4: 251–254
- [491] Alabiad CR, Weed DT, Walker TJ, Vivero R et al. En bloc resection of lacrimal sac tumors and simultaneous orbital reconstruction: Surgical and functional outcomes. *Ophthal Plast Reconstr Surg* 2014 (Epub)
- [492] Rajabi MT, Tabary M, Baharnoori SM, Salabati M et al. Orbital anatomical parameters affecting outcome of deep lateral orbital wall decompression. *Eur J Ophthalmol* 2021; 31: 2069–2075
- [493] Küchlin S, Gruber M, Reich M, Joachimsen L et al. Orbital decompression in Graves' orbitopathy-Experiences and results. *Ophthalmologie*. 2021; 118: 345–355
- [494] Park SJ, Yang JW. The transconjunctival approach: a minimally invasive approach to various kinds of retrobulbar tumors. *J Craniofac Surg* 2013; 24: 1991–1995
- [495] Kingdom TT, Davies BW, Durairaj VD. Orbital decompression for the management of thyroid eye disease: An analysis of outcomes and complications. *Laryngoscope* 2015; 125: 2034–2040
- [496] Lyson T, Sieskiewicz A, Rogowski M, Mariak Z. Endoscopic lateral orbitotomy. *Acta Neurochir (Wien)* 2014; 156: 1897–1900. DOI: 10.1007/s00701-014-2205-7
- [497] Williams JS, Sahu PD. Surgical management of the orbit in thyroid eye disease: lateral orbital decompression. *Curr Opin Otolaryngol Head Neck Surg* 2021; 29: 289–293
- [498] Reich SS, Null RC, Timoney PJ, Sokol JA. Trends in Orbital Decompression Techniques of Surveyed American Society of Ophthalmic Plastic and Reconstructive Surgery Members. *Ophthal Plast Reconstr Surg* 2016; 32: 434–437
- [499] Bounajem MT, Rennert RC, Budohoski KP, Azab M et al. Modified Lateral Orbitotomy Approach to Lesions of the Orbital Apex, Superior Orbital Fissure, Cavernous Sinus, and Middle Cranial Fossa. *Oper Neurosurg (Hagerstown)* 2023; 24: 514–523
- [500] Tai JHC, Lai KKH, Kuk AKT, Chan E et al. Modified vertical lid split orbitotomy: a case series and literature review. *Orbit* 2023; 42: 181–184
- [501] Wilson S, Ellis E 3<sup>rd</sup>. Surgical approaches to the infraorbital rim and orbital floor: the case for the subtarsal approach. *J Oral Maxillofac Surg* 2006; 64: 104–107
- [502] Ridgway EB, Chen C, Colakoglu S, Gautam S et al. The incidence of lower eyelid malposition after facial fracture repair: a retrospective study and meta-analysis comparing subtarsal, subciliary, and transconjunctival incisions. *Plast Reconstr Surg* 2009; 124: 1578–1586
- [503] Perkins EL, Brandon BM, Sreenath SB, Desai DD et al. Transfacial and Craniofacial Approaches for Resection of Sinonasal and Ventral Skull Base Malignancies. *Otolaryngol Clin North Am* 2017; 50: 287–300
- [504] Cho KJ, Paik JS, Yang SW. Surgical outcomes of transconjunctival anterior orbitotomy for intraconal orbital cavernous hemangioma. *Korean J Ophthalmol* 2010; 24: 274–278
- [505] Rimmer R, Geltzeiler M. Endoscopic Medial Orbitotomy for Lateral Access to Anterior Cranial Base Pathology. *Laryngoscope* 2023; 133: 1336–1338
- [506] Mombaerts I, Allen RC. The transconjunctival orbitotomy: A versatile approach to the orbit and beyond. *Surv Ophthalmol* 2023; 68: 265–279
- [507] Das S, Vathulya M, Singh A, Chaturvedi J et al. Site-based customized surgical approaches for orbital lesion and their outcomes-A case series. *Int J Surg Case Rep* 2023; 110: 108782. DOI: 10.1016/j.ijscr.2023.108782
- [508] Abelovský J, Slávik R, Hocková B, Štorcelová D et al. Transconjunctival Approach for Surgical Repair of Infraorbital Rim Fractures and Orbital Floor Fractures. *Cesk Slov Oftalmol* 2023; Spring 79: 170–176
- [509] Soliman L, Rhee B, Lerner JL, Sobti N et al. Lateral Canthotomy Revisited: A Refined Surgical Approach for Orbital Access. *Plast Reconstr Surg Glob Open* 2023; 11: e5014
- [510] Appling WD, Patrinely JR, Salzer TA. Transconjunctival approach vs subciliary skin-muscle flap approach for orbital fracture repair. *Arch Otolaryngol Head Neck Surg* 1993; 119: 1000–1007
- [511] Oh JY, Rah SH, Kim YH. Transcaruncular approach to blowout fractures of the medial orbital wall. *Korean J Ophthalmol* 2003; 17: 50–54
- [512] Al-Moraissi EA, Thaller SR, Ellis E. Subciliary vs. transconjunctival approach for the management of orbital floor and periorbital fractures: A systematic review and meta-analysis. *J Craniofacial Surg* 2017; 45: 1647–1654
- [513] Davies BW, Hink EM, Durairaj VD. Transconjunctival inferior orbitotomy: indications, surgical technique, and complications. *Craniofacial Trauma Reconstr* 2014; 7: 169–174
- [514] Palavalli MH, Huayllani MT, Gokun Y, Lu Y et al. Surgical Approaches to Orbital Fractures: A Practical and Systematic Review. *Plast Reconstr Surg Glob Open* 2023; 11: e4967
- [515] Yamashita M, Kishibe M, Shimada K. Incidence of lower eyelid complications after a transconjunctival approach: influence of repeated incisions. *J Craniofac Surg* 2014; 25: 1183–1186



- [516] Wagh RD, Naik M, Bothra N, Singh S. Lower eyelid entropion following transconjunctival orbital fracture repair: Case series and literature review. *Saudi J Ophthalmol* 2023; 37: 154–157
- [517] Oztel M, Goh R, Hsu E. Subtarsal Versus Transconjunctival Approach: A Long-Term Follow-Up of Esthetic Outcomes and Complications. *J Oral Maxillofac Surg* 2021; 79: 1327.e1–1327.e6
- [518] Vartanian JG, Toledo RN, Bueno T, Kowalski LP. Orbital exenteration for sinonasal malignancies: indications, rehabilitation and oncologic outcomes. *Curr Opin Otolaryngol Head Neck Surg* 2018; 26: 122–126
- [519] Kasaei A, Eshraghi B, Nekoozadeh S, Ameli K et al. Orbital Exenteration: A 23-year Report. *Korean J Ophthalmol* 2019; 33: 366–370
- [520] Fernandez C, Forrest P, Sivalingam M, Milman T et al. Exenteration and Adjuvant Radiotherapy for Primary Carcinosarcoma of the Anterior Orbit: A Case Report. *Ophthalmic Plast Reconstr Surg* 2021; 37: e136–e139
- [521] Furdova A, Babal P, Zahorjanova P, Sekac J. Subtotal Exenteration of the Orbit for Benign Orbital Disease. *J Craniofac Surg* 2020; 31: 1367–1369
- [522] Herzog M. Tumoren der Nasennebenhöhlen mit Übergreifen auf die Orbita. *HNO* 2018; 66: 730–742. Aug 16. DOI: 10.1007/s00106-018-0540-3