

Intrathekale Therapieoptionen bei Meningeosis carcinomatosa

Intrathecal Therapy Options for Meningeal Carcinomatosis



Autorinnen/Autoren

Madeleine Marowsky¹, Volkmar Müller¹, Barbara Schmalefeldt¹, Kerstin Riecke¹, Isabell Witzel², Elena Laakmann¹

Institute

- 1 Klinik und Poliklinik für Gynäkologie, Universitätsklinikum Hamburg-Eppendorf, Hamburg, Germany
- 2 Klinik für Gynäkologie, Universitätsspital Zürich, Universität Zürich, Zürich, Switzerland

Schlüsselwörter

Meningeosis carcinomatosa, intrathekale Behandlung, Methotrexat, Cytarabin, Trastuzumab

Key words

meningeal carcinomatosis, intrathecal therapy, methotrexate, cytarabine, trastuzumab

eingereicht 27.8.2023

akzeptiert nach Revision 29.9.2023

online publiziert 8.11.2023

Bibliografie

Geburtsh Frauenheilk 2024; 84: 59–67

DOI 10.1055/a-2185-0457

ISSN 0016-5751

© 2023. The Author(s).

This is an open access article published by Thieme under the terms of the Creative Commons Attribution-NonDerivative-NonCommercial-License, permitting copying and reproduction so long as the original work is given appropriate credit. Contents may not be used for commercial purposes, or adapted, remixed, transformed or built upon. (<https://creativecommons.org/licenses/by-nc-nd/4.0/>).

Georg Thieme Verlag KG, Rüdigerstraße 14, 70469 Stuttgart, Germany

Korrespondenzadresse

Dr. Elena Laakmann
Klinik und Poliklinik für Gynäkologie
Universitätsklinikum Hamburg-Eppendorf
Martinistraße 52
20246 Hamburg, Germany
e.laakmann@uke.de

English version at:
<https://doi.org/10.1055/a-2185-0457>.

ZUSAMMENFASSUNG

Bei etwa 5 Prozent aller Patientinnen mit metastasiertem Mammakarzinom kommt es zu einer Fernmetastasierung in die Hirnhäute, der sogenannten Meningeosis carcinomatosa.

Das mediane Überleben dieser Patientinnen liegt bei 3,5 bis 4,5 Monaten. Aktuelle Therapieansätze basieren auf einer strahlentherapeutischen, systemischen sowie intrathekalen Behandlung. Für letzteres sind unter anderem die Wirkstoffe Methotrexat, liposomales Cytarabin und Trastuzumab erhältlich. Ziel dieser Übersichtsarbeit ist es, einen Überblick über diese intrathekalen Therapieoptionen bei der Meningeosis carcinomatosa zu geben. Dafür wurde eine systematische Literaturrecherche in der Datenbank PubMed mittels folgender Begriffe durchgeführt: „meningeal metastases“, „meningeal carcinomatosis“, „leptomeningeal metastasis“, „leptomeningeal carcinomatosis“, „leptomeningeal disease“, „breast cancer“, „MTX“, „Methotrexate“, „DepoCyte“, „liposomal cytarabine“, „Trastuzumab“ und „Anti-HER2“. Hieraus ergaben sich 75 potenziell relevante Studien, von denen nach den zuvor festgelegten Ein- und Ausschlusskriterien 11 in diese Übersichtsarbeit eingeschlossen wurden. Die Studien variieren stark in Bezug auf das Studiendesign, die Kollektivgröße sowie verwendete Dosierungen der Arzneimittel. Die intrathekale Therapie zeigt grundsätzlich ein tolerierbares Nebenwirkungsprofil mit vielversprechenden Ergebnissen im Hinblick auf das mediane Gesamtüberleben für den Arzneistoff Trastuzumab bei HER2-positiven Primärtumoren. Ein multimodaler individueller Ansatz der Therapie sollte im Fokus bei der Behandlung der Meningeosis carcinomatosa stehen. Es mangelt allerdings an Studien, um Wirkungen und Nebenwirkungen der einzelnen Arzneistoffe fundiert vergleichen zu können. Aufgrund der schlechten Prognose der Meningeosis carcinomatosa sollte ein rein symptomatischer Therapieansatz (Best Supportive Care) immer in Betracht gezogen und mit den Patientinnen diskutiert werden.

ABSTRACT

Around 5 percent of all patients with metastatic breast cancer go on to develop distant metastases in the meninges, also known as meningeal carcinomatosis. The median survival of these patients is between 3.5 and 4.5 months. Current treatment approaches are based on radiotherapy, systemic and intrathecal therapy. Methotrexate, liposomal cytarabine and trastuzumab are the most common substances used for intrathecal therapy. The aim of this review was to provide an overview of these intrathecal therapy options for meningeal carcinomatosis. A systematic search of the literature was carried out in PubMed using the following search terms: “menin-

geal metastases”, “meningeal carcinomatosis”, “leptomeningeal metastasis”, “leptomeningeal carcinomatosis”, “leptomeningeal disease”, “breast cancer”, “MTX”, “methotrexate”, “DepoCyte”, “liposomal cytarabine”, “trastuzumab” and “anti-HER2”. This search resulted in 75 potentially relevant studies, 11 of which were included in this review after meeting the previously determined inclusion and exclusion criteria. The studies differ considerably with regards to study design, cohort size, and dosages of administered drugs. In principle, intrathecal therapy has a tolerable side-effects profile and offers

promising results in terms of the median overall survival following treatment with trastuzumab for HER2-positive primary tumors. The focus when treating meningeal carcinomatosis must be on providing a multimodal individual therapeutic approach. However, comprehensive studies which compare the efficacy and side effects of individual pharmaceuticals are lacking. Because of the poor prognosis associated with meningeal carcinomatosis, an approach which treats only the symptoms (best supportive care) should always be considered and discussed with affected patients.

Einleitung

Laut dem Zentrum für Krebsregisterdaten des Robert Koch-Instituts ist das Mammakarzinom basierend auf rund 70000 Neuerkrankungen in Deutschland die häufigste Krebsart der Frau [1]. Dementsprechend erkrankt statistisch gesehen jede 8. Frau im Laufe ihres Lebens an Brustkrebs. Das männliche Geschlecht ist mit lediglich 720 Neuerkrankungen pro Jahr deutlich seltener betroffen und macht damit ca. 1% aller Brustkrebsneuerkrankungen im Jahr aus [1]. Entscheidend für die Prognose der Patientinnen ist unter anderem die Ausbreitung des Tumors (TNM-Klassifikation) und die Tumorbiologie bei Diagnosestellung. Der Erkrankungsverlauf ist maßgeblich von dem Fehlen bzw. Vorhandensein von Fernmetastasen abhängig [2]. In 5 Prozent aller Fälle kommt es zu einer Meningeosis carcinomatosa, einer Fernmetastasierung in die Hirnhäute [3]. Begründet durch die hohe weltweite Inzidenz von Brustkrebs ist das Mammakarzinom der häufigste Primärtumor bei Auftreten einer Meningeosis carcinomatosa [3, 4, 5, 6]. Nach der Diagnose einer Fernmetastasierung eines soliden Tumors in die Hirnhäute liegt das mediane Überleben der Patientinnen bei 3,5 bis 4,5 Monaten [7, 8, 9]. Diese schlechte Prognose erklärt die Bedeutung einer erfolgreichen Therapiestrategie bei der Meningeosis carcinomatosa. Gemäß den Empfehlungen der Arbeitsgemeinschaft Gynäkologische Onkologie (AGO) basiert die Therapie der Meningeosis carcinomatosa auf 3 verschiedenen Säulen [10]. Zum einen besteht die Option der Radiotherapie. Hierbei empfiehlt sich je nach Lokalisation der Metastasen eine fokale, Ganzhirn- oder Neuroachsenbestrahlung [10]. Ein weiterer Therapieansatz ist eine systemische Chemotherapie. Wichtig für die effektive Behandlung der Meningeosis carcinomatosa durch systemisch angewandte Zytostatika ist hierbei, dass die Substanzen die Fähigkeit besitzen, die Blut-Hirn-Schranke passieren zu können. Durch diese erschwerte Voraussetzung für eine erfolgreiche systemische Chemotherapie ergibt sich die dritte Behandlungsoption: die intrathekale Chemotherapie. Optional verwendete Wirkstoffe sind dabei Methotrexat sowie für HER-2 positive Primärtumoren Trastuzumab [10]. Zudem wird wiederholt über die Verwendung von Cytarabin berichtet [11, 12, 13]. Dabei wird für Cytarabin eine liposomale Depotform (DepoCyte) für eine längere Aufrechterhaltung der zytotoxischen Konzentration des Wirkstoffs im Liquor verwendet [14]. Aktuell ist die Substanz im europäischen Umland nicht mehr erhältlich. Ziel dieser Übersichtsarbeit ist es, einen Überblick über diese intrathekalen Therapieoptionen, mitsamt ihrem Nebenwirkungsspektrum,

```
(Meningeal metastases [Title/Abstract]) OR
(meningeal carcinomatosis [Title/Abstract]) OR
(leptomeningeal metastasis [Title/Abstract]) OR
(leptomeningeal carcinomatosis [Title/Abstract]) OR
(leptomeningeal disease [Title/Abstract])
AND (breast cancer [Title/Abstract])
AND (MTX [Title/Abstract]) OR
(Methotrexate [Title/Abstract]) OR
(DepoCyte [Title/Abstract]) OR
(liposomal cytarabine [Title/Abstract]) OR
(Trastuzumab [Title/Abstract]) OR
(Anti-HER2 [Title/Abstract])
```

► Abb. 1 Suchstrategie.

bei der Meningeosis carcinomatosa zu bieten. Unter Anbetracht der schlechten Prognose der Meningeosis carcinomatosa sollte allerdings die Indikation zur Behandlung streng gestellt werden und ein palliativer Therapieansatz auch immer in Erwägung gezogen und mit der Patientin diskutiert werden [10].

Übersicht/Review

Methoden

Eine systemische Literaturrecherche wurde am 16.09.2022 via PubMed durchgeführt. Es wurden nur Publikationen nach 2010 eingeschlossen, die in englischer und deutscher Sprache verfügbar waren. Inkludiert wurden Veröffentlichungen, in denen das Patientinnenkollektiv als Primärtumor ein Mammakarzinom sowie die Diagnose der Meningeosis carcinomatosa besaß. Ausschlusskriterium waren fehlende intrathekale Applikationsform der Medikamente oder andere Medikamente als die zuvor festgelegten.

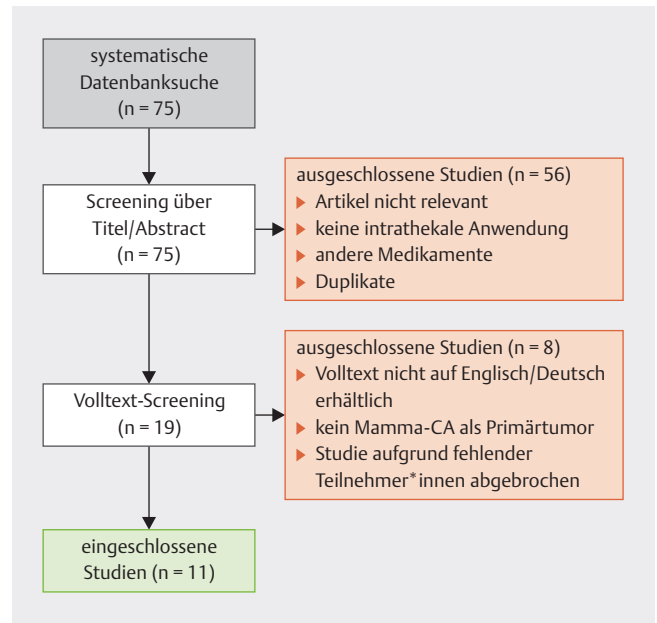
Die systematische Literaturrecherche der Datenbank PubMed wurde in englischer Sprache mittels folgender Begriffe durchgeführt: „meningeal metastases“, „meningeal carcinomatosis“, „leptomeningeal metastasis“, „leptomeningeal carcinomatosis“, „leptomeningeal disease“, „breast cancer“, „MTX“, „Methotrexate“, „DepoCyte“, „liposomal cytarabine“, „Trastuzumab“ und „Anti-HER2“. Die detaillierte Suchstrategie ist ► Abb. 1 zu entnehmen.

Die systematische Literaturrecherche der Datenbank mittels der in ► **Abb. 1** aufgeführten Suchstrategie ergab 75 potenziell relevante Suchergebnisse. Den zuvor festgelegten Ausschlusskriterien entsprechend wurden nach einem Screening des Titels sowie Abstracts 56 Studien ausgeschlossen bzw. aufgrund von Duplikaten entfernt. Die verbliebenen 19 Studien wurden mittels des Volltextes geprüft. Elf Studien, die insgesamt 763 Patientinnen inkludieren, wurden dabei abschließend in die Übersichtsarbeit eingeschlossen (► **Abb. 2**). Das Studiendesign, die Größe des Patientinnenkollektivs sowie die untersuchten Parameter variierten dabei stark (► **Tab. 1**).

Applikationsformen

Alle eingeschlossenen Studien verwendeten eine intrathekale Therapie, wobei sich die Studien teilweise in der Applikationsform unterschieden. Bei 202 Patientinnen wurde die intrathekale Therapie mittels rezidivierender Lumbalpunktionen appliziert [13, 17, 18, 20]. 54 Patientinnen erhielten die Medikamente durch ein Ventrikelreservoir, wobei Oberkampf et al., Freyer et al. und Figura et al. angaben, explizit ein Ommaya-Reservoir zu verwenden [13, 17, 21, 22]. Vier Studien machten keine weitere Angabe zu dem verwendeten Applikationsverfahren [12, 15, 19, 23].

Insgesamt werden applikationsbedingte Nebenwirkungen kaum in den Studien untersucht. Le Rhun et al. berichten, dass keine reservoirbedingte Meningitis beobachtet wurde und keine Revision des Reservoirs erforderlich war [13]. Figura et al. schilderten bei 2 Patientinnen eine Infektion des Ommaya-Reservoir, die zu Shunt-Entfernung, Verabreichung intravenöser Antibiotika und einem Shunt-Ersatz mit Fortsetzung der intrathekalen Therapie nach Beseitigung der Infektion führte [22]. Grundsätzlich sollte laut Literatur allerdings das Ommaya-Reservoir eine homogenere Diffusion im Liquor gewährleisten als eine Lumbalpunktion [24, 25].



► **Abb. 2** Flussdiagramm des Auswahlprozesses, Anzahl = n.

Methodotrexat

Mit intrathekalem (IT) Methotrexat als Therapieoption befassten sich Gauthier et al. sowie der Case Report von Meissner und Addeo [19, 20]. Zudem verglichen 2 Studien Methotrexat mit anderen Behandlungsmethoden [18, 22]. Diese werden unter der Überschrift „Vergleich intrathekalen Wirkstoffe“ genauer erläutert. In der klinischen Studie von Gauthier et al. lag das Durchschnittsalter bei 53 Jahren (Range: 30–78). Eine überwiegende Anzahl der Patientinnen hatten eine hormonrezeptorpositive HER2-negative Tumorbiologie (70% ER positiv; 44% PR positiv; 10% HER2-positiv). 78% der Patientinnen erhielten zusätzlich eine systemische Therapie, die sich nach der zuvor erhaltenden Behandlung richtete.

► **Tab. 1** Charakteristika der Studien.

Autor (Jahr)	Studien-design	n	intrathekale Medikamente	untersuchte Parameter	Ergebnisse
Zagouri et al. (2020) [15]	Metaanalyse	24 Studien, 58 Patientinnen	Trastuzumab allein (n = 20), in Kombi mit systemischer Therapie (n = 37)	klinische Entwicklung, OS, PFS-ZNS, Liquor, MRT, Auswertung erfolgte für die gesamte Kohorte	klinische Symptome: in 55% signifikante Verbesserung OS: 13,2 Monate PFS-ZNS: 5,2 Monate Liquor: Ansprechen 55,6% MRT: Verbesserung/stabil 70,8% Eine Auswertung der Gruppe mit Trastuzumab-mono-Therapie bzw. Kombination mit anderen systemischen Therapien wurde nicht durchgeführt.
Pappa et al. (2019) [16]	Fallbericht	1 Patientin	Trastuzumab	Nebenwirkungen	mögliche medikamenteninduzierte aseptische Meningitis
Oberkampf et al. (2022) [17]	Phase-II-Studie	19 Patientinnen	Trastuzumab	PFS-ZNS, OS, Toxizität, Lebensqualität	PFS: 5,9 Monate OS: 7,9 Monate CTCAE-Toxizität: < 3 Lebensqualität: stabil

►Tab. 1 Fortsetzung

Autor (Jahr)	Studien-design	n	intrathekale Medikamente	untersuchte Parameter	Ergebnisse
Niwińska et al. (2015) [18]	Beobachtungsstudie	149 Patientinnen (96 mit intrathekaler Therapie)	MTX (n = 81) vs. liposomales Cytarabin (n = 15); systemische Therapie (n = 77) vs. keine systemische Therapie (n = 72); WBRT vs. keine WBRT	OS	OS: MTX: 4,2 Monate liposomales Cytarabin: 4,6 Monate systemische Therapie: 6 Monate keine systemische Therapie: 2 Monate WBRT: 4,6 Monate keine WBRT: 3,2 Monate
Meissner und Addeo (2016) [19]	Fallbericht	2 Patientinnen	MTX + Radiotherapie	OS	OS: Fall 1: 17 Jahre Fall 2: 8 Jahre
Le Rhun et al. (2020) [13]	randomisierte kontrollierte Studie	73 Patientinnen (37 in Kontrollgruppe; 36 in Interventionsgruppe)	syst. Therapie (Kontrollgruppe) vs. liposomales Cytarabin + syst. Therapie (Interventionsgruppe)	OS Lebensqualität	OS: Kontrolle: 4 Monate* Intervention: 7,3 Monate* HR = 0,55, 95%-KI: 0,31–0,96, p = 0,04 kein Unterschied in der Lebensqualität
Laakmann et al. (2017) [12]	Fallbericht	2 Patientinnen	liposomales Cytarabin	PFS	PFS-ZNS Fall 1: 73 Tage Fall 2 18 + Monate
Gauthier et al. (2010) [20]	klinische Studie	91 Patientinnen	MTX + Hydrocortisonacetat + Folsäure (oral)	OS prognostische Faktoren	medianes Überleben: 4,5 Monate ungünstige prognostische Faktoren bei der Diagnose: Leistungsstatus, mehr als 3 Chemotherapien vor der MC-Diagnose, negativer Hormonrezeptorstatus, hoher Cyfra 21–1
Freyer et al. (2014) [21]	Fallbericht	1 Patientin	Trastuzumab	Nebenwirkungen	mögliche medikamenteninduzierte aseptische Meningitis
Figura et al. (2019) [22]	Vergleichsstudie	56 Patientinnen	Trastuzumab (n = 18) Methotrexat (n = 14) Thiotepa (n = 1) alleiniger WBRT (n = 23)	PFS-ZNS	signifikanter Unterschied in PFS_ZNS 6-Monats-Raten von 44%, 18% bzw. 26% zwischen IT Trastuzumab, IT Chemotherapie (MTX oder Thiotepa) und WBRT
Carausu et al. (2021) [23]	retrospektive Analyse	312 Patientinnen	MTX/Thiotepa/Cytarabin	OS prognostische Faktoren	OS: MTX: 5,2 Monate* Thiotepa/Cytarabin: 3,5 Monate* HR 1,68, 95%-KI 1,28–2,22; p < 0,001 prognostische Faktoren: triple-negative Tumorbiologie ≥ 3 Behandlungslinien vor IT Therapie ≥ 3 Metastasen IT Thiotepa/Cytarabin anstatt MTX

CTCAE = Common Terminology Criteria of Adverse Events; IT = intrathekal; MTX = Methotrexat; OS = Gesamtüberleben;

PFS-ZNS = progressionsfreies Überleben-zentrales Nervensystem; WBRT = Whole Brain Radio Therapy

* statistische Signifikanz

29% erhielten zusätzlich eine zerebrale, spinale oder kombinierte Strahlentherapie [20]. Diese Kombination aus zerebrospinaler Strahlentherapie mit intrathekaler Applikation wurden ebenso in den beiden Fällen von Meissner und Addeo verwendet [19]. Die Dosierung von Methotrexat lag in dem Case Report von Meissner und Addeo allerdings bei 12,5 mg 1-mal wöchentlich für 6 bzw. 8 Wochen [19]. Gauthier verwendete hingegen 15 mg/Tag Methotrexat (Tage 1–5), Hydrocortisonacetat (Tag 1, um eine Arachnoiditis zu verhindern) und orale Folsäure (Tage 1–5), was

alle 2 Wochen wiederholt wurde. Die Verabreichung von Methotrexat wurde so lange fortgesetzt, bis es zu einer neurologischen Progression oder einem Rezidiv kam oder wie der allgemeine Gesundheitszustand der Patientinnen mit der Behandlung vereinbar war [20].

Die beiden Patientinnen von Meissner und Addeo überlebten zum Zeitpunkt der Verfassung der Studie bereits 8 bzw. 17 Jahre nach der Behandlung und befanden sich zum Zeitpunkt der Veröffentlichung in vollständiger klinischer und radiologischer Remis-

sion [19]. Gauthier et al. berichteten von einem medianen Überleben von 4,5 Monaten (Range 0–53 Monate) [20]. Im Case Report von Meissner und Addeo wird allgemein von einer guten Verträglichkeit des IT Methotrexat gesprochen, ohne Auftreten von schwerwiegenden Nebenwirkungen [19]. In der retrospektiven Vergleichsstudie von Figura et al. wurde von einer möglichen chemisch induzierten Meningitis als Folge der IT-Methotrexat-Therapie berichtet, die mit Steroiden behandelt wurde [22].

Liposomales Cytarabin

Von einer intrathekalen Anwendung des liposomalen Cytarabin berichteten Le Rhun et al. sowie Laakmann et al. [12, 13]. Die überwiegende Anzahl der Patientinnen hatten eine hormonrezeptorpositive, HER2-negative Tumorbiologie des Mammakarzinoms. Le Rhun et al. untersuchten in einer randomisierten kontrollierten Studie die alleinige systemische Therapie im Vergleich zur systemischen Therapie in Kombination mit IT liposomalen Cytarabin. Die systemische Behandlung wurde vor der Randomisierung entsprechend den molekularen Tumoreigenschaften, den vorangegangenen Behandlungslinien und dem Allgemeinzustand ausgewählt. Das Durchschnittsalter des Patientinnenkollektivs betrug bei Studieneinschluss 50,2 (Range: 29,7–84,1) Jahre, und der Primärtumor war meist ein invasives Karzinom des nicht speziellen Typs (NST) [13]. Sowohl in der randomisierten kontrollierten Studie als auch in dem Case Report von Laakmann et al. wurde eine Dosierung von 50 mg IT liposomalen Cytarabin alle 14 Tage verwendet [12, 13]. Die 2 vorgestellten Fälle von Laakmann et al. erhielten zudem eine systemische Therapie sowie eine Strahlentherapie [12].

Die Auswertung der randomisierten kontrollierten Studie ergab, dass die Zugabe von IT liposomalen Cytarabin zur systemischen Behandlung das progressionsfreie Intervall im zentralen Nervensystem (PFS-ZNS) verbesserte (Kontrollgruppe: medianes PFS-ZNS 2,2 Monate; Interventionsgruppe: medianes PFS-ZNS 3,8 Monate). Die mediane Gesamtüberlebenszeit betrug 4,0 Monate (95%-KI: 2,2–6,3 Monate) in der Kontrollgruppe gegenüber 7,3 Monaten (95%-KI: 3,9–9,6 Monate) in der Interventionsgruppe [13]. Der Case Report von Laakmann et al. berichtete von einem Gesamtüberleben von 79 Tagen in Fall 1 bzw. in Fall 2 von einem progressionsfreien Überleben von mehr als 18 Monaten. Beide Fälle von Laakmann et al. zeigten ein schnelles neurologisches Ansprechen auf die Therapie. Dies könnte laut den Autor*innen mit dem schnellen Beginn der multimodalen Behandlung nach der Diagnose erklärt werden [12].

Infektionen des Common Terminology Criteria of Adverse Events-(CTCAE-)Grad 3 oder mehr wurden bei 11% der Patientinnen von Le Rhun et al. festgestellt. Zu den häufigsten CTCAE-Toxizitäten Grad 3 gehörten hämatologische Nebenwirkungen (72%); insbesondere eine Abnahme der Lymphozytenzahl und eine Neutropenie traten hierbei auf [13]. Laakmann et al. berichteten zudem von Kopfschmerzen, Übelkeit, Schwindel und Doppelbildern, die während der Behandlung bei Fall 2 auftraten. Die Therapie sei jedoch insgesamt gut verträglich [12].

Trastuzumab

Vier Studien beschäftigen sich mit der Verwendung von IT Trastuzumab bei HER2-positiven Mammakarzinomen als Primärtumor

[15, 16, 17, 21]. Trotz des stark variierenden Studiendesigns wies die Metaanalyse von Zagouri et al. und die Phase-II-Studie von Oberkampf et al. Ähnlichkeiten in Bezug auf das Patientinnenkollektiv auf. Das Durchschnittsalter der Patientinnen zu Beginn der Therapie betrug 50,7 Jahre (Range: 24–80 Jahre) [15] bzw. 51,2 (Range: 34,8–70,7) Jahre [17]. Alle inkludierten Patientinnen in beiden Studien hatten als Primärtumor ein HER2-positives Mammakarzinom. 32% der Patientinnen von Oberkampf et al. wurden vor der Verwendung von IT Trastuzumab mittels IT Methotrexat, IT liposomalen Cytarabin bzw. IT Thiotepa behandelt [17]. Bei Zagouri et al. bekamen 21,7% der Fälle zuvor Methotrexat entweder intravenös oder intrathekal appliziert [15]. Lediglich 34,5% der Patientinnen in der Studie von Zagouri et al. sowie 32% in der Phase-II-Studie erhielten während der IT-Trastuzumab-Therapie keine weitere Behandlung, die sich gegen die Meningeosis carcinomatosa richtete [15, 17]. Bei Zagouri et al. und bei Oberkampf et al. erhielt ein Großteil der Fälle zusätzlich zum IT Trastuzumab eine nicht einheitliche systemische Therapie, die auf einer Chemo-, einer endokrinen oder einer anti-HER2-gerichteten Therapie basierte, sowie eine Strahlentherapie des Gehirns. Oberkampf et al. applizierten wöchentlich 150 mg Trastuzumab intrathekal über 8 Wochen. Die verabreichte Dosis von 150 mg wurde in der Phase-I-Studie von Bonneau et al. ermittelt [26]. In der Studie wurde die angestrebte Liquorkonzentration bei der Höchstdosis (150 mg) erreicht, ohne dass bei den Patientinnen eine dosislimitierende Toxizität auftrat [26]. Durch die Vielzahl an eingeschlossenen Studien in der Metaanalyse und der dementsprechenden unterschiedlichen Dosierung über stark variierende Zeiteinheiten gaben Zagouri et al. die mittlere Gesamtdosis des intrathekal verabreichten Trastuzumab von 711,9 mg (SD 634,9, Median 450) an. Zum Vergleich liegt die errechnete Gesamtdosis von Oberkampf et al. bei 1200 mg (8×150 mg).

Insgesamt ergab die Auswertung der Metaanalyse von Zagouri et al., dass die Behandlung in 55% zu einer signifikanten klinischen Verbesserung führte. MR-grafisch zeigte sich in 70,8% eine partielle Remission oder stabile Situation. Ein Ansprechen des Liquors war bei 55,6% der Fälle gegeben. Das mediane Gesamtüberleben lag bei 13,2 Monaten und das PFS-ZNS bei 5,2 Monaten [15]. Oberkampf et al. kamen nach 8 Wochen Intervention zu dem Ergebnis, dass 74% der Patientinnen ($n = 14$) frei von einer klinischen neurologischen Progression waren. Das mediane PFS-ZNS lag bei 5,9 Monaten und das mediane Gesamtüberleben bei 7,9 Monaten [17].

Oberkampf et al. sowie Zagouri et al. berichteten über ein allgemein tolerierbares Sicherheitsprofil von IT Trastuzumab [15, 17]. In der Metaanalyse wurden in 87,9% der Fälle keine schwerwiegenden unerwünschten Ereignisse verzeichnet. Es ist keine Toxizität über Grad 3 der CTCAE aufgetreten [15]. Zu den Nebenwirkungen, die möglicherweise mit der Behandlung zusammenhängen, gehörten: Kopfschmerzen, Krampfanfälle und allergische Reaktionen. Diese sind jeweils in 5% der Fälle aufgetreten [17]. Die Case Reports von Freyer et al. und Pappa et al. berichteten unabhängig voneinander von – vermutlich durch Trastuzumab ausgelöst – medikamenteninduzierten, aseptischen Meningitiden [16, 21]. Bei Freyer et al. wurde die Behandlung mit intrathekalem Trastuzumab der 43-jährigen Patientin nach der Diagnose der arzneimittelinduzierten, aseptischen Meningitis abgebrochen. Sie erhielt erstmalig

30 mg IT Trastuzumab über ein Ommaya-Reservoir und entwickelten innerhalb von 2 Stunden die ersten Symptome [21]. Im Gegensatz dazu zeigte der Fallbericht von Pappa et al., dass trotz auftretender Nebenwirkungen bei einer IT-Trastuzumab-Behandlung eine Therapie fortgesetzt werden konnte. Die 36-jährige Patientin aus dem Fallbericht erhielt für 8 Wochen 150 mg IT Trastuzumab wöchentlich. Nach der 5. Injektion wurde die Diagnose einer arzneimittelinduzierten Meningitis gestellt. Aufgrund der erfolgreichen Therapie wurde die Behandlung mit IT Trastuzumab ohne weitere unerwünschte Ereignisse im Verlauf fortgesetzt [16].

Vergleich intrathekalen Wirkstoffe

Figura et al. stellten einen signifikanten Unterschied beim PFS-ZNS mit 6-Monats-Raten von 44%, 18% bzw. 26% ($p = 0,04$) zwischen IT Trastuzumab, IT Chemotherapie (Methotrexat oder Thiotepa) und Ganzhirnbestrahlung fest. Die 6- und 12-monatigen Gesamtüberlebensraten betragen 67%, 39% und 31% bzw. 54%, 10% und 19% zwischen der IT-Trastuzumab-, der IT-Chemotherapie- und der alleinigen Ganzhirnbestrahlungs-Gruppe. Die 3 unterschiedlichen Interventionsgruppen wiesen dabei keine signifikanten Unterschiede in Bezug auf das Alter der Patientinnen, den Karnofsky-Performance-Status, das Vorhandensein von parenchymatösen Hirnmetastasen oder die Anwendung einer systemischen Therapie zum Zeitpunkt der Meningeosis-carcinomatosa-Behandlung auf. Die IT-Trastuzumab-Interventionsgruppe hatte überwiegend ein hormonrezeptorpositives und HER2-positives Mammakarzinom als Primärtumor. Die anderen beiden Gruppen hatten meist einen hormonrezeptorpositiven und HER2-negativen Primärtumor. IT Methotrexat wurde in einer Dosierung von 12 mg wöchentlich verabreicht. Eine Patientin erhielt 2-mal wöchentlich Thiotepa in einer Dosis von 10 mg. Die meisten Patientinnen ($n = 20$; 87%), die eine Ganzhirnbestrahlung erhielten, wurden mit Dosen von 30 Gy in 10 Fraktionen oder 37,5 Gy in 15 Fraktionen behandelt. IT Trastuzumab wurde in Anfangsdosen zwischen 20 und 50 mg verabreicht. Die Patientinnen erhielten 4 Wochen lang 2-mal wöchentlich IT Trastuzumab, dann 4 Wochen lang wöchentlich und anschließend 4 Wochen lang alle 2 Wochen den Arzneistoff. Nach der anfänglichen Behandlungsphase wurden in der Regel weiterhin 80 mg alle 2 Wochen oder monatlich appliziert [22]. Dies stellte, von allen in dieser Übersichtsarbeit eingeschlossenen Studien, die geringste verwendete maximale Dosis dar. In der Phase-II-Studie von Oberkampf et al. wurden 150 mg pro Woche bei einem ähnlichen Wirkungs- bzw. Nebenwirkungsprofil verwendet [17].

Niwińska et al. untersuchten in ihrer prospektiven Beobachtungsstudie die Wirksamkeit unterschiedlicher Behandlungsstrategien von 149 Patient*innen mit Meningeosis carcinomatosa [18]. Dabei wurde grundsätzlich differenziert zwischen den Patientinnen, die liposomales Cytarabin ($n = 15$) oder Methotrexat ($n = 81$) erhielten. Insgesamt wurde eine multimodale Behandlungsstrategie gewählt, sodass die Patientinnen zusätzlich zur intrathekalen Therapie größtenteils noch eine systemische Therapie ($n = 77$) bzw. Strahlentherapie ($n = 92$) erhielten. Die systemische Therapie wurde dabei individuell auch dem Allgemeinzustand der Patientinnen sowie entsprechend der Tumorbiologie des Mammakarzinoms angepasst. Die überwiegende Anzahl der Patientinnen hatten ein

hormonrezeptorpositives HER2-negatives Mammakarzinom. Methotrexat wurde in einer Dosis von 10 mg inklusive 4 mg Dexamethason in den ersten 2 Wochen 2-mal wöchentlich verabreicht und dann, nach Erreichen einer klinischen Besserung, 1-mal wöchentlich, bis die Gesamtdosis von 150 mg verabreicht wurde. Liposomales Cytarabin wurde in einer Dosis von 50 mg alle 2 Wochen für insgesamt 5 Behandlungen verabreicht und danach 1-mal alle 4 Wochen bis zum Fortschreiten der Krankheit. Niwińska et al. kamen zu dem Ergebnis, dass insgesamt von den Behandlungsmethoden nur die systemische Therapie das Überleben der untersuchten Patientinnenpopulation verlängerte. Das Overall Survival (OS) von Patientinnen, die intrathekal mit Methotrexat behandelt wurden, und von Patientinnen, die mit liposomalem Cytarabin behandelt wurden, war hierbei vergleichbar (IT Methotrexat = 4,2 Monate; IT liposomales Cytarabin = 4,6 Monate). Das OS der Patientinnen, die eine systemische Behandlung erhielten, war 6 Monate; bei den Patientinnen, die keine systemische Behandlung erhielten, betrug das OS hingegen 2 Monate [18]. Ebenfalls mit dem Gesamtüberleben bei der Verwendung von liposomalem Cytarabin haben sich der Case Report von Laakmann et al. sowie die prospektive Beobachtungsstudie von Le Rhun et al. beschäftigt. Die Ergebnisse von Niwińska et al. stehen dabei im Kontrast zu Laakmann et al. sowie Le Rhun et al. Die Autor*innen kamen in ihren Studien zu dem Resultat, dass die Verwendung von IT liposomalem Cytarabin zu einer deutlichen Verlängerung des ursprünglich erwarteten medianen Gesamtüberlebens führte [12, 13].

Zu konträren Ergebnissen kommen auch Carausa et al., deren Studie unter dem Punkt „Prognostische Faktoren“ näher erläutert wird. Die Verwendung von IT Cytarabin bzw. Thiotepa führte in der Studie von Carausa et al. zu einem Gesamtüberleben von 3,5 Monaten, demgegenüber führte die Applikation von intrathekalem Methotrexat zu einem Gesamtüberleben von 5,1 Monaten. Genaue Angaben zum Behandlungsschema, in Bezug auf Dosierung und Zeitintervallen wurden nicht gemacht [23].

Prognostische Faktoren

Guthier et al. und Carausa et al. versuchten prognostische Faktoren zu identifizieren, um Subgruppen zu definieren, die sich für bestimmte Therapiekonzepte eignen könnten [20, 23]. Mithilfe einer multivariaten Analyse konnten Guthier et al. 4 prognostische Faktoren unabhängig voneinander mit dem Gesamtüberleben in Verbindung bringen: den Hormonrezeptorstatus, den Leistungsstatus (ECOG-Status), die Anzahl der vorangegangenen Chemotherapielinien und den Cyfra-21-1-Spiegel im Liquor zum Zeitpunkt der Diagnose. Der Leistungsstatus wurde mittels ECOG Performance Status (ECOG) ermittelt. Ungünstige prognostische Faktoren bei der Diagnose waren nach Gauthier et al. ein ECOG-Status > 2 , mehr als 3 Chemotherapien vor der Diagnose einer Meningeosis carcinomatosa, ein negativer Hormonrezeptorstatus und ein hoher Cyfra-21-1-Spiegel. Auf der Grundlage dieser 4 prognostischen Faktoren bildeten Gauthier et al. den „Curie-Score“, einen Prognosescore, mit dem die Patientinnen in 3 Gruppen mit schlechter, mittlerer und guter Prognose eingeteilt werden konnten. Jeder Faktor wurde gleich gewichtet, da er einen ähnlichen Einfluss auf das Gesamtüberleben in der Studie hatte. Der Gesamtscore ergab sich aus der Summe des Hormonrezeptor-

status (negativ = 1 und positiv = 0), ECOG-Status (3, 4 = 1 und 0, 1, 2 = 0), vorangegangene Chemotherapielinien (mehr als 3 vorangegangene Linien = 1; weniger als oder gleich 3 Linien = 0) und anfänglichem Cyfra-21-1-Spiegel im Liquor (> 4 ng/ml = 1) (► **Tab. 2**). Da der Cyfra 21-1, ein Fragment des Cytokeratins 19, nicht routinemäßig bei Patientinnen mit Meningeosis carcinomatosa ermittelt wurde, existiert zudem ein vereinfachter Score ohne den Cyfra-21-1-Wert. Gauthier et al. bezogen sich bei der Verwendung dieses Wertes auf die Studie von Klee et al., laut der Cyfra 21-1 die Tumorlast im Liquor widerspiegeln könnte [20, 27].

Dieser vereinfachte Curie-Score wurde in der Studie von Carausu et al. validiert. Insgesamt konnte durch die Autor*innen die prognostische Rolle des Scores bestätigt werden, es existierte allerdings ein niedriger C-Index von 0,57. Bei Anwendung auf die Patientinnenpopulation von Carausu et al. war der Curie-Score signifikant prognostisch für das Gesamtüberleben der Patientinnen. Aufgrund der geringen Anzahl von Patientinnen mit einem Score von 3 haben Carausu et al. die Patientinnen in nur 3 Risikogruppen mit Scores von 0, 1 bzw. 2–3 eingeteilt. 12,8% der Patientinnen hatten einen Curie-Score von 0 und ein medianes OS von 13,2 Monaten, 39,4% der Patientinnen hatten einen Score von 1 und ein medianes OS von 5,0 Monaten und 47,8% der Patientinnen hatten einen Score von 2–3 und ein medianes OS von 3,5 Monaten [23].

Carausu et al. untersuchten zudem selbst mittels multivariater Analyse ihre eigene Patientinnenkohorte. Insgesamt 312 Patientinnen, die überwiegend einen hormonrezeptorpositiven, HER2-negativen Subtypen hatten, erhielten entweder intrathekales Methotrexat, Thiotepa oder Cytarabin (liposomales oder nicht liposomales). Signifikante prognostische Faktoren, die bei der multivariaten Analyse mit einem schlechteren Ergebnis assoziiert waren, waren ein triple-negatives Mammakarzinom als Primärtumor, ≥ 3 durchgeführte Behandlungslinien vor der IT Therapie, ≥ 3 weitere Metastasen und die Verwendung von IT Cytarabin oder Thiotepa gegenüber Methotrexat, während die gleichzeitige systemische Therapie mit einem besseren Gesamtüberleben verbunden war (► **Tab. 2**) [23].

Gauthier et al. und Carausu et al. wiesen insgesamt auf bereits existente ungünstige prognostische Faktoren in ihren Patientinnenkollektiven hin [20, 23]. Die Validierung des Curie-Score veranschaulichte allerdings die Schwierigkeit der Erstellung eines universell anwendbaren Prognose-scores für eine Erkrankung, zu der solch eine geringe Datenmenge existiert [23]. Diverse Variablen (Hormonrezeptorstatus, histologischer Subtyp, Vorbehandlung) sind noch nicht allumfassend erfasst, um einen verlässlichen Score zu gewährleisten.

Lebensqualität

Oberkampff et al. sowie Le Rhun et al. kommen in ihren Arbeiten zu der Schlussfolgerung, dass die Lebensqualität der Patientinnen unter der intrathekalen Therapie insgesamt erhalten bleibt [13, 17]. Le Rhun et al. konnten feststellen, dass es keinen Unterschied in der Lebensqualität zwischen der Kohorte, die eine IT Therapie erhalten hat, und der Kontrollgruppe gibt, obwohl die Interventionsgruppe mehr Infektionen des CTCAE-Grades 3 erlitt. Le Rhun et al. führten dies auf die Verlängerung des progressionsfreien Überlebens durch die intrathekale Therapie zurück [13].

► **Tab. 2** Prognostische Faktoren.

prognostischer Faktor	Wertung
Currie-Score (Gauthier et al., 2010) [20]	
Hormonrezeptorstatus	negativ = 1; positiv = 0
ECOG-Status	3,4 = 1; 0,1,2 = 0
Anzahl vorangegangener Chemotherapielinien	> 3 = 1; < 3 = 0
Cyfra 21-1	> 4 ng/ml = 1; < 4 ng/ml = 0
Carausu et al. (2021) [23]	
triple-negatives Mammakarzinom	negativ
Anzahl Behandlungslinien vor der IT Therapie	≥ 3 = negativ
weitere Metastasen	≥ 3 = negativ
Verwendung von IT Cytarabin/Thiotepa gegenüber MTX	negativ
<i>Anmerkung:</i> Curie-Score: gute Prognose: 0–1; mittlere Prognose: 2; schlechte Prognose: 3–4	

Diskussion

Die intrathekale Therapie zeigt grundsätzlich ein tolerierbares Nebenwirkungsprofil mit besonders vielversprechenden Ergebnissen für den Arzneistoff Trastuzumab bei HER2-positiven Primärtumoren. Ein elementarer Vorteil des liposomalen Cytarabin im Vergleich zum verwendeten Trastuzumab ist allerdings, dass die Applikation lediglich alle 2 Wochen durchgeführt wurde. Dies bedeutet für die Patientinnen seltenere Behandlungssitzungen. Bei der Anwendung von liposomalen Cytarabin muss jedoch bedacht werden, dass es wiederholt zu Lieferengpässen kam und die Substanz aktuell auf dem europäischen Markt nicht erhältlich ist [13, 28].

Die vorgenommenen Vergleiche der eingeschlossenen Studien müssen vor dem Hintergrund betrachtet werden, dass alle Studien sehr heterogene Charakteristika der Patientinnenpopulationen besitzen sowie unterschiedliche Dosierungen und Applikationsmethoden verwendeten. Zudem wurde die systematische Literaturrecherche lediglich via PubMed durchgeführt, und ausschließlich auf Deutsch oder Englisch verfasste Ergebnisse wurden in Betracht gezogen. Dadurch wurden potenziell weitere relevante Studien aus anderen Datenbanken und in anderer Sprache nicht eingeschlossen.

Um langfristig die optimale Applikationsform für die IT Therapie bei der Meningeosis carcinomatosa festzulegen, könnten prospektiv angelegte Studien an den bisher umschriebenen Unterschieden der Applikationsformen anknüpfen und einen Fokus auf die Vor- sowie Nachteile der verwendeten Applikationsverfahren legen.

Gegenstand aktueller Studien ist zudem die Verwendung von Immuncheckpoint-Inhibitoren. Die ersten Studien haben den Einsatz von Immuncheckpoint-Inhibitoren bei Patientinnen mit Melanomen und Meningeosis carcinomatosa geprüft. So berichten Glitza Oliva et al. in ihrer Phase-I/Ib-Studie über 25 Melanom-

patientinnen mit Meningeosis carcinomatosa, die den PD-1-Inhibitor Nivolumab erhielten. Nivolumab wurde in der Studie zunächst für einen Zyklus intrathekal und für alle weiteren Zyklen zusätzlich intravenös appliziert. Die Ergebnisse deuten darauf hin, dass die Verwendung von Nivolumab intrathekal und intravenös zu einer Verbesserung des Gesamtüberlebens führt. In der Studie konnte ein medianes Überleben von 4,9 Monaten erreicht werden. Zudem traten bei einer maximalen Dosis von 50 mg Nivolumab intrathekal keine dosislimitierenden Toxizitäten auf [29].

Im Kontrast zu den vielversprechenden Ergebnissen für die intrathekale Therapieoptionen steht die randomisierte Studie von Boogerd et al. Patientinnen mit einer Meningeosis carcinomatosa beim Mammakarzinom wurden randomisiert der intrathekalen (n = 17) bzw. nicht intrathekalen (n = 18) Therapie zugeordnet. In beiden Gruppen basierte die Behandlung auf einer systemischen Therapie sowie Radiotherapie. Eine Gruppe erhielt zusätzlich noch eine intrathekale Behandlung mit MTX. Boogerd et al. kamen dabei zu dem Resultat, dass die intrathekale Therapie zu keiner Verbesserung des Gesamtüberlebens führt (OS intrathekal: 18,3 Wochen; OS nicht intrathekal: 30,3 Wochen) [30].

Für eine evidenzbasierte Einschätzung der intrathekalen Therapieoptionen fehlen zum aktuellen Zeitpunkt randomisierte prospektive Studien an homogenen Patientinnenkohorten, die aktuell verfügbare Therapieoptionen der Meningeosis carcinomatosa beinhalten und miteinander vergleichen. Da diese aufgrund der geringen Inzidenz der Meningeosis carcinomatosa schwierig durchzuführen sind, empfiehlt sich, dass die Meningeosis-carcinomatosa-Patientinnen in das Brain Metastases in Breast Cancer BMBC Register eingeschlossen werden [31]. Eine große Anzahl dokumentierter Fälle ermöglicht es in Zukunft, Untergruppen mit vergleichbaren prognostischen Faktoren zu analysieren. So können Rückschlüsse auf die Wirksamkeit und Nebenwirkungen der intrathekalen und systemischen Chemo- und Strahlentherapie gezogen werden. Das große Interesse an weiteren Studien wird durch die Ergebnisse der Umfrage der Breast International Group bestätigt. Insgesamt 241 Einrichtungen nahmen an der Umfrage teil, die einen Überblick über den aktuellen Umgang mit Meningeosis-carcinomatosa-Patientinnen schafft. Über 90% der teilnehmenden Einrichtungen sind interessiert an der Teilnahme an einem Register sowie an weiteren Studien zur Meningeosis carcinomatosa [32]. In zukünftigen Studien sollte zudem ein zusätzlicher Fokus auf die Lebensqualität der Patientinnen unter den unterschiedlichen Therapiestrategien gesetzt werden.

Schlussfolgerung

Einzelne Studien zeigen, dass insgesamt eine frühzeitige multimodale Therapie, die eine strahlentherapeutische, systemische oder intrathekale Behandlung inkludiert, zu einem besseren Gesamtüberleben der Patientinnen führt [12, 13, 23]. Es mangelt jedoch an randomisierten kontrollierten Studien, die diese Ergebnisse stützen. Durch die langfristige Etablierung eines prognostischen Scores könnte die Identifizierung einzelner Subgruppen, für die bestimmte Behandlungsstrategien besonders sinnvoll sind, möglich werden. Ein multimodaler individueller Ansatz der Therapie sollte dabei immer im Fokus stehen und der meist palliative Charakter der Situation reflektiert werden.

Interessenkonflikt

MM: kein Interessenkonflikt in Bezug auf die dargestellte Thematik.
 EL: keine Interessenkonflikte in Bezug auf die dargestellte Thematik.
 KR: keine Interessenkonflikte in Bezug auf die dargestellte Thematik.
 IW: kein Interessenskonflikt in Bezug auf die dargestellte Thematik.
 VM: Vortragshonorare: AstraZeneca, Daiichi-Sankyo, Eisai, GSK, Pfizer, MSD, Medac, Novartis, Roche, Seagen, Onkowissen, high5 Oncology, Medscape, Gilead, Pierre Fabre, Medscape. Beratertätigkeit: Roche, Pierre Fabre, Amgen, ClinSol, Novartis, MSD, Daiichi-Sankyo, Eisai, Lilly, Sanofi, Seagen, Gilead, Stemline, ClinSol. Forschungsunterstützung an den Arbeitgeber: Novartis, Roche, Seagen, Genentech, AstraZeneca. Reisekosten: Roche, Pfizer, Daiichi-Sankyo.

References/Literatur

- [1] Zentrum für Krebsregisterdaten, R.K.-I. Brustkrebs. 2019. Zugriff am 07. September 2022 unter: https://www.krebsdaten.de/Krebs/DE/Content/Krebsarten/Brustkrebs/brustkrebs_node.html;jsessionid=2EA11A19A0F0B50977FADAF71B921254.internet102
- [2] Deutsche Krebsgesellschaft (DKG). Interdisziplinäre S3-Leitlinie für die Früherkennung, Diagnostik, Therapie und Nachsorge des Mammakarzinoms. 2021. Zugriff am 07. September 2022 unter: <https://www.awmf.org/leitlinien/detail/II/032-045OL.html>
- [3] Mack F, Baumert BG, Schäfer N et al. Therapy of leptomeningeal metastasis in solid tumors. *Cancer Treat Rev* 2016; 43: 83–91. doi:10.1016/j.ctrv.2015.12.004
- [4] Chamberlain MC, Kormanik PR. Carcinomatous meningitis secondary to breast cancer: predictors of response to combined modality therapy. *J Neurooncol* 1997; 35: 55–64. doi:10.1023/a:1005803918194
- [5] Rudnicka H, Niwińska A, Murawska M. Breast cancer leptomeningeal metastasis—the role of multimodality treatment. *J Neurooncol* 2007; 84: 57–62. doi:10.1007/s11060-007-9340-4
- [6] Franzoi MA, Hortobagyi GN. Leptomeningeal carcinomatosis in patients with breast cancer. *Crit Rev Oncol Hematol* 2019; 135: 85–94. doi:10.1016/j.critrevonc.2019.01.020
- [7] Niwińska A, Rudnicka H, Murawska M. Breast cancer leptomeningeal metastasis: propensity of breast cancer subtypes for leptomeninges and the analysis of factors influencing survival. *Med Oncol* 2013; 30: 408. doi:10.1007/s12032-012-0408-4
- [8] de Azevedo CR, Cruz MR, Chinen LT et al. Meningeal carcinomatosis in breast cancer: prognostic factors and outcome. *J Neurooncol* 2011; 104: 565–572. doi:10.1007/s11060-010-0524-y
- [9] Lee S, Ahn HK, Park YH et al. Leptomeningeal metastases from breast cancer: intrinsic subtypes may affect unique clinical manifestations. *Breast Cancer Res Treat* 2011; 129: 809–817. doi:10.1007/s10549-011-1682-0
- [10] Arbeitsgemeinschaft Gynäkologische Onkologie, Kommission Mamma. Leitlinien Empfehlungen ZNS Metastasen. 2023. Zugriff am 16. Juli 2023 unter: <https://www.ago-online.de/leitlinien-empfehlungen/leitlinien-empfehlungen/kommission-mamma>
- [11] Bommer M, Bullinger L. Meningeosis carcinomatosa. *Onkologie* 2016; 22: 321–328. doi:10.1007/s00761-016-0011-y
- [12] Laakmann E, Witzel I, Müller V. Efficacy of Liposomal Cytarabine in the Treatment of Leptomeningeal Metastasis of Breast Cancer. *Breast Care (Basel)* 2017; 12: 165–167. doi:10.1159/000464400
- [13] Le Rhun E, Wallet J, Mailliez A et al. Intrathecal liposomal cytarabine plus systemic therapy versus systemic chemotherapy alone for newly diagnosed leptomeningeal metastasis from breast cancer. *Neuro Oncol* 2020; 22: 524–538. doi:10.1093/neuonc/noz201

- [14] Jaeckle KA, Phuphanich S, Bent MJ et al. Intrathecal treatment of neoplastic meningitis due to breast cancer with a slow-release formulation of cytarabine. *Br J Cancer* 2001; 84: 157–163. doi:10.1054/bjoc.2000.1574
- [15] Zagouri F, Zoumpourlis P, Le Rhun E et al. Intrathecal administration of anti-HER2 treatment for the treatment of meningeal carcinomatosis in breast cancer: A meta-analysis with meta-regression. *Cancer Treat Rev* 2020; 88: 102046. doi:10.1016/j.ctrv.2020.102046
- [16] Pappa E, Conforti R, Hoang-Xuan K et al. Intrathecal Trastuzumab as a Potential Cause of Drug-Induced Aseptic Meningitis. *Can J Neurol Sci* 2019; 46: 358–359. doi:10.1017/cjn.2019.21
- [17] Oberkamp F, Gutierrez M, Trabelsi Grati O et al. Phase II study of intrathecal administration of trastuzumab in patients with HER2-positive breast cancer with leptomeningeal metastasis. *Neuro Oncol* 2023; 25: 365–374. doi:10.1093/neuonc/noac180
- [18] Nawińska A, Rudnicka H, Murawska M. Breast cancer leptomeningeal metastasis: the results of combined treatment and the comparison of methotrexate and liposomal cytarabine as intra-cerebrospinal fluid chemotherapy. *Clin Breast Cancer* 2015; 15: 66–72. doi:10.1016/j.clbc.2014.07.004
- [19] Meissner M, Addeo A. Intrathecal Methotrexate and Craniospinal Radiotherapy Can Be an Effective Treatment of Carcinomatous Meningitis in Patients with Breast Cancer: Case Reports. *Case Rep Oncol* 2016; 9: 586–592. doi:10.1159/000449448
- [20] Gauthier H, Guilhaume MN, Bidard FC et al. Survival of breast cancer patients with meningeal carcinomatosis. *Ann Oncol* 2010; 21: 2183–2187. doi:10.1093/annonc/mdq232
- [21] Freyer CW, Yaghmour G, Jennings K et al. Drug-Induced Aseptic Meningitis Associated With Intrathecal Trastuzumab. *J Pharm Technol* 2014; 30: 43–47. doi:10.1177/8755122513500918
- [22] Figura NB, Rizk VT, Mohammadi H et al. Clinical outcomes of breast leptomeningeal disease treated with intrathecal trastuzumab, intrathecal chemotherapy, or whole brain radiation therapy. *Breast Cancer Res Treat* 2019; 175: 781–788. doi:10.1007/s10549-019-05170-7
- [23] Carasu M, Carton M, Darlix A et al. Breast cancer patients treated with intrathecal therapy for leptomeningeal metastases in a large real-life database. *ESMO Open* 2021; 6: 100150. doi:10.1016/j.esmoop.2021.100150
- [24] Shapiro WR, Young DF, Mehta BM. Methotrexate: distribution in cerebrospinal fluid after intravenous, ventricular and lumbar injections. *N Engl J Med* 1975; 293: 161–166. doi:10.1056/nejm197507242930402
- [25] Glantz MJ, Van Horn A, Fisher R et al. Route of intracerebrospinal fluid chemotherapy administration and efficacy of therapy in neoplastic meningitis. *Cancer* 2010; 116: 1947–1952. doi:10.1002/cncr.24921
- [26] Bonneau C, Paintaud G, Trédan O et al. Phase I feasibility study for intrathecal administration of trastuzumab in patients with HER2 positive breast carcinomatous meningitis. *Eur J Cancer* 2018; 95: 75–84. doi:10.1016/j.ejca.2018.02.032
- [27] Klee GG, Tallman RD, Goellner JR et al. Elevation of carcinoembryonic antigen in cerebrospinal fluid among patients with meningeal carcinomatosis. *Mayo Clin Proc* 1986; 61: 9–13. doi:10.1016/s0025-6196(12)61391-3
- [28] Redaktion Gelbe Liste. Lieferengpass Depocyte. 2018. Zugriff am 26. Oktober 2022 unter: <https://www.gelbe-liste.de/lieferengpaesse/lieferengpass-depocyte>
- [29] Glitza Oliva IC, Ferguson SD, Bassett R, jr. et al. Concurrent intrathecal and intravenous nivolumab in leptomeningeal disease: phase 1 trial interim results. *Nat Med* 2023; 29: 898–905. doi:10.1038/s41591-022-02170-x
- [30] Boogerd W, van den Bent M J, Koehler P J et al. The relevance of intraventricular chemotherapy for leptomeningeal metastasis in breast cancer: a randomised study. *Eur J Cancer* 2004; 40: 2726–2733. doi:10.1016/j.ejca.2004.08.012
- [31] Witzel I, Laakmann E, Weide R et al. Treatment and outcomes of patients in the Brain Metastases in Breast Cancer Network Registry. *Eur J Cancer* 2018; 102: 1–9. doi:10.1016/j.ejca.2018.07.004
- [32] Razis E, Escudero MJ, Palmieri C et al. Assessment of the management of carcinomatous meningitis from breast cancer globally: a study by the Breast International Group Brain Metastasis Task Force. *ESMO Open* 2022; 7: 100483. doi:10.1016/j.esmoop.2022.100483