

# Pädiatrische Rhinologie

## Pediatric Rhinology



### Autorinnen/Autoren

Stephan Hackenberg<sup>1</sup>, Ariane Renson<sup>2</sup>, Stefani Maria Röseler<sup>2</sup>, Ingo Baumann<sup>3</sup>, Miray-Su Yilmaz Topcuoglu<sup>3</sup>, Helge Hebestreit<sup>4</sup>

### Institut

- 1 Klinik und Poliklinik für Hals-, Nasen- und Ohrenheilkunde, Kopf- und Halschirurgie, Universitätsklinikum Würzburg
- 2 Klinik für Hals-Nasen-Ohren-Heilkunde, Kopf- und Hals-Chirurgie, Uniklinik RWTH Aachen
- 3 Hals-, Nasen- und Ohrenklinik, Universitätsklinikum Heidelberg
- 4 Kinderklinik und Poliklinik, Universitätsklinikum Würzburg

### Schlüsselwörter

Kinder, Rhinologie, Dermoid, Choanalatresie, chronische Rhinosinusitis, Orbita, zystische Fibrose, primäre Ziliendyskinesie, Angiofibrom

### Keywords

Pediatric, rhinology, dermoid, choanal atresia, chronic rhinosinusitis, orbital, cystic fibrosis, primary ciliary dyskinesia, angiofibroma

### Bibliografie

Laryngo-Rhino-Otol 2024; 103: S188–S213

DOI 10.1055/a-2178-2957

ISSN 0935-8943

© 2024. The Author(s).

This is an open access article published by Thieme under the terms of the Creative Commons Attribution-NonDerivative-NonCommercial-License, permitting copying and reproduction so long as the original work is given appropriate credit. Contents may not be used for commercial purposes, or adapted, remixed, transformed or built upon. (<https://creativecommons.org/licenses/by-nc-nd/4.0/>)

Georg Thieme Verlag, Rüdigerstraße 14,  
70469 Stuttgart, Germany

### Korrespondenzadresse

Univ.-Prof. Dr. med. Stephan Hackenberg  
Klinik und Poliklinik für Hals-, Nasen- und Ohrenkrankheiten,  
plastische und ästhetische Operationen  
Universitätsklinikum Würzburg  
Josef-Schneider-Str. 11  
97080 Würzburg  
hackenberg\_s@ukw.de

### ZUSAMMENFASSUNG

Der folgende Übersichtsartikel beleuchtet Schwerpunkte der pädiatrischen Rhinologie, die aktuell in der Wissenschaft und auf Tagungen sowie in der interdisziplinären Diskussion zwischen Hals-Nasen-Ohren-Heilkunde und Pädiatrie federführend thematisiert werden. Im Speziellen werden angeborene Fehlbildungen wie die Choanalatresie oder die nasalen Dermoidzysten diskutiert. Des Weiteren folgt eine Stellungnahme zum aktuellen Vorgehen bei sinogenen orbitalen Komplikationen sowie zur Diagnostik und Therapie der chronischen Rhinosinusitis bei Kindern. Im Besonderen folgen Updates zur Aufgabe des Hals-Nasen-Ohren-Arztes bei der Betreuung von Kindern mit zystischer Fibrose und Primärer Ziliendyskinesie.

### ABSTRACT

The following review article highlights key topics in pediatric rhinology that are currently the focus in research and at conferences as well as in the interdisciplinary discussion between otorhinolaryngologists and pediatricians. In particular, congenital malformations such as choanal atresia or nasal dermoid cysts are discussed, followed by statements on the current procedures for sinogenic orbital complications as well as on the diagnosis and therapy of chronic rhinosinusitis in children. Furthermore, updates on the role of the ENT specialist in the care for children with cystic fibrosis and primary ciliary dyskinesia are provided.

## Inhaltsverzeichnis

Zusammenfassung	S188	2.1. Sinugene orbitale Komplikationen	S194
Abstract	S188	2.2. Chronische Rhinosinusitis bei Kindern	S196
Teaser	S189	2.3. Keilbeinhöhlenpathologien	S199
1. Kongenitale Fehlbildungen	S189	2.4. Pädiatrische Allergologie	S199
1.1. Nasale Dermoidzysten	S189	3. Systemerkrankungen mit chronischer Sinusitis als Leitsymptom	S202
1.2. Choanalatresie	S190	3.1. Management der Nasennebenhöhlen bei zystischer Fibrose	S202
1.3. Kindliche Tränenwegstenosen	S193	3.2. Updates zur Primären Ziliendyskinesie	S205
2. Therapeutische Aspekte der akuten und chronischen Rhinosinusitis	S194	4. Juvenile Nasenrachen-Angiofibrome	S206
		5. Literatur	S207

## Teaser

Die Versorgung von Kindern und Jugendlichen mit rhinologischen Erkrankungen verlangt ein hohes Maß an interdisziplinärer und interaktiver Vernetzung zwischen multiplen Fachgebieten, federführend der Hals-Nasen-Ohren-Heilkunde und Pädiatrie, aber auch der Humangenetik, der Pulmologie, der Radiologie, der Dermatologie, der Neurochirurgie, der Augenheilkunde und vielen anderen. Diese Interdisziplinarität ist nicht nur zur Aufrechterhaltung des hohen medizinischen Versorgungsstandards, sondern vor allem auch zur Weiterentwicklung innovativer Diagnose- und Therapiekonzepte für Kinder erforderlich. Obwohl in Deutschland kein eigenes medizinisches Fachgebiet für Pädiatrische Hals-Nasen-Ohren-Heilkunde definiert ist, findet die Versorgung von Routine- sowie auch von komplexen Krankheitsbildern für dieses Patientenkollektiv auf höchstem Niveau statt. Aber gerade durch das Fehlen klar definierter interdisziplinärer Vernetzungsstrukturen, so wie man sie in vielen anderen europäischen Ländern vorfindet, ist die Notwendigkeit zur individuellen Etablierung entsprechender fachübergreifender Versorgungsstrategien umso mehr gegeben. Die Schaffung dieser Vernetzung obliegt in der Regel primär den Kerndisziplinen Pädiatrie und HNO-Heilkunde, die mit einem hohen Maß an vertrauensvoller Kommunikation gemeinsam eine gut funktionierende Versorgungsstruktur schaffen können. Das Thema Pädiatrische Rhinologie passt dahingehend ideal zum diesjährigen Motto der Jahrestagung unserer Fachgesellschaft. „Crossing Borders“ spiegelt das Leitmotiv und die Herangehensweise an die Pädiatrische HNO-Heilkunde besonders passend wider.

Dieses Referat erhebt nicht den Anspruch, ein umfassendes Compendium für sämtliche rhinologischen Erkrankungen des Kindesalters darzustellen, sondern greift gezielt Schwerpunkte heraus, für die sich in den letzten Jahren Neuerungen in Diagnostik und Therapie ergeben haben und die dahingehend auch regelmäßig Thema auf internationalen Tagungen der Pädiatrischen HNO-Heilkunde waren und sind. Die European Society of Pediatric Otorhinolaryngology ESPO definiert „Rhinology“ zu einem ihrer sechs Hauptthemengebiete, was die Bedeutung dieser Subspezialität unterstreicht.

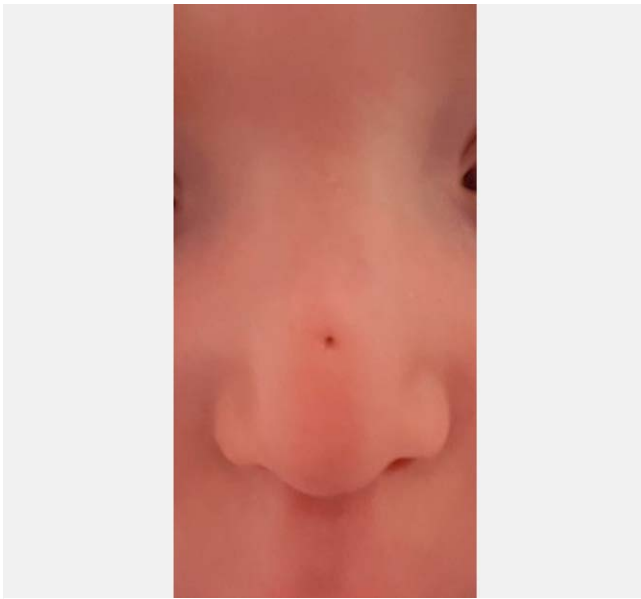
## Kongenitale Fehlbildungen

Angeborene Fehlbildungen weisen ein umfangreiches Spektrum an seltenen und sehr seltenen Erkrankungen auf. Die Fehlbildun-

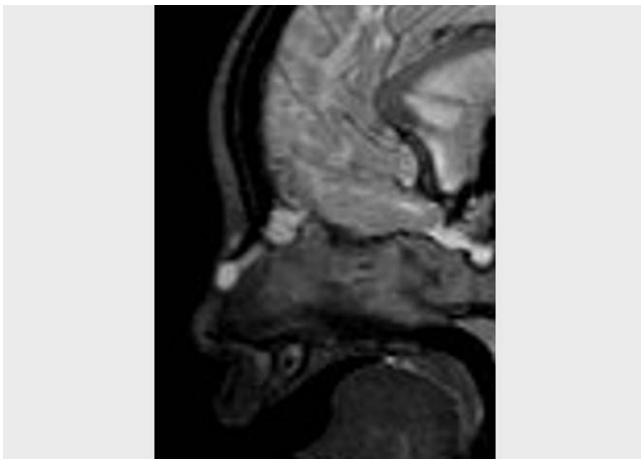
gen des Nasengerüsts sind in der Regel klar von außen erkennbar und bedürfen einer sorgfältigen Therapieplanung und -durchführung. Im Vordergrund stehen neben der Sanierung der Prozesse auch die kosmetischen Ergebnisse im Kontext mit dem wachsenden kindlichen Mittelgesicht. Fehlbildungen der inneren Nase können erhebliche funktionelle Auswirkungen haben und sind teilweise dringlich oder sogar notfallmäßig zu versorgen. Als Beispiel für häufig auftretende Fehlbildungen der äußeren Nase werden in diesem Kapitel die nasalen Dermoidzysten beschrieben. Innovationen gibt es hier vor allem bezüglich einer Standardisierung der Zugangswege und einer Optimierung der Rekonstruktion. Als Beispiel für Fehlbildungen der inneren Nase werden Choanalatresien besprochen. Diese können syndromal aber auch isoliert auftreten. Die Therapie hat sich in den letzten Jahren zunehmend standardisiert mit zufriedenstellenden Operationserfolgen und besseren Langzeitergebnissen als noch vor 15 Jahren. Kindliche Tränenwegstenosen stellen eine Besonderheit dar, da dieses Krankheitsbild im Gegensatz zu den anderen beiden Beispielen sehr häufig auftritt. Der HNO-Arzt ist als Therapeut allerdings nur selten und in komplexen Fällen gefragt, dann allerdings mit der Notwendigkeit eines hohen Maßes an Expertise in der Mittelgesichtschirurgie.

## Nasale Dermoidzysten

Angeborene Nasenläsionen in der Mittellinie treten bei einer von 20.000 bis 40.000 Lebendgeburten auf und stellen damit seltene Fehlbildungen dar. Neben Gliomen und Enzephalozelen gehören nasale Dermoidzysten (englisch nasal dermoid sinus cysts, NDSC) zu den häufigsten angeborenen Nasenläsionen der Mittellinie [1]. NDSC manifestieren sich als eine Vertiefung am Nasenrücken mit einer Fistelöffnung in der Medianen (► **Abb. 1**). Histopathologisch handelt es sich um echte Zysten, die von verhornendem Plattenepithel mit Adnexstrukturen wie Haarfollikel, Talgdrüsen und Schweißdrüsen ausgekleidet sind. Die Adnexstrukturen können über die Fistelöffnung, beispielsweise als einzelnes mediales Haar, nach außen sichtbar sein. Im Gegensatz dazu sind nasale Dermoidkugelförmige, teilweise minimal verschiebliche Läsionen in der Mittellinie. NDSC können das knorpelige und vor allem das knöcherne Gerüst der Nase deutlich sichtbar deformieren. Typisch ist hierbei ein Auseinanderweichen der beiden Ossa nasalia am Übergang zum Knorpel (open roof Deformität) sowie eine Gewebsvermehrung in der Supratip-Region (Polly beak Deformität) mit einer punktuellen



► **Abb. 1** Nasale Fistelöffnung einer NDSC (nasalen Dermoidzyste), annähernd in der Medianlinie.



► **Abb. 2** MRT-Bildgebung in sagittaler Schnittebene: Darstellung einer intrakraniellen extraduralen Fistelgangausdehnung einer nasalen Dermoidzyste.

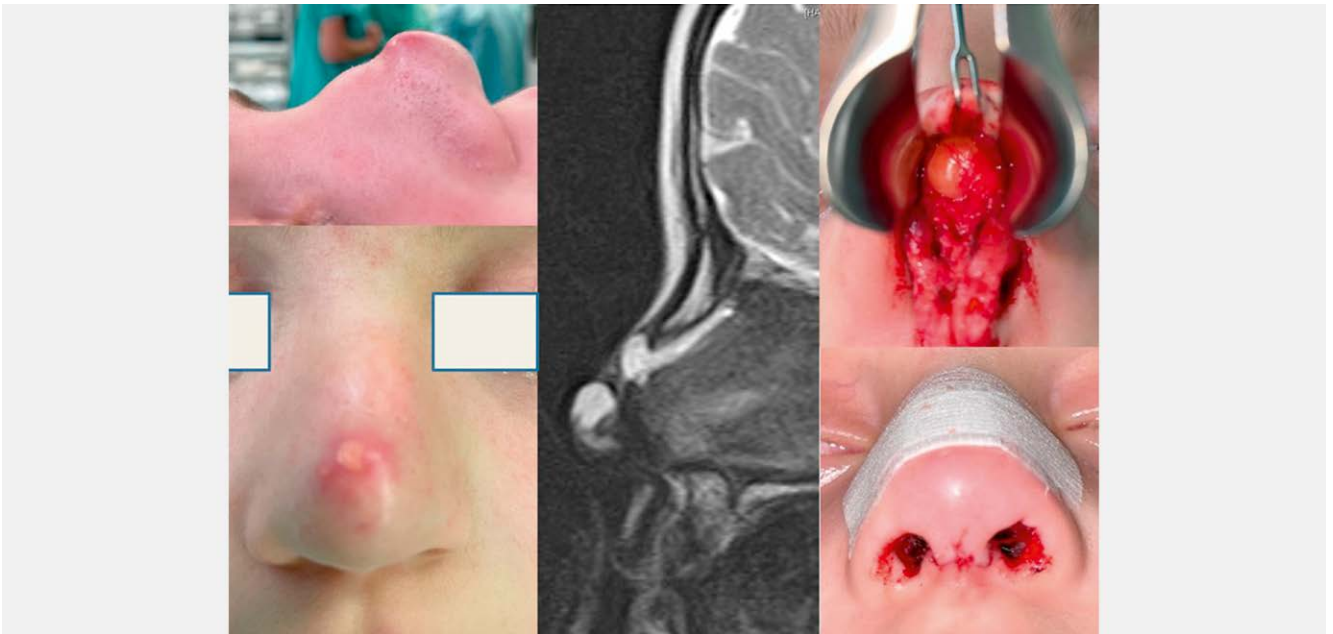
Einziehung mit Fistelöffnung [2]. Bei den NDSC wird eine Beteiligung intrakranieller Strukturen mit einer Häufigkeit von 4–55 % in der Literatur angegeben [3, 4]. Allein klinisch können rein intraossäre (frontonasale) NDSC nicht von solchen mit intrakranieller Beteiligung differenziert werden, hier ist stets eine hochauflösende, multiplanare Schnittbildgebung erforderlich. Intrakranielle Beteiligungen umfassen extradurale sowie intradurale Ausdehnungen. Insbesondere bei den intraduralen Manifestationen besteht eine erhöhte Gefahr zur Entwicklung von Meningitiden. Die Unterscheidung zwischen den verschiedenen Typen ist vor Einleitung einer chirurgischen Therapie hoch relevant, da die intrakranielle Ausdehnung das Ausmaß und den Zugangsweg des operativen Eingriffs maßgeblich bestimmen. Die Magnetresonanztomografie (MRT) ist

hierbei die Bildgebungsmodalität mit der höchsten Präzision und kann eine mögliche intrakranielle Ausdehnung von NDSC am besten darstellen [5]. Die hochauflösende Computertomografie (CT) stellt eine Alternative dar, allerdings mit tendenziell schlechterer Sensitivität und Spezifität im Vergleich zur hochauflösenden MRT. Präoperative radiologische Fehldiagnosen bezüglich der intrakraniellen Ausdehnung sind allerdings bei beiden Modalitäten möglich, vor allem bei Kindern, die jünger als 3 Jahre sind (► **Abb. 2**). Eine frühzeitige Exzision der NDSC stellt die Therapie der Wahl dar. Abhängig von der Ausdehnung sind unterschiedliche Zugangswege etabliert. Hierzu zählen die vertikale Mittellinieninzision, die externe Nasenkorrektur, die Lynchinzision, die transversale Inzision, die laterale Rhinotomie, endoskopische Techniken sowie kombinierte Ansätze [2]. In den meisten Fällen bietet der offene Rhinoplastikzugang die besten kosmetischen Ergebnisse sowie eine günstige Möglichkeit zur Rekonstruktion des Nasengerüsts und der Nasenkontur durch Osteotomien bzw. die Einlage von Transplantaten zur Defektauffüllung [6] (► **Abb. 3**). Außerdem wird beim offenen Rhinoplastikzugang das knorpelige und knöchernen Nasenskelett für die Operation nicht eröffnet. Nach vollständiger chirurgischer Entfernung verbleiben je nach Ausmaß der Läsion Formstörungen der oberen Seitenknorpel und der Nasenknochen. Bei leichten Deformitäten können über Osteotomien die knöchernen Nasenflanken medialisiert werden und der Defekt ist damit ausreichend rekonstruiert. Für die Rekonstruktion größerer Defekte, die über Osteotomien nicht ausreichend korrigiert werden können, kommen zusätzlich Transplantate zum Einsatz. Zur Transplantation eignet sich in der Regel Ohrknorpel. Zur zusätzlichen Schienung der Transplantate unter der dünnen Haut kann zum Beispiel Temporoparietalfaszie verwendet werden [7]. Intraossäre Präparationen sind mit Mikrodissektoren unter endoskopischer Sicht möglich. Der offene Rhinoplastikzugang bietet sich nicht für kranial gelegene Dermoidzysten oder Dermoide an, wie beispielsweise solche der Glabellaregion. Hier stellt die vertikale Mittellinieninzision eine kosmetisch vertretbare Alternative dar. In Fällen mit intrakranieller Ausdehnung ist die zusätzliche Kraniotomie über eine koronare Inzision erforderlich.

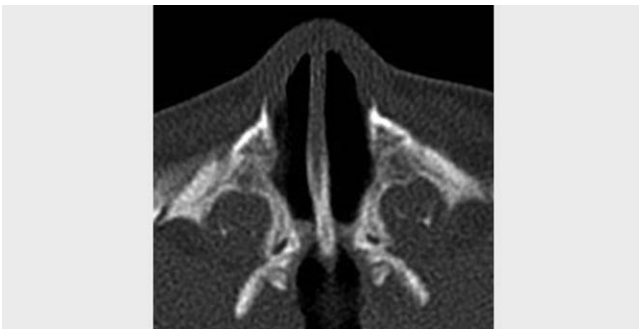
## Choanalatresien

Die Choanalatresie (CA) gehört zu den seltenen Erkrankungen, sie tritt bei einem von 5.000–7.000 Neugeborenen auf [8]. Unterschieden wird zwischen einseitigen und beidseitigen Choanalatresien (► **Abb. 4**). Erstere sind häufiger. Weibliche Neugeborene sind doppelt so häufig betroffen wie männliche. In 30 % der Fälle ist die Choanalatresie rein knöchern, in 70 % knöchern-membranös [9]. Rein membranöse Atresien sind bislang nicht beschrieben. Die kongenitale ein- oder beidseitige CA ist unter den Fehlbildungen der Nasenhaupthöhle und des Nasenrachens die häufigste. Die ersten 12 Wochen der Embryonalentwicklung sind für die Entwicklung des Gesichts besonders relevant. Der wesentliche Anteil dieser Entwicklung erfolgt dabei in den ersten 4 Wochen. In diesem Zeitraum entstehen die meisten kongenitalen Gesichtsfehlbildungen. Im Laufe der Jahre haben verschiedene Autoren Theorien zur Entstehung der Atresieplatte formuliert. Es gibt vier Theorien, die sich über die Jahre durchgesetzt haben und weitgehend anerkannt sind [10]:

1. Persistenz der buccopharyngealen Membran aus dem Vorderdarm



► **Abb. 3** NDSC: präoperativer Aspekt von seitlich und von vorne, MRT-Bildgebung in sagittaler Schnittebene: Darstellung einer rein intraossären (frontonasalen) NDSC, intraoperative Darstellung des zystischen Anteils über einen offenen Rhinoplastikzugang, Aspekt am Ende der Operation.



► **Abb. 4** Computertomografie-Bildgebung in axialer Schnittebene: Darstellung einer bilateralen Choanalatresie.

2. Abnorme Persistenz oder Lage des Mesoderms, das Adhäsionen in der nasochoanalen Region bildet
3. Abnorme Persistenz der nasobuccalen Hochstetter-Membran
4. Fehlleitung der Zellmigration der Neuralleiste

Das klinische Erscheinungsbild wird maßgeblich durch zwei Faktoren beeinflusst: ob eine einseitige oder beidseitige CA vorliegt und ob es Assoziationen zu zusätzlichen Anomalien – wie bei der CHARGE-Assoziation – oder kraniofaziale Fehlbildungen gibt [11]

**Beidseitige Choanalatresie:** Bedingt durch die Ventral- und Kranialverlagerung des Larynx sind Neugeborene in den ersten 4–6 Lebenswochen obligate Nasenatmer. Eine beidseitige CA ist klassischerweise unmittelbar nach der Geburt symptomatisch. Sie führt zu Dyspnoe, Stridor und paradoxer Zyanose. Diese Form der Zyanose tritt in Ruhe auf und wird durch Schreien gelindert. Zusätzlich bestehen massive Probleme bei der Nahrungsaufnahme durch Aspirationsneigung. Das Einführen nasogastraler Sonden ist aufgrund des CA-bedingten nasalen Stopps nicht möglich. Betroffene wer-

den zum Atemwegsnotfall und müssen sehr zeitnah behandelt werden. Die Atemwege sollten initial durch eine Intubation gesichert werden und die chirurgische Eröffnung innerhalb weniger Tage erfolgen.

**Einseitige Choanalatresie:** Typische Beschwerden der einseitigen CA sind eine einseitige Nasenatmungsbehinderung, eine persistierende, schleimige Rhinorrhoe sowie in den meisten Fällen eine Septumdeviation zur betroffenen Seite. Die Diagnose wird häufig in zeitlichem Abstand zur Geburt gestellt, gelegentlich erst im Jugend- oder gar Erwachsenenalter. Weitere anatomische Auffälligkeiten wie ein spitzbogiger Gaumen oder eine Gesichtshypoplasie sind nicht selten. Die chirurgische Versorgung sollte ab dem 6. bis 12. Lebensmonat erfolgen. Gewisse Autoren sehen den optimalen Operationszeitpunkt zwischen dem 6. und 12. Lebensjahr. Dies basiert auf der Tatsache, dass sich die topographischen Verhältnisse bis dahin um über das Doppelte vergrößert haben. Dies soll die Anzahl von Revisionsoperationen reduzieren. Eine einseitige CA sollte in jedem Fall chirurgisch versorgt werden, da es ansonsten fast zwangsläufig zu Folgeerkrankungen wie rezidivierenden Sinusitiden, Tubenventilationsstörungen oder Otitiden kommt [12, 13].


### Syndrome/kongenitale Anomalien

Pagon et al. [14] prägten 1981 erstmals das Akronym CHARGE-Assoziation, die durch eine Vielzahl von kongenitalen Anomalien gekennzeichnet ist und autosomal-dominant vererbt wird: „Coloboma of the eye“ (Kolobom), „Heart defects“ (Herzfehlbildungen), „Atresia of the nasal choana“ (Choanalatresie), „Retardation of growth and/or development“ (Wachstums- und Entwicklungsretardierung), „Genital and/or urinary abnormalities“ (Urogenitalfehlbildungen), „Ear abnormalities and deafness“ (Ohranomalien und Taubheit). Studien [15] berichten, dass 7–29% der Patienten mit CA ein CHARGE-Syndrom aufweisen. Weitere Patienten fallen

durch andere kongenitale Anomalien wie Tracheomalazie, Laryngomalazie, subglottische Stenose oder andere spezifische Syndrome wie Treacher-Collins-Syndrom, Apert-Syndrom oder Pfeiffer-Syndrom auf. Insgesamt liegen bei 49% der Patienten mit CA assoziierte Fehlbildungen vor, insbesondere bei bilateralen CA [16]. Im Falle syndromaler Erkrankungen und nasaler Obstruktion sollte gezielt nach einer CA gefahndet werden [11].

## Diagnostik

Die Diagnosestellung erfolgt meist klinisch. Typischerweise beginnt die Diagnostik im Kreißsaal durch transnasales Einführen eines dünnen Saugkatheters in den Nasopharynx. Der Verdacht auf eine CA sollte geäußert werden, wenn das Vorschieben des Katheters über 3 bis 3,5 cm hinaus nicht möglich ist. Dies wäre die Distanz, nach der die Choane beim Neugeborenen in der Regel erreicht sein sollte. Es sei zu beachten, dass der Katheter sich nicht im unteren Nasengang aufrollt und eine CA vortäuscht oder verschleiert. Die nasale Obstruktion kann durch Verwendung einer Hauchplatte oder eines Larynxspiegels objektiviert werden (► **Abb. 5**). Im Normalfall entsteht ein ca. 1,5–2 cm großer Niederschlag vor jedem Nasenostium. Eine definitive klinische Diagnose einer CA lässt sich endoskopisch verifizieren. Die Nasenendoskopie mit einem dünnen flexiblen Endoskop sollte nach vorsichtigem Absaugen und Abschwellen der Schleimhaut durchgeführt werden. Dies ermöglicht die direkte Visualisierung der Choanalregion und die Bestätigung der Verdachtsdiagnose [13]. Die bildgebende Diagnostik der Wahl für die Operationsplanung ist die Computertomographie (CT). Sie ermöglicht eine detaillierte Darstellung der knöchernen Strukturen und die Bestimmung des Ausmaßes der Verknöcherung und der Größe einer eventuell vorhandenen membranösen Atresie. Typischerweise zeigt sich der dorsale Vomer verdickt und die ipsilaterale laterale Nasenwand vorgewölbt. Zudem werden anatomische Normvarianten dargestellt, die für den Operateur von großer Bedeutung sind. Alternativ steht die hochauflösende Magnetresonanztomographie (MRT) zur Verfügung, die ähnliche, detaillierte Informationen liefert, die Knochenstrukturen jedoch nur indirekt darstellt. Vorteile sind die Vermeidung einer Strahlenexposition und die trotzdem mögliche Darstellung von Schädelbasisanomalien. Trotz der bestehenden kontroversen Diskussionen über Computertomografien im Kindesalter sollte bei der Choanalatresie dieses bildgebende Verfahren erfolgen.



► **Abb. 5** Atemspiegel nach Ernst Glatzel zur Prüfung der Luftdurchgängigkeit der Nase.

## Therapie

Chirurgische Ansätze stellen die Therapie der Wahl dar. Hierbei sind verschiedene Techniken beschrieben worden. Die Evidenz für Vor- und Nachteile dieser Techniken basieren bislang jedoch nicht auf randomisierten prospektiven Studien [17], sodass seit der Erstbeschreibung der chirurgischen Behandlung Mitte des 19. Jahrhunderts kein klarer Konsens bezüglich der anzuwendenden Technik besteht. Endoskopische Techniken existieren seit mehr als 20 Jahren und werden heutzutage von den meisten Operateuren bevorzugt. Die chirurgischen Behandlungsoptionen umfassen die transnasale Perforation, die transpalatinale Resektion, die transnasal endoskopische Perforation und die transnasal endoskopische Choanalplastik [18].

Die transnasale Punktion gilt als obsolet, ist aber historisch gesehen die erste Methode, die bei der CA zum Einsatz kam. Sie wurde 1854 von Carl Emmert beschrieben und bestand in einer Blindpunktion retropalatal, die mit einem gebogenen Trokar durchgeführt wurde. Später wurde ein 120° Endoskop oder ein Spiegel verwendet, um den Bereich der Atresie zu untersuchen. Nach der Punktion wurde die eröffnete Choane mit Bougies oder Blakesley erweitert, bis das Lumen ausreichend groß war. Die Eröffnung der Stenose ist bei dieser Technik leider in der Regel nur temporär und erfordert daher oftmals Revisionseingriffe [10]. Zudem besteht ein Komplikationsrisiko insbesondere bei der Blindpunktion aufgrund von Verletzungen des Septums, der seitlichen Nasenwand, des Nasengewölbes oder des Clivus [13].

Bei der transpalatinalen Resektion wird die Schleimhaut des harten Gaumens in einem lokalen Lappen angehoben und die gesamte Dicke des Knochens im Bereich der knöchernen Atresie mit dem Diamantbohrer abgetragen. Trotz geringerer Inzidenz von Re-Stenosen sind die Komplikationen dieser Technik immer noch häufig. Hierzu gehören die Entwicklung eines fehlgeformten, hochbogigen Gaumens, eines Kreuzbisses, nasopalatinale Fisteln und Dehiscenzen. Aus diesen Gründen wird diese Methode für Kinder unter 6 Jahren nicht empfohlen. Mit dem Aufkommen der endoskopischen Techniken ist die Anzahl transpalatinal durchgeführter Operationen gesunken [19].

Die transnasal endoskopisch assistierte Perforation ist technisch vergleichbar mit der oben beschriebenen Blindpunktion, aber mit zusätzlicher endoskopischer Kontrolle. Hierdurch wird die Komplikationsrate bezüglich einer Schädigung des angrenzenden Gewebes reduziert. Bei Frühgeborenen können selbst kleine starre Optiken zu groß sein, um transnasale endoskopische Choanalplastiken zu ermöglichen. In diesen Fällen stellt die transnasal endoskopisch assistierte Perforation die Methode der Wahl zur Behandlung der bilateralen CA dar. In der Regel ist dann aber eine transnasal endoskopische Revisions-Choanalplastik zu einem späteren Zeitpunkt erforderlich, sobald die anatomischen Bedingungen dies zulassen.

Die transnasal endoskopische Choanalplastik wird von den meisten Operateuren als chirurgische Technik der Wahl angesehen und basiert auf der endoskopischen Resektion der Atresieplatte und des posterioren Septums (Vomer), wodurch eine vereinte bilaterale Choane („Einzelchoane“) geschaffen wird. In erster Linie wird für die Knochenresektion „kaltes“ Instrumentarium verwendet. Im Falle medialisierter medialer Pterygoidplatten kann der Diamantbohrer eingesetzt werden. Zudem wurde der erfolgreiche Einsatz des CO<sub>2</sub>-Lasers und von Ballondilatatoren beschrieben [20–22]. Die

Autoren des Referates bevorzugen den Einsatz eines schmalen Diamantbohrers unter Verwendung einer reduzierten Umdrehungszahl (10.000 Umdrehungen/min). Die Schleimhaut sollte – falls möglich – als gestielter Lappen erhalten werden, der am Ende des Eingriffs auf die freiliegenden knöchernen Wände der Neochoane gelegt wird, um eine Epithelisierung der Wundflächen zu beschleunigen und damit eine Re-Stenose zu verhindern [23]. Die Erfolgsrate der transnasal endoskopischen Choanalplastik, gemessen am Auftreten einer Re-Stenose oder der Notwendigkeit einer Revisionsoperation, beträgt in einer Metaanalyse von Strychowsky et al. 65 % [24]. Risikofaktoren für eine Re-Stenose sind assoziierte kongenitale Anomalien, Reflux von Mageninhalt in den Nasopharynx und ein Alter des Neugeborenen von weniger als 10 Tagen. Navigationssysteme können zur Erleichterung der Orientierung bei veränderter Anatomie zum Einsatz kommen [25]. Neben den anatomischen Voraussetzungen wird der Erfolg des operativen Eingriffs durch folgende weitere Faktoren beeinflusst [26]: ausreichende Resektion des posterioren Septums (Vomer), Vermeidung knöcherner Kanten und großer Flächen freiliegenden Knochens, Verzicht auf Stents, Durchführung einer adäquaten postoperativen Nachsorge.

## Prognose

Das Einsetzen von Stents wird in Expertenkreisen kontrovers diskutiert. Die Vorteile des Einsatzes von Stents liegen in der etwas geringeren Inzidenz von Re-Stenosen, einer zufriedenstellenden Luftdurchgängigkeit in der ersten postoperativen Phase und der Unterstützung der Reepithelisierung während der Heilungsphase der Neochoane. Zu diesem Zweck werden Stents bis zu 16 Wochen eingelegt [24] und müssen regelmäßig gewechselt werden. Nachteile des Einsatzes können druckbedingte Schleimhautschädigungen, Granulations- und Narbenbildung, bakterielle Besiedelung, Ulzerationen und mechanische Blockierung der Schleimsekretion sein [27]. In der Metaanalyse von Strychowsky et al. wurde festgestellt, dass die meisten Komplikationen nach Chirurgie von CA auf den Einsatz von Stents zurückzuführen sind. Neben den vorher genannten sind dies vor allem Naseneingangsstenosen. Neben der Stenteinlage wurde die Verwendung von Mitomycin C bei der Prävention der Granulationsbildung, der Re-Stenosierung und zur Senkung der Revisionsoperationsrate beschrieben [28]. Dennoch wird sie aufgrund ihrer potenziellen Karzinogenität und der bislang fehlenden klinischen Wirksamkeitsdaten nur in komplexen Fällen empfohlen.

In ihrem 2019 publiziertem Artikel gibt die „International Pediatric Otolaryngology Group (IPOG)“ folgende Empfehlungen zum postoperativen Management der CA ab [20]:

Einsatz von Medikamenten:

- Protonenpumpenhemmer (PPI) werden von 63,4 % der Mitglieder des IPOG empfohlen, wobei die übliche Verordnungsdauer bis zu zwei Monate beträgt.
- Die Verschreibung von Antibiotika ist umstritten: 46,4 % der Mitglieder verschreiben orale oder intravenöse Antibiotika, 53,6 % verschreiben sie nicht.
- Intranasale Kortikosteroide werden häufig verwendet (71,4 %), systemische Kortikosteroide dagegen nicht (28,6 %).

- 0,9%ige NaCl-Lösung sollte nach der Operation topisch angewendet werden (100 %), wobei 82,1 % der Mitglieder eine Dauer von vier Wochen empfehlen. Es wird empfohlen, die Nase ein- bis dreimal pro Tag zu spülen (75 % der Mitglieder).

## Follow-up

Die klinische Nachuntersuchung sollte eine flexible oder starre Nasenendoskopie beinhalten (96,4 %). Der Zeitpunkt der ersten postoperativen Kontrolle liegt bei 75 % der Mitglieder in den ersten zwei Wochen. Eine „second-look“ Operation unter Vollnarkose wird bei ausgewählten Patienten von 50 % der Mitglieder und systematisch von 25 % durchgeführt. Gründe für eine präventive postoperative Untersuchung unter Vollnarkose sind bilaterale Choanalatresien, syndromale Choanalatresien (wie die CHARGE-Assoziation), geringes Gewicht und niedriges Alter. Die Mehrheit der Mitglieder (64,2 %) berichtet, dass der Zeitpunkt dieses Eingriffs innerhalb des ersten Monats nach der Erstoperation liegen sollte. Eine postoperative Bildgebung wird nicht empfohlen, auch nicht bei Revisionsoperationen (96,4 %). Objektive Beurteilungen der Nasenatmung werden nur selten durchgeführt und sind bei Neugeborenen und Kleinkindern kaum möglich. Die Dauer der Nachuntersuchung sollte lang sein, mindestens ein Jahr (100 %). Einige Zentren führen Nachsorgeuntersuchungen bis ins Erwachsenenalter durch. Das chirurgische Ergebnis wird nach 6–12 Monaten als stabil angesehen (73,3 %). Es wurden jedoch auch verzögerte Re-Stenosen beschrieben, sodass die Eltern und Patienten auch über ein zeitverzögertes Auftreten eines Rezidivs aufgeklärt werden sollten.

## Kindliche Tränenwegstenosen

### Einleitung

Die Obstruktion des Tränennasengangs (NLDO) ist die häufigste Ursache für anhaltenden Tränenfluss bzw. Augenausfluss bei Kindern. Sie tritt bei bis zu 20 % aller Neugeborenen auf und verursacht bei ca. 6 % der Betroffenen im ersten Lebensjahr Symptome [29]. Nahezu 90 % der Fälle klingen spontan oder unter konservativer Behandlung ab [30]. Unterschieden wird zwischen der angeborenen und der erworbenen NLDO. NLDO in der pädiatrischen Altersgruppe sind fast immer kongenitalen Ursprungs aufgrund einer fehlenden Kanalisierung des distalen Endes des Tränengangs mit Fortbestehen eines häutigen Stegs auf Höhe der Hasner-Klappe [31]. Die Inzidenz der kongenitalen NLDO ist bei Kindern mit kraniofazialen Anomalien und Down-Syndrom höher. Die Ursachen der erworbenen NLDO sind nicht ausreichend erforscht.

### Therapie

Die Therapie der NLDO bei Kindern ist überwiegend konservativ durch Kompression oder Massage des Tränensacks und ggf. durch Applikation topischer Antibiotika im Falle eines Ausflusses. Selten sind Spülungen der Tränenwege erforderlich [32]. Nach einem Alter von 12 Monaten sinkt die Wahrscheinlichkeit der Spontanheilung und die meisten Patienten werden durch Sondierung oder Intubation des nasolakrimalen Drainagesystems behandelt [33]. In refraktären Fällen sollte eine operative Therapie in Erwägung gezogen werden. Diese sind sehr selten und beschränken sich im Wesentlichen auf Kinder mit kraniofazialen Dysmorphien oder Traumata.

Historisch gesehen wurden refraktäre sakkale und postsakkale Tränenwegsstenosen durch externe Dacryozystorhinostomien (DCR) behandelt. Diese Prozedur wurde erstmalig 1904 durch Toti beschrieben und stellt ein hochwirksames Verfahren zur Korrektur der NLDO dar. Mit dem Aufkommen starrer nasaler Endoskope und faseroptischer Lichtträgersysteme wurde der endonasale Zugangsweg dank besserer Beleuchtung und Vergrößerung gerade im pädiatrischen Patientengut erheblich verbessert. Die endoskopische DCR (EDCR) hat über die Jahre viele Änderungen u. a. auf dem Gebiet der Pädiatrie erfahren, zum Beispiel in der Frage nach dem Erhalt und der Form eines Mukosalappens [34]. Die EDCR ist in vielen Zentren dank ihrer zahlreichen Vorteile gegenüber der externen DCR die chirurgische Therapieoption der Wahl geworden [35–37]. Der endonasale Zugang ermöglicht die Drainage eines obstruierten Tränensacks und -systems ohne Notwendigkeit der Durchführung eines Schnitts im Gesicht und somit ohne Entstehung einer Narbe. Zudem ist das chirurgische Trauma im Bereich des medialen Lidwinkels und des Orbitagewebes sowie die Blutungsgefahr geringer. Das pädiatrische endoskopische Instrumentarium ist speziell für einen optimierten chirurgischen Zugang konzipiert und ermöglicht auch die Korrektur intranasaler Ursachen der Epiphora (d. h. membranöse und knöcherne Obstruktionen, Verwachsungen, Schleimhautanomalien, Hyperplasien der unteren Nasenmuschel). Ähnlich wie bei der Therapie der Choanalatresien wird der Einsatz von Silikonstents, sowohl bei der externen als auch bei der endoskopischen DCR, kontrovers diskutiert. In einigen Zentren erfolgt der Einsatz systematisch, in anderen gezielt und nur bei Verdacht auf eine Kanalstenose oder bei Revisionsoperationen [38]. Ziel ist es, die dauerhafte Durchgängigkeit des DCR-Ostiums zu gewährleisten. Es gibt jedoch Hinweise darauf, dass die Stenteinlage das Risiko einer granulierenden Entzündung und somit eines Misserfolgs der Operation erhöht. Zur Vorbeugung der Obstruktion des DCR-Ostiums durch Granulationsgewebe wird der Einsatz von Mitomycin C oder 5-Fluorouracil als Alternative zum Stenting beschrieben. In einer Metaanalyse untersuchten Cheng et al. [39] die Wirksamkeit der Anwendung von Mitomycin C während der EDCR und kamen zu dem Schluss, dass sie zur Verringerung der Verschlussrate des geschaffenen Ostium beitragen kann. Die Autoren des Referats bevorzugen eine großzügige Abtragung des Os lacrimale sowie eine flächige Eröffnung des Tränensacks zur Minimierung des Re-Stenoserisikos und empfehlen, den Einsatz von Mitomycin C auf Einzelfälle (zum Beispiel komplexe Rezidivsituationen) zu beschränken. Die pädiatrische EDCR unterscheidet sich aufgrund der anatomischen Gegebenheiten von der EDCR bei Erwachsenen. Bei Kindern ist die Nasenhaupthöhle relativ eng mit proportional voluminösen Nasenmuscheln. Das Vorhandensein einer Septumdeviation erschwert das endoskopische Verfahren, da eine Septumplastik aufgrund ihrer möglichen Auswirkungen auf das Gesichtswachstum in der Regel vermieden wird. Trotz der engen Nasenanatomie bei jungen Patienten konnten systematische Reviews zeigen, dass die endoskopische DCR im Vergleich zum externen Verfahren ähnlich Erfolg ermöglicht [40]. Daher stellt sie das Verfahren der Wahl dar.

## Therapeutische Aspekte der akuten und chronischen Rhinosinusitis

Entzündliche Erkrankungen der Nasenhaupt- und -nebenhöhlen sind häufig. Vor allem die akute Rhinosinusitis gehört bei Kindern zu den häufigsten Krankheitsbildern überhaupt. Die Therapie wird in der Regel durch Pädiater oder Allgemeinmediziner koordiniert. Der Hals-Nasen-Ohrenarzt ist bei der Betreuung der unkomplizierten akuten Rhinosinusitis bei Kindern üblicherweise nicht der erste Ansprechpartner. Die meist viral induzierte akute Infektion der oberen Atemwege (common cold) ist vergesellschaftet mit einer Nasenatmungsbehinderung, mit nasaler Sekretion und teilweise begleitet von Kopf- oder Gesichtsschmerz sowie Husten. Die Erkrankung ist meist selbstlimitierend und aufgrund der kurzfristigen Dauer ist eine rein symptomatische Therapie ausreichend. Erst bei persistierenden oder rekurrenden Symptomen sind weiterführende diagnostische und therapeutische Maßnahmen indiziert. Die akute bakterielle Rhinosinusitis ist selten im Vergleich zur viralen Form, sodass die Gabe von Antibiotika meist nicht erforderlich ist. Die Hals-Nasen-Ohren-Heilkunde wird in der Regel erst im Rahmen von Komplikationen akuter Rhinosinuitiden hinzugezogen. Hierbei sind orbitale Komplikationen deutlich häufiger als intrakranielle Komplikationen, vor allem bei jüngeren Kindern. Die entzündlichen Komplikationen des Schädelknochens (sinugene Osteomyelitis) ist im Vergleich nochmals seltener [41]. Aus diesem Grund befasst sich das vorliegende Kapitel mit der orbitalen Komplikation. Die chronische Rhinosinusitis ist im Vergleich zur akuten Form bei Kindern wesentlich seltener. Es werden die aktuellen Neuerungen der Therapie aufgegriffen und abgegrenzt von der für den HNO-Arzt routinierten Betreuung von Erwachsenen mit einer chronischen Rhinosinusitis. Auf Kongressen werden isolierte Keilbeinhöhlenpathologien oft im Rahmen eigener Sessions diskutiert, weshalb hierzu eine gezielte Literaturrecherche erfolgte. Letztlich schließt das Kapitel mit einem Update zur pädiatrischen Allergologie, wobei hier auch Schwerpunkte zur Sprache kommen, die bewusst über das Thema „Rhinologie“ hinausgehen, um weitere Krankheitsbilder einzuschließen, die als Komorbiditäten durch den HNO-Arzt erkannt werden müssen, um die Patienten einer weiteren zielgerichteten Therapie zuzuführen.

### Sinugene orbitale Komplikationen

#### Ursachen und Formen

Die häufigste Ursache orbitaler Komplikationen in der pädiatrischen Rhinologie ist die akute Rhinosinusitis und hierbei am häufigsten die Sinusitis ethmoidalis [42]. Die akute Rhinosinusitis ist bei Kindern eine häufige Erkrankung, während orbitale sinugene Komplikationen im Vergleich sehr selten sind. Sie treten bei Kindern in Relation häufiger auf als bei Erwachsenen. Die Siebbeinzelnen sind im Gegensatz zu anderen Nebenhöhlen bereits im frühen Kindesalter angelegt und fungieren als Ausgangsherd für orbitale Manifestationen der Entzündungen. Der Begriff der orbitalen Komplikation fasst Krankheitsbilder unterschiedlichen Schweregrades zusammen. Man unterteilt sie entsprechend ihrer Lokalisation und Ausprägung. International akzeptiert und am häufigsten verwendet ist die Einteilung nach Chandler [43], obwohl diese nicht unumstritten ist, wie im Folgenden erläutert. Chandler führte bei-

spielsweise den Begriff der „Zellulitis“ ein, der auch heute noch im internationalen Sprachgebrauch verwendet wird, wobei er besser durch andere Termini wie „Entzündung“ oder „Inflammation“ ersetzt werden sollte. Die einzelnen Subtypen der orbitalen Komplikation können sich sequenziell, also nacheinander manifestieren, dies muss aber nicht der Fall sein. Die präseptale Zellulitis bzw. das präseptale Lidödem (Chandler I) stellt hierbei die leichteste Ausprägung der Erkrankung dar und ist mit ca. 60–75 % die häufigste sinugene orbitale Komplikation bei Kindern und Erwachsenen [44, 45]. Es handelt sich um ein inflammatorisches Ödem von Ober- und/oder Unterlid. Eine Entzündungsreaktion innerhalb der internen Orbitastrukturen findet sich nicht, sodass es sich streng genommen nicht wirklich um eine orbitale als vielmehr um eine prä-orbitale Komplikation handelt. Die Ursache für eine solche Manifestation kann neben der Sinusitis auch dentogen sein oder andere Ursachen wie Insektenstiche, Tränenwegsentzündungen oder Hauterkrankungen haben [46]. Eine Eskalation stellt die Periostitis (im internationalen Sprachgebrauch orbitale Zellulitis, Chandler II) dar, bei der die Entzündung sich im orbitalen Fettgewebe ausbreitet. Symptome hierbei sind nicht nur ein geschwollenes Ober- und/oder Unterlid wie bei der präseptalen Form, sondern auch im Verlauf der Erkrankung Doppelbilder und eine Bulbusprotrusion. Das Krankheitsbild ist bereits deutlich schwerwiegender mit einer erhöhten Gefahr weiterer Komplikationen. Der Visus ist in der Regel noch normal, kann sich aber im Laufe der Erkrankung ebenfalls verschlechtern. Die nächste Stufe stellt der subperiostale Abszess zwischen der knöchernen Orbitawand und der Periorbita dar (Chandler III). Pathomechanismus ist hier am ehesten die Infektionsausbreitung aus den Ethmoidalzellen über die dünne Lamina papyracea, über die Knochenkanäle der Arteria ethmoidalis anterior und posterior oder über venöse Abläufe aus der Orbita. Schließlich folgt die Orbitaphlegmone (Chandler IV), eine extrem schwere Erkrankung mit massiver Protrusion des Bulbus, Doppelbildern, oft einer kompletten Ophthalmoplegie und rascher Visusverschlechterung bis hin zur Erblindung. Oft werden im klinischen Alltag orbitale Komplikationen ohne Abszessformation als Phlegmone bezeichnet, aber in der Regel liegen präseptale Inflammationen oder maximal eine Periostitis mit entzündetem Fettgewebe vor. Diese dürfen nicht fälschlicherweise als Orbitaphlegmone bezeichnet werden. Im Maximalfall einer orbitalen Komplikation kann es zu einer Fortleitung nach intrakraniell kommen, in erster Linie in den Sinus cavernosus (Chandler V, zählte unter Chandler noch zu den orbitalen Komplikationen, ist aber de facto bereits eine intrakranielle Komplikation). Diese Erkrankung hat eine hohe langfristige Morbidität und auch eine signifikante Mortalität [47].

## Diagnostik

Kernfrage der Diagnostik ist die Unterscheidung der meist einfach zu therapierenden präseptalen Zellulitis in Abgrenzung zu den anderen orbitalen Komplikationen nach Chandler II bis V. Klinisches Erscheinungsbild und Laborwerte sind hier bereits wegweisend [48]. Patienten mit orbitaler Beteiligung haben deutlich häufiger Allgemeinsymptome wie Fieber und eine klinisch manifeste akute purulente Rhinosinusitis. Doppelbilder, Ophthalmoplegie und ein Exophthalmus treten ausschließlich bei orbitalen und nicht der präseptalen Ausprägung auf. Die optimale Bildgebung wird in der Literatur kontrovers diskutiert. Eine valide Diagnose ist ausschließ-

lich über eine Schnittbildgebung möglich. Die Indikation zur Computertomografie wird bei Kindern sehr zurückhaltend gestellt, da jegliche Strahlenexposition nach Möglichkeit zu vermeiden ist. Nichtsdestotrotz arbeitet ein Großteil der Autoren der begutachteten Artikel mit der Computertomografie als Bildgebung der Wahl. Ohne Frage kann aber das MRT äquivalente, in vielen Fällen bessere Informationen zur Diagnosestellung und Therapieplanung liefern. Gerade die Frage nach einer exakten Abszessausdehnung und einer Beteiligung des Sinus cavernosus oder einer anderen intrakraniellen Ausdehnung kann das CT nicht beantworten. Die anatomischen Landmarken, die im Falle einer Operation über das CT üblicherweise dargestellt werden, können indirekt auch in der Kernspintomografie visualisiert sein. Daher schlagen die Autoren eine MRT als Bildgebung der Wahl zur Diagnosestellung und Therapieplanung bei orbitaler Komplikation einer Sinusitis vor [49]. In der Realität kann die Verfügbarkeit einer MRT-Untersuchung ein kritisches Argument sein, da diese nicht in jedem Krankenhaus rund um die Uhr gegeben ist. Insbesondere in der Notfallsituation und außerhalb regulärer Arbeitszeiten bzw. außerhalb medizinischer Maximalversorgungssituationen kann dies dazu führen, dass man alternative Bildgebungsverfahren nutzen muss. In vielen der gesichteten Publikationen wird im Fall einer klinisch eindeutigen präseptalen Problematik (Chandler I) auf eine Bildgebung verzichtet. Nur im Falle eines therapierefraktären, prolongierten oder progressiven Verlaufs bzw. einer vermuteten Komplikation erfolgt in der Chandler I Situation eine Bildgebung. Ab dem Stadium Chandler II muss, hier sind die Aussagen in der Literatur eindeutig, eine Bildgebung erfolgen, um eine Abszessformation auszuschließen. Im Zweifelsfall sollte man sich großzügig für die Durchführung einer Bildgebung entscheiden.

## Therapie

In der aktuellen Literatur wird von mehreren Autoren das adäquate therapeutische Vorgehen insbesondere von Manifestationen nach Chandler I und II diskutiert. Das Spannungsfeld zwischen der Indikation zur frühzeitigen chirurgischen Sanierung des Ausgangsherdes in den Nasennebenhöhlen und der Ausschöpfung konservativer Therapiemaßnahmen wird kontrovers zwischen HNO-Ärzten und Pädiatern diskutiert. Die Therapie richtet sich einerseits nach dem Stadium der Erkrankung, aber auch nach der Dynamik und dem Ansprechen auf die ggf. bereits laufende Therapie. Im Falle von anatomischen Schädelanomalien oder odontogenen Entzündungen werden die Indikationen zur Operation sehr frühzeitig gestellt, außer in den absoluten Anfangsstadien der Erkrankung. Bei sinugenen orbitalen Komplikationen von Kindern mit normaler Schädelanatomie besteht die Empfehlung zur konservativen Behandlung mit einer systemischen Antibiotikatherapie in den Stadien Chandler I und II. Im Stadium Chandler I ist eine orale Therapie im ambulanten Setting nach guter Aufklärung der Eltern denkbar, wenn keine systemischen Inflammationszeichen bestehen und eine orbitale Beteiligung sicher ausgeschlossen werden kann. Allerdings kann es auch in diesen ausgewählten Fällen zum Progress kommen, so dass eine engmaschige Überwachung erforderlich ist und bei ausbleibender Besserung rasch auf eine intravenöse Therapie umgesetzt werden muss [50]. Im Stadium Chandler II erfolgt die antibiotische Therapie immer intravenös. Bei einem fehlenden Therapieansprechen nach spätestens 48 Stunden sollte eine Nasen-



nebenhöhlen-Operation erfolgen. Vorher empfiehlt sich eine Bildgebung, da ein fehlendes Ansprechen auf eine Antibiotikatherapie ein Hinweis auf einen Wechsel in ein höheres Chandler Stadium bzw. auf eine Abszedierung sein kann, die bei der Operationsplanung Berücksichtigung finden muss. Ab dem Stadium Chandler III (klinisch / radiologisch) sollte frühzeitig operiert werden. Bei Verschlechterung des Visus ist eine Notfalloperation erforderlich [51]. Im Rahmen des chirurgischen Eingriffs wird der Ausgangsherd saniert, das heißt, die akute Sinusitis wird im Sinne einer endoskopischen endonasalen Operation entlastet und drainiert. Im Falle einer intraorbitalen Druckproblematik (Protrusio, Doppelbilder, ...) wird die Lamina papyracea flächig entfernt und die Periorbita nach medial inzidiert. Hierdurch kann eine suffiziente Druckentlastung gewährleistet werden, die einer Visusverschlechterung entgegenwirkt [52]. Sollte eine intraorbitale Abszedierung vorliegen, muss der Abszess ebenfalls entlastet werden. Je nach Lage erfolgt dies in den meisten Fällen ebenfalls endonasal endoskopisch oder in manchen Fällen (zum Beispiel bei einer Abszesslokalisation im lateralen Orbitaanteil) über einen transfazialen Zugang. Beispielhaft sei hier eine HNO-ärztliche Arbeit von McDermott et al. [53] aus Columbus, Ohio, US genannt, die an einer Kohorte von 168 Kindern mit orbitalen Komplikationen nach Chandler I bis III ihre Ergebnisse zusammenfassten. Alle Patienten erhielten initial eine intravenöse antibiotische Therapie. In der Regel wurde Ampicillin plus Sulbactam verabreicht. Ca. die Hälfte der stationär behandelten Kinder litt an einer intraorbitalen Inflammation (Chandler II). Bezogen auf die gesamte Kohorte war nach erfolgloser medikamentöser Therapie eine Operation bei 49 % der Patienten erforderlich. In den Chandler I Fällen wurden letztendlich 30 % der Kinder operiert, ähnlich waren die Zahlen bei Chandler II mit 29 % operierter Kinder. Die Chandler III Fälle wurden fast alle operiert. Im Vergleich mit anderen Publikationen wurde die Operationsindikation in der vorliegenden Arbeit eher großzügig gestellt. Das Vorgehen ist im internationalen Vergleich nicht einheitlich, so publizierten beispielsweise Santos et al. [46], Pädiater aus Portugal, eine Fallserie mit 122 Fällen von Kindern mit Chandler I und II Komplikationen. Das therapeutische Vorgehen bestand aus einer antibiotischen Therapie, in 16 % der Fälle wurden auch einmalig systemische Glukokortikosteroide verabreicht. Nur 2 Kinder wurden aufgrund einer Abszessentwicklung operiert. Obwohl die Daten dieser exemplarisch genannten Studien divergent sind, lassen sich bei der Sichtung der aktuellen Literatur trotzdem einheitliche Grundprinzipien der Therapie orbitaler Komplikationen festlegen. Generell gilt, dass eine stationäre, intravenöse Therapie auch bei beginnenden Fällen indiziert ist [54]. Hinzu kommen lokal abschwellende Maßnahmen, dies kann auch eine Einmalgabe von Steroiden beinhalten. Bei Fällen im Stadium Chandler I und II wird 48 Stunden nach Therapiebeginn eine Reevaluation vorgenommen, im Falle einer raschen Progredienz unter Therapie natürlich bereits vorher. Die Wahrscheinlichkeit einer Operationsindikation ist für Chandler II höher als für Chandler I [55]. Letztgenannte Subgruppe kann in den meisten Fällen ausschließlich konservativ behandelt werden [44]. Während vor ca. 15 Jahren und in den Jahren davor die chirurgische Akuttherapie in fast der Hälfte der Fälle erfolgte, ist dies heutzutage nur noch bei durchschnittlich 20 % der Patienten der Fall [56]. In Fällen von Chandler III und höher wird die OP-Indikation sofort gestellt. Die Daten in der Literatur zeigen, dass Patienten in den Stadien III und höher von

einer vorherigen ein- bis zweitägigen konservativen Therapie in der Regel nicht profitieren, im Gegenteil ist das Hinauszögern der Operation in diesen Fällen riskant [53, 57]. Die Prognose ist bei adäquater Diagnosestellung und Therapie gut, 95 % der Fälle erreichen eine vollständige Ausheilung ohne Langzeitschäden [58]. Auch wenn diese Daten sehr positiv erscheinen, handelt es sich bei jeder orbitalen Komplikation (ab Chandler II) um eine schwere Erkrankung, die nur durch konsequente stationäre Therapie erfolgreich behandelt werden kann. Auch im Falle eines reinen phlegmonösen Lidödems, also einer präorbitalen Manifestation (Chandler I) ist in vielen Fällen eine stationäre Aufnahme zur intravenösen Therapie und Überwachung des Verlaufs erforderlich. Selbst wenn die Prognose unter Berücksichtigung der Therapieempfehlungen gut ist, kommt es in seltenen Fällen zu schweren und bleibenden neurologischen Komplikationen wie einem dauerhaften Visusverlust, einer Epilepsie sowie fokalen neurologischen Ausfällen oder sogar zu Todesfällen [59]. Die beste Möglichkeit zur Verhinderung derartiger Verläufe und zur Verbesserung des Outcomes ist eine frühzeitige und korrekte Diagnosestellung und eine adäquate interdisziplinäre Therapie.

### Chronische Rhinosinusitis bei Kindern

Zur chronischen Rhinosinusitis (CRS) bei Erwachsenen liegen zahlreiche epidemiologische Daten vor. In der Altersgruppe unter 18 ist dies hingegen nicht der Fall, wenige Informationen findet man zudem zu weiter differenzierten Alterssubgruppen wie zu Kindern unter 6 Jahren, unter 12 Jahren und zu Jugendlichen. Der Hauptgrund für die schwache Datenlage liegt darin begründet, dass eine klinische Abgrenzung zwischen einer echten CRS, dem klinischen Bild einer Rachenmandelhyperplasie inklusive deren Folgeerkrankungen und einer allergischen Rhinitis aufgrund der sich überschneidenden Symptomatik schwierig ist. In der Versorgungslandschaft, die für die kindliche CRS neben den HNO-Ärzten vor allem durch die niedergelassenen Kinderärzte und auch die Allgemeinmedizin repräsentiert wird, gehört eine diagnostische starre oder flexible Nasenendoskopie, die zur Differenzierung einer CRS hilfreich wäre, nicht zur Routine. Dadurch ist die Diagnose einer kindlichen CRS in der Regel eine klinische Ausschlussdiagnose. Diese Einschränkungen in der validen Diagnosestellung müssen bei der Betrachtung sämtlicher Daten zur kindlichen CRS, sowohl zur Epidemiologie als auch zur Diagnostik und zur Therapie, immer berücksichtigt werden. Immunologisch unterscheidet sich die kindliche CRS von der adulten Form. Während man bei Erwachsenen prädominant eine eosinophile Entzündungsform vorfindet, ist die kindliche CRS in der Regel geprägt durch ein nicht-eosinophiles, neutrophiles oder lymphozytäres Zellinfiltrat. Es existieren natürlich trotzdem auch eosinophile Entzündungsmuster bei Kindern. Die eosinophile CRS kann sich mit oder ohne Polypen manifestieren, oft als schwerere Verlaufsform als die neutrophile Form und hat eine Assoziation zu Asthma bronchiale und allergischer Rhinitis [60]. Zusammenfassend kann man bei Kindern die häufige neutrophile CRS unterscheiden von der selteneren eosinophilen Form. Daneben sind die spezifischen CRS-Formen wie die allergische Pilzsinusitis, die CRS im Rahmen einer Analgetikaintoleranz, die CRS im Rahmen einer Primären Ziliendyskinesie und einer zystischen Fibrose und die CRS im Kontext mit primären Immundefekten abzugrenzen [61].

## Epidemiologie

Trotz aller Einschränkungen finden sich in der Literatur Publikationen zur Erfassung der Prävalenz der CRS im Kindesalter. Eine Studie von Sidell et al. [62] analysierte ein US-Register, welches Daten zu ca. 42 Millionen Schulkindern beinhaltet. Die Diagnose einer CRS wurde innerhalb des betrachteten Kollektivs bei 4 % der Kinder, also bei 1,7 Millionen Individuen, dokumentiert. Diese Zahlen stellen zumindest einen Richtwert dar, auch wenn man davon ausgehen muss, dass die Diagnose in der Regel nicht auf der Basis von endoskopischen Untersuchungsmethoden gestellt wurde. Interessant ist an dieser Stelle eine Studie aus Schweden. Hier wird ein landesweites Programm genutzt, in dem initial ca. 4.000 Neugeborene eingeschlossen wurden, die regelmäßig Fragebögen – unter anderem zu Gesundheitsfragen – beantworten müssen (Swedish population-based birth cohort Barn (Children), Allergy, Milieu, Stockholm Epidemiological Study (BAMSE)). 3112 16-Jährige nahmen an einer Fragebogenaktion teil, von denen 1,5 % Symptomkombinationen angaben, die nach den EPOS (European Position Paper on Rhinosinusitis and Nasal Polyps) 2007-Kriterien auf eine CRS hinweisen können. Die Diagnose wurde daraufhin über ein gezieltes Telefoninterview teilweise validiert und schließlich über eine fachärztliche Nasenendoskopie verifiziert, sodass am Ende 0,3 % der Jugendlichen aus der Kohorte tatsächlich eine CRS hatten [63]. Auch wenn die Daten zur CRS bei Kindern und Jugendlichen wesentlich weniger akkurat erhoben werden und nur indirekte Hinweise auf die Häufigkeit der CRS eruierbar sind, zeigt sich doch ein Trend, dass die Erkrankung eine deutlich niedrigere Prävalenz zu haben scheint als in der erwachsenen Bevölkerung. Nichtsdestotrotz sind die Einschränkungen der Lebensqualität vergleichbar mit denen im Erwachsenenalter.

## Ätiologie

Bezüglich prädisponierender Faktoren stehen genetische Einflüsse und Umwelteinflüsse einander gegenüber. Epidemiologische Studien zeigen klar, dass sich die CRS familiär häuft und besonders häufig bei Verwandten ersten Grades zu finden ist. Auch wenn an dieser Stelle wieder erwähnt werden muss, dass die Diagnose mit hoher Wahrscheinlichkeit in einem signifikanten Prozentsatz falsch positiv gestellt wurde, ist die festgestellte familiäre Häufung ein Indikator für eine genetische Prädisposition [64]. Erste Untersuchungen zu genetischen Veränderungen bei Menschen mit CRS (Kinder und Erwachsene) ergeben interessante Daten zu möglichen, mit der Erkrankung assoziierten genetischen Varianten [65, 66]. Hier bleibt allerdings abzuwarten, ob sich zukünftig klare Mutationsmuster identifizieren lassen, die im besten Fall prognostisch, diagnostisch oder therapeutisch genutzt werden können. Anatomische Variationen im Inneren der Nase haben bei Erwachsenen einen gewissen Einfluss auf die Entstehung und Aufrechterhaltung einer CRS. Diese Variationen finden sich zwar auch bei Kindern, beispielsweise Conchae bullosae oder vergrößerte Zellen im Agger nasi, die betroffenen Patienten leiden allerdings nicht an einer CRS. Anatomische Varianten sind bei Kindern generell seltener als bei Erwachsenen und finden sich, wenn überhaupt, bei älteren Kindern oder Jugendlichen. Grund hierfür ist das erst im höheren Kindesalter ausreifende Nasennebenhöhlensystem [67, 68]. Neben den genetischen Ursachen spielen Umweltfaktoren bei der Entstehung der CRS eine gewisse Rolle, wobei sich nur vereinzelt nachvollziehbare

Zusammenhänge nachweisen lassen. Akute oder rezidivierende virale Infektionen könnten theoretisch zur Entstehung einer CRS im Kindesalter beitragen. Durch die viralen oder bakteriellen Infektionen kommt es zu Schleimhautödemen, Mukus-Mehrproduktion und -Retention und dadurch Ostienobstruktion, wodurch ein Teufelskreis von sich selbst aufrechterhaltenden Prozessen angestoßen wird. Obwohl der Pathomechanismus nachvollziehbar wäre, wurde bis dato nie nachgewiesen, dass virale Infektionen tatsächlich ursächlich für die CRS sind [61]. Die Exposition zu Tabakrauch schränkt nachweislich die mukoziliäre Clearance und die epitheliale Regeneration ein. Passive oder aktive Tabakrauch-Exposition stellt einen bekannten Risikofaktor für die Entstehung einer CRS dar [69]. Auch wenn der Zusammenhang zwischen Passivrauchen und der Rhinosinusitis vor allen für die akute Form nachgewiesen wurde, ist anzunehmen, dass auch die Entstehung der chronischen Rhinosinusitis im Zusammenhang mit Tabakrauch steht. Nachgewiesen wurde zudem ein schlechteres postoperatives Ergebnis bei Kindern mit Rauchexposition nach Nasennebenhöhlenoperation sowie höhere Rezidivraten und schlechtere funktionelle Scores (schlechtere Lebensqualität, geringere Symptomreduktion, schlechteres Riechen). Der fehlende eindeutige pathophysiologische Nachweis eines Zusammenhangs zwischen Tabakrauch-Exposition und der primären Entstehung einer CRS wird durch die Daten zur akuten Verlaufsform und zur schlechteren Erfolgsrate der Standardtherapien bei exponierten Kindern kompensiert [70, 71]. Auch ein klarer Nachweis einer ätiopathologischen Rolle der allergischen Rhinitis bei der Entstehung einer kindlichen CRS ist bei exakter Sichtung der Literatur nicht zweifelsfrei gegeben. Die Häufigkeit eines gemeinsamen Auftretens von CRS und allergischer Rhinitis ist zweifelsohne vorhanden, oft auch im Zusammenhang mit einem komorbiden Asthma bronchiale, allerdings spielt die allergische Rhinitis andersherum betrachtet wahrscheinlich keine nachweisliche Rolle bei der Entstehung der CRS [72]. Die Rolle adenoider Vegetationen bei der Entstehung und der Persistenz einer CRS ist von besonderem Interesse. Wie anfangs erwähnt, gibt es große Überschneidungen zwischen den Folgeerkrankungen vergrößerter Adenoide und der CRS, sodass die Krankheitsbilder klinisch teilweise schwer voneinander unterschieden werden können. Ein gemeinsames Auftreten ist häufig. Mehrere Studien konnten zeigen, dass die Symptome einer CRS nach Entfernung der Adenoide signifikant verbessert werden, aber durch die Eigenständigkeit beider Erkrankungen auch nicht vollständig verschwinden. Hierbei spielen die Adenoide wohl in erster Linie eine Rolle als Keimreservoir [73, 74]. Bei therapierefraktären CRS-Erkrankungen im Kindesalter bzw. rasch wiederkehrenden Symptomen einer akuten oder chronischen Rhinosinusitis muss ein angeborener Immundefekt ausgeschlossen werden [75]. Die Sonderformen der CRS im Zusammenhang mit einer zystischen Fibrose und einer Primären Ziliendyskinesie werden in den entsprechenden Kapiteln dieses Referats separat adressiert.

## Diagnostik

Diagnostisch ist die Unterscheidung zwischen einer CRS und der rezidivierenden akuten Form bzw. der allergischen Rhinosinusitis nicht einfach, teilweise nicht möglich. Die Symptome wie nasale Obstruktion, chronische Mundatmung, infekunabhängiges Schnarchen, rezidivierender Husten oder Riechstörungen sind un-

spezifisch. Zudem werden gerade Riechstörungen von Kindern in der Regel nicht registriert oder kommuniziert. Die diagnostischen Vorgehensweisen sind bei Kindern identisch zu denen der Erwachsenen. Im Vordergrund stehen hier die Anamneseerhebung sowie die klinische endoskopische Nasenuntersuchung. Zur Verifizierung der Diagnose und zur Abgrenzung zu Symptomen einer Adenoidhyperplasie ist diese besonders relevant. Über die Indikation und Art der Bildgebung wird nach wie vor kontrovers diskutiert. Die Computertomografie und die Magnetresonanztomografie eignen sich beide, um relevante Zusatzinformationen zu erhalten, die die Diagnose einer CRS stützen. Im Falle von vermuteten Komplikationen akuter Exazerbationen der CRS sind CT- oder/und MRT-Untersuchungen ohne Frage indiziert. In diesen Fällen kann eine CT-Bildgebung vor allem dann in Betracht gezogen werden, wenn orbitale Komplikationen der Erkrankung im Raum stehen und abgeklärt werden müssen. Mehr Aussagekraft bietet die MRT bei Befall des Orbitatrichters zur Evaluation einer intrakraniellen Beteiligung oder einer Beteiligung des Sinus cavernosus [49]. Auch vor einer geplanten Operation ist die Durchführung einer Bildgebung indiziert, meist erfolgt hierbei eine Computertomografie. Eine möglichst geringe Strahlenexposition ist bei der Diskussion zur Indikation und Art der Bildgebung ein relevanter Faktor. CT und MRT sind allerdings auch nur einer von mehreren Bausteinen in der Diagnostik der CRS und können alleinstehend die Diagnose nicht verifizieren [76, 77]. Eine Allergietestung sollte bei Kindern mit CRS standardmäßig vorgenommen werden, hier verweisen wir auf das entsprechende Kapitel dieses Referats. Ein herkömmlicher Hauttest (Prick-Test) ist nicht altersgebunden, sollte allerdings aus Compliance-Gründen bei Kindern unter 6 Jahren nicht erfolgen. Riechteste können prinzipiell erfolgen, sind allerdings dadurch erschwert, dass Kinder nicht selten die zu identifizierenden Riechstoffe noch nicht kennen oder sie nicht verbalisieren können. Daher ist die Aussagekraft eines Riechtests in den jüngeren Altersgruppen eingeschränkt [78]. Spezifische Ursachen wie eine zystische Fibrose oder eine Primäre Ziliendyskinesie müssen bei Kindern mit CRS sorgfältig ausgeschlossen werden.

### Nicht chirurgische Therapie

Auch bezüglich der Therapie der kindlichen CRS ist die Datenlage in der Literatur lückenhaft. Die medikamentöse Therapie steht im Vergleich zur Operation im Vordergrund. Zum Einsatz von Antibiotika in der Therapie der CRS existieren nur eingeschränkt brauchbare Daten. Trotzdem werden sie häufig eingesetzt. Die EPOS-Gruppe fasst in ihren 2020 veröffentlichten Guidelines zu diesem Thema zusammen, dass es placebo-kontrollierte prospektive Studien zur antimikrobiellen Therapie der kindlichen CRS gibt. Allerdings erfolgten in den meisten Studien zusätzlich zur oralen oder intravenösen antibiotischen Therapie auch therapeutisch wirksame konservative Maßnahmen wie Nasenspülungen oder Inhalationen, sodass der Effekt der antibiotischen Therapie alleine nicht zweifelsfrei bewertet werden kann. Wie in Studien zur Therapie der CRS bei Erwachsenen auch scheint die kurzfristige Gabe eines Antibiotikums lediglich akute Exazerbationen abzufangen, auf den chronischen Prozess allerdings kaum Effekte zu zeigen. EPOS postuliert dahingehend, dass eine kurzzeitige oder auch langfristige (bis zu 4 Monate) orale Therapie mit Antibiotika keinerlei Effekte

auf die CRS zu haben scheint. Sie konnte sich in keiner doppelblinden placebo-kontrollierten Studie als alleinige Therapie effizient abbilden, sondern nur in Kombination mit anderen, ebenfalls wirksamen Maßnahmen. Dies gilt auch für intravenöse Antibiotikatherapieansätze, die ausschließlich in kleinen Studien untersucht wurden und zudem auch wieder durch zeitgleich durchgeführte andere Maßnahmen wie Adenotomien oder parallele Kochsalzspülungen der Kieferhöhle in ihrer Bewertbarkeit eingeschränkt sind [79]. Zusammenfassend gibt es derzeit keine Evidenz für eine Wirksamkeit von kurz- oder langfristigen Antibiotikaschemata (oral oder intravenös) bei der Behandlung von Kindern mit CRS. Allerdings sind in jedem Fall weitere Studien erforderlich, um klare Aussagen zu dieser Thematik treffen zu können. Da gerade die längerfristige Gabe von Antibiotika auch mit einer Reihe von relevanten Nebenwirkungen einhergehen kann, wird diesbezüglich zum aktuellen Zeitpunkt keine Empfehlung ausgesprochen. Ausgenommen sind hiervon Kinder mit zystischer Fibrose oder Primärer Ziliendyskinesie, bei denen andere Therapieschemata zum Einsatz kommen als bei CRS-Kindern ohne diese Grunderkrankungen. Auch zur Anwendung intranasaler Steroide ist die Datenlage bei Kindern bezüglich der Effektivität nicht einwandfrei. Sie gehören allerdings ohne Zweifel zu einem festen Bestandteil sämtlicher Therapiealgorithmen bei der Behandlung der CRS bei Kindern. Das Sicherheitsprofil von intranasalen Steroiden ist nachgewiesenermaßen günstig, eine systemische Wirkung von Mometason konnte sowohl bei Erwachsenen als auch bei Kindern ausgeschlossen werden. Da bei Erwachsenen nachweislich therapeutische Effekte von intranasalen Steroiden vorhanden sind und diese auch Metaanalysen standhalten [80], können diese Ergebnisse mit hoher Wahrscheinlichkeit auch auf kindliche Erkrankungen und Therapieschemata extrapoliert werden. Aufgrund des günstigen Sicherheitsprofils und der hohen Wahrscheinlichkeit einer vorhandenen Wirksamkeit werden intranasale Steroide in jedem Fall als Standardtherapeutikum der kindlichen CRS empfohlen. Ohne Frage sind auch systemische Steroide hoch wirksam [81], allerdings aufgrund ihres Nebenwirkungsprofils nur zurückhaltend einzusetzen. Nasenspülung mit Kochsalzlösung sind in mehreren Studien als effektiv evaluiert worden. In einer bereits älteren, aber formal einwandfreien Studie erhielten 3- bis 16-jährige Patienten mit einer CRS Nasenspülungen mit hypertoner und isotoner Kochsalzlösung. Einige wenige Patienten tolerierten die Therapie aufgrund eines Nasenbrennens nicht. Die anderen Patienten tolerierten die Therapie und profitierten klinisch davon. Beide Konzentrationen (0,9 % und 3,5 %) führten zu einer Reduktion der postnasalen Sekretion, aber nach Anwendung hypertoner Kochsalzlösung kam es zu einem Rückgang der Verschattungen der Kieferhöhle sowie zu einer Reduktion des Hustens [82]. Die Zugabe von Antibiotika zur Nasenspülung erbringt keine relevanten Zusatzvorteile. Andere Studien konnten ebenfalls eine Wirksamkeit von Kochsalzspülungen feststellen, in verschiedenen Kombinationen und Darreichungsformen [83]. Kochsalzspülungen gehören weltweit zu den am häufigsten eingesetzten Therapiemaßnahmen und haben sich aufgrund ihrer zuverlässigen Wirksamkeit als feste konservative Therapiemaßnahme etabliert. Durchschnittlich geben bis zu 70 % der Patienten eine Symptomverbesserung und eine Verbesserung der Lebensqualität unter Nasenspülungen an [84].

## Chirurgische Therapie

Bei den chirurgischen Maßnahmen muss differenziert werden zwischen der Adenotomie im Sinne eines Entfernens des Keimreservoirs (indirekte Sanierung) und der funktionellen endoskopischen Nasennebenhöhlenoperation im Sinne einer direkten Sanierung der Erkrankung. Generell wird eine Adenotomie als chirurgische Erstlinientherapie zur Behandlung einer kindlichen CRS angesehen. Neben der Verbesserung der Obstruktion der Nasenatmung wird auch das für die CRS relevante Keimreservoir und die Biofilmformationen entfernt. An dieser Stelle muss erneut auf die oft schwierige Differenzierung zwischen einer Adenoidhyperplasie und einer CRS als Ursache einer entsprechenden Symptomatik hingewiesen werden sowie auf die großen Überschneidungen im klinischen Erscheinungsbild beider Erkrankungen. Da eine Adenotomie in jedem Fall als ein therapeutischer Schritt bei der Behandlung der CRS angesehen werden kann, wird sie als wesentlich kleinere chirurgische Maßnahme einer Nasennebenhöhlenoperation vorgeschaltet, um im Anschluss die verbleibende Symptomatik der CRS neu zu beurteilen und das Therapieschema zielgerichteter zu reevaluieren. Die American Academy of Otolaryngology, Head and Neck Surgery AAO HNS empfiehlt in einem Konsensuspapier eine Adenotomie als effektive Erstlinientherapie bei Kindern unter 12 Jahren mit einer CRS. Bei älteren Kindern (13 Jahre und älter) konnte kein Konsensus gefunden werden [85, 86]. Die funktionelle endoskopische Nasennebenhöhlenoperation kommt in der Regel dann zum Einsatz, wenn die Adenotomie und/oder eine adäquate medikamentöse Therapie nicht zu einer Verbesserung der Symptome geführt hat. Zur Effektivität der Nasennebenhöhlenoperation bei Kindern existieren zahlreiche Studien. Einige deuten darauf hin, dass eine Kombination aus medikamentöser Therapie und Operation im Zehnjahresverlauf eine höhere Symptomkontrolle erwirkt als eine alleinige medikamentöse Therapie [87–89]. Bei älteren Kindern ist die funktionelle Nasennebenhöhlenoperation effektiver als eine Adenotomie alleine. Die Erfolgsrate der funktionellen endoskopischen Nasennebenhöhlenoperation wird mit knapp 90 % in einem Übersichtsartikel als sehr hoch angesehen [90]. Während früher die Durchführung sogenannter Second look Operationen zur Reinigung der Nasenhöhlen nach Nasennebenhöhlenoperation nicht unüblich war, kommt diese Maßnahme zunehmend außer Mode. Es konnte nicht gezeigt werden, dass eine Second look Operation zu einer Reduktion der Revisionsraten führt [91].

## Keilbeinhöhlenpathologien

Zu isolierten Keilbeinhöhlenpathologien wurden in den letzten Jahren immer wieder kleine Fallserien veröffentlicht. Grund hierfür liegt sicherlich in der Seltenheit dieser Pathologien und der verhältnismäßig großen Zahl an Differenzialdiagnosen. In der Regel ist das Leitsymptom chronischer isolierter Keilbeinhöhlenpathologien ein persistierender Kopfschmerz mit Projektion auf die Schädelmitte. Aber auch andere, unspezifische Kopfschmerzlokalisationen sind möglich. Weitere, ebenfalls unspezifische Symptome sind Nasenatmungsbehinderung, Nasenbluten oder neu aufgetretenes Schnarchen [92]. Je nach Ausdehnung des Prozesses können auch Sehstörungen auftreten. Bei akuten isolierten Keilbeinhöhlenpathologien ist die Symptomatik häufig noch kombiniert mit Fieber und einem eingeschränkten Allgemeinzustand [93]. Die häufigsten Ursachen für chronische Keilbeinhöhlenprozesse sind chronische Entzündungen mit einem isolierten Manifes-

tationsmuster und deren Komplikationen wie Muko- oder Pyozelen. Daneben finden sich auch eine Vielzahl an gut- und bösartigen Neoplasien. Meningozelen oder Enzephalozelen treten im Kindesalter zwar häufiger im Siebbeindach auf, sind aber auch in der Keilbeinhöhle zu finden [94]. Heutzutage erfolgt die Therapie fast ausschließlich endonasal endoskopisch mit Eröffnung der Ostiums und Sanierung des Prozesses bzw. Entnahme einer Biopsie im Falle eines Tumorverdachts. Sollten Sehstörungen auftreten, muss eine Therapie sehr schnell eingeleitet werden zur Verhinderung einer weiteren Verschlechterung. Manche Autoren berichten von einer Erholung des Visus bei frühzeitiger Sanierung, zumindest bei akuten Veränderungen. Die Therapiesequenz beginnt in der Regel mit einer Bildgebung zur Abklärung kindlicher Kopfschmerzen oder anderer unspezifischer Symptome, bei der die Keilbeinhöhlenverschattung als meist überraschender Befund zutage tritt. Meist erfolgen zur Kopfschmerzabklärung Magnetresonanztomografien, welche zur Eingrenzung der Nebenhöhlen-Pathologie die aussagekräftigste Technik darstellt. Uneinigkeit besteht in der Frage nach einer zusätzlich erforderlichen Computertomografie. Einige Autoren schlagen eine Ultra-low-dose CT vor. Im Falle einer Visusstörung sollte notfallmäßig auf jeden Fall beides erfolgen, CT und MRT. Die Minimalanforderung wäre hier ein CT, falls eine MRT in der Notfallsituation nicht verfügbar sein sollte.

Im Fall von akuten Krankheitsverläufen liegen in der Regel entzündliche Veränderungen vor. Diese werden daher primär antibiotisch behandelt. Sollten neben Kopfschmerzen keine weiteren Symptome vorhanden sein, insbesondere keine Visusstörungen, kann zunächst ausschließlich medikamentös therapiert werden. Operative Vorgehensweisen sind in allen anderen Fällen unmittelbar oder bei Versagen der ausschließlich konservativen Therapie indiziert. Die meisten Pathologien in der kindlichen Keilbeinhöhle sind gutartige, in der Regel entzündliche Veränderungen. Dies rechtfertigt ein zunächst minimal invasives Vorgehen. Sollten – wie immer im Fall einer Meningo- oder Enzephalozele – Defekte der Schädelbasis vorliegen, ist eine Rekonstruktion erforderlich, was in der Keilbeinhöhle bekanntermaßen anspruchsvoll sein kann. Eine eindeutige Exposition der Duradefektes ist Voraussetzung für eine Defektdeckung. Die intradurale Einlage von zum Beispiel Faszie oder anderer Materialien ist optimal als erster Schritt der Rekonstruktion mit anschließender mehrschichtiger Abdeckung durch Fibrinmaterialien. Optimal ist die Auflage eines nasoseptalen Lappens, auch bei Kindern. Immer wieder wurde Sorge geäußert, ob eine ausgedehnte Nasennebenhöhlenoperation generell und insbesondere bei einseitigen Operationen einen Einfluss auf das Schädel- und Gesichtswachstum von Heranwachsenden haben könnte [95]. Dies konnten Lee und Kollegen [96] nicht bestätigen. Vielmehr führt der pathologische Prozess selbst zu einer Veränderung der Pneumatisation und Anatomie [97].

## Pädiatrische Allergologie


Rhinologisch-allergische Erkrankungen gehören zu den häufigen Erkrankungen in der Pädiatrie und beeinflussen die Lebensqualität der betroffenen Kinder erheblich. Obwohl die genaue Ursache für die allergische Erkrankung der Kinder nicht vollständig geklärt ist, spielen genetische Veranlagung, Umweltfaktoren und Veränderungen im Lebensstil eine wichtige Rolle. Wie bei Erwachsenen handelt es sich dabei durchaus nicht „nur“ um eine Entzündung der Nasenschleimhäute, sondern um eine systemische, immunologi-

sche Erkrankung mit vermehrt auftretenden weiteren Autoimmunerkrankungen und multiplen Komorbiditäten.

Im Folgenden wird auf die bei Kindern abweichende klinische Manifestation eingegangen und auf die oft von Eltern und Kindern gewünschte Minimaldiagnostik. Bewusst geht dieses Kapitel im Rahmen eines kleinen Exkurses auf Komorbiditäten der allergischen Rhinitis ein. Der HNO-Arzt ist nicht selten erste Anlaufstelle für die Abklärung einer allergischen Rhinitis. Dabei ist die grobe Kenntnis komorbider Erkrankungen notwendig, um die Anamnese zielgerichtet zu erweitern und ggf. eine Weiterhandlung zu veranlassen. Daher wird das Organsystem der Nase in diesem Kapitel teils verlassen, um zusätzlich kurz neue Therapieansätze beim allergischen Asthma bronchiale und den Nahrungsmittelallergien abzuhandeln.

### Klinische Manifestation allergischer Inhalationserkrankungen bei Kindern

Eine korrekte Diagnose ist entscheidend für eine effektive Behandlung rhinologisch-allergischer Erkrankungen bei Kindern. Kleinkinder bedürfen zur Vermittlung ihrer Anamnese eines Erwachsenen. Kindern, die mit allergischen Erkrankungen aufwachsen, fehlt häufig der Vergleich zu einem Leben mit einem gesunden Atemwegssystem. Daher sollte der betreuende HNO-Arzt auf klinische Manifestationen oder Erkrankungskombinationen achten, die auf das Vorliegen einer Allergie hinweisen können und bei Vorliegen derartiger Symptome gezielt eine allergologische Diagnostik ergänzen. Sämtliche Symptome sind unspezifisch und treten ebenso bei nicht allergischen Kindern auf. Allerdings ist die Persistenz der Symptomatik oder auch die Kombination aus vielen Symptomen suggestiv für das Vorliegen einer zugrundeliegenden Allergie. Klinische Symptome bzw. Diagnosen, die auf eine rhinologisch-allergische Grunderkrankung bei Kindern hinweisen, sind (saisonale) Konjunktivitiden, eine atope Dermatitis, rezidivierende Paukenergüsse mit konsekutiver Sprachentwicklungsverzögerung, Rhinopathie, obstruktive Schlafapnoe, chronische Mundatmung, Asthma bronchiale, Infekthäufung, Sinusitiden ohne und mit orbitaler Komplikation sowie rezidivierende Otitis media bei Schulkindern und Jugendlichen trotz vorab durchgeführter Adenotomie. Allergisch erkrankte Familienangehörige machen eine Erkrankung des betroffenen Kindes wahrscheinlicher. Die kumulative Inzidenz für Pollensensibilisierung ist bei weiblichen Kindern von Eltern mit atopischen Erkrankungen doppelt so hoch wie bei weiblichen Kindern von Eltern ohne atopische Erkrankung. Bei den Jungen ist sie sogar fast dreimal so hoch [98]. Bei den genannten Diagnosen und/oder positiver Familienanamnese für Allergien ist die Implementierung eines allergischen Screenings entscheidend, um die evtl. zugrunde liegende allergische Erkrankung frühzeitig zu erkennen und eine Chronifizierung zu verhindern. Ein Versuch, auch jüngeren Kindern eine Symptombeschreibung mittels Analogskala zu ermöglichen, wurde von EUFOREA ((European Forum for Research and Education in Allergy and Airway Diseases), internationale Non-Profit Organisation mit Schwerpunkt Forschung und Ausbildung, Patienteninformation bzgl. allergischer und inhalativer Erkrankungen. <https://www.euforea.eu/>) [99] angeregt, siehe ► **Abb. 6**. Dies ermöglicht auch jüngeren Kindern bildlich ihre Symptome zu benennen, eine für den Arzt wesentliche Zusatzinformation unabhängig von der Einschätzung der Eltern.



► **Abb. 6** Analogskala für Kleinkinder zur Einstufung ihrer Beschwerden nach EUFOREA. Quelle: Scadding GK, Smith PK, Blaiss M, Roberts G, Hellings PW, Gevaert P, Mc Donald M, Sih T, Halken S, Ziegelmayer PU, Schmid-Grendelmeier P, Valovirta E, Pawankar R, Wahn U. Allergic Rhinitis in Childhood and the New EUFOREA Algorithm. *Front Allergy* 2021; 2: 706589. doi: 10.3389/falgy.2021.706589 [rerif]

Allergische Rhinitis bei Kindern: In Deutschland sind 37,1 % der 3- bis 17-jährigen gegen die Allergenmischung SX1 (Lieschgras, Roggen, Birke, Beifuß, Katzen- und Hundeschuppen, Hausstaubmilben und dem Schimmelpilz *Cladosporum*) sensibilisiert. Dabei sind Jungen (42,6 %) zunächst häufiger betroffen als Mädchen (31,3 %). Diese Daten stammen aus der sogenannten KiGGS Welle 2 Studie, einer Langzeitbeobachtungsstudie zur Gesundheit von Kindern und Jugendlichen in Deutschland, die vom Robert-Koch-Institut durchgeführt wird [100, 101]. Der prozentuale Anteil neuer Fälle mit allergischer Rhinitis steigt zwischen dem Alter von 3 und 12 Jahren mit einer konstanten Rate von  $\approx 2\%$  pro Jahr an (EUFOREA) [99]. Die KiGGS Studie geht von 11 % ärztlich diagnostizierten Kindern und Jugendlichen mit Heuschnupfen aus. Die Tatsache, dass zwischen den ermittelten Sensibilisierungen (37,1 %) und den ärztlich diagnostizierten Patienten (11 %) eine deutliche Diskrepanz liegt, wird in der KiGGS Studie wenig hinterfragt. Anzuführen sind hier die fehlenden nasalen Provokationstestungen, die unzureichende Ermittlung von Allergenschwellen und nicht zuletzt die im Vergleich zu anderen europäischen Ländern fehlenden Fachärzte für Allergologie in Deutschland. Letztendlich ist somit die tatsächliche Anzahl von allergischen Kindern in Deutschland nicht bekannt. Länderübergreifend zeigt sich allerdings eine seit den 1980er Jahren ansteigende und in letzter Zeit in Deutschland stagnierende Prävalenz respiratorischer Allergien [102]. Klinisch unterscheiden sich Patienten mit „Heuschnupfen“, also Pollenallergiker, zumeist von Patienten mit Milben- und Schimmelpilzallergien. Letztere werden im Angelsächsischen als „Blockers“, sprich Patienten mit behinderter Nasenluftpassage, bezeichnet während Pollenallergiker „sneezers and runners“ sind. Die weiteren Unterscheidungen in intermittierend-persistierende, milde und mäßig/schwere allergische Rhinitis sind bekannt und es sei auf die fortlaufend aktualisierten umfangreichen internationalen Leitlinien verwiesen [103, 104].

### Minimaldiagnostik von Inhalationsallergenen

Das Gesamt-IgE ist ein unspezifischer inflammatorischer Marker, der bei Th2-Entzündung aber auch Infektionen insbesondere mit Parasiten und immunologischen Erkrankungen erhöht ist. Unauffällige Werte schließen eine allergische Erkrankung nicht aus, aber die Relation des Gesamt-IgE zum spezifischen IgE ist ein hilfreicher Parameter. Bei Patienten mit niedrigem spezifischem IgE (sIgE) und niedrigem Gesamt-IgE können serologische Allergieteste als falsch negativ eingeschätzt werden, wenn man das sIgE isoliert betrachten würde [105]. „Blockers“, also Patienten mit nasaler Obstruktion, nasaler Sprache, Tubenventilationsstörung und Sprachent-

wicklungsverzögerung, sollten auf Sensibilisierungen/Allergien auf Hausstaub- und Vorratsmilben, Schimmelpilze und Haustiere untersucht werden. Dabei ist die Diagnostik auf das spezifische IgE im Gesamtextrakt sensitiver als die Bestimmung der IgE-Spiegel gegen Majorallergenkomponenten und die Prick Testung sensitiver als die serologische Untersuchung [106]. Zudem kommen kombinierte Hausstaub- und Vorratsmilbensensibilisierungen häufiger vor als „nur“ isolierte Hausstaubmilben- oder alleinige Vorratsmilbensensibilisierungen [107]. „Sneezers oder Runners“, also Patienten mit wässriger Rhinitis, Nies- und Juckreiz, häufig mit saisonalen Beschwerden, sollten neben der oben genannten Diagnostik ein erstes Screening auf die häufigen Pollenallergene erhalten. In Deutschland sind neben den Gräsern und Birken und ihren Verwandten (Hasel, Erle, Hainbuche, Eiche, Buche, usw.) vor allem diagnostisch die Nicht-PR-10-verwandten Baumpollen abzugrenzen, zum Beispiel die Esche und Platane, ggf. auch die Zypressengewächse als wichtige Pollenallergene [108]. „Nieser und Laufnasen“ werden im Gegensatz zu den Patienten mit behinderter Nasenluftpassage zumeist frühzeitig diagnostiziert, zumal diese auch begleitend häufig über Juckreiz und konjunktivale Mitbeteiligungen klagen. Trotzdem wird die allergische Rhinitis oft bagatellisiert und nur ca. zwei Drittel werden wegen dieser Erkrankung einem Arzt vorgestellt [109]. Nur ca. 10 % der Betroffenen werden adäquat behandelt [110]. Dies betrifft sowohl die zeitintensive Aufklärung bezüglich einer erforderlichen Allergenreduzierung im häuslichen Umfeld als auch die korrekte Anwendung von Nasensprays zur lokalen Therapie mit nasalen Glukokortikoidsprays (z. B. zugelassen: Mometason ab 3 J., Fluticason ab 4 J., Kombipräparate bei saisonaler Rhinitis ab 12 Jahren z. B. Dymista, Ryaltris). Laut Wartna et al. [111] ist eine bedarfsweise Medikation einer kontinuierlichen Therapie bei Kindern vorzuziehen. Die einzige kurative Therapie, die Allergen-Immuntherapie (AIT), die nachweislich zu einer Reduktion von Asthmaentwicklungen führt, wird detailliert und mit gesundheitsökonomischer Bewertung der Therapeutika in der aktuellen deutschen Leitlinie dargestellt [112].

Vor Therapie ist eine kombinierte Diagnostik mittels kutaner und serologischer Testung hilfreich, insbesondere vor oralen Immuntherapien (SLIT) sollten auch die Allergenkomponenten bestimmt werden, um die korrekte AIT auszuwählen. Gräser- oder Hausstaubmilbenallergiker können sehr komplexe Sensibilisierungsmuster zeigen mit Majorallergenen, die nicht in allen Präparaten enthalten sind. Zur ergänzenden oder alleinigen medikamentösen Therapie der allergischen Rhinitis wird auf die oben genannten umfangreichen internationalen, europäischen und die deutsche Leitlinie hingewiesen [113].

## Komorbiditäten und neue Therapieansätze

Patienten, die an einer allergischen Rhinitis erkranken, zeigen gehäuft weitere Komorbiditäten. Am bekanntesten sind die atopische Dermatitis und das allergische Asthma bronchiale. Im Folgenden wird insbesondere auf die Erkrankungen eingegangen, die neben dem Pädiater zumeist auch dem HNO-Arzt vorgestellt werden, bevor weitere Fachdisziplinen konsultiert werden.

Allergisches Asthma bronchiale: Epidemiologische Untersuchungen zeigen, dass über einen Beobachtungszeitraum von 10 Jahren etwa 40 % der Patienten mit allergischer Rhinitis ein Asthma bronchiale entwickeln. Auch dabei sind Jungen häufiger als Mäd-

chen betroffen. Besteht bereits ein Asthma bronchiale, so zeigen in dieser Gruppe 60–70 % auch eine allergische Rhinitis. Therapeutisch wird die Allergen-Immuntherapie über alle Therapiestufen beim kontrollierten Asthma bronchiale empfohlen, siehe aktualisierte Nationale Versorgungsleitlinie Asthma [114]. Da inhalative Glukokortikosteroide (ICS) wie Fluticason, Beclometason und Budesonid in klinischen Studien einen messbaren, wenn auch geringgradigen Effekt auf das Längenwachstum haben, sollte immer die geringste Menge an ICS eingesetzt werden. Anders als in der deutschen NVL (Nationalen Versorgungsleitlinie) werden inhalative Steroide bereits bei geringer Symptomlast vom internationalen Expertenforum der Global Initiative for Asthma GINA bereits bedarfsweise bei Kindern unter 5 Jahren und ab 6 Jahren ggf. auch als Dauertherapie empfohlen (GINA, 2022). Beim schwergradig persistierenden Asthma (Stufe 5 und 6) bestehen Zulassungen für folgende Biologika: ab dem 6. Lebensjahr für Omalizumab (monoklonaler Antikörper gegen humanes Immunglobulin E), Dupilumab (monoklonaler Antikörper mit Blockade der Zytokine Interleukin-4 und Interleukin-13 durch hemmende Bindung an die alpha-Kette des Interleukin-4 Rezeptors) und Mepolizumab (monoklonaler Antikörper gegen Interleukin-5) und ab dem 12. Lebensjahr für Tezepelumab (monoklonaler Antikörper gegen thymisches stromales Lymphopoietin). Für die isolierte kindliche allergische Rhinitis ist keines der Präparate als alleinige Therapie zugelassen, obschon diese mit der Komorbidität erfolgreich mitbehandelt wird.

slgE- und nicht-slgE-vermittelte Nahrungsmittelallergien: Pädiatrische Patienten entwickeln im Kleinkindalter selten sekundäre Nahrungsmittelallergien auf Pollen, Kreuzallergien mit Symptomen eines oralen Allergiesyndroms kommen jedoch vor. Deutlich häufiger sind primäre slgE-vermittelte Nahrungsmittelallergien mit Anaphylaxien. Diese können bei Kindern je nach Alter sehr unterschiedlich verlaufen. Säuglinge und Kleinkinder neigen vermehrt zu Erbrechen, Husten und Vigilanzminderung, während größere Kinder Prodromi zeigen können mit plötzlich einsetzender Rhinitis, Husten, Heiserkeit, perioralem Juckreiz und/oder Jucken in den Handinnenflächen oder Fußsohlen, zumeist schnell gefolgt von den bekannten weiteren generalisierten Symptomen einer Anaphylaxie, Details siehe aktualisierte Leitlinie Anaphylaxie [115]. Wichtige Anaphylaxie-auslösende Nahrungsmittel im Kleinkindalter sind u. a. Kuhmilch und Ei. Anders als in der „Erwachsenen Allergologie“ verlieren sich diese Nahrungsmittelallergien oft schon bis zum Schuleintritt, während in der Kindheit auftretende Fisch- und Nussallergien meist bestehen bleiben. Bei den Nüssen sind die Ursachen für schwerer verlaufende Anaphylaxien zumeist die Speicherproteine. Wichtige Majorallergene der Speicherproteine für die Diagnostik sind Erdnuss-Ara h 2, Cashew- Ana o 3, Haselnuss-Cor a 14 und Cor a 9, Walnuß-Jug r 1. Für Erdnüsse steht aktuell erstmalig eine zugelassene kommerzielle orale Allergen-Immuntherapie (AIT) zur Verfügung ab dem 4. bis zum 17. Lebensjahr. Eine AIT für Kleinkinder (1–3 Jahre) befindet sich als epikutane Anwendung in der Studienphase III. Die ersten Daten der epikutanen AIT sehen vielversprechend aus [116]. Beide Präparate sollen die Anaphylaxierate beim akzidentellen Verzehr von Spuren von Erdnüssen bei Kindern senken. Ein komplikationsloser Verzehr von Erdnüssen bleibt unerreicht.

Kinder und Jugendliche, die dem HNO-Arzt mit Dysphagien vorgestellt werden, sollten auch an die Nicht-IgE-vermittelte eosino-

phile Ösophagitis (EoE) denken lassen. Die EoE ist eine chronische immunvermittelte Erkrankung der Speiseröhre. Ca. 2/3 der Patienten zeigen spezifisches IgE auf Allergene ohne sicheren Hinweis darauf, dass sich passend zu diesem spezifischen IgE auch eine klinische Symptomatik manifestiert. Allerdings kann bei einem Drittel der Patienten (bei Kindern häufiger als bei Erwachsenen) die Karenz von Kuhmilch und/oder anderen primären Nahrungsmitteln wie Gluten-haltigem Getreide, Nüssen oder Eiern zur Ausheilung der EoE führen. Neu aufgenommen in die deutsche AIT-Leitlinie ist die Beobachtung, dass orale Immuntherapien zu einer Erstmanifestation einer EoE (ca. 2,7 %) führen können [117]. Als Kontraindikation für eine sublinguale Immuntherapie (SLIT) gelten nun entzündliche gastrointestinale, ebenso akute wie chronisch rezidivierende Erkrankungen sowie offene Wunden der Mundhöhle. Seit der Erstbeschreibung der EoE (1993) zeigt sich ein rasanter, 20-facher Inzidenzanstieg der EoE bei Kindern mit einem ersten Manifestationsgipfel im Kleinkindalter (bis 3. Lebensjahr) und dem zweiten Peak bei Jugendlichen. Jungen erkranken auch hier zwei bis dreimal häufiger. Kleinkinder zeigen gehäuft Nahrungsverweigerung, Erbrechen, Bauchschmerzen und Gedeihstörungen während bei Jugendlichen die Bolusimpaktion zwingend hinweisend ist. Oft besteht dann bereits eine längere Klinik mit Dysphagie und adaptiven Strategien z. B. langem Kauen, reichlich Trinken bei den Mahlzeiten usw. Die Diagnostik kann endoskopisch im Vollbild charakteristisch sein (sog. Trachealisierung des Ösophagus), wird aber zumeist histologisch gestellt (mindestens 6 Gewebeprobe aus verschiedenen Abschnitten des Ösophagus und der Nachweis von > 15 Eosinophilen pro hochauflösendem Gesichtsfeld). Therapeutisch werden, neben der Karenz von möglichen auslösenden Nahrungsmitteln Protonenpumpeninhibitoren und topische Kortikosteroide (z. B. orodispersibles Budesonid-Jorveza) eingesetzt. Ohne therapeutischen Nutzen erwiesen sich anti-IL-5 (Mepolizumab, Reslizumab) und anti-IgE (Omalizumab). Noch in der Studie befindet sich Dupilumab, was nach ersten Ergebnissen therapeutisch von Nutzen sein kann [118].

Allergische Rhinitis und kognitive/psychische Störungen bei Kindern: Eine Vielzahl von Studien belegen die Leistungsminderungen von Schülern, die unter allergischen Symptomen leiden [119–122]. Aber auch die Aufmerksamkeitsdefizit-/Hyperaktivitätsstörung (ADHS) zeigt eine gehäufte Komorbidität zur allergischen Rhinitis [123]. Schans et al. [124] konnten in einer großen Metaanalyse zeigen, dass ADHS gehäuft bei atopischen Erkrankungen beobachtet wird und dass die Wahrscheinlichkeit, an ADHS zu erkranken, bei Allergikern im Vergleich zu Kontrollpersonen um 30 bis 50 % höher ist. Dies galt nicht nur für Asthma bronchiale und atopische Ekzeme, sondern auch allein für die allergische Rhinitis, wobei die Heterogenität der Studiendaten bei den Rhinitis-Studien als erheblich gewertet wurde. Ob dies ein sekundäres Phänomen ist oder ein kausaler Zusammenhang besteht ist unklar. Vielfach untersuchte serologische Parameter waren uneindeutig, allerdings konnte Gao et al. [125] in einer Pilotstudie an einem kleinen Kollektiv erstmalig im funktionellen Neuroimaging in Ruhe veränderte Hirnaktivitäten für Patienten mit allergischer Rhinitis im Vergleich zu einer Kontrollgruppe nachweisen. Fuhrmann et al. [126] zeigen anhand einer AOK-Kohorte für Deutschland mit 41.484 Kindern, dass Kinder, die in den ersten zwei Lebensjahren Antihistaminika erhielten (N = 5540), aber keine atopische Dermatitis zeigten, ein um 35 %

erhöhtes Risiko für die Entwicklung eines ADHS hatten. Kinder mit atopischer Dermatitis und Antihistaminika zeigten sogar ein 47 % erhöhtes Risiko, später an ADHS zu erkranken. Die Autoren diskutieren kritisch, dass auch Schlafstörungen und der Bedarf an Antihistaminika erste Anzeichen für das in dem Alter noch nicht diagnostizierte ADHS sein könnten. Insgesamt aber wird die frühe Gabe von Antihistaminika kritisch bewertet. Einschränkend muss darauf hingewiesen werden, dass in den genannten Studien mehrheitlich Antihistaminika der ersten Generation verordnet wurden, die derzeit nicht mehr empfohlen sind. Es werden grundsätzlich Antihistaminika der zweiten Generation für Kinder angeraten, da sie weniger liquorgängig sind, weniger den REM-Schlaf verkürzen und weniger zentralnervöse Nebenwirkungen zeigen. Antihistaminika der zweiten Generation mit der geringsten Gehirnpenetration sind Bilastin (zugelassen ab dem sechsten Lebensjahr) und Fexofenadin (30mg zugelassen ab dem sechsten Lebensjahr) [99].

## Systemerkrankungen mit chronischer Sinusitis als Leitsymptom

Die Betreuung von Patienten mit zystischer Fibrose (CF) sowie Primärer Ziliendyskinesie (PCD) gehört trotz der Seltenheit der beiden Krankheitsbilder zu den Kernaufgaben des pädiatrisch orientierten HNO-Arztes. Beide Erkrankungen erfordern bereits in der Diagnostik, aber auch im Verlauf in der Therapie ein hohes Maß an Interdisziplinarität. Bei der Betreuung dieser Patienten ist eine enge Absprache und eine optimal abgestimmte Logistik zwischen den beteiligten Fachdisziplinen absolut erforderlich. Seitens der HNO-Heilkunde bedarf es eines hohen Maßes an Verständnis für die Krankheitsbilder und die Komplexität der betroffenen Patienten. Dies ist eine Grundvoraussetzung für die Entwicklung eines Vertrauensverhältnisses zu den pädiatrischen Pulmologen und zum Aufbau einer erfolgreichen interdisziplinären CF/PCD-Sprechstunde.

## Management der Nasennebenhöhlen bei zystischer Fibrose

Die Erkrankung der zystischen Fibrose (auch Mukoviszidose, englisch: cystic fibrosis, CF) wird verursacht durch biallele pathogenetische Varianten im CF transmembrane conductance regulator (CFTR) Gen. Die daraus resultierende Dysfunktion des CFTR betrifft neben den Epithelzellen der Lunge auch die Schleimhäute des Genitaltrakts, des Gastrointestinaltrakts und der oberen Atemwege einschließlich der Nasennebenhöhlen und der Mittelohren. Ein gestörter Chloridtransport verursacht in den Nasennebenhöhlen eine eingeschränkte mukoziliäre Clearance, wodurch es zu chronisch persistierenden und exazerbierenden Infektionen und problematischen mikrobiotischen Besiedelungen kommt. Formal sind die Nasennebenhöhlen bei jedem CF Patienten mitbetroffen, was auch radiologisch nachvollziehbar ist. Das Krankheitsbild der mit der CF assoziierten chronischen Rhinosinusitis (CF-CRS) ist aber in einer relevanten Anzahl von Fällen überhaupt nicht oder zumindest nur wenig symptomatisch und kann ein „Zufallsbefund“ im Rahmen einer kranialen Bildgebung sein. Die Zusammenhänge zwischen der Ausprägung der CF-CRS und der Lungendynamik der Erkrankung ist nicht final geklärt, es wird aber vermutet, dass eine manifeste CF-CRS sich auch negativ auf die Lungenfunktion auswirkt. Mit zunehmenden Möglichkeiten der medikamentösen The-

rapien bei CF ergeben sich auch für die betroffenen Patienten mit einer Nebenhöhlenmanifestation neue Algorithmen zur Therapieabwägung zwischen konservativem Management und einer Operation.

### Konservative Therapie

Die konservativen Verfahren zur Behandlung sinusnasaler Probleme für Menschen mit CF sind vielfältig, jedoch im Vergleich zur Therapie der Lungenerkrankung fehlen qualitativ hochwertige Studien mit großen Fallzahlen [127]. Die folgende Aufzählung fasst die gebräuchlichsten Ansätze zusammen [128–132]:

- regelmäßige Spülungen der Nasengänge mit salzhaltigen Lösungen
- sinusale Inhalation mit isotoner und hypertoner NaCl-Lösung
- Sinusale Inhalation mit Dornase alfa
- Topische Therapie, sinusale Inhalation oder orale Therapie mit Steroiden
- Sinusale Inhalation oder systemische Therapie mit Antibiotika
- Therapie mit CFTR-Modulatoren

Zur sinusalen Inhalation werden dabei bevorzugt Systeme mit gepulster Abgabe von Inhalat wie dem Pari Sinus verwandt, um eine gute sinuidale Deposition zu erreichen. In den vergangenen Jahren wurden eine Reihe sogenannter CFTR-Modulatoren zur Therapie der zystischen Fibrose zugelassen, die sich positiv auf die Lungenfunktion und das Körpergewicht sowie die Lebensqualität auswirken.

Der erste dieser Modulatoren, der unter dem Substanznamen Ivacaftor verfügbar wurde, erhöht die Öffnungswahrscheinlichkeit des CFTR-Kanals. Damit kann Ivacaftor bei den Menschen mit CF wirken, die entweder zu wenige CFTR-Kanäle haben und/oder eine zwar ausreichende Zahl eines jedoch funktionsgeminderten Kanalproteins an der Zelloberfläche exprimieren. Die bekannteste Mutation, die zu einer fast fehlenden Öffnungswahrscheinlichkeit des CFTR-Proteins führt, ist *G551D*. Diese Mutation findet sich jedoch nur bei ca. 3% der Betroffenen in Deutschland [133]. Eine Therapie mit Ivacaftor senkt den Schweißchloridgehalt bei Menschen mit *G551D* als Maß für die gestörte CFTR-Funktion deutlich, verbessert die bei zystischer Fibrose reduzierte Einsekundenkapazität und erhöht das bei dieser Erkrankung typischerweise niedrige Körpergewicht. In Bezug auf die Situation der Nasen- und Nasennebenhöhlenmanifestationen der CF gibt es eine Reihe ermutigender Berichte. So sahen Sheikh et al. [134] bei allen zwölf von ihnen untersuchten Patienten eine Verbesserung der Veränderungen in den Nasennebenhöhlen durch Ivacaftor. In einer prospektiven Multicenterstudie verbesserten sich die von den Betroffenen anhand des Sino-Nasal Outcome Test (SNOT-22) erfragte Symptomatik nach Beginn einer Ivacaftor-Therapie.

Die in Deutschland mit Abstand dominierende Mutation im CFTR-Gen ist *F508del*, die ca. 85% der Betroffenen wenigstens auf einem Allel tragen [133]. Diese Mutation führt zu einer fehlerhaften Faltung und damit Tertiärstruktur des CFTR-Proteins, welches daher im endoplasmatischen Retikulum abgebaut wird, bevor es die Zelloberfläche erreicht. Zum anderen ist auch die Leitfähigkeit des Kanals bei der *F508del*-Mutation gestört. Durch Substanzen, die die Faltung des Proteins korrigierend beeinflussen wie

Lumacaftor, Tezacaftor und Elexacaftor, kombiniert mit Ivacaftor als Funktionsverstärker konnten auch für Menschen mit *F508del* mehrere Modulator-basierte Therapeutika entwickelt werden. Schon bei den bezüglich einer Verbesserung der Lungenfunktion nur mäßig effektiven Kombination aus Lumacaftor und Ivacaftor zeigten sich positive Effekte in der sinusalen Bildgebung mittels MRT [135, 136]. Die hocheffiziente Kombination aus Elexacaftor, Tezacaftor und Ivacaftor konnte in einer Beobachtungsstudie an 34 Betroffenen im Alter zwischen 12 und 60 Jahren sogar in einigen Fällen eine Rückbildung nasaler Polypen bewirken [137]. In einer weiteren Studie von Beswick et al. [138] an 30 Betroffenen verbesserte sich der Symptom-Score und ein CT-Score unter Therapie mit Elexacaftor, Tezacaftor und Ivacaftor.

Unsere persönlichen Erfahrungen mit dem Einsatz von CFTR-Modulatoren decken sich im längeren Verlauf mit den oben beschriebenen Studienergebnissen. Allerdings kann es bei Menschen mit CF und chronischer Rhinosinusitis insbesondere zu Beginn einer Modulatortherapie zu einer verstärkten sinusalen Sekretbildung und -lösung kommen. Möglicherweise spielt diese Sekretbildung bei den berichteten unerwünschten Ereignissen unter Modulatortherapie wie gehäuften Kopfschmerzen und verstärkt verlegter Nasenatmung eine Rolle. Wir empfehlen den Betroffenen mit sinusaler Symptomatik daher, vor Beginn einer Modulatortherapie die nasale Therapie zu optimieren und in den ersten Wochen nach Start der Modulatortherapie konsequent weiterzuführen.

### Chirurgische Sanierung der CF-CRS

In einer US-amerikanischen Datenbank wurde 50.000 Kinder unter 21 Jahren mit CF erfasst, die 2003 bis 2016 eine stationäre Therapie aufgrund pulmonaler Exazerbationen benötigten. Jedes fünfte Kind litt an einer klinisch manifesten, also symptomatischen und damit therapiebedürftigen CF-CRS. In der Gesamtschau über die 14 Beobachtungsjahre konnte festgestellt werden, dass die Inzidenz der CF Patienten mit klinisch manifester CRS zunahm und 2016 bei ca. 25% lag. Die Diagnose der CF-CRS wurde klinisch und radiologisch gestellt. Im Gegensatz dazu war der Anteil der Patienten, die eine funktionelle Nasennebenhöhlenoperation benötigten, rückläufig und belief sich in den letzten Jahren nur auf 11%. Es fiel auf, dass vor allem Patienten mit Komorbiditäten (gastrointestinal, hepatisch,...) eine Operationsindikation aufwiesen. In der Konsequenz ergibt sich der Bedarf nach Studien, in denen analysiert werden muss, inwieweit CF Patienten mit Komorbiditäten von einer Operation der Nasennebenhöhlen profitieren. Indirekt kann aber auch festgehalten werden, dass eine CF-CRS nicht zwangsläufig chirurgisch behandelt werden muss [139].

Eine weitere retrospektive Analyse aus den USA betrachtete eine Kohorte von ca. 11.500 Kindern unter 18 Jahren mit CF, die zwischen 2006 und 2015 in acht verschiedenen US-Bundesstaaten ambulant oder stationär betreut worden sind. 18,7% der Patienten wurden mindestens einmal an den Nasennebenhöhlen operiert. Die Indikation zur Operation wurde zwischen den acht eingeschlossenen Krankenhäusern sehr unterschiedlich gestellt. Es gab keine klaren Indikationskriterien, wann eine erste Operation und wann überhaupt eine Operation sinnvoll erscheint. Umso mehr folgern die Autoren, dass eine bessere Erfassung der Operationskriterien und final eine Festlegung einheitlicher Indikationen erforderlich ist [140].



Hughes and Adil publizierten 2015 und 2021 [141, 142] zwei Metaanalysen zur Rolle der endoskopischen Nasennebenhöhlenoperation bei Patienten mit CF-CRS. Hierbei wurden mehrere Reviews zusammengefasst. Die Autoren stellten fest, dass die Nasennebenhöhlenoperation die sinusale Symptomlast der Patienten deutlich reduzieren kann und damit auch die Lebensqualität verbessert. Eine Reduktion von erforderlichen i. v. Antibiotikagaben konnte nicht eindeutig gezeigt werden. Ebenfalls nicht eindeutig waren die Effekte der Operation auf die Erkrankungsmanifestationen der unteren Atemwege, die meisten eingeschlossenen Studien zeigten keine Verbesserungen in den Lungenfunktionstests. Hingegen fanden sich moderate Hinweise darauf, dass eine Nasennebenhöhlenoperation im Nachgang einer Lungentransplantation bei Patienten mit einer CF-CRS mit oder auch ohne Polypen einen klinischen Vorteil mit sich bringt. Gerade nach ausgedehnten Operationen und postoperativ konsequenter Nasenspülung konnten die Transplantat-Infektionen reduziert werden, es gab seltener Fälle einer Bronchiolitis obliterans und in manchen Arbeiten sogar einen Überlebensvorteil durch Pseudomonas-Eradikationen. In der Regel waren Patienten vor der Lungentransplantation zu stark eingeschränkt in ihrer Lungenfunktion, sodass die Nasennebenhöhlenoperation aufgrund des erhöhten Narkoserisikos nach der Transplantation erfolgen musste. Umgekehrt wurden bei Pseudomonas-Neubesiedelungen in transplantierten Lungen genetisch identische Keime in Nase und Lunge nachgewiesen, was die Bedeutung der Nasennebenhöhlen als Keimreservoir unterstreicht.

Aufgrund der kontroversen Datenlage zum Einfluss einer Nebenhöhlenoperation auf die Lungenfunktion bei CF-Patienten werden wiederholt Studien zu dieser Thematik publiziert, so auch 2021 durch Kawai et al. Es wurden retrospektiv CF-Patienten im Kindes- und jungen Erwachsenenalter (Bereich zwischen 4 Jahren und 38 Jahren) analysiert. Ziel war die Überprüfung, ob eine Operation sich positiv auf die Lungenfunktion auswirken kann. Die Patienten wurden dazu eingeteilt in 3 Schweregrade in Relation zur prozentualen expiratorischen Einsekundenkapazität (%FEV<sub>1</sub>). Bei Werten über 70 % wurde die pulmonale Erkrankung als leicht definiert, bei Werten unter 40 % als schwer. Lag die FEV<sub>1</sub> zwischen 40 % und 70 %, wurden diese Fälle als mittelschwer bezeichnet. Insgesamt konnten 188 chirurgisch versorgte CF-Patienten eingeschlossen werden, die sich 427 Operationen unterzogen hatten. Das mittlere Alter der Patienten zum Zeitpunkt der ersten Nebenhöhlenoperation lag bei 13 Jahren, was mit den epidemiologischen Daten vieler anderer Studien in der Literatur übereinstimmt. Die Analyse ergab, dass es bei fast allen Patienten zu einer Verbesserung der Lungenfunktion kam außer bei Patienten mit einer milden Erkrankung, die zu einer besonders guten Subgruppe (FEV<sub>1</sub> besser als 80 %) gehörten. Bei den schwer und mittelschwer Erkrankten ergab sich generalisiert eine Verbesserung der FEV<sub>1</sub> um 8 % bzw. 3 %, die im Schnitt bis zu 12 Monate gehalten werden konnte. Bei den Patienten mit einer milden Lungenerkrankung, die eine FEV<sub>1</sub> zwischen 70 % und 80 % hatten, konnte ebenfalls eine Verbesserung der FEV<sub>1</sub> um 7 %-Punkte festgestellt werden. Diese Studie konnte damit zeigen, dass die Indikation zur Operation nicht nur zur Verminderung nasaler Symptome wie Rhinorrhoe, Obstruktion, Riechstörung und Druckgefühl führen kann sondern auch als Werkzeug zur zumindest mittelfristigen Verbesserung der Lungenfunktion eingesetzt werden kann [143]. Die Studie ist zudem deshalb erwähnenswert, da die hohen

Fallzahlen eine statische Bewertung der an sich kleinen FEV<sub>1</sub>-Unterschiede zuließen.

Eine italienische Arbeitsgruppe analysierte das Auftreten von Mukozelen bei Patienten mit CF-CRS. Die retrospektive Analyse umfasst 34 Patienten mit 53 Mukozelen in einem Erfassungszeitraum zwischen 2004 und 2020. Die Mukozelen konnten durch endoskopische HNO-ärztliche Untersuchungen in den meisten Fällen korrekt vermutet werden und wurden durch eine Bildgebung final bestätigt. Der Großteil der Mukozelen betraf die Kieferhöhle, nur selten das Siebbein oder die Keilbeinhöhle. Alle Patienten erhielten eine Operation, es wurden keine Komplikationen vermerkt und alle Patienten profitierten von der Operation im Sinne eines rezidivfreien Verlaufs bei einer durchschnittlichen Nachbeobachtungszeit von 85 Monaten. Die Autoren wiesen darauf hin, dass Mukozelen als Komplikation einer CF-CRS keine Seltenheit sind und dass man über endoskopische Untersuchungen mit einem hohen Sicherheitsgrad Mukozelen screenen kann [144].

Immer wieder wird die Frage diskutiert, ob nach einer funktionellen Nasennebenhöhlenoperation bei CF-CRS ein sogenannter Second Look Eingriff mit Debridement von Wundbelägen, Durchtrennungen von Synechien und Entfernung von Sekretverhalt sinnvoll ist. Dies kann gerade bei Kindern sinnvoll erscheinen, da eine endoskopische postoperative Nasenpflege nicht so gut toleriert wird wie durch Erwachsene und das Operationsergebnis durch eine entsprechend fachgerechte Nachsorge positiv beeinflusst werden kann. Eine Arbeitsgruppe um Z. M. Helmen ging in einer systematischen Studie dieser Frage nach. In einer retrospektiven Analyse wurden zwischen 2013 und 2016 61 Nasennebenhöhlen-Operationen bei pädiatrischen CF-CRS-Patienten analysiert. Hierbei wurde in 38 Fällen ein Second Look durchgeführt, durchschnittlich nach ca. 3 Wochen. Die präoperative Schwere der Polypenmanifestation im Rahmen der CRS wurde anhand des Lund Mackay Scores beurteilt und war in beiden Gruppen (mit und ohne Second Look) gleich. Damit kann man von vergleichbaren Ausgangssituationen zwischen den beiden beobachteten Gruppen ausgehen. Die perioperative Gabe von systemischen Steroiden und das Ausmaß der Operation war bei allen Patienten einheitlich, es gab keine Unterschiede zwischen den beiden Gruppen. Bei dem Second Look Eingriff fanden sich Synechien (26 %), Residualpolypen (23 %) und rasche Re-Stenosierungen der Kieferhöhlen-Ostien (8 %). Es gab keine Unterschiede zwischen beiden Gruppen hinsichtlich der Notwendigkeit und des Zeitpunktes bis zur Gabe von Antibiotika aufgrund erneuter Exazerbationen der CRS nach der Operation. Allerdings kam es bei den Patienten ohne Second Look früher zu einer erneuten pulmonalen Exazerbation. In den Revisionsraten und den Zeitabständen bis zur Revision zeigten sich ebenfalls zwischen den Gruppen keine signifikanten Unterschiede. Zusammenfassend bleibt der Nutzen einer Second Look Intervention nach Nasennebenhöhlenoperation bei CF-CRS unklar, da in den meisten Vergleichsparametern keine Vorteile der Prozedur gesehen, aber zumindest ein positiver Effekt auf die Lungenfunktion festgestellt werden konnte. Auch aus diesen Ergebnissen kann man erneut indirekt folgern, dass die Überlegungen zur Operationsindikation mögliche pulmonale Verbesserungen einbeziehen muss [145].

Da CFTR-Mutationen die Entwicklung und Ausreifung der Nasennebenhöhlen-Belüftung beeinflussen können, ist bei Erwachsenen CF-Patienten potentiell mit einer veränderten Mittelge-

sichts-anatomie zu rechnen, die auch Auswirkungen auf eine potentiell erforderliche Operation und die Komplikationsrate haben könnte. Maggiore et al. untersuchten diese Hypothese in einer retrospektiven Fall-Kontroll-Studie. Sie verglichen CT-Bilder von 103 erwachsenen CRS-Patienten mit CF mit 100 CRS-Patienten ohne CF, die sich einer Nasennebenhöhlenoperation unterziehen mussten. Dabei wurde festgestellt, dass sich die Anatomie in der CF Gruppe dahingehend unterschied, dass die Riechrinne durchschnittlich weniger tief ins Siebbein ragte und auch die supraorbitale Pneumatisation geringer ausgeprägt war. Die Autoren erklären diesen Tatbestand dadurch, dass die Ausreifung der Nebenhöhlenbelüftung im Jugendalter auch abhängig ist von einer kontinuierlichen Luftzufuhr des Bereichs und im CF Kollektiv somit die Ausdehnung der lufthaltigen Räume im Mittelgesicht im Vergleich vermindert ist. Die Tiefe der Riechrinne wird hierbei als Ausdruck einer Pneumatisation des Recessus frontalis interpretiert. Obwohl die CF-Patienten im Schnitt ausgiebiger operiert wurden als die Nicht-CF-Patienten, kam es zu keiner erhöhten Rate an Komplikationen wie einer Riechrinnenverletzung mit Liquorrhoe oder orbitaler Komplikationen durch Verletzungen der Lamina papyracea [146].

Im Rahmen einer deutschen Studie wurde ein MRT-Screening bei 67 Vorschulkindern mit CF durchgeführt, um die Entwicklung der Nasennebenhöhlen und die Prävalenz von krankheitsspezifischen Veränderungen im Vergleich zu einer an den Nebenhöhlen gesunden Kontrollgruppe von 30 Kindern zu untersuchen. In der CF-Gruppe waren die Kinder 2,3 Jahre alt, in der Kontrollgruppe 3,5 Jahre. In der Studie wurde festgestellt, dass es keine Unterschiede zwischen den Dimensionen und der Pneumatisation der Nasennebenhöhlen zwischen beiden Gruppen gab. Im Vergleich zu der oben genannten Studie von Maggiore et al. an Erwachsenen zeigen sich in diesem jungen Alter noch keine Veränderungen in der Anatomie, aber es ist zu erwarten, dass sich diese erst bei der Ausreifung der Nebenhöhlen im frühen Jugendalter entwickeln. Allerdings konnten über das MRT diverse Pathologien in der CF-Gruppe identifiziert werden. Dazu gehörten Schleimhautschwellungen (83%), Mukopyozelen (75%), Polypen (26%) und Deformationen der Kieferhöhlenwandung (68%). Die Autoren schließen, dass eine Routine MRT Untersuchung bei CF-Kindern eine wertvolle Zusatzinformation zum Krankheitsgeschehen ohne Strahlenbelastung liefern kann und gerade bei zukünftigen Studiendesigns berücksichtigt werden sollte [147].

## Guidelines

Die Cystic Fibrosis Foundation (CFF) publizierte 2022 Leitlinien zur HNO-ärztlichen Betreuung von CF-Kindern. Generell war das Evidenzlevel der zur Verfügung stehenden Literatur nicht sonderlich hoch. Dahingehend gibt das Komitee lediglich Empfehlungen ab. In der Sprechstundenlogistik sind die Maßgaben der CFF zu beachten. Zur Verhinderung von Kreuzinfektionen sollten die CF-Patienten in den Wartebereichen möglichst keinen Kontakt zu anderen Patienten mit resistenten Keimen haben, zum Beispiel zu anderen CF-Kindern. Erreicht werden kann dies zum Beispiel über sehr kurze Aufenthaltsdauern in den Wartezonen, durch das Tragen von Mund-Nase-Bedeckungen, durch eine Flächen- und Raumdesinfektion in den Untersuchungszentren oder durch das Tragen von Handschuhen. Neben dem Screening der klinischen Relevanz der

CF-CRS muss auch regelmäßig ein otologischer und audiologischer Status erhoben werden. Zur Erfassung der subjektiven Schwere der Erkrankungen der Nasennebenhöhlen sollte man sich strukturierter Fragebögen bedienen. Inwieweit und zu welchem Zeitpunkt eine Nasennebenhöhlenbildung erfolgen soll, und welche Art der Bildung dies sein soll, wird nicht adressiert. Zur medikamentösen Basistherapie bei CF-CRS gehören Kochsalzspülungen, deren Wirksamkeit solide belegt ist. Komorbide Allergien müssen gezielt identifiziert und behandelt werden. Die endoskopische Nasennebenhöhlenoperation hat einen festen Stellenwert bei therapierefraktärer CF-CRS unter suffizienten konservativen Maßnahmen. Hier unterscheidet sich das Vorgehen prinzipiell trotzdem von non-CF-CRS Patienten, bei denen zwar auch die medikamentösen Therapieansätze vor einer Operationsindikation stehen, bei denen aber der pulmonale Status im Gegensatz zur CF eine geringere Rolle spielt, wenn es um die Entscheidung zur Operation geht. Eine perioperative Vernebelungstherapie mit zum Beispiel Dornase alfa oder hypertoner Kochsalzlösung sollte konsequent erfolgen, um das perioperative Entzündungsgeschehen in den Schleimhäuten der Nasennebenhöhlen möglichst gering zu halten. Während bei CRS-Patienten ohne CF der Benefit einer präoperativen kurzzeitigen Steroidtherapie belegt ist [148, 149], ist die Studienlage bei CF-CRS hier nicht ausreichend, um eine entsprechende Empfehlung auszusprechen. Auch sind die Autoren der Guideline sich einig, dass zum jetzigen Zeitpunkt die Datenlage zu den Zusammenhängen zwischen einer Nasennebenhöhlenoperation und der Lungenfunktion noch zu kontrovers ist, um die Indikation zur OP allein aus pulmonalen Gründen zu rechtfertigen. Zumindest sollten keine operativen Eingriffe ohne Vorliegen nasal Beschwerden erfolgen. Auch Routine-Adenotomien oder der Einsatz von Ballonkathetern für die Ostienerweiterung der Nasennebenhöhlen werden nicht empfohlen [150].

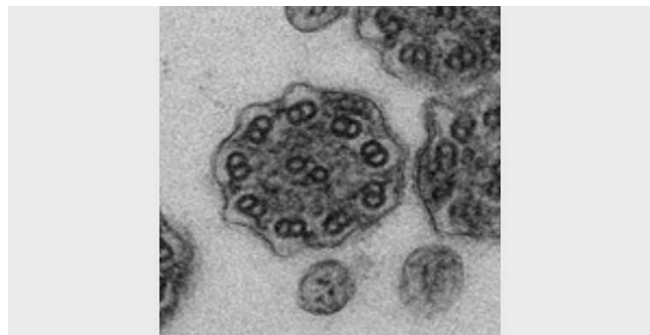
## Updates zur Primären Ziliendyskinesie

Neben der zystischen Fibrose ist die Primäre Ziliendyskinesie (PCD) eine weitere genetische Erkrankung, bei der die chronische Rhinosinusitis zu den wesentlichen Symptomen zählt. Die PCD ist autosomal rezessiv vererbt und hat als klinische Leitsymptome das sog. Neonatal Respiratory Distress Syndrome (Neugeborenen Atemwegssyndrom), einen Situs inversus, rezidivierende Mittelohrentzündungen, chronischen Husten und eine chronische Nasennebenhöhlenentzündung. Im Kindesalter entstehen Bronchiektasen, die gemeinsam mit der chronischen Bronchitis den Krankheitsverlauf federführend bestimmen [151]. Durch die inzwischen über 40 bekannten Mutationen entstehen verschiedene Defekte in der Ultrastruktur der Zilien, die zu unterschiedlichen Veränderungen in der Funktion der Zilien führen [152]. Neben vollkommen bewegungslosen Zilien finden sich auch Manifestationen mit hyper- oder hypomotilem Zilienschlag (veränderte Schlagfrequenz) oder mit unkoordinierter Zilienbewegung (verändertes Schlagmuster) [153]. Gemeinsam ist ein insuffizienter mukoziliärer Transport, worüber sich die Krankheitssymptome herleiten. Die Diagnostik der PCD ist komplex, weswegen die Erkrankung häufig zu spät diagnostiziert wird und auch von einer gewissen Dunkelziffer an nicht korrekt diagnostizierten PCD-Patienten auszugehen ist [154]. Die Diagnostik orientiert sich an klinischen Scores, deren Kombination zur Verdachtsdiagnose einer PCD führen sollten. Weit verbreitet ist

das nasale NO-Screening. Erniedrigte Werte haben in Kombination mit einem pathologischen klinischen PICADAR (Primary Ciliary Dyskinesia Rule) Score eine hohe Bedeutung als Screening Test für die PCD bei Erwachsenen mit unklaren Bronchiektasen [155]. Weiterhin zählt die Untersuchung der Zilien-Ultrastruktur in der Transmissionselektronenmikroskopie zur weiterführenden Diagnostik (► **Abb. 7**). Allerdings gibt es auch PCD-Formen mit normalem Zilienzytoskelett. Ein weiterer Diagnostikbaustein ist die Hochgeschwindigkeits-Videomikroskopie zur Identifikation der Schlagfrequenz und des Schlagmusters, welche ein hohes Maß an Erfahrung erfordert. Jüngere Forschung untersucht hierbei den experimentellen Einsatz von patientenindividuellen 3D-*in vitro* Nasenschleimhautmodellen zum langfristigen Screening der Motilitätsstörung und der Austestung individueller konservativer Therapieansätze [156]. Seit Jahren gewinnt die genetische Diagnostik zunehmend an Bedeutung. Viele Gendefekte konnten bereits mit korrespondierenden Defekten in der Ultrastruktur (Defekte an den inneren und/oder äußeren Dyneinarmen oder im zentralen Mikrotubuluspaar) in Verbindung gebracht werden. Literaturberichten zufolge sind Genmutationen von *DNAH5*, *DNAH11*, *DNAL1* und *DNAI1* mit Defekten der äußeren Dyneinarme verbunden, Genmutationen von *RSPH9*, *RSPH4*, *RSPH3* und *RSPH1* sind mit Defekten der Radialachsen vergesellschaftet. Mutationen in den Genen *CCDC164*, *CCDC65* und *GAS8* sind hingegen mit Defekten des Dynein-Regulationskomplexes verbunden, wobei die Ultrastruktur der Zilien völlig normal erscheint. *HYDIN* kodiert für ein zentrales einzelnes Tubulin statt eines Mikrotubuluspaares. Der Vorteil von Gentests besteht darin, dass sie sicher, zuverlässig und je nach Organisationsstruktur der diagnostizierenden Institution auch schnell sind, der Nachteil besteht jedoch darin, dass sie hohe technische Anforderungen erfordern und hohe Kosten implizieren [157–159]. Sie zählen jetzt bereits zu den Bausteinen der PCD-Diagnostik und werden in Zukunft trotz der genannten Hürden bei fallenden Preisen an Bedeutung gewinnen.

## Juvenile Nasenrachen-Angiofibrome

Juvenile Nasenrachen-Angiofibrome (JNA) können eine therapeutische Herausforderung darstellen. Bei optimaler Vorbereitung ist die chirurgische Sanierung in vielen Fällen problemlos möglich. Voraussetzung für die adäquate und patientensichere Betreuung ist

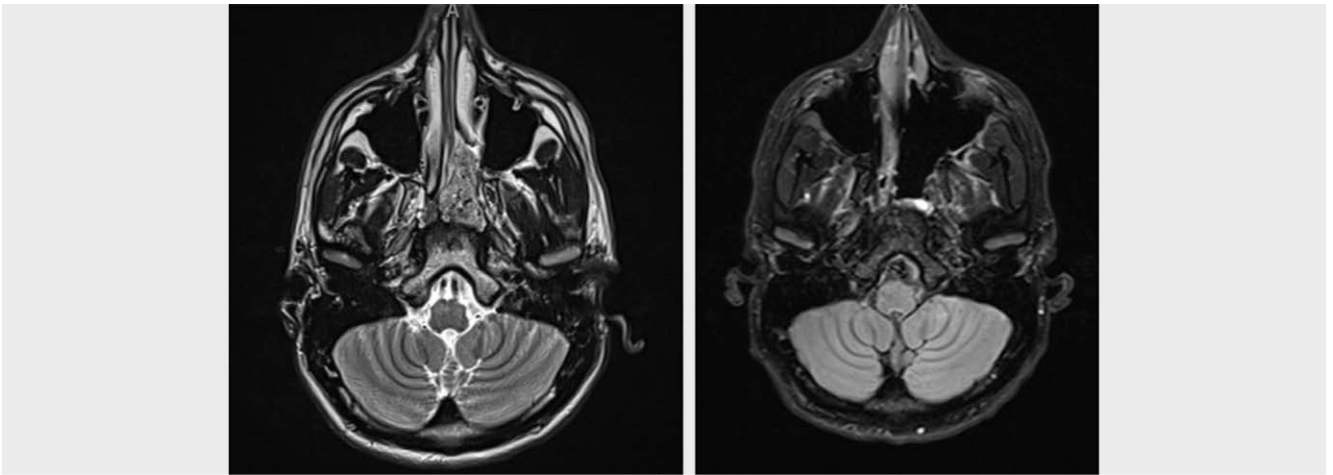


► **Abb. 7** Transmissionselektronenmikroskopie bei Primärer Ziliendyskinesie: Fehlende innere Dyneinarme und partiell vorhandene äußere Dyneinarme, regelrechtes zentrales Mikrotubuluspaar.

ein hohes Maß an chirurgischer Erfahrung, insbesondere bei der Identifikation komplizierter Fälle. Die Kenntnis der eigenen chirurgischen Grenzen sowie der Limitationen der Kompetenz des gesamten betreuenden Teams muss gegeben sein.

## Entstehung

JNA sind sehr seltene, gutartige, fibrovaskuläre Tumoren, die fast ausschließlich bei männlichen Jugendlichen auftreten, am häufigsten zwischen dem 9. und 19. Lebensjahr [160]. In der Literatur existieren Fallberichte über JNA-Fälle bei weiblichen Jugendlichen, diese sind allerdings äußerst selten, möglicherweise sogar kritisch zu hinterfragen [161]. Die Inzidenz von JNA beträgt ca. 1:150.000 [162]. Sie machen nur 0,5% aller Kopf-Hals-Neoplasien aus und sind damit eine seltene Entität. Die Ursprungslokalisierung von JNA ist nach wie vor umstritten. Sicher entstehen JNA nicht im Nasopharynx selbst, weswegen der Name der Erkrankung eigentlich inkorrekt ist. Vielmehr scheint der Ursprung der JNA entweder im Foramen sphenopalatinum an der Grenze zwischen dem Prozessus sphenoidale des Gaumens und dem Pterygoidfortsatz oder im Pterygoidkanal zu liegen [163]. Durch ihr osteodestructives Wachstumsverhalten und die kritische Lokalisation der Raumforderungen sowie die durch starke Vaskularisation bedingten möglichen Blutungskomplikationen handelt es sich trotz des gutartigen Charakters um potentiell problematische Tumoren. Die Ursache der Entstehung von JNA ist nach wie vor Gegenstand kontroverser Diskussion. Auf der einen Seite wird angenommen, dass es sich bei JNA um echte Neoplasien handelt, deren histologischer Ursprung allerdings umstritten ist. Es bleibt unklar, ob es sich um eine vasoproliferative oder stromale Zellproliferation handelt. Die hohe Expression von Geschlechtshormonrezeptoren legt eine histologische Ähnlichkeit mit erektilen Gewebe nahe [164]. Auf der anderen Seite gehen andere Autoren davon aus, dass eine Involutionstörung im Sinne einer Gefäßfehlbildung vorliegt, die durch eine fehlende Rückbildung arterieller Residuen des ersten Kiemenbogens entsteht und durch hormonelle und genetische Einflüsse einen Proliferationsreiz erhält. Es existieren keine Berichte in der Literatur zu einem gehäuften familiären Auftreten von JNA. Auch wenn die publizierten Daten meist nur wenige Fälle beschreiben, weist nichts auf eine vererbte Erkrankung hin, sodass man genetisch am ehesten von somatischen und nicht von Keimbahnmutationen ausgehen kann [165]. Die Zusammenhänge des JNA-Wachstums mit dem Hormonstatus sind ausgiebig untersucht worden. Erhöhte Spiegel von Progesteron und Östradiol wurden in Gewebebiopsien von JNA nachgewiesen, nicht aber Testosteron [166]. Zum Hormonrezeptorstatus gibt es ebenfalls zahlreiche Publikationen, aber mit differierenden Ergebnissen. So bleibt unklar, ob eher die Androgen- oder die Östrogenrezeptoren dominieren [167]. Zudem scheint P450 Aromatase eine hohe Aktivität in JNA zu haben, ein Enzym, das Androgene in Östrogene umwandelt [168]. Eine eindeutige Korrelation von JNA mit einer spezifischen hormonellen, genetischen oder molekularen Veränderung konnte bis dato nicht gefunden werden. Auffällig bleiben das typische Alter und die Prädominanz zum männlichen Geschlecht, das schnelle Wachstum und die Möglichkeit einer spontanen Regression im Erwachsenenalter. Doody und Kollegen [167] stellen in einer Literaturübersicht zur Genetik und zur Molekularpathologie von JNA fest, dass trotz sehr niedriger publizierter Fallzahlen VEGF (Vascular endothelial growth factor) und der Wnt/ $\beta$ -



► **Abb. 8** Juveniles Nasenrachen-Angiofibrom links bei einem 17-jährigen männlichen Patienten, MRT-Bildgebung in axialer Schnittebene präoperativ und 6 Monate postoperativ.

Catenin Pathway zum aktuellen Zeitpunkt die vielversprechendsten Targets für zukünftige Systemtherapien sein könnten.

## Therapie

Der Goldstandard der Therapie besteht in der kompletten Entfernung der Raumforderung, ggf. mit präoperativer Embolisation oder anderen neoadjuvanten Maßnahmen. Eine davon ist die orale Gabe von Flutamid. Hierbei handelt es sich um eine antiandrogene Substanz mit antineoplastischen Eigenschaften. Flutamid bindet an den Androgenrezeptor und wird üblicherweise zur Therapie des fortgeschrittenen Prostatakarzinoms eingesetzt. Die antineoplastische Wirkung beruht auf der Inhibition der durch Testosteron stimulierten DNA-Synthese. Die Datenlage zum Einsatz von Flutamid in der präoperativen Phase vor Tumoresektion von JNA ist umschrieben, kritisch betrachtet existiert keine ausreichende Evidenz zu den Indikationen, zur Effektivität oder zur Verträglichkeit beim Einsatz des Medikaments bei Jugendlichen oder jungen Erwachsenen. In einem Übersichtsartikel von Sitenga et al. [169] werden Arbeiten zur präoperativen Flutamidgabe bei JNA zusammengefasst. Dabei ergab sich ein gemischtes Ansprechen der Tumoren auf das Antiandrogen, wobei tendenziell eher die kleinen Tumore eine Größenreduktion zeigten und die älteren, postpubertären Patienten besser ansprechen als die präpubertären. Eine allgemeine Empfehlung zur Gabe kann daher nicht abgegeben werden, Flutamid stellt aber zumindest eine zu berücksichtigende Option bei der neoadjuvanten Therapie dar. Die Frage nach dem Benefit einer präoperativen Embolisation und der dazu erforderlichen Technik muss letztendlich in prospektiven Studien untersucht werden, aber zum jetzigen Zeitpunkt kann man bereits sagen, dass eine Embolisation im Rahmen einer Tumordirektpunktion vorteilhaft gegenüber einer transarteriellen Embolisation zu sein scheint. Dies drückt sich in einer niedrigeren Rezidivrate aus, was letztendlich indirekt für eine höhere Rate an kompletten Entfernungen sprechen könnte. Zudem war die Tumordirektpunktion verbunden mit einer niedrigeren Komplikationsrate. Generell war die Rate an Rezidiven bei Patienten mit embolisierten Raumforderungen, egal in welcher Technik die Embolisation erfolgt war, geringer als bei Fällen ohne eine Vorbehandlung. Die Embolisation wirkt sich auch positiv auf die Ope-

rationszeit und den Blutverlust aus [170]. Neben den positiven Effekten auf den Blutverlust und die Übersichtlichkeit während der Operation werden bei der Angiografie selbst natürlich auch die Verhältnisse der Gefäßarchitektur dargestellt. Dies gibt Auskunft über potentiell zu versorgende Gefäßzuflüsse, kritische Lokalisationen des Tumors (die Gefäßversorgung betreffend) und kann damit auch Einfluss haben auf die Wahl des Zugangswegs oder andere operative Schritte [171]. Während vor einigen Jahren noch offene chirurgische Zugangswege und eine mikroskopische Tumorentfernung über einen Mundvorhofzugang oder ein (modifiziertes) Midfacial degloving eher üblich waren, bevorzugt man heutzutage eher den endonasalen, endoskopischen Zugangsweg. Die Vorteile liegen in der deutlich besseren Visualisierung der teils ausgedehnten Tumoren und einen durch den weniger invasiven Zugangsweg bedingten reduzierten Blutverlust (► **Abb. 8**). In Kombination mit einer präoperativen Embolisation sind beim endoskopischen Vorgehen kaum mehr Bluttransfusionen erforderlich [172].

## Interessenkonflikt

Die Autorinnen/Autoren geben an, dass kein Interessenkonflikt besteht.

## Literatur

- [1] Rahbar R, Shah P, Mulliken JB, Robson CD, Perez-Atayde AR, Proctor MR, Kenna MA, Scott MR, McGill TJ, Healy GB. The presentation and management of nasal dermoids: a 30-year experience. *Arch Otolaryngol Head Neck Surg* 2003; 129: 464–471. DOI: 10.1001/archotol.129.4.464
- [2] Ortlib T, Ambro BT, Pereira KD. Midline approach to pediatric nasofrontal dermoid cysts. *JAMA Otolaryngol Head Neck Surg* 2015; 141: 174–177. DOI: 10.1001/jamaoto.2014.3185
- [3] Hartley BE, Eze N, Trozzi M, Toma S, Hewitt R, Jephson C, Cochrane L, Wyatt M, Albert D. Nasal dermoids in children: a proposal for a new classification based on 103 cases at Great Ormond Street Hospital. *Int J Pediatr Otorhinolaryngol* 2015; 79: 18–22. DOI: 10.1016/j.ijporl.2014.10.020

- [4] El-Fattah AMA, Naguib A, El-Sisi H, Kamal E, Tawfik A. Midline nasofrontal dermoids in children: a review of 29 cases managed at Mansoura University Hospitals. *Int J Pediatr Otorhinolaryngol* 2016; 83: 88–92. DOI: 10.1016/j.ijporl.2016.01.005
- [5] Kotowski M, Szydłowski J. Radiological diagnostics in nasal dermoids: pitfalls, predictive values and literature analysis. *Int J Pediatr Otorhinolaryngol* 2021; 149: 110842. DOI: 10.1016/j.ijporl.2021.110842
- [6] Pierce CA, Komofaas P, Alvarez S, Wallace RD. Excision and fat grafting of nasal tip dermoid cysts through an open rhinoplasty approach. *J Craniofac Surg* 2016; 27: e18–e20. DOI: 10.1097/SCS.0000000000002291
- [7] Carroll WW, Farhood Z, White DR, Patel KG. Nasal dorsum reconstruction after pediatric nasal dermoid excision. *Int J Pediatr Otorhinolaryngol* 2021; 140: 110502. DOI: 10.1016/j.ijporl.2020.110502
- [8] Deutsch E, Kaufman M, Eilon A. Transnasal endoscopic management of choanal atresia. *Int J Pediatr Otorhinolaryngol* 1997; 40: 19–26. DOI: 10.1016/s0165-5876(96)01486-3
- [9] Josephson GD, Vickery CL, Giles WC, Gross CW. Transnasal endoscopic repair of congenital choanal atresia: long-term results. *Arch Otolaryngol Head Neck Surg* 1998; 124: 537–540. DOI: 10.1001/archotol.124.5.537
- [10] Hengerer AS, Brickman TM, Jeyakumar A. Choanal atresia: embryologic analysis and evolution of treatment, a 30-year experience. *Laryngoscope* 2008; 118: 862–866. DOI: 10.1097/MLG.0b013e3181639b91
- [11] Baumann I, Sommerburg O, Amrhein P, Plinkert PK, Koitschev A. Diagnostik und Management der Choanalatresie. *HNO* 2018; 66: 329–338. DOI: 10.1007/s00106-018-0492-7
- [12] Jung H. Die angeborene Choanalatresie und deren operative Korrektur. *Laryngorhinootologie* 1994; 73: 586–590. DOI: 10.1055/s-2007-997201
- [13] Kwong KM. Current updates on choanal atresia. *Front Pediatr* 2015; 3: 52. DOI: 10.3389/fped.2015.00052
- [14] Pagon RA, Graham JM Jr, Zonana J, Yong SL. Coloboma, congenital heart disease, and choanal atresia with multiple anomalies: CHARGE association. *J Pediatr* 1981; 99: 223–227. DOI: 10.1016/s0022-3476(81)80454-4
- [15] Harris J, Robert E, Källén B. Epidemiology of choanal atresia with special reference to the CHARGE association. *Pediatrics* 1997; 99: 363–367. DOI: 10.1542/peds.99.3.363
- [16] Burrow TA, Saal HM, de Alarcon A, Martin LJ, Cotton RT, Hopkin RJ. Characterization of congenital anomalies in individuals with choanal atresia. *Arch Otolaryngol Head Neck Surg* 2009; 135: 543–547. DOI: 10.1001/archoto.2009.53
- [17] Cedin AC, Atallah AN, Andriolo RB, Cruz OL, Pignatari SN. Surgery for congenital choanal atresia. *Cochrane Database Syst Rev* 2012; CD008993. DOI: 10.1002/14651858.CD008993.pub2
- [18] Urbančič J, Vozel D, Battelino S, Boršoš I, Bregant L, Glavan M, Igljič Č, Jenko K, Lanišnik B, Soklič Košak T. Management of Choanal Atresia: National Recommendations with a Comprehensive Literature Review. *Children (Basel)* 2023; 10: 91. DOI: 10.3390/children10010091
- [19] Riepl R, Scheitauer M, Hoffmann TK, Rotter N. Transnasal endoscopic treatment of bilateral choanal atresia in newborns using balloon dilatation: own results and review of literature. *Int J Pediatr Otorhinolaryngol* 2014; 78: 459–464. DOI: 10.1016/j.ijporl.2013.12.017
- [20] Moreddu E, Rizzi M, Adil E et al. International Pediatric Otolaryngology Group (IPOG) consensus recommendations: Diagnosis, pre-operative, operative and post-operative pediatric choanal atresia care. *Int J Pediatr Otorhinolaryngol* 2019; 123: 151–155. DOI: 10.1016/j.ijporl.2019.05.010
- [21] Lau K, Stavrakas M, Ray J. Lasers in Rhinology-An Update. *Ear Nose Throat J* 2021; 100: 775–825. DOI: 10.1177/0145561320940115
- [22] De Vinventiis GC, Panatta ML, De Corso E, Marini G, Bianchi A, Giuliani M, Sitzia E, Tucci FM. Endoscopic treatment of choanal atresia and use of balloon dilation: our experience. *Acta Otorhinolaryngol Ital* 2020; 40: 44–49. DOI: 10.14639/0392-100X-1567
- [23] Alsubaie HM, Almosa WH, Al-Qahtani AS, Margalani O. Choanal Atresia Repair With Stents and Flaps: A Systematic Review Article. *Allergy Rhinol (Providence)* 2021; 12: 21526567211058052. DOI: 10.1177/21526567211058052
- [24] Strychowsky JE, Kawai K, Moritz E, Rahbar R, Adil EA. To stent or not to stent? A meta-analysis of endonasal congenital bilateral choanal atresia repair. *Laryngoscope* 2016; 126: 218–227. DOI: 10.1002/lary.25393
- [25] Sung JY, Cho KS, Bae YC, Bae SH. Image-guided navigation surgery for bilateral choanal atresia with a Tessier number 3 facial cleft in an adult. *Arch Craniofac Surg* 2020; 21: 64–68. DOI: 10.7181/acfs.2019.00661
- [26] Rodríguez H, Cuestas G, Passali D. A 20-year experience in microsurgical treatment of choanal atresia. *Acta Otorrinolaringol Esp* 2014; 65: 85–92. DOI: 10.1016/j.otorri.2013.09.005
- [27] Gundle L, Ojha S, Hendry J, Rosen H. Stenting versus stentless repair for bilateral choanal atresia: A systematic review of the literature. *Int J Pediatr Otorhinolaryngol* 2021; 151: 110926. DOI: 10.1016/j.ijporl.2021.110926
- [28] Carter JM, Lawlor C, Guarisco JL. The efficacy of mitomycin and stenting in choanal atresia repair: a 20 year experience. *Int J Pediatr Otorhinolaryngol* 2014; 78: 307–311. DOI: 10.1016/j.ijporl.2013.11.031
- [29] Kapadia MK, Freitag SK, Woog JJ. Evaluation and management of congenital nasolacrimal duct obstruction. *Otolaryngol Clin North Am* 2006; 39: 959–977. vii. DOI: 10.1016/j.otc.2006.08.004
- [30] Gupta AK, Bansal S. Primary endoscopic dacryocystorhinostomy in children-analysis of 18 patients. *Int J Pediatr Otorhinolaryngol* 2006; 70: 1213–1217. DOI: 10.1016/j.ijporl.2005.12.016
- [31] Eloy P, Leruth E, Cailliau A, Collet S, Bertrand B, Rombaux P. Pediatric endonasal endoscopic dacryocystorhinostomy. *Int J Pediatr Otorhinolaryngol* 2009; 73: 867–871. DOI: 10.1016/j.ijporl.2009.03.006
- [32] Gioacchini FM, Alicandri-Ciuffelli M, Kaleci S, Re M. The outcomes of endoscopic dacryocystorhinostomy in children: A systematic review. *Int J Pediatr Otorhinolaryngol* 2015; 79: 947–952. DOI: 10.1016/j.ijporl.2015.04.023
- [33] Leone CR Jr, Van Gemert JV. The success rate of silicone intubation in congenital lacrimal obstruction. *Ophthalmic Surg* 1990; 21: 90–92
- [34] Zloto O, Koval T, Yakirevich A, Ben Simon CJ, Weissman A, Ben Artsi E, Ben Shoshan J, Priel A. Endoscopic dacryocystorhinostomy with and without mucosal flap-is there any difference? *Eye (Lond)* 2020; 34: 1449–1453. DOI: 10.1038/s41433-019-0716-4
- [35] Vanderveen DK, Jones DT, Tan H, Petersen RA. Endoscopic dacryocystorhinostomy in children. *J AAPOS* 2001; 5: 143–147. DOI: 10.1067/mpa.2001.114910
- [36] Berlucchi M, Staurengi G, Brunori PR, Tomenzoli D, Nicolai P. Transnasal endoscopic dacryocystorhinostomy for the treatment of lacrimal pathway stenoses in pediatric patients. *Int J Pediatr Otorhinolaryngol* 2003; 67: 1069–1074. DOI: 10.1016/s0165-5876(03)00188-5
- [37] Bernal-Sprekelsen M, Massegur Solench H, Tomás Barberán M. Paediatric endoscopic sinus surgery (PESS): review of the indications. *Rev Laryngol Otol Rhinol (Bord)* 2003; 124: 145–150
- [38] Nitin T, Uddin S, Paul G. Endonasal endoscopic dacryocystorhinostomy with and without stents – a comparative study. *Indian J Otolaryngol Head Neck Surg* 2022; 74: 1433–1441. DOI: 10.1007/s12070-021-02561-5

- [39] Cheng S, Feng Y, Xu L, Li Y, Huang J. Efficacy of mitomycin C in endoscopic dacryocystorhinostomy: a systematic review and meta-analysis. *PLoS One* 2013; 13: e62737. DOI: 10.1371/journal.pone.0062737
- [40] Saniasiaya J, Abdullah B, Husain S, Wang DY, Mohammad ZW. Primary endoscopic endonasal dacryocystorhinostomy for pediatric nasolacrimal duct obstruction: A systematic review. *Am J Rhinol Allergy* 2017; 31: 328–333. DOI: 10.2500/ajra.2017.31.4464
- [41] Stenner M, Rudack C. Erkrankungen der Nase und der Nasennebenhöhlen im Kindesalter. *Laryngo-Rhino-Otol* 2014; 93: S24–S48. DOI: 10.1005/s-0033-1363211
- [42] Kais A, Chaiban R, Makary AC, Ramadan HH. Seasonal variations, acute rhinosinusitis and orbital infections in children. *Am J Otolaryngol* 2023; 44: 103918. DOI: 10.1016/j.amjoto.2023.103918
- [43] Chandler JR, Langenbrunner DJ, Stevens ER. The pathogenesis of orbital complications in acute sinusitis. *Laryngoscope* 1970; 80: 1414–1428
- [44] Sobol SE, Marchand J, Tewfik TL, Manoukian JJ, Schloss MD. Orbital complications of sinusitis in children. *J Otolaryngol* 2002; 31: 131–136. DOI: 10.2310/7070.2002.10979
- [45] Al-Madani MV, Khatatbeh AE, Rawashdeh RZ, Al-Khtoum NF, Shawagfeh NR. The prevalence of orbital complications among children and adults with acute rhinosinusitis. *Braz J Otorhinolaryngol* 2013; 79: 716–719. DOI: 10.5935/1808-8694.20130131
- [46] Santos JC, Pinto S, Ferreira S, Maia C, Alves S, da Silva V. Pediatric preseptal and orbital cellulitis: A 10-year experience. *Int J Pediatr Otorhinolaryngol* 2019; 120: 82–88. DOI: 10.1016/j.ijporl.2019.02.003
- [47] Knipping S, Hirt J, Hirt R. Management of orbital complications. *Laryngo-Rhino-Otol* 2015; 94: 819–826. DOI: 10.1055/s-0035-1547285
- [48] Miranda-Barríos J, Bravo-Queipo-de-Llano B, Baquero-Artigao F, Granados-Fernandez M, Noval S, Rabanal I, Méndez-Echevarría A, Del Rosal T, Sainz T, Aracil J, Calvo C. Preseptal Versus Orbital Cellulitis in Children: An Observational Study. *Pediatr Infect Dis J* 2021; 40: 969–974. DOI: 10.1097/INF.0000000000003226
- [49] Orman G, Kralik SF, Desai N, Meoded A, Vallejo JG, Huisman TAGM, Tran BH. Imaging of Paranasal Sinus Infections in Children: A Review. *J Neuroimaging* 2020; 30: 572–586. DOI: 10.1111/jon.12737
- [50] Trottier ED, St-Armand BF, Vincent M, Chevalier I, Autmizguine J, Tremblay S, Gouin S. Outpatient management of moderate cellulitis in children using high-dose oral cephalexin. *Paediatr Child Health* 2022; 27: 213–219. DOI: 10.1093/pch/pxac031
- [51] Raponi I, Giovannetti F, Buracchi M, Priore P, Battisti A, Scagnet M, Genitori L, Valentini V. Management of orbital and brain complications of sinusitis: A practical algorithm. *J Craniomaxillofac Surg* 2021; 49: 1124–1129. DOI: 10.1016/j.jcms.2021.09.005
- [52] Welkoborsky HJ, Pitz S, Grass S, Breuer B, Holte APV, Bertram O, Wiechens B. Sinogenic orbital complications. *Dtsch Arztebl Int* 2022; 119: 31–37. DOI: 10.3238/arztebl.m2021.0379
- [53] McDermott SM, Onwuka A, Elmaraghy C, Walz PC. Management Patterns in Pediatric Complicated Sinusitis. *Otolaryngol Head Neck Surg* 2020; 163: 814–821. DOI: 10.1177/0194599820918832
- [54] Welkoborsky HJ, Graß S, Deichmüller C, Bertram O, Hinni ML. Orbital complications in children: differential diagnosis of a challenging disease. *Eur Arch Otorhinolaryngol* 2015; 272: 1157–1163. DOI: 10.1007/s00405-014-3195-z
- [55] Nageswaran S, Woods CR, Benjamin DK Jr, Givner LB, Shetty AK. Orbital cellulitis in children. *Pediatr Infect Dis J* 2006; 25: 695–699. DOI: 10.1097/01.inf.0000227820.36036.f1
- [56] Zhao EE, Koochakzadeh S, Nguyen SA, Yoo F, Pecha P, Schlosser RJ. Orbital complications of acute bacterial rhinosinusitis in the pediatric population: a systematic review and meta-analysis. *Int J Pediatr Otorhinolaryngol* 2020; 135: 110078. DOI: 10.1016/j.ijporl.2020.110078
- [57] Sinclair CF, Berkowitz RG. Prior antibiotic therapy for acute sinusitis in children and the development of subperiosteal orbital abscess. *Int J Pediatr Otorhinolaryngol* 2007; 71: 1003–1006. DOI: 10.1016/j.ijporl.2007.02.013
- [58] Chrobok V, Pellant A, Mandysova P, Mejzlik J, Dedkova J, Celakovsky P. Rhinogenic orbital inflammation-what has changed over the past 50 years? *Acta Medica (Hradec Kralove)* 2019; 62: 94–98. DOI: 10.14712/18059694.2019.131
- [59] Sharma S, Josephson GD. Orbital complications of acute sinusitis in infants: a systematic review and report of a case. *JAMA Otolaryngol Head Neck Surg* 2014; 140: 1070–1073. DOI: 10.1001/jamaoto.2014.2326
- [60] Badr DT, Gaffin JM, Phipatanakul W. Pediatric rhinosinusitis. *Curr Treat Options Allergy* 2016; 3: 268–281. DOI: doi.org/10.1007/s40521-016-0096-y
- [61] Heath J, Hartzell L, Putt C, Kennedy JL. Chronic Rhinosinusitis in Children: Pathophysiology, Evaluation, and Medical Management. *Curr Allergy Asthma Rep* 2018; 29: 37. DOI: 10.1007/s11882-018-0792-8
- [62] Sidell D, Shapiro NL, Bhattacharyya N. Obesity and the risk of chronic rhinosinusitis, allergic rhinitis and acute otitis media in school-age children. *Laryngoscope* 2013; 123: 2360–2363. DOI: 10.1002/lary.24038
- [63] Westman M, Stjärne P, Bergström A, Kull I, Toskala E, Cardell LO, Wickman M, Holmström M. Chronic rhinosinusitis is rare but bothersome in adolescents from a Swedish population-based cohort. *J Allergy Clin Immunol* 2015; 136: 512–514. DOI: 10.1016/j.jaci.2015.02.019
- [64] Orb Q, Curtin K, Oakley GM, Wong J, Meier J, Orlandi RR, Alt JA. Familial risk of pediatric chronic rhinosinusitis. *Laryngoscope* 2016; 126: 739–745. DOI: 10.1002/lary.25469
- [65] Purkey MT, Li J, Mentsch F, Grant SFA, Desrosiers M, Hakonarson H, Toskala E. Genetic variation in genes encoding airway epithelial potassium channels is associated with chronic rhinosinusitis in a pediatric population. *PLoS One* 2014; 9: e89329. DOI: 10.1371/journal.pone.0089329
- [66] BuSaba NY, Cunningham MJ. Connexin 26 and 30 genes mutations in patients with chronic rhinosinusitis. *Laryngoscope* 2008; 118: 310–313. DOI: 10.1097/MLG.0b013e31815744b6
- [67] Haruna S, Sawada K, Nakajima T, Moriyama H. Relationship between pediatric sinusitis and middle turbinate pneumatization-ethmoidal sinus pyocoele thought to be caused by middle turbinate pneumatization. *Int J Pediatr Otorhinolaryngol* 2005; 69: 375–379. DOI: 10.1016/j.ijporl.2004.11.002
- [68] Al-Qudah M. The relationship between anatomical variations of the sino-nasal region and chronic sinusitis extension in children. *Int J Pediatr Otorhinolaryngol* 2008; 72: 817–821. DOI: 10.1016/j.ijporl.2008.02.006
- [69] Reh DD, Higgins TS, Smith TL. Impact of tobacco smoke on chronic rhinosinusitis: a review of the literature. *Int Forum Allergy Rhinol* 2012; 2: 362–369. DOI: 10.1002/alr.21054
- [70] Ramadan HH. Surgical management of chronic sinusitis in children. *Laryngoscope* 2004; 114: 2103–2109. DOI: 10.1097/01.mlg.0000149441.28231.0c
- [71] Siedek V, Stelter K, Betz CS, Berghaus A, Leunig A. Functional endoscopic sinus surgery—a retrospective analysis of 115 children and adolescents with chronic rhinosinusitis. *Int J Pediatr Otorhinolaryngol* 2009; 73: 741–745. DOI: 10.1016/j.ijporl.2009.01.019
- [72] Fokkens WJ, Lund VJ, Hopkins C, Hellings PW, Kern R, Reitsma S et al. European Position Paper on Rhinosinusitis and Nasal Polyps 2020. *Rhinology* 2020; 29: 1–464. DOI: 10.4193/Rhin20.600

- [73] Bettadahalli V, Chakravarti A. Post-adenoidectomy quality of life in children with refractory chronic rhinosinusitis. *J Laryngol Otol* 2017; 131: 773–778. DOI: 10.1017/S002221511700113X
- [74] Ramadan HH, Makary CA. Can computed tomography score predict outcome of adenoidectomy for chronic rhinosinusitis in children. *Am J Rhinol Allergy* 2014; 28: e80–e81. DOI: 10.2500/ajra.2014.28.4004
- [75] Ickrath P, Morbach H, Schwaneck EC, Gehrke T, Scherzad A, Hagen R, Hackenberg S. Recurrent infections of the upper aerodigestive tract in patients with primary immunodeficiency. *HNO* 2019; 67: 819–824. DOI: 10.1007/s00106-019-0683-x
- [76] Pearce MS, Salotti JA, Little MP, McHugh K, Lee C, Kim KP, Howe NL, Ronckers CM, Rajaraman P, Sir Craft AW, Parker L, Berrington de González A. Radiation exposure from CT scans in childhood and subsequent risk of leukaemia and brain tumours: a retrospective cohort study. *Lancet* 2012; 380: 499–505. DOI: 10.1016/S0140-6736(12)60815-0
- [77] Hill M, Bhattacharyya N, Hall TR, Lufkin R, Shapiro NL. Incidental paranasal sinus imaging abnormalities and the normal Lund score in children. *Otolaryngol Head Neck Surg* 2004; 130: 171–175. DOI: 10.1016/j.otohns.2003.11.006
- [78] Hummel T, Bensafi M, Nikolaus J, Knecht M, Laing DG, Schaal B. Olfactory function in children assessed with psychophysical and electrophysiological techniques. *Behav Brain Res* 2007; 180: 133–138. DOI: 10.1016/j.bbr.2007.02.040
- [79] Don DM, Yellon RF, Casselbrant ML, Bluestone CD. Efficacy of a stepwise protocol that includes intravenous antibiotic therapy for the management of chronic sinusitis in children and adolescents. *Arch Otolaryngol Head Neck Surg* 2001; 127: 1093–1098. DOI: 10.1001/archotol.127.9.1093
- [80] Chong LY, Head K, Hopkins C, Philpott C, Burton MJ, Schilder AG. Different types of intranasal steroids for chronic rhinosinusitis. *Cochrane Database Syst Rev* 2016; 4: CD011993. DOI: 10.1002/14651858.CD011993.pub2
- [81] Ozturk F, Bakirtas A, Ileri F, Turktaş I. Efficacy and tolerability of systemic methylprednisolone in children and adolescents with chronic rhinosinusitis: a double-blind, placebo-controlled randomized trial. *J Allergy Clin Immunol* 2011; 128: 348–352. DOI: 10.1016/j.jaci.2011.04.045
- [82] Shoseyov D, Bibi H, Shai P, Shoseyov N, Shazberg G, Hurvitz H. Treatment with hypertonic saline versus normal saline nasal wash of pediatric chronic sinusitis. *J Allergy Clin Immunol* 1998; 101: 602–605. DOI: 10.1016/S0091-6749(98)70166-6
- [83] Beswick DM, Messner AH, Hwang PH. Pediatric Chronic Rhinosinusitis Management in Rhinologists and Pediatric Otolaryngologists. *Ann Otol Rhinol Laryngol* 2017; 126: 634–639. DOI: 10.1177/0003489417719717
- [84] Jeffe JS, Bhushan B, Schroeder JW Jr.. Nasal saline irrigation in children: a study of compliance and tolerance. *Int J Pediatr Otorhinolaryngol* 2012; 76: 409–413. DOI: 10.1016/j.ijporl.2011.12.022
- [85] Brietzke SE, Brigger MT. Adenoidectomy outcomes in pediatric rhinosinusitis: a meta-analysis. *Int J Pediatr Otorhinolaryngol* 2008; 72: 1541–1545. DOI: 10.1016/j.ijporl.2008.07.008
- [86] Brietzke SE, Shin JJ, Choi S, Lee JT, Parikh SR, Pena M, Prager JD, Ramadan H, Veling M, Corrigan M, Rosenfeld RM. Clinical consensus statement: pediatric chronic rhinosinusitis. *Otolaryngol Head Neck Surg* 2014; 151: 542–553. DOI: 10.1177/0194599814549302
- [87] Lusk RP, Bothwell MR, Piccirillo J. Long-term follow-up for children treated with surgical intervention for chronic rhinosinusitis. *Laryngoscope* 2006; 116: 2099–2107. DOI: 10.1097/01.mlg.0000244387.11129.a0
- [88] Jiang XJ, Guo XY, Yuan W, Li Q, Zhong C, Jiang Z, Xiang ZL, Li TJ, Wei Y, Zhang X. Long-term improvements in quality of life after functional endoscopic sinus surgery for adolescents with chronic rhinosinusitis. *Acta Otolaryngol* 2012; 132: 798–802. DOI: 10.3109/00016489.2012.668709
- [89] Cornet ME, Geogalas C, Reinartz SM, Fokkens WJ. Long-term results of functional endoscopic sinus surgery in children with chronic rhinosinusitis with nasal polyps. *Rhinology* 2013; 51: 328–334. DOI: 10.4193/Rhino13.079
- [90] Simmonds JC, Paz-Lansberg M, Scangas G, Metson R. Endoscopic sinus surgery for chronic rhinosinusitis: 22-item Sino-Nasal Outcome Test 5-year results. *Int Forum Allergy Rhinol* 2022; 12: 257–265. DOI: 10.1002/alr.22886
- [91] Younis RT. The pros and cons of second-look sinonasal endoscopy after endoscopic sinus surgery in children. *Arch Otolaryngol Head Neck Surg* 2005; 131: 267–269. DOI: 10.1001/archotol.131.3.267
- [92] Wang PP, Ge WT, Ni X, Tang LX, Zhang J, Yang XJ, Sun JH. Endoscopic Treatment of Isolated Sphenoid Sinus Disease in Children. *Ear Nose Throat J* 2019; 98: 425–430. DOI: 10.1177/0145561319841227
- [93] Clement WA, Sooby P, Doherty C, Qayyum N, Irwin G. Acute isolated sphenoid sinusitis in children: A case series and systematic review of the literature. *Int J Pediatr Otorhinolaryngol* 2021; 140: 110492. DOI: 10.1016/j.ijporl.2020.110492
- [94] You W, Lin ZR, Wang YZ, Wang WW, Lin RS, Qiu SQ, Guo AS. Analysis of the Causes and Experience in the Diagnosis and Treatment of Meningocele Caused by Sternberg's Canal of the Sphenoid Sinus: Two Case Reports and a Review of the Literature. *Curr Med Imaging* 2023; 19: 1063–1070. DOI: 10.2174/1573405619666230206103036
- [95] Bahadir O, Bahadir A, Kosucu P, Livaoglu M. The effect of maxillary sinus surgery on its development. *Acta Otolaryngol* 2008; 128: 551–555. DOI: 10.1080/00016480701596039
- [96] Lee S, Fernandez J, Mirjalili SA, Kirkpatrick J. Pediatric paranasal sinuses-Development, growth, pathology, & functional endoscopic sinus surgery. *Clin Anat* 2022; 35: 745–761. DOI: 10.1002/ca.23888
- [97] Odat H, Almardeeni D, Tanash M, Al-Qudah M. Anatomical variation of the sphenoid sinus in paediatric patients and its association with age and chronic rhinosinusitis. *J Laryngol Otol* 2019; 133: 482–486. DOI: 10.1017/S0022215119000653
- [98] Pyrhönen K, Kulmala P. Atopic diseases of the parents predict the offspring's atopic sensitization and food allergy. *Pediatr Allergy Immunol* 2021; 32: 859–871. DOI: 10.1111/pai.13462
- [99] Scadding GK, Smith PK, Blaiss M, Roberts G, Hellings PW, Gevaert P, McDonald M, Sih T, Halken S, Ziegelmayer PU, Schmid-Grendelmeier P, Valovirta E, Pawankar R, Wahn U. 2021; Allergic Rhinitis in Childhood and the New EUFOREA Algorithm. *Front Allergy* 2: 706589. DOI: 10.3389/falgy.2021.706589
- [100] Thamm R, Poethko-Müller C, Hüther A, Thamm M. RKI- Journal of Health Monitoring 2018; 3. DOI: 10.17886/RKI-GBE-2018-075
- [101] Keller T, Hohmann C, Standl M, Wijga AH, Gehring U, Melén E et al. The sex-shift in single disease and multimorbid asthma and rhinitis during puberty – a study by MeDALL. *Allergy* 2018; 73: 602–614. DOI: 10.1111/all.13312
- [102] Bergmann KC, Heinrich J, Niemann H. Current status of allergy prevalence in Germany. Position paper of the Environmental Medicine Commission of the Robert Koch Institute. *Allergo J Int* 2016; 25: 6–10. DOI: 10.1007/s40629-016-0089-1
- [103] Bousquet J, Schünemann HJ, Togias A et al. Allergic Rhinitis and Its Impact on Asthma Working Group. Next-generation Allergic Rhinitis and Its Impact on Asthma (ARIA) guidelines for allergic rhinitis based on Grading of Recommendations Assessment, Development and Evaluation (GRADE) and real-world evidence. *J Allergy Clin Immunol* 2020; 145: 70–80. DOI: 10.1016/j.jaci.2019.06.049

- [104] Wise SK, Damask C, Roland LT et al. International consensus statement on allergy and rhinology: Allergic rhinitis – 2023. *Int Forum Allergy Rhinol* 2023; 13: 293–859. DOI: 10.1002/alar.23090
- [105] Kleine-Tebbe J, Ballmer-Weber B, Beyer K, Erdmann S, Fuchs T, Henzgen M, Huttegger I, Jappe U, Jäger L, Lepp U, Niggemann B, Raithel M, Reese M, Saloga J, Szépfalusi Z, Vieths S, Worm M, Zuberbier T, Werfel T. Leitlinie: In-vitro-Diagnostik und molekulare Grundlagen von IgE-vermittelten Nahrungsmittelallergien. *Allergo J* 2009; 18: 132–146
- [106] Gureczny T, Heindl B, Klug L, Wantke F, Hemmer W, Wöhl S. Allergy screening with extract-based skin prick tests demonstrates higher sensitivity over in-vitro molecular allergy testing. *Clin Transl Allergy* 2023; e12220. DOI: 10.1002/ct.12220GURECZNYETAL.-9of9
- [107] Cuevas M, Polk ML, Becker S, Huppertz T, Hagemann J, Bergmann C, Wrede H, Schlenter W, Haxel B, Bergmann KC, Klimek L. Rhinitis allergica in storage mite allergy. *Allergo J Int* 2022; 31: 59–68. DOI: 10.1007/s40629-022-00205-w
- [108] Höflich C, Balakirski G, Hajdu Z et al. Management of patients with seasonal allergic rhinitis: Diagnostic consideration of sensitization to non-frequent pollen allergens. *Clin Transl Allergy* 2021; e12058. DOI: 10.1002/ct.12058
- [109] Ott H, Koop MV, Lange L. *Kinderallergologie in Klinik und Praxis*. 2. Auflage. Springer Verlag Berlin Heidelberg; 2023. DOI: 10.1007/978-3-662-62714-3\_1
- [110] Chaker AM. Biologics in rhinology – forthcoming personalized concepts: the future starts Ttday. *Laryngorhinootologie*. 2018; 97: S142–S184. DOI: 10.1055/s-0043-123484
- [111] Wartna JB, Bohnen AM, Elshout G, Pijnenburg MW, Pols DH, Gerth van Wijk RR, Bindels PJ. Symptomatic treatment of pollen-related allergic rhinoconjunctivitis in children: randomized controlled trial. *Allergy* 2017; 72: 636–644. DOI: 10.1111/all.13056
- [112] Pfaar O et al. Guideline on allergen immunotherapy in IgE-mediated allergic diseases. *Allergol Select* 2022; 6: 167–232. DOI: 10.5414/ALX02331E
- [113] Stuck BA et al. Guideline for “rhinosinusitis”-long version: S2k guideline of the German College of General Practitioners and Family Physicians and the German Society for Oto-Rhino-Laryngology, Head and Neck Surgery. *HNO* 2018; 669: 38–74. DOI: 10.1007/s00106-017-0401-5
- [114] Bundesärztekammer (BÄK), Kassenärztliche Bundesvereinigung (KBV), Arbeitsgemeinschaft der Wissenschaftlichen Medizinischen Fachgesellschaften (AWMF). *Nationale VersorgungsLeitlinie Asthma – Langfassung, 4. Auflage Version 1 2020*. DOI: 10.6101/AZQ/000469
- [115] Ring J, Beyer K, Biedermann T et al. Guideline (S2k) on acute therapy and management of anaphylaxis: 2021 update: S2k-Guideline of the German Society for Allergology and Clinical Immunology (DGAKI), the Medical Association of German Allergologists (AeDA), the Society of Pediatric Allergology and Environmental Medicine (GPA), the German Academy of Allergology and Environmental Medicine (DAAU), the German Professional Association of Pediatricians (BVKJ), the Society for Neonatology and Pediatric Intensive Care (GNPI), the German Society of Dermatology (DDG), the Austrian Society for Allergology and Immunology (ÖGAI), the Swiss Society for Allergy and Immunology (SGAI), the German Society of Anaesthesiology and Intensive Care Medicine (DGAI), the German Society of Pharmacology (DGP), the German Respiratory Society (DGP), the patient organization German Allergy and Asthma Association (DAAB), the German Working Group of Anaphylaxis Training and Education (AGATE). *Allergo J Int* 2021; 30: 1–25. DOI: 10.1007/s40629-020-00158-y
- [116] Greenhawt M, Sindher SB, Wang J, O’Sullivan M, du Toit G, Kim EH, Albright D, Anvari S, Arends N, Arkwright PD, Bégin P, Bluemchen K et al. Phase 3 Trial of epicutaneous immunotherapy in toddlers with peanut allergy. *N Engl J Med* 2023; 388: 1755–1766. DOI: 10.1056/NEJMoa2212895
- [117] Lucendo AJ, Arias A, Tenias JM. Relation between eosinophilic esophagitis and oral immunotherapy for food allergy: a systematic review with meta-analysis. *Ann Allergy Asthma Immunol* 2014; 113: 624–629. DOI: 10.1016/j.anai.2014.08.004
- [118] Madisch A, Koop H et al. Update S2k-Leitlinie Gastroösophageale Refluxkrankheit und eosinophile Ösophagitis der Deutschen Gesellschaft für Gastroenterologie, Verdauungs- und Stoffwechselkrankheiten (DGVS) März 2023 – AWMF-Registernummer: 021 – 013. *Z Gastroenterol* 2023; 61: 862–933. DOI: 10.1055/a-2060-1069
- [119] Papapostolou G, Kiotseridis H, Romberg K, Dahl Å, Bjerner L, Lindgren M, Aronsson D, Tunsäter A, Tufvesson E. Cognitive dysfunction and quality of life during pollen season in children with seasonal allergic rhinitis. *Pediatr Allergy Immunol* 2021; 32: 67–76. DOI: 10.1111/pai.13328
- [120] Bensnes SS. You sneeze, you lose: The impact of pollen exposure on cognitive performance during high-stakes high school exams. *J Health Econ* 2016; 49: 1–13. DOI: 10.1016/j.jhealeco.2016.05.005
- [121] Jáuregui I, Mullol J, Dávila I, Ferrer M, Bartra J, Del Cuvillo A, Montoro J, Sastre J, Valero A. Allergic rhinitis and school performance. *J Invest Allergol Clin Immunol* 2009; 19: 32–39
- [122] Marshall PS, O’Hara C, Steinberg P. Effects of seasonal allergic rhinitis on selected cognitive abilities. *Ann Allergy Asthma Immunol* 2000; 84: 403–410. DOI: 10.1016/S1081-1206(10)62273-9
- [123] Yang CF, Yang CC, Wang IJ. Association between allergic diseases, allergic sensitization and attention-deficit/hyperactivity disorder in children: A large-scale, population-based study. *J Chin Med Assoc* 2018; 81: 277–283. DOI: 10.1016/j.jcma.2017.07.016
- [124] Schans JV, Çiçek R, de Vries TW, Hak E, Hoekstra PJ. Association of atopic diseases and attention-deficit/hyperactivity disorder: A systematic review and meta-analyses. *Neurosci Biobehav Rev* 2017; 74: 139–148. DOI: 10.1016/j.neubiorev.2017.01.011
- [125] Gao Z, Chen X, Xiang R, Zhang W, Tan L, Fan W, Liu P, Lv H, Xu Y. Changes in resting-state spontaneous brain activity in patients with allergic rhinitis: a pilot neuroimaging study. *Front Neurosci* 2021; 15: 697299. DOI: 10.3389/fnins.2021.697299
- [126] Fuhrmann S, Tesch F, Romanos M, Abraham S, Schmitt J. ADHD in school-age children is related to infant exposure to systemic H1-antihistamines. *Allergy* 2020; 75: 2956–2957. DOI: 10.1111/all.14411
- [127] Karanth TK, Karanth VKLK, Ward BK, Woodworth BA, Karanth L. Medical interventions for chronic rhinosinusitis in cystic fibrosis. *Cochrane Database Syst Rev* 2022; 4: CD012979. DOI: 10.1002/14651858.CD012979.pub3
- [128] Liang J, Higgins T, Ishman SL, Boss EF, Benke JR, Lin SY. Medical management of chronic rhinosinusitis in cystic fibrosis: a systematic review. *Laryngoscope* 2014; 124: 1308–1313. DOI: 10.1002/lary.24503
- [129] Jayawardena ADL, Fracchia MS, Bartley BL et al. Working towards consensus in the management of pediatric chronic rhinosinusitis in cystic fibrosis. *Int J Pediatr Otorhinolaryngol* 2020; 135: 110047. DOI: 10.1016/j.ijporl.2020.110047
- [130] Farzal Z, Dean KM, Sreenath SB et al. Streamlining care in cystic fibrosis: survey of otolaryngologist, pulmonologist, and patient experiences. *Int Forum Allergy Rhinol* 2020; 10: 591–603. DOI: 10.1002/ALR.22522
- [131] Mainz JG, Schumacher U, Schädlich K, Hentschel J, Koitschev C, Koitschev A, Riethmüller J, Prenzel F, Sommerburg O, Wiedemann B, Staab D, Gleiber W, Fischer R, Beck JF, Arnold C. Cooperators. Sino nasal inhalation of isotonic versus hypertonic saline (6.0%) in CF patients with chronic rhinosinusitis – Results of a multicenter, prospective, randomized, double-blind, controlled trial. *J Cyst Fibros* 2016; 15: e57–e66. DOI: 10.1016/j.jcf.2016.05.003



- [132] Mainz JG, Schien C, Schiller I, Schädlich K, Koitschev A, Koitschev C, Riethmüller J, Graepler-Mainka U, Wiedemann B, Beck JF. Sinonasal inhalation of dornase alfa administered by vibrating aerosol to cystic fibrosis patients: a double-blind placebo-controlled cross-over trial. *J Cyst Fibros* 2014; 13: 461–470. DOI: 10.1016/j.jcf.2014.02.005
- [133] Nährlich L, Burkhart M, Wosniok J. Deutsches Mukoviszidose-Register: Berichtsband. Bonn: Mukoviszidose e.V. Mukoviszidose Institut GmbH; 2021
- [134] Sheikh SI, Long FR, McCoy KS, Johnson T, Ryan-Wenger NA, Hayes D Jr.. Ivacaftor improves appearance of sinus disease on computerised tomography in cystic fibrosis patients with G551D mutation. *Clin Otolaryngol* 2015; 40: 16–21. DOI: 10.1111/coa.12310
- [135] Wucherpfennig L, Wuennemann F, Eichinger M, Seitz A, Baumann I, Stahl M, Graeber SY, Zhao S, Chung J, Schenk JP, Alrajab A, Kauczor HU, Mall MA, Sommerburg O, Wielpütz MO. Long-term effects of lumacaftor/ivacaftor on paranasal sinus abnormalities in children with cystic fibrosis detected with magnetic resonance imaging. *Front Pharmacol* 2023; 14: 1161891. DOI: 10.3389/fphar.2023.1161891
- [136] Wucherpfennig L, Wuennemann F, Eichinger M, Schmitt N, Seitz A, Baumann I, Stahl M, Graeber SY, Chung J, Schenk JP, Alrajab A, Kauczor HU, Mall MA, Sommerburg O, Wielpütz MO. Longitudinal Magnetic Resonance Imaging Detects Onset and Progression of Chronic Rhinosinusitis from Infancy to School Age in Cystic Fibrosis. *Ann Am Thorac Soc* 2023; 20: 687–697. DOI: 10.1513/AnnalsATS.202209-763OC
- [137] Stapleton AL, Kimple AJ, Goralski JL, Nouraié SM, Branstetter BF, Shaffer AD, Pilewski JM, Senior BA, Lee SE, Zemke AC. Elexacaftor-Tezacaftor- Ivacaftor improves sinonasal outcomes in cystic fibrosis. *J Cyst Fibros* 2022; 21: 792–799. DOI: 10.1016/j.jcf.2022.03.002
- [138] Beswick DM, Humphries SM, Balkissoon CD, Strand M, Vldar EK, Ramakrishnan VR, Taylor-Cousar JL. Olfactory dysfunction in cystic fibrosis: Impact of CFTR modulator therapy. *J Cyst Fibros* 2022; 21: e141–e147. DOI: 10.1016/j.jcf.2021.09.014
- [139] Wang C, Johnson R, Horani S, Brown C, Mitchell R, Shah G. Chronic rhinosinusitis and endoscopic sinus surgery in children admitted for pulmonary exacerbations of cystic fibrosis. *Int J Pediatr Otorhinolaryngol* 2021; 140: 110548. DOI: 10.1016/j.ijporl.2020.110548
- [140] Virgin FW, Thurm C, Sanders DB, Freeman AJ, Cogen J, Gamel B, Sawicki G, Fink AK. Prevalence, variability, and predictors of sinus surgery in pediatric patients with cystic fibrosis. *Pediatr Pulmonol* 2021; 56: 4029–4038. DOI: 10.1002/ppul.25669
- [141] Hughes A, Adil EA. What is the role of endoscopic sinus surgery in adult patients with cystic fibrosis. *Laryngoscope* 2015; 125: 2018–2020. DOI: 10.1002/lary.25210
- [142] Hughes A, Adil EA. Is Endoscopic sinus surgery beneficial post lung transplantation in cystic fibrosis patients? *Laryngoscope* 2021; 131: 1446–1447. DOI: 10.1002/lary.28916
- [143] Kawai K, Dombrowski N, Sawicki GS, Adil EA. Improvement of pulmonary function in cystic fibrosis patients following endoscopic sinus surgery. *Laryngoscope*. 2021; 131: 1930–1938. DOI: 10.1002/lary.29409
- [144] Rampinelli V, Ferrari M, Poli P, Lancini D, Mattavelli D, Timpano S, Redaelli de Zinis LO, Badolato R, Padoan R, Berlucchi M. Paranasal mucoceles in children with cystic fibrosis: Management of a not so rare clinical condition. *Am J Otolaryngol* 2021; 42: 103107. DOI: 10.1016/j.amjoto.2021.103107
- [145] Helmen ZM, Little RE, Robey T. Utility of second-look endoscopy with debridement after pediatric functional endoscopic sinus surgery in patients with cystic fibrosis. *Ann Otol Rhinol Laryngol* 2020; 129: 1153–1162. DOI: 10.1177/0003489420922865
- [146] Maggiore G, Pietragalla M, De Amicis C, Nardi C, Bruno C, Gallo O, Bonasera L, Perrone A, Cavallo A, Colagrande S, Taccetti G, Locatello LG. The Risks of Complications During Endoscopic Sinus Surgery in Cystic Fibrosis Patients: An Anatomical and Endoscopic Study. *Laryngoscope* 2021; 131: E2481–E2489. DOI: 10.1002/lary.29404
- [147] Sommerburg O, Wielpütz MO, Trame JP, Wuennemann F, Opdazaite E, Stahl M, Puderbach MU, Kopp-Schneider A, Fritzsche E, Kauczor HU, Baumann I, Mall MA, Eichinger M. Magnetic Resonance Imaging Detects Chronic Rhinosinusitis in Infants and Preschool Children with Cystic Fibrosis. *Ann Am Thorac Soc* 2020; 17: 714–723. DOI: 10.1513/AnnalsATS.201910-777OC
- [148] Stevens DA, Moss RB, Kurup VP et al. Allergic bronchopulmonary aspergillosis in cystic fibrosis-state of the art: Cystic Fibrosis Foundation Consensus Conference. *Clin Infect Dis* 2003; 37: S225–S364. DOI: 10.1086/376525
- [149] Kaplan A. Canadian guidelines for chronic rhinosinusitis: clinical summary. *Can Fam Physician* 2013; 59: 1275 1281: e528–e534
- [150] Kimple AJ, Senior BA, Naureckas ET et al. Cystic fibrosis foundation otolaryngology care multidisciplinary consensus recommendations. *Int Forum Allergy Rhinol* 2022; 12: 1089–1103. DOI: 10.1002/alr.22974
- [151] Hackenberg S, Scherzad A. Primäre Ziliendyskinesie (PCD) – interdisziplinäre Diagnostik und Therapie. *Laryngo-Rhino-OTol* 2020; 99: 326–337. DOI: 10.1055/a-1074-4694
- [152] Kurkowiak M, Zietkiewicz E, Witt M. Recent advances in primary ciliary dyskinesia genetics. *J Med Genet* 2015; 52: 1–9. DOI: 10.1136/jmedgenet-2014-102755
- [153] Raidt J, Wallmeier J, Hjeij R, Onnebrink JG, Pennekamp P, Loges NT, Olbrich H, Häffner K, Dougherty GW, Omran H, Werner C. Ciliary beat pattern and frequency in genetic variants of primary ciliary dyskinesia. *Eur Respir J* 2014; 44: 1579–1588. DOI: 10.1183/09031936.00052014
- [154] Goutaki M, Shoemark A. Diagnosis of primary ciliary dyskinesia. *Clin Chest Med* 2022; 43: 127–140. DOI: 10.1016/j.ccm.2021.11.008
- [155] Rademacher J, Buck A, Schwerk N, Price M, Fuge J, Welte T, Ringshausen FC. Nasal Nitric Oxide Measurement and a Modified PICADAR Score for the Screening of Primary Ciliary Dyskinesia in Adults with Bronchiectasis. *Pneumologie* 2017; 71: 543–548. DOI: 10.1055/s-0043-111909
- [156] Lodes N, Seidensticker K, Perniss A, Nietzer S, Oberwinkler H, May T, Walles T, Hebestreit H, Hackenberg S, Steinke M. Investigation on ciliary functionality of different airway epithelial cell lines in three-dimensional cell culture. *Tissue Eng Part A* 2020; 26: 432–440. DOI: 10.1089/ten.TEA.2019.0188
- [157] Olbrich H, Cremers C, Loges NT et al. Loss-of-function GAS8 mutations cause primary ciliary dyskinesia and disrupt the nexin-dynein regulatory complex. *Am J Hum Genet* 2015; 97: 546–554. DOI: 10.1016/j.ajhg.2015.08.012
- [158] Shapiro AJ, Leigh MW. Value of transmission electron microscopy for primary ciliary dyskinesia diagnosis in the era of molecular medicine: Genetic defects with normal and non-diagnostic ciliary ultrastructure. *Ultrastruct Pathol* 2017; 41: 373–385. DOI: 10.1080/01913123.2017.1362088
- [159] Wei S, Xie H, Cheng Y. Progress in diagnosis of primary ciliary dyskinesia. *J Paediatr Child Health* 2022; 58: 1736–1740. DOI: 10.1111/jpc.16196
- [160] Midilli R, Karci B, Akyildiz S. Juvenile nasopharyngeal angiofibroma: analysis of 42 cases and important aspects of endoscopic approach. *Int J Pediatr Otorhinolaryngol* 2009; 73: 401–408. DOI: doi.org/10.1016/j.ijporl.2008.11.005

- [161] Sikdar A, Khan S, Nivsarkar S, Phatak S. Juvenile Nasopharyngeal Angiofibroma in Adolescent Female with Subsequent ICA Canal Dehiscence: An Unknown Entity. *Indian J Otolaryngol Head Neck Surg* 2022; 74: 4680–4687. DOI: 10.1007/s12070-021-03008-7
- [162] Lund VJ, Stammberger H, Nicolai P et al. European position paper on endoscopic management of tumours of the nose, paranasal sinuses and skull base. *Rhinol Suppl* 2010; 22: 1–143
- [163] Li W, Ni Y, Lu H, Hu L, Wang D. Current perspectives on the origin theory of juvenile nasopharyngeal angiofibroma. *Discov Med* 2019; 27: 245–254
- [164] Hwang HC, Mills SE, Patterson K, Gown AM. Expression of androgen receptors in nasopharyngeal angiofibroma: an immunohistochemical study of 24 cases. *Mod Pathol* 1998; 11: 1122–1126
- [165] Klockars T, Renkonen S, Leivo I, Hagstrom J, Makitie AA. Juvenile nasopharyngeal angiofibroma: no evidence for inheritance or association with familial adenomatous polyposis. *Fam Cancer* 2010; 9: 401–403. DOI: 10.1007/s10689-010-9331-z
- [166] Kumagami H. Estradiol, dihydrotestosterone, and testosterone in juvenile nasopharyngeal angiofibroma tissue. *Am J Rhinol* 1993; 7: 101–104
- [167] Doody J, Adil EA, Trenor CC 3rd, Cunningham MJ. The Genetic and Molecular Determinants of Juvenile Nasopharyngeal Angiofibroma: A Systematic Review. *Ann Otol Rhinol Laryngol* 2019; 128: 1061–1072. DOI: 10.1177/0003489419850194
- [168] Schlauder SM, Knapp C, Steffensen TS, Bui MM. Aromatase may play a critical role in the pathogenesis of juvenile nasopharyngeal angiofibroma. *Fetal Pediatr Pathol* 2009; 28: 232–238. DOI: 10.3109/15513810903073724
- [169] Sitenga G, Granger P, Hepola K, Aird J, Silberstein PT. The use of flutamide for the neoadjuvant treatment of juvenile nasopharyngeal angiofibroma: a review of the literature comparing results by pubertal status and tumor stage. *Int J Dermatol* 2022; 61: 1346–1352. DOI: 10.1111/ijd.15966
- [170] Diaz A, Wang E, Bujnowski D, Arimoto R, Armstrong M, Cyberski T, Nordgren R, Seal SM, Kass-Hout T, Roxbury C. Embolization in juvenile nasopharyngeal angiofibroma: a systematic review and meta-analysis. *Laryngoscope* 2023. DOI: 10.1002/lary.30616
- [171] Manogaran RS, Mathialagan A, Singh V, Mishra P, Jain R, Keshri A. Role of transarterial angiography with embolization in deciding surgical approach to juvenile nasopharyngeal angiofibroma: a step-ladder approach. *J Neurol Surg B Skull Base* 2021; 82: 547–555. DOI: 10.1055/s-0040-1715594
- [172] Cohen-Cohen S, Scheitler KM, Choby G, Janus J, Moore EJ, Kasperbauer JL, Cloft HJ, Link M, Van Gompel JJ. Contemporary surgical management of juvenile nasopharyngeal angiofibroma. *J Neurol Surg B Skull Base* 2021; 83: e266–e273. DOI: 10.1055/s-0041-1725031