

Die interdisziplinäre Behandlung von Hautkrebs

Interdisciplinary management of skin cancer



Autorinnen/Autoren

Victoria Rudolph^{1*}, Anna-Sophia Leven^{1*}, Robin Eisenburger¹, Dirk Schadendorf^{1#}, Susanne Wiegand^{2#}

Institute

- 1 Klinik für Dermatologie, Universitätsmedizin Essen & Westdeutsches Tumorzentrum, Essen & Deutsches Konsortium für Translationale Krebsforschung (DKTK), Partnerstandort Essen/Düsseldorf & Nationales Centrum für Tumorerkrankungen (NCT)-West, Campus Essen, & Research Alliance Ruhr, Research Center One Health, Universität Duisburg-Essen, Essen, Germany
- 2 Klinik und Poliklinik für Hals-Nasen-Ohrenheilkunde, Universitätsklinikum Leipzig, Leipzig, Deutschland

Schlüsselwörter

Nicht-melanozytärer Hautkrebs, Tumore der Kopf-Hals-Region, Hauttumore in der HNO, Präkanzerosen, Therapie bei Hauttumoren

Keywords

Non-melanoma skin cancer, tumors of the head and neck region, skin cancer in ENT, precancerous skin lesion, therapy of skin cancer

Bibliografie

Laryngo-Rhino-Otol 2024; 103: S100–S124

DOI 10.1055/a-2171-4570

ISSN 0935-8943

© 2024. The Author(s).

This is an open access article published by Thieme under the terms of the Creative Commons Attribution-NonDerivative-NonCommercial-License, permitting copying and reproduction so long as the original work is given appropriate credit. Contents may not be used for commercial purposes, or adapted, remixed, transformed or built upon. (<https://creativecommons.org/licenses/by-nc-nd/4.0/>).

Georg Thieme Verlag, Rüdigerstraße 14,
70469 Stuttgart, Germany

Korrespondenzadresse

Prof. Dr. Dirk Schadendorf
Klinik für Dermatologie
Universitätsmedizin Essen
Hufelandstrasse 55
dirk.schadendorf@uk-essen.de

Prof. Dr. Susanne Wiegand

Klinik und Poliklinik für Hals-Nasen-Ohrenheilkunde
Universitätsklinikum Leipzig
Liebigstraße 12
04103 Leipzig
Susanne.Wiegand@medizin.uni-leipzig.de

ZUSAMMENFASSUNG

Die interdisziplinäre Behandlung von Hautkrebs im Kopf-Halsbereich erfordert die enge Zusammenarbeit zwischen verschiedenen Fachdisziplinen. Die häufigsten nicht-melanozytären Tumorentitäten sind das kutane Plattenepithelkarzinom und das Basalzellkarzinom sowie deren Vorläuferläsionen. Zu den eher selteneren Tumoren gehört das Merkelzellkarzinom, welches ebenfalls vornehmlich an den lichtexponierten Arealen auftritt und im Gegensatz zum Platten- und Basalzellkarzinom häufiger eine Metastasierung aufweist. Aufgrund der geringen Tendenz des Basalzellkarzinoms wie auch des kutanen Plattenepithelkarzinoms zur Metastasierung, kann eine Kuration häufig durch eine Operation erreicht werden. Überschreitet hier das Tumorwachstum entsprechende Grenzen kann eine Zusammenarbeit zwischen Dermatologie und HNO erforderlich sein. Das primäre Ziel dieser interdisziplinären Zusammenarbeit ist, neben dem Erreichen der Tumorfreiheit, ein funktionell sowie kosmetisch-ästhetisch ansprechendes Ergebnis. In Abhängigkeit von Tumorstadium und Klinik ist eine Vorstellung in der interdisziplinären Tumorkonferenz zu empfehlen, um ein vollumfängliches und fachlich adäquates sowie Patienten-individuelles Therapiekonzept festzulegen, welches die Bausteine Prävention, Therapie und Nachsorge eines jeden Patienten umfasst.

ABSTRACT

The interdisciplinary treatment of skin cancer in the head and neck area requires close collaboration between different specialist disciplines. The most common non-melanoma skin cancer tumor entities are cutaneous squamous cell carcinoma and basal cell carcinoma as well as their precursor lesions. One of the less common tumors is Merkel cell carcinoma, which also occurs primarily in light-exposed areas and, in contrast to squamous and basal cell carcinoma, is more likely to metastasize.

* Geteilte Erstautorenschaft: Victoria Rudolph, Anna-Sophia Leven.

Geteilte Seniorautorenschaft: Dirk Schadendorf, Susanne Wiegand

Due to the low tendency of basal cell carcinoma as well as cutaneous squamous cell carcinoma to metastasize, a cure can often be achieved by surgery. If the tumor growth exceeds certain levels it may require collaboration between dermatology and otorhinolaryngology. The primary goal of this interdisciplinary collaboration is to achieve a functional, cosmetically

and aesthetically acceptable result in addition to adequate tumor treatment. Depending on the stage of the tumor and the clinical course, a case may be discussed in an interdisciplinary tumor board in order to determine a personalised, appropriate and adequate treatment concept for each patient, including prevention, therapy and follow-up.

Inhaltsverzeichnis

Zusammenfassung	100	4.1 Nicht-chirurgische Behandlungsansätze	110
ABSTRACT	100	4.2 Chirurgische Behandlungsansätze	113
1. Einleitung	101	4.3 Lippe	115
1.1 Arten von Hautkrebs	101	4.4 Lymphknotenchirurgie im Kopf- und Halsbereich	116
1.2 Epidemiologie und Ätiologie	104	5. Systemische Behandlung fortgeschrittener Krankheiten	117
1.3 Prognose	105	5.1 Interdisziplinäre Tumorboards	117
2. Prävention	107	5.2 Adjuvante Systemtherapie	118
3. Diagnose	107	5.3 Neoadjuvante Systemtherapie	118
4. Behandlung von Vorläufer- und Primärläsionen	110	5.4 Lokal fortgeschrittene und/oder metastasierte Tumore	118
		6. Zusammenfassung und Fazit	119

ABKÜRZUNGSVERZEICHNIS

AFX	Atypisches Fibroxanthom
BZK	Basalzellkarzinom
DTT	Difficult to treat
EGFRI	Epidermal growth factor inhibitor
5-FU	5-Fluorouracil
HHI	Hedgehog pathway inhibitor
HIV	Humanes Immundefizienz-Virus
HPV	High risk humane Papillomaviren
lfBZK	Lokal fortgeschrittenes Basalzellkarzinom
LK	Lymphknoten
LSF	Lichtschutzfaktor
mPEK	Metastasiertes Plattenepithelkarzinom
PDS	Pleomorphes dermales Sarkom
PDT	Photodynamische Therapie
PD-1	Programmed cell death protein 1
PEK	Plattenepithelkarzinom
RT	Radiotherapie
SA	Sicherheitsabstand
SCC	squamous cell carcinoma
cSCC	cutaneous squamous cell carcinoma

1. Einleitung

Die interdisziplinäre Zusammenarbeit verschiedener medizinischer Fachrichtungen bei Patienten mit Hautkrebs ist von besonderer Relevanz, um die bestmögliche und stadiengerechte Behandlung von Patienten zu gewährleisten.

Im interdisziplinären Entscheidungsprozess, am besten im Tumorboard, sollten neben Vertretern der Dermatologie hierbei auch

die Onkologie, die Chirurgie und die Strahlentherapie an der Ausarbeitung der Therapieempfehlung zur Versorgung von Hautkrebs-Patienten beteiligt werden. Je nach Lokalisation des Tumors können auch andere Fachabteilungen hinzukommen. Bei Tumorlokalisationen im Kopf-Halsbereich ist besonders die Zusammenarbeit mit Tumor-erfahrenen Experten der Hals-Nasen-Ohren-Heilkunde (HNO) von großer Bedeutung.

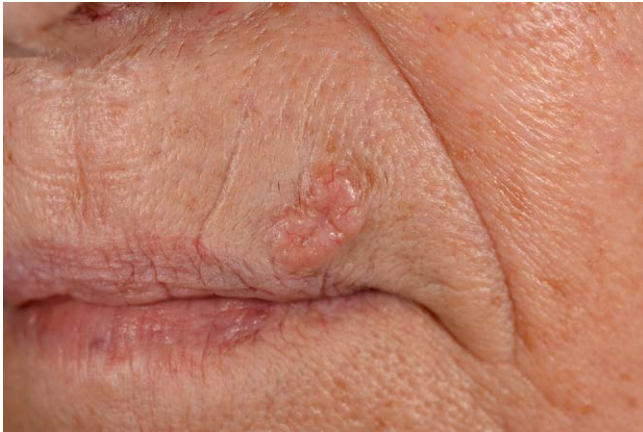In diesem Übersichtsartikel wird im Folgenden auf Hauttumore eingegangen, welche bevorzugt oder unter anderem, im Kopf-Halsbereich auftreten und daher eine enge Zusammenarbeit mit der HNO erfordern.

1.1 Arten von Hautkrebs

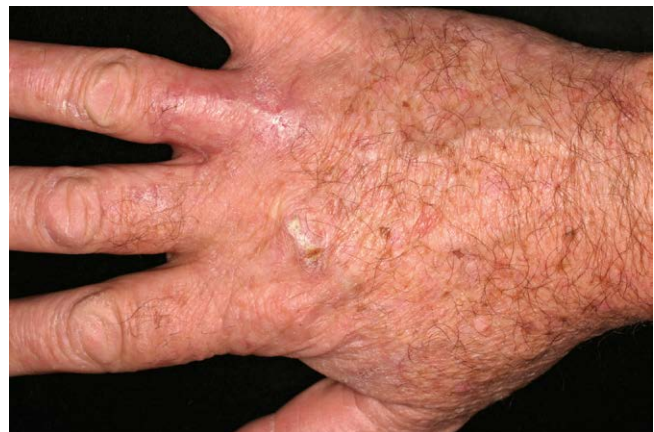Die Haut ist mit einer Fläche von 1,8m² das größte Organ des Menschen. Sie schützt den Körper vor Hitze, Licht, Verletzungen und Infektionen. Weitere Funktionen sind die Regulierung der Körpertemperatur durch Schwitzen, sowie die Bildung von Vitamin D und Speicherung von Fett.

Mikroskopisch kann die Haut in drei Schichten unterteilt werden. Die Epidermis setzt sich aus einem mehrschichtigen verhornten Plattenepithel zusammen. Die äußerste Schicht enthält abgestorbene Hornzellen. Darunter befindet sich die Keimschicht, welche sich aus der Basalzellschicht und der Stachelzellschicht zusammensetzt. In der Basalzellschicht befinden sich die Stammzellen, aus welchen Keratinozyten hervorgehen, welche auf dem Weg durch die Stachelzellschicht verhornen und ihren Zellkern verlieren. Weiterhin finden sich in der Basalzellschicht der Epidermis die Melanozyten.

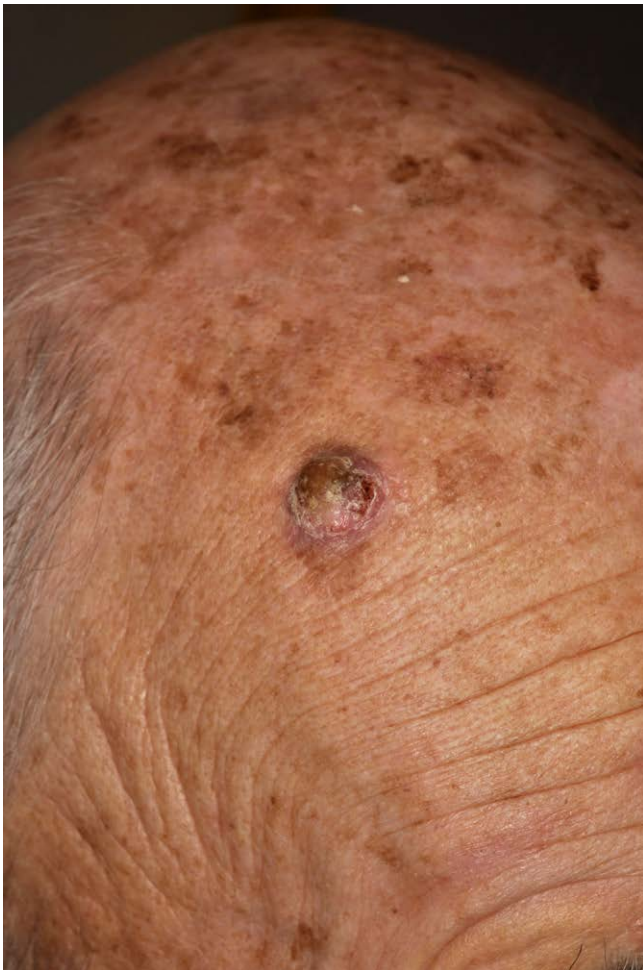Unter der Epidermis liegt die Dermis, auch Corium genannt. Sie stellt ein kollagenfaserreiches Bindegewebe dar. Hier befinden sich Blut- und Lymphgefäße, sowie Haarfollikel, Nervenfasern, Talg- und Schweißdrüsen. Zusammen bilden die Dermis und Epidermis die Kutis.



► **Abb. 1** Noduläres Basalzellkarzinom. Klinisch zeigt sich ein hautfarbener Nodus mit perlchnurartigem Randsaum und Teleangiektasien.



► **Abb. 3** Aktinische Keratose der Hand. Es zeigt sich eine raue bräunliche schuppige Plaque.



► **Abb. 2** Plattenepithelkarzinom an der Stirn. Es imponiert ein krustiger derber Nodus, welcher gelegentlich bluten kann.

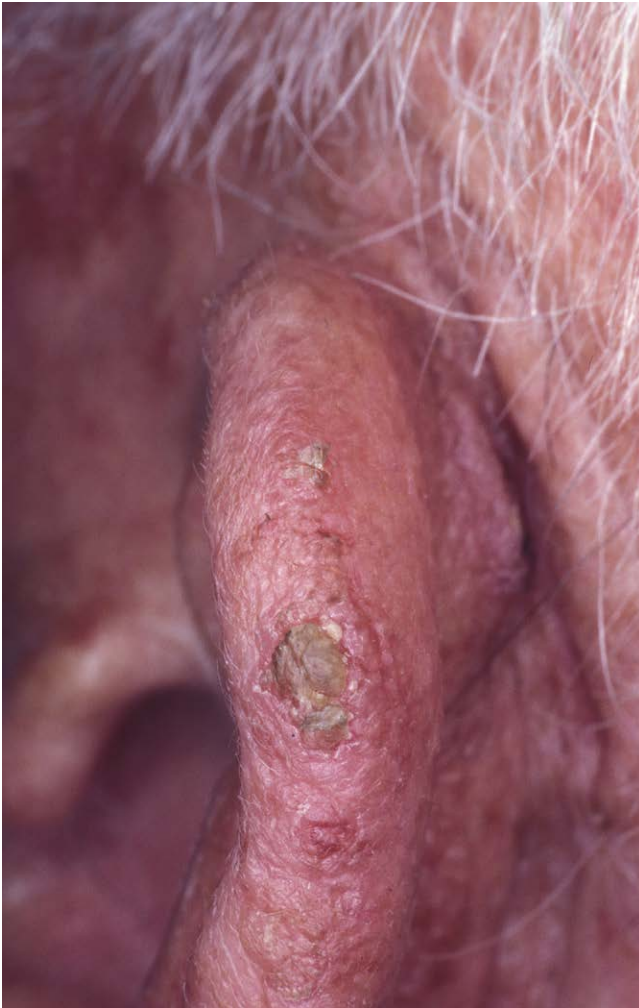Die Subkutis ist unterhalb der Kutis gelegen. Sie besteht aus lockerem Binde- und Fettgewebe und dient als Kälteschutz und Energiespeicher.

Aus den unterschiedlichen Zellen der Haut können verschiedene Tumore entstehen. Dabei stellen das Basalzellkarzinom und das Plattenepithelkarzinom die häufigsten Tumorentitäten epithelialen Ursprungs dar. Aus den Melanozyten kann ein malignes Melanom entstehen. Zu den selteneren Hauttumoren gehören zum Beispiel das Merkelzellkarzinom, das Talgdrüsenkarzinom oder Schweißdrüsenkarzinom [1]. Epitheliale Tumore treten oftmals auch zeitgleich auf oder nur wenig zeitlich versetzt. Der Begriff der Feldkanzerisierung beschreibt das Vorliegen von Präkanzerosen und invasiven Tumoren großflächig an mehreren Stellen eines Körperareals. Neben einer Feldkanzerisierung der Haut, wurde bisher auch eine Feldkanzerisierung im Bereich der Schleimhäute von Kopf und Hals (Mundhöhle, Oropharynx, Larynx), sowie im Bereich von Lunge, Vulva, Ösophagus, Zervix, Kolon und Blase beschrieben [2].

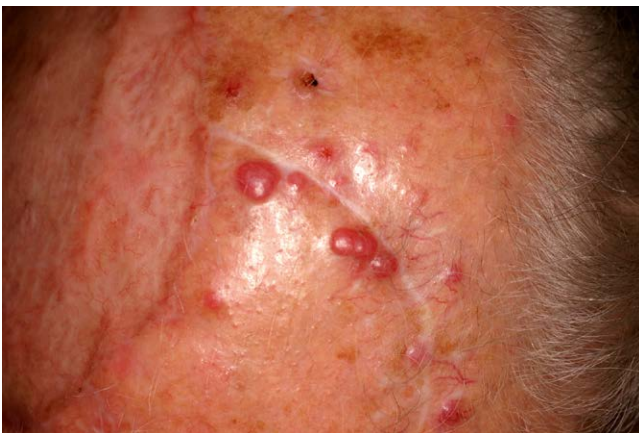Das Basalzellkarzinom ist der häufigste bösartige, nicht-melanozytäre Hauttumor [3]. Seinen Ursprung aus den Stammzellen der Haarfollikel und der interfollikulären Epidermis nehmend, wächst das Basalzellkarzinom langsam infiltrierend und destruierend, metastasiert dafür aber sehr selten. Basalzellkarzinome treten primär nicht an den Schleimhäuten, Handinnenflächen oder Fußsohlen auf [4, 5].

Klinisch zeigt sich ein hautfarbener bis rötlicher Nodus, eine Plaque oder eine Ulzeration. Das klassische noduläre Basalzellkarzinom zeichnet sich durch einen perlchnurartigen Randsaum und Teleangiektasien aus, gelegentlich zeigen sich auch zentrale Ulzerationen (► **Abb. 1**). Weitere Subtypen sind das superfizielle Basalzellkarzinom, das sklerodermiforme Basalzellkarzinom, das pigmentierte Basalzellkarzinom, das ulzerierte und das destruierende Basalzellkarzinom. Am häufigsten treten hierbei die ulzero-nodulären Formen (60-80% der Fälle) auf.

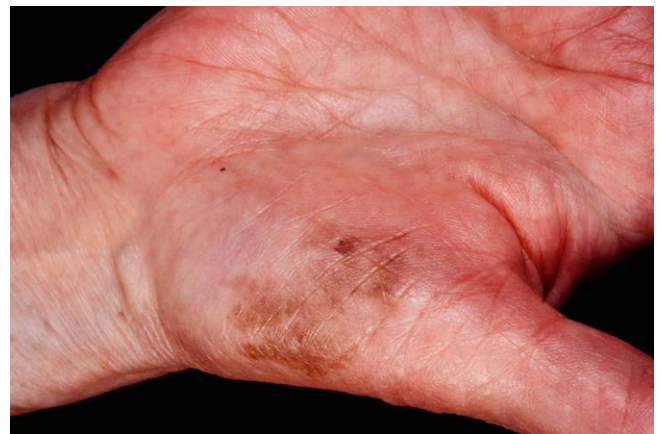Das Plattenepithelkarzinom ist mit einem Anteil von 25% nach dem Basalzellkarzinom mit circa 75% der zweithäufigste nicht-melanozytäre Hauttumor. Ähnlich wie bei dem Basalzellkarzinom kommt es auch beim Plattenepithelkarzinom selten zu einer Metastasierung [6]. Neben den kutanen Formen treten Plattenepithelkarzinome auch an den Schleimhäuten auf. Das kutane Plattenepithelkarzinom entsteht meistens, jedoch nicht zwingend aus einer intraepidermalen Proliferation atypischer Keratinozyten [7].



► **Abb. 4** Morbus Bowen des Ohres. Es imponiert eine scharf abgrenzbare, nicht pigmentierte Plaque. Der Morbus Bowen ist durch ein langsames Wachstum charakterisiert.



► **Abb. 5** Merkelzellkarzinom am Kapillitium. Schmerzlose rötliche Nodi, welche sich durch ein rasches Wachstum auszeichnen.



► **Abb. 6** Lentigo Maligna der Hand. Klinisch zeigt sich eine pigmentierte, fleckige, asymmetrische Macula.

Klinisch präsentiert sich das Plattenepithelkarzinom der Haut als hautfarbener bis roter, krustiger oftmals erodierter derber Nodus oder Ulzeration, welcher gelegentlich blutet (► **Abb. 2**). Im Bereich der Mundschleimhaut imponiert das Plattenepithelkarzinom als derbe Leukoplakie oder als ein ulzerierter Nodus.

Die aktinische Keratose ist eine obligate Präkanzerose, welche als Vorstufe des Plattenepithelkarzinoms eingeordnet wird. Es handelt sich hierbei um eine maligne Proliferation der Keratinozyten [7]. Morphologisch zeigt sich die aktinische Keratose als raue, rote oder bräunliche Schuppung. Es können auch warzenartige Wucherungen auftreten (► **Abb. 3**). Eine Progression einer aktinischen Keratose in ein kutanes Plattenepithelkarzinom tritt in schätzungsweise 10% der Fälle auf [8].

Der Morbus Bowen ist ein intraepidermales Karzinoma in situ. Er kann ähnlich wie die aktinische Keratose in ein invasives Plattenepithelkarzinom übergehen [9].

Klinisch zeigt sich der Morbus Bowen als scharf abgrenzbare, nicht pigmentierte, rötliche teilweise schuppende Plaque und ist durch ein langsames Wachstum charakterisiert [9]. (► **Abb. 4**)

Das Merkelzellkarzinom oder auch das kutane neuroendokrine Karzinom der Haut ist ein sehr seltener, aber aggressiver Hauttumor [10]. Er trägt seinen Namen aufgrund der ähnlichen Morphologie zu den Merkelzellen, welche als Mechanorezeptoren der Haut fungieren [11].

Das Merkelzellkarzinom tritt in der Hälfte der Fälle im Kopf-Halsbereich und zu etwa 30% an den distalen Extremitäten auf [11]. Das Merkelzellkarzinom entsteht aus Tochterzellen epidermaler Stammzellen. Des Weiteren wird eine Assoziation zwischen dem Merkelzell-Polyomavirus und dem Merkelzellkarzinom vermutet, da bei rund 80% der Merkelzellkarzinome innerhalb des Tumorgewebes das Virus nachgewiesen werden kann [12, 13].

Klinisch präsentiert sich das Merkelzellkarzinom als ein schmerzloser, bläulicher oder rötlicher Nodus und zeichnet sich durch ein rasches Wachstum aus. Gelegentlich zeigen sich auch Ulzerationen oder Verhärtungen (► **Abb. 5**).

Bei fortschreitender Tumorerkrankung können sowohl das Basalzellkarzinom wie auch das Plattenepithelkarzinom lokal destrierend und ulzerierend wachsen. Bei Merkelzellkarzinomen zeigt sich dieses Verhalten eher weniger.

Das **Maligne Melanom** ist ein aggressiver Hauttumor, welcher in den Melanozyten der Haut entsteht. Er zeichnet sich durch ein frühzeitiges invasives Wachstum und einer Neigung zur lymphogenen und hämatogenen Metastasierung aus.

Da die Melanozyten aus dem Ektoderm entstehen, können Melanome nicht nur an der Haut, sondern auch an den Schleimhäuten, der Aderhaut und der Substantia nigra auftreten [10].

Die **Lentigo maligna** als Melanoma in situ bzw. das **Lentigo maligna Melanom** ist ein Subtyp des malignen Melanoms, welches vorrangig an aktinisch geschädigter Haut an lichtexponierten Arealen insbesondere im Kopf-Halsbereich auftritt [14]. Klinisch imponiert die Lentigo maligna als eine inhomogene, braun bis schwarz pigmentierte, unscharf begrenzte Macula. (► **Abb. 6**) Betroffen sind in der Regel ältere Patienten, da im Gegensatz zu anderen Subtypen des malignen Melanoms, die Lentigo maligna ätiologisch vor allem mit chronischer, kumulativer UV-Exposition assoziiert wird [15]. Die Lentigo maligna ist auf die Epidermis beschränkt und daher per Definition ein Melanoma in situ. Sie weist ein insgesamt langsames und zunächst vor allem radiales und horizontales Wachstum auf, kann aber im langjährigen Verlauf in ein invasives Wachstum und Lentigo maligna Melanom übergehen [14, 16]. Daher ist bei klinischem Verdacht oder histopathologischer Sicherung einer Lentigo maligna bzw. eines Lentigo maligna Melanoms die komplette histologisch-randgesicherte Exzision indiziert [17].

Ergänzend soll der Vollständigkeit halber an dieser Stelle auch auf das **atypische Fibroxanthom** (AFX) und das **pleomorphe dermale Sarkom** (PDS) eingegangen werden. Die beiden kutanen Neoplasien sind sehr selten und werden heute als Spektrum einer Entität angesehen, deren Unterscheidung histopathologisch erfolgt [18]. Hierbei beschränkt sich das atypische Fibroxanthom ausschließlich auf die Dermis, wobei das pleomorphe dermale Sarkom in tiefere Schichten vordringt und oft aggressiv infiltrierend bis in die Subkutis, Skelettmuskulatur und Fasziensstrukturen vordringen kann. Bei der Entnahme einer Probebiopsie sollte daher auf eine ausreichende Tiefe geachtet werden. Der Altersgipfel bei Erstdiagnose befindet sich zwischen dem 70.-80. Lebensjahr und wie auch bei den anderen Hauttumoren sind hier Männer deutlich häufiger betroffen als Frauen [19]. Klinisch finden sich die Hautveränderungen klassischerweise an den chronisch lichtexponierten Arealen, wie Gesicht und Kapillitium, wobei beide Hautveränderungen in der Regel als haut-bis fleischfarbener, teils indurierter und häufig ulzerierter Nodus imponieren. Im Unterschied zum atypischen Fibroxanthom zeigt sich das pleomorphe dermale Sarkom unscharf begrenzt und aggressiv infiltrierend wachsend. Nach erfolgter histopathologischer Befundssicherung sollte eine vollständige Exzision der kutanen Neoplasie angestrebt werden. Bei lokal stark fortgeschrittenen Befunden und fraglicher R0-Operabilität oder bei Verdacht auf eine Metastasierung beim pleomorphen dermalen Sarkom, ist präoperativ ebenfalls eine weiterführende Bildgebung indiziert und danach die Festlegung des weiteren Procedere im interdisziplinären Tumorboard [18].

1.2 Epidemiologie und Ätiologie

Hautkrebs zählt zu den häufigsten Krebsarten weltweit. Unter den verschiedenen Arten von Hautkrebs tritt das Basalzellkarzinom am häufigsten auf. Das Plattenepithelkarzinom stellt den zweithäufigsten Hauttumor dar [3].

Die Inzidenz des **Basalzellkarzinoms** liegt in Deutschland bei 200 pro 100.000 Einwohnern pro Jahr mit steigender Tendenz. Das mittlere Erkrankungsalter liegt bei Männern bei 73 Jahren, bei Frauen bei 71 Jahren. Männer sind häufiger betroffen als Frauen [20].

Basalzellkarzinome treten vorrangig im Kopf-Halsbereich (ca. 60%), jedoch auch am Rumpf und den Extremitäten (ca. 40%) auf. Die Verteilung ist in beiden Geschlechtern vergleichbar [21, 22].

Bei der Entstehung eines Basalzellkarzinoms ist die Aktivierung des Sonic Hedgehog (SHH) Signalwegs von besonderer Bedeutung. Eine unkontrollierte Aktivierung von Smoothed (SMO), verursacht durch eine Mutation im Inhibitor Patched Gen (PTCH), führt zu einer Resistenz im Apoptoseverhalten von Keratinozyten. Von den sporadisch auftretenden Basalzellkarzinomen weisen 10% eine aktivierende Mutation in SMO auf sowie 90% eine inaktivierende Mutation von PTCH [23]. Zusätzlich tragen Punktmutationen in p53 zur Tumorentstehung bei [24].

Haupttrisikofaktor für alle epithelialen Hauttumoren ist die intensive UV-Exposition (natürlicher oder artifizieller Genese). Neben der kumulativen Sonnenbelastung über einen längeren Zeitraum (ursächlich insbesondere für die epithelialen Hautkrebsarten) erhöht sich das Risiko auch durch häufige Sonnenbrände, besonders in der Kindheit (insbesondere für das Melanomrisiko) [25–27]. Folglich stellt auch die Benutzung von Solarien ein erhöhtes Risiko für die Entstehung aller Hauttumoren dar [28].

Weiterhin spielen endogene Risikofaktoren, wie das männliche Geschlecht und ein heller Hauttyp (Hauttyp I und II nach Fitzpatrick) eine wichtige Rolle, aber auch weitere Risikofaktoren, wie eine länger bestehende Immunsuppression und/oder ionisierende Strahlung [23]. Bei immunsupprimierten Patienten ist das Risiko für das Auftreten eines Basalzellkarzinoms um das 4 bis 7-fache erhöht [29].

Seltener führen bestimmte genetische Syndrome zum Auftreten von Hautkrebs. Beim Basalzellkarzinomsyndrom, auch bekannt als Gorlin-Goltz-Syndrom, einer autosomal-dominanten Genodermatose, treten u. a. multiple Basalzellkarzinome auf. Das Basalzellkarzinomsyndrom, wird durch eine Keimbahnmutation in PTCH1 hervorgerufen [30]. Bestrahlungstherapien sind kontraindiziert, da tumorwachstums-auslösend.

Weitere seltenere Syndrome, die mit einem vermehrten Auftreten von Basalzellkarzinomen assoziiert sind, sind das Dugois-Colomb-Berthon-Syndrom, das Rombo Syndrom und das lineare unilaterale Basalzellkarzinom.

Nach Angaben des Robert Koch-Instituts wurde im Jahr 2014 in Deutschland bei etwa 29 300 Männer und 20 100 Frauen erstmals ein **Plattenepithelkarzinom** diagnostiziert [31].

Bei der Entstehung von **Plattenepithelkarzinomen** kommen verschiedene Faktoren zusammen. Die chronische UV-Exposition und damit einhergehende DNA-Schäden, z. B. durch Mutationen im Tumorsuppressorgen p53 oder eine Aktivierung von EGFR, FYN oder des Ras-Onkogen H-Ras, spielen eine zentrale Rolle [32]. Weiterhin treten Plattenepithelkarzinome mit einer über 65-fach gesteigerten Inzidenz häufiger bei immunsupprimierten Patienten, z. B. nach Organtransplantation, auf [33]. Auch das Risiko für die Entstehung von aktinischen Keratosen zeigt sich bei organtransplantierten Patienten erhöht. Diese aktinischen Keratosen zeichnen sich zusätzlich durch ein aggressives Wachstumsverhalten und eine frühere Progression in ein Plattenepithelkarzinom aus [34].

Präventive Maßnahmen einschließlich Beratung und Schulung von Patienten bereits zum Zeitpunkt der Organtransplantation sind empfehlenswert.

Weiterhin geht die Exposition gegenüber chemischen Karzinogenen, wie Arsen oder polyzyklischen Wasserstoffen, mit einem erhöhten Risiko für die Entstehung von Plattenepithelkarzinomen einher. Bei Plattenepithelkarzinomen an primär nicht sonnenexponierten Arealen besteht die Assoziation mit high-risk-humanen Papillomaviren (HPV). Ähnlich wie für andere Hauttumore besteht auch hier bei immunsupprimierten Patienten (Organtransplantation, HIV-Infektion) ein gesteigertes Risiko für die Entstehung eines Plattenepithelkarzinoms. Diese zeigen nicht nur eine höhere Metastasierungsrate von 5-8%, sondern neigen auch häufiger zu Lokalrezidiven (13%) [34].

Bei einigen Berufsgruppen wurde ein vermehrtes Auftreten von Plattenepithelkarzinomen und deren Präkanzerosen beobachtet, sodass diese unter bestimmten Voraussetzungen als berufsbedingte Erkrankungen anerkannt werden können. Hautkrebs durch Ruß, Rohparaffin, Teer, Anthrazen und Pech gilt als eine der ältesten, anerkannten Berufskrankheiten in Deutschland. Die Assoziation zwischen der Exposition dieser Substanzen und der Entstehung von bösartigen Hautveränderungen ist schon seit 1925 anerkannt. Plattenepithelkarzinome, Carcinomata in situ und Basalzellkarzinome können auch noch Jahrzehnte nach der Exposition auftreten.

Bei Berufen mit erhöhter Sonnenexposition, wie z. B. Tätigkeiten in der Land- und Forstwirtschaft, Gärtnerei, Fischerei und Seefahrt, Baugewerbe und Handwerk (z. B. Dachdecker, Zimmerleute, Bauarbeiter, Maurer, Stahlbauschlosser), kann eine Anerkennung von Plattenepithelkarzinomen oder multiplen aktinischen Keratosen der Haut durch natürliche UV-Strahlung als Berufskrankheit beantragt werden. Bei mehrjähriger beruflicher Tätigkeit im Außendienst, sollte immer eine BG-Meldung erwogen werden.

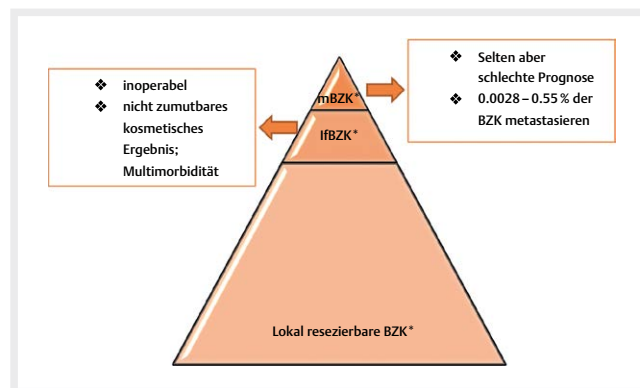
Ein begründeter Verdacht besteht erst dann, wenn an arbeitsbedingt exponierten Arealen ein Plattenepithelkarzinom (PEK), ein Bowen-Karzinom oder multiple Vorstufen (AK oder Morbus Bowen) oder eine Feldkanzerisierung mit einer betroffenen Fläche >4cm² diagnostiziert wurden. Zusätzlich muss eine ausreichend lange arbeitsbedingte Expositionszeit erfüllt werden [35].

Weiterhin kann ionisierende Strahlung in Abhängigkeit der Dosis zur Entstehung von epithelialen Tumoren, wie PEK und Basalzellkarzinomen, seltener Fibrosarkomen und Angiosarkomen führen. Hierbei können zum Beispiel Berufsgruppen aus dem medizinischen Bereich oder der Materialprüfung betroffen sein. Radioaktive Stoffe können eine Gefahr für Personen sein, die in die Gewinnung, Verarbeitung, Verwendung oder den Transport dieser Stoffe involviert sind.

Die Latenzzeit für die Entstehung von Basalzellkarzinomen beträgt mindestens 20 Jahre [36]. Für Plattenepithelkarzinome wird eine Latenzzeit von ca. 20-30 Jahren angegeben [37].

Erkrankungen durch Arsen oder seine Verbindungen spielen in der heutigen dermatologischen Praxis nahezu keine Rolle mehr, da die Exposition gegenüber diesen Substanzen aufgrund verbesserter Arbeitsschutzmaßnahmen äußerst unwahrscheinlich geworden ist [38].

Mit einem mittleren Diagnosealter von 75 Jahren, tritt das Merkelzellkarzinom vornehmlich im höheren Lebensalter auf [13]. Für Europa ist die Inzidenz niedrig und liegt vermutlich bei ca. 0,2-



► **Abb. 7** Basalzellkarzinome – Prognostische Darstellung. *BZK: Basalzellkarzinom; mBZK: metastasiertes Basalzellkarzinom; lfBZK: lokal fortgeschrittenes Basalzellkarzinom.

0,3/100.000/Jahr, wobei Männer häufiger betroffen sind als Frauen [39].

Hinsichtlich der Entstehung des **Merkelzellkarzinoms** sind die genauen Ursachen noch nicht vollständig bekannt. Vermutlich führt eine Kombination aus verschiedenen Risikofaktoren zur Entwicklung des Tumors. Neben der UV-Strahlung stellen eine geschwächte Immunkompetenz, z. B. iatrogen, nach Organtransplantation, im Rahmen hämatologischer Grunderkrankungen oder aufgrund einer HIV-Infektion, Risikofaktoren dar und gehen mit einer ungünstigeren Prognose einher [10].

Seit 2008 ist die Assoziation mit dem Merkelzellpolyomavirus bekannt. So weisen bis zu 80% der Merkelzellkarzinome in Europa das Merkelzell-Polyomavirus (**MCPyV** oder MCV) auf. Hierbei zeigen Merkelzellkarzinome, welche MCPyV negativ sind, eine höhere DNA-Mutationslast als MCPyV positive Merkelzellkarzinome sowie Mutationen im TP53-Gen. Inwieweit sich das MCPyV auf das Therapieansprechen und die Prognose auswirkt ist nicht bekannt [12, 13].

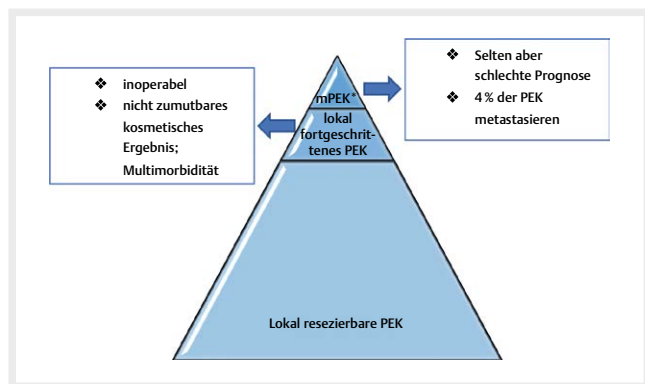
Die **Lentigo maligna Melanom** macht 4-15% aller Melanome und 10-26% der Melanome im Kopf-Halsbereich aus. Etwa 78% der Lentigo maligna Melanome treten auf chronisch sonnengeschädigter Haut im Kopf-Halsbereich auf. Das mittlere Erkrankungsalter liegt bei 66 bis 72 Jahren (etwa 10-15 Jahre älter als die übrigen Melanomsubtypen), wobei auch hier Männer häufiger betroffen sind als Frauen [40, 41].

Zu den Risikofaktoren gehören neben einem höheren Alter mit chronisch sonnengeschädigter Haut auch eine erhöhte Anzahl von Lentiginen und aktinischen Keratosen [42].

Whiteman et al. haben insbesondere die chronische Sonnenexposition für die Entstehung der Lentigo maligna identifiziert. Zusätzlich können Mutationen in NF1, BRAF V600K, NRAS und KIT, sowie CCND1, MITF und TP53 zur Tumorentstehung beitragen [14, 43].

1.3 Prognose

Das Basalzellkarzinom metastasiert sehr selten (0,0028 % bis 0,55 % der Fälle) [2]. Eine Metastasierung ist mit einer erhöhten Mortalität verbunden [48] (► **Abb. 7**).



► **Abb. 8** Plattenepithelkarzinome – Prognostische Darstellung* mPEK: metastasiertes Plattenepithelkarzinom; PEK: Plattenepithelkarzinom.

Beim lokal fortgeschrittenen Basalzellkarzinom im Bereich des Kopfes kann es zu einer Infiltration des Schädels, der Dura und des Gehirns kommen. Hierfür liegt die Inzidenz bei 0,3 % [49, 50].

Bei periorbitalen Basalzellkarzinomen zeigt sich in 5% der Fälle eine Infiltration der Orbitae [44]. Risikofaktoren hierfür sind eine Lokalisation des Primärtumors am medialen Lidwinkel, Rezidivsituationen, ein infiltratives Wachstum, ein sklerodermiformer Subtyp sowie eine perineurale Infiltration [45]. Ein perineurales Wachstum wird in 0,18 % bis 3% der Fälle beschrieben [46].

Im Gesicht und Kopfbereich kommt es häufig zu Rezidiven. Daher hat sich für den Gesichtsbereich auch eine Einteilung in Risikozonen etabliert.

In die „H-Zone“, Zone mit hohem Rezidivrisiko, werden Nase, periorbitaler Bereich, Lippen, Kieferwinkel, Schläfe, Ohren und periaurikuläre Bereiche, sowie Genitale, Hände und Füße eingeordnet. Wange, Stirn, Kapillitium und Hals werden in die „M-Zone“ mit moderatem Rezidivrisiko eingeordnet. Stamm und Extremitäten werden mit einem niedrigen Rezidivrisiko der „L-Zone“ zugeordnet [47].

Aktinische Keratosen werden als Vorläuferläsionen von Plattenepithelkarzinomen angesehen. Die Progression einer aktinischen Keratose in ein kutanes Plattenepithelkarzinom liegt schätzungsweise bei einer Rate von ca. 10% [8].

Das kutane Plattenepithelkarzinom metastasiert selten. In einer prospektiven Studie von Brantsch et al. zeigte sich in einer Kohorte von 615 Patienten ein Metastasierungsrisiko von 4% [6] (► **Abb. 8**).

Als wichtigste Prognosefaktoren wurden die erhöhte Tumordicke, eine Immunsuppression und die Lokalisation am Ohr identifiziert. Das Risiko für ein Lokalrezidiv zeigte sich durch eine größere Tumordicke, sowie durch eine Desmoplasie erhöht [6].

In der aktuellen AWMF-Leitlinie werden neben den bereits oben genannten Faktoren der horizontale Tumordurchmesser (> 2 cm), der histologische Differenzierungsgrad (> Grad 3), ein perineurales Wachstum und die Unterlippe als weitere Lokalisation neben dem Ohr genannt [38].

Ein Rezidiv des Plattenepithelkarzinoms ist ein Indikator für eine schlechte Prognose. Wenn zusätzlich mehrere Risikofaktoren gleichzeitig erfüllt sind, zeigt sich das Gesamtüberleben deutlich verschlechtert [48, 49].

Während die relative 10-Jahres Überlebensrate im Allgemeinen hoch ist (107% bei Frauen bzw. 106% bei Männern), reduziert sich diese beim Vorliegen von Fernmetastasen deutlich. Im Stadium IV beträgt die mediane Überlebenszeit lediglich 2 Jahre [6].

Die Klassifikation erfolgt analog zum malignen Melanom anhand der TNM-Klassifikation, welche die horizontale Tumorausdehnung, Lymphknotenstatus und die Organbeteiligung berücksichtigt. Ein prognostischer Wert ist der TNM-Klassifikation jedoch vorbehalten (► **Tab. 2, 3**).

Das Prinzip der Feldkanzerisierung wurde erstmals von Slaughter et al. im Jahre 1953 beschrieben [50]. Sie untersuchten das Vorliegen von histologisch abnormalem Gewebe in der Umgebung von oralen Plattenepithelkarzinomen, um die Entstehung von multiplen Primärtumoren und Rezidiven zu erklären. Neben einer Feldkanzerisierung der Haut, wurde bisher auch eine Feldkanzerisierung im Bereich der Schleimhäute von Kopf und Hals (Mundhöhle, Oropharynx, Larynx), sowie Lunge, Vulva, Ösophagus, Zervix, Kolon und Blase beschrieben [51].

Neuere molekulare Untersuchungen zeigen, dass die Entstehung eines Feldes von genetisch veränderten Zellen eine tragende Rolle bei der Entstehung von Karzinomen hat. Die Entstehung einer Feldkanzerisierung beginnt mit einer Stammzelle, welche genetische Veränderungen aufweist und ein Feld mit einer Einheit von klonalen veränderten Tochterzellen bildet. Diese Felder können aufgrund einer Mutation in TP53 identifiziert werden. Durch zusätzliche genetische Veränderungen entsteht ein „wucherndes“ Feld. Das präneoplastische Feld verdrängt allmählich die normale (Schleim-)Haut und es entstehen ein oder mehrere Tumore bzw. Tumorvorläuferläsionen. Nach einer Operation verbleiben diese (subklinischen) Felder häufig und können so zu der Entstehung weiterer Tumore führen, was je nach Lokalisation und zeitlichem Abstand als Lokalrezidiv oder zweiter Primärtumor bezeichnet wird [52].

Genetisch zeigen aktinische Keratosen ein ähnliches Mutationsmuster wie kutane Plattenepithelkarzinome. Ob sich aus dieser Gemeinsamkeit eine therapeutische Konsequenz hinsichtlich Systemtherapie ergibt wird zur Zeit in einer ADO-Studie zur „FieldCanzerisation“ von Gutzmer und Kollegen untersucht (EudraCT-No. 2021-006372-17).

Das Merkelzellkarzinom neigt zur lymphogenen Metastasierung, so zeigen circa 30% der Patienten bereits bei Primärdiagnose Lymphknotenmetastasen oder kutane Metastasen. Rezidive des Merkelzellkarzinoms werden in der Regel in den ersten 2 Jahren nach Erstdiagnose beobachtet. Wenn es zu einer Progression der Tumorerkrankung kommt, treten lokoregionäre Metastasen in den meisten Fällen vor Fernmetastasen auf [53]. Während Fernmetastasen häufig die Haut, Weichteile, Knochen, Lunge und Leber betreffen, ist eine zerebrale Filialisierung sehr selten [54].

Das 5-Jahresüberleben des Merkelzellkarzinoms ist abhängig vom Erkrankungsstadium. Die 5-Jahresüberlebensrate liegt im Stadium I bei 63-75% und im Stadium II bei 35-60%. Bei dem Vorliegen einer lymphogenen Metastasierung sinkt die 5-Jahres-Überlebensrate auf 27-40% und reduziert sich auf 13-18% beim Vorliegen von Fernmetastasen [55, 56].

Als Risikofaktoren für einen schlechteren Verlauf wird neben dem Befall des Wächterlymphknotens, bei einer metastasierten Situation die Anzahl der befallenen Organe genannt. Weiterhin gel-

ten die Lokalisation des Primärtumors im Kopf-Halsbereich, eine relevante Immunsuppression und das männliche Geschlecht als ungünstiger prognostischer Faktor [57].

Im Hinblick auf melanozytäre Tumore, soll hier beim Schwerpunkt auf den Kopf-Halsbereich auf die Lentigo maligna und das Lentigo maligna Melanom eingegangen werden. Generell besteht für die **Lentigo maligna** eine gute Prognose. Für das invasive Lentigo maligna Melanom besteht die gleiche Prognose wie für andere invasive Melanome, abhängig von der Tumordicke [40].

Initial ist die Lentigo maligna auf die oberste Hautschicht begrenzt, kann jedoch in ein invasives Melanom übergehen, wobei der genaue Prozentsatz nicht bekannt ist. Es wird angenommen, dass das Risiko zwischen zwei und fünf Prozent liegt [58].

2. Prävention

Unter dem Oberbegriff Prävention werden zielgerichtete Verhaltens- und Verhältnismaßnahmen zusammengefasst, welche das Auftreten und Verbreiten von Krankheiten und deren gesundheitlichen sowie sozioökonomischen Auswirkungen verhindern sollen. Die Verhaltensprävention beschreibt hierbei individuelle Verhaltensweisen und wie diese das persönliche Gesundheitsrisiko beeinflussen können. Hierfür obligat ist die Aufklärung, Information und dadurch Stärkung der Gesundheitskompetenz des Einzelnen, sodass dieser befähigt ist, potenzielle Risikofaktoren im persönlichen Lebensstil zu vermeiden bzw. positiv zu beeinflussen. Im Idealfall wird die Verhaltensprävention mit einer Verhältnisprävention kombiniert, welche Einfluss auf die Lebens-, Arbeits- und Umweltbedingungen nimmt. Ziel hierbei ist eine Verbesserung der Rahmenbedingungen für Risikovermeidung bzw. Erhaltung der Gesundheit. Des Weiteren wird unterteilt in primordiale, primäre, sekundäre, tertiäre und quartäre Prävention. Die primordiale Prävention geht der primären Prävention voraus und soll bereits die Entstehung von gesellschaftlichen Risikofaktoren verhindern. Die primäre Prävention richtet sich an gesunde Menschen und zielt darauf ab, die Neuentstehung einer (chronischen) Erkrankung zu verhindern und dadurch die Inzidenz bzw. Unfälle zu verringern. Die sekundäre Prävention befasst sich mit der frühzeitigen Erkennung einer Erkrankung, bevor es zu Symptomen oder Beschwerden gekommen ist und soll den Krankheitsprogress verhindern oder abmildern. Eine wichtige Rolle hierbei spielt das Screening von vermeintlich gesunden Probanden. Im Rahmen der tertiären Prävention soll bei erkrankten Menschen das Auftreten von Komplikationen und/oder gesundheitlichen Folgeerkrankungen/-schäden vermieden werden. Abschließend die quartäre Prävention, welche die Vermeidung unnötiger medizinischer Maßnahmen, sei es Untersuchungen, Medikation oder Prävention beschreibt. Sie fokussiert sich auf Personen, welche aus Sicht des Arztes keine Erkrankung haben, sich aber krank fühlen. Hier liegt die Bedeutung in der verantwortungsvollen Entscheidung des Arztes auf eine weitere Diagnostik und Therapie zu verzichten.

Als Voraussetzung für eine gezielte Prävention ist es unabdingbar, die pathogenetischen Zusammenhänge einer Krankheit zu kennen und entsprechend der Entwicklung und des Stadiums einer Erkrankung vorbeugend handeln zu können. Hinsichtlich der Prävention von Hautkrebs, gibt es eine eigene S3-Leitlinie: „Prävention von Hautkrebs“, deren Inhalt der Übersichtlichkeit halber hier

nur gekürzt dargestellt wird, mit dem freundlichen Verweis auf die Leitlinie zur ausführlicheren Darstellung [59].

Da die Ätiologie sowie der Krankheitsverlauf der verschiedenen Hautkrebsentitäten an anderer Stelle (s. Abschnitt 1.2.) ausführlich beschrieben werden, wird auf die entsprechenden Textstellen verwiesen.

UV-Exposition der Haut ist der bedeutsamste Faktor für die Entstehung von Hautkrebs. Neben einer intermittierenden Sonneneexposition ist auch die kumulative und teils beruflich bedingte UV-Exposition entscheidend für die Entstehung. Daher ist ein effektiver Sonnenschutz einer der primären Kern-Präventionsmaßnahmen im Rahmen der Verhaltensprävention eines Individuums. Es wird empfohlen die Mittagssonne zu meiden und sich, wenn möglich, im Schatten aufzuhalten. Das Tragen langer Kleidung gilt als physikalische Sonnenschutzmaßnahme, welche besonders bei Kindern und Jugendlichen empfohlen wird. Wenn eine Sonnenexposition nicht zu vermeiden ist, sollten Sonnenschutzmittel, wie Sonnencremes mit einem LSF > 50 + verwendet werden, um Sonnenbrände zu vermeiden [68]. Zudem sollte auf die Benutzung von Solarien verzichtet werden.

Weiterhin gilt es konstitutionelle Risikofaktoren, wie den Hauttyp beim nicht-melanozytären Hautkrebs, sowie beim malignen Melanom den Hauttyp und zusätzlich die Größe der kongenitalen Nävi, zu berücksichtigen. Als erworbene Risikofaktoren gelten bei den nicht-melanozytären Hautkrebsentitäten aktinische Keratosen, ein nicht-melanozytärer Hautkrebs in der Vorgeschichte, Immunsuppression und Röntgenkombinationsschäden [59]. Erworbene Risikofaktoren für die Entwicklung eines malignen Melanoms sind ein Melanom in der Vorgeschichte, eine positive Familienanamnese für Melanome, Anzahl der erworbenen Nävi und klinisch atypische Nävi [59].

Im Rahmen der sekundären Prävention werden in der Leitlinie „Prävention von Hautkrebs“ konsensbasiert regelmäßige Selbstuntersuchungen auf Veränderungen der Haut, wie ungewöhnliche Pigmentierungen, Veränderungen von Muttermalen und Hautläsionen, empfohlen. Als evidenzbasierte Empfehlung wird die ärztliche Ganzkörperinspektion als Screening-Untersuchung in der Leitlinie aufgeführt. Das Hautkrebscreening ist Bestandteil der gesetzlichen Krebsfrüherkennung in Deutschland, wodurch gesetzlich Versicherte ab 35 Jahre alle zwei Jahre Anspruch auf die Teilnahme haben.

3. Diagnose

In der Diagnosestellung von epithelialen Tumoren ist neben dem histopathologischen Befund der klinische Befund oftmals wegweisend. Die Dermatoskopie ist ein wichtiges Werkzeug zur klinischen Diagnose eines **Basalzellkarzinoms**. Im Jahr 2016 zeigte eine Studie von Anhlide et al., dass mittels Dermatoskopie die Diagnose eines Basalzellkarzinoms mit einer Sensitivität von 93,3 % und einer Spezifität von 91,8 % gestellt werden kann [69].

Zur Beurteilung des Rezidivrisikos und der Aggressivität des BZK sind neben dem histologischen Subtyp auch Größe und Lokalisation von Bedeutung.

Die *European Association of Dermatoonology* (EADO) hat eine endgültige Klassifizierung des BZK in vier Stadien vorgeschlagen (► **Tab. 1**). Dieses EADO-Staging-System ist das erste Staging-Sys-

► **Tab. 1** EADO-Klassifikation des Basalzellkarzinoms [60].

	Risiko	Stadium		Charakteristika	
Klassisch aber DTT	Einfach zu behandeln & geringes Risiko eines Rezidivs	Klassisches BZK	I	Klassisches niedrig-risiko BZK	Rezidive entstehen nur durch blinde Behandlungen oder unzureichende Operationsränder
			IIA	Klassisches BZK aber DTT	<ul style="list-style-type: none"> Behandlung ist aufgrund von Tumor- und/oder Patientenfaktoren komplexer als üblich. Gute Ergebnisse und eine niedrige Rückfallquote sind bei einer Operation zu erwarten, auch wenn sie technisch kompliziert ist, vorausgesetzt der Patient kooperiert.
Lokal fortgeschrittenes BZK (lfBZK)	Zunehmend schwierige Behandlung & steigendes Risiko eines Rezidivs	Lokal fortgeschrittenes BZK	IIB	DTT-BZK (aufgrund von multiplen klassischen BZK)	<ul style="list-style-type: none"> Sehr hohe Anzahl von klassischen BZK (> 10) oder multiplen komplexen BZK (> 5) welche sporadisch auftreten oder i.R. des nevoiden Basalzellkarzinomsyndroms* <p><i>* wenn mindestens einer der multiplen BZK als II oder IV klassifiziert werden kann, wird der Patient entsprechend eingestuft und nicht als IIB</i></p>
			IIIA	lfBZK in nicht kritischen Arealen	<ul style="list-style-type: none"> Große, zerstörerische Tumore in unkritischen oder funktionell bedeutsamen Bereichen, gelten als heilbar, ohne dass funktionelle Beeinträchtigungen zu erwarten sind
			IIIB	lfBZK in kritischen Arealen	<ul style="list-style-type: none"> Große, zerstörerische Tumore in kritischen oder funktionell wichtigen Bereichen Gelten als operabel, jedoch ist eine Funktionsbeeinträchtigung oder Verstümmelung unvermeidlich
			IIIC	Extrem fortgeschrittenes BZK	<ul style="list-style-type: none"> Ausgedehnte und tief invasive Tumore, die extrakutanes Gewebe befallen und für eine extreme klinische Situation verantwortlich sind. Keine Heilung durch Operation zu erwarten, unabhängig vom Ausmaß des Tumors.
Metastasiert		mBZK	IV		Fernmetastasierung

DTT: difficult to treat; BZK: Basalzellkarzinom; lfBZK: lokalfortgeschrittenes Basalzellkarzinom.

tem, welches die Operabilität und Besonderheiten von Basalzellkarzinomen berücksichtigt und das gesamte Spektrum der BZK abdeckt.

Die meisten Basalzellkarzinome fallen in der Praxis in das Stadium I. Sie sind leicht zu behandeln mit einem geringen Risiko für ein Rezidiv.

Das EADO Stadium IIA schließt BZK ein, welche aufgrund ihrer Lokalisation oder des Patientenprofils (schlechter Allgemeinzustand des Patienten, Komorbiditäten) schwierig zu behandeln sind, während im Stadium IIB die Anzahl der BZK die Behandlung erschwert. Stadium IIIA, IIIB und IIIC schließt große, destruierende BZK in funktional kritischen Lokalisationen ein. Metastasierte BZK werden dem Stadium IV zugeordnet [60].

Der histologische Subtyp kann jedoch nur mittels histologischer Begutachtung zuverlässig determiniert werden [61, 62].

Nicht zuletzt deswegen erfolgen zur Diagnosesicherung meist Stanz- oder Exzisionsbiopsien. Der histopathologische Befund sollte Angaben zum vertikalen Tumordurchmesser (Tumordicke), zu

den Resektionsrändern und dem histologischen Subtyp enthalten. Von besonderem Interesse sind dabei der Nachweis eines infiltrativ schmalzapfigen, fibrosierenden/sklerosierenden oder perineuralen Wachstums, da sich hieraus wichtige Parameter für die weitere Therapieauswahl (operativ vs. nicht operativ) ergeben [63].

Eine weiterführende Schnittbildgebung sollte nur in bestimmten Fällen, z. B. bei dem Verdacht auf eine Metastasierung, infiltratives Wachstum oder ein perineurales Wachstum, erfolgen [64].

Bei dem Verdacht auf eine **aktinische Keratose** ist die Inspektion und Palpation zur Diagnosestellung geeignet. Die klinische und die histologische Gradeinteilung können hierbei voneinander abweichen [65]. Die Beurteilung des invasiven Wachstums kann nicht sicher eingeschätzt werden [66]. Eine Progression einer aktinischen Keratose in ein kutanes Plattenepithelkarzinom tritt in schätzungsweise 10% der Fälle auf [8].

Dennoch stellt die Dermatoskopie eine gute und nicht invasive, erste Methodik dar, um eine aktinische Keratose von anderen Tumorentitäten zu unterscheiden [67]. Eine histologische Sicherung

► **Tab. 2** TNM-Klassifikation des Plattenepithelkarzinoms der Haut des Kopf-Hals-Bereichs (8. Auflage, 2017).

T-Kategorie	
TX	Primarius nicht beurteilbar
T0	Kein Anhalt für einen Primarius
Tis	Carcinoma in situ
T1	Tumor ≤ 2cm in größter Ausdehnung
T2	Tumor > 2cm aber < 4cm in größter Ausdehnung
T3	Tumor > 4cm in größter Ausdehnung oder oberflächliche Knocheninvasion/perineurale Invasion/tiefe Invasion *
T4a	Nachweis von makroskopischer Knocheninvasion/ Knochenmarksinvasion
T4b	Invasion des Achsenskeletts inkl. Foramina
N-Kategorie	
pNX	Regionäre Lymphknoten nicht beurteilbar
pN0	Keine regionären Lymphknotenmetastasen nachweisbar
pN1	Metastase(n) in solitärem ipsilateralem LK ≤ 3cm (ohne extranodale Ausbreitung)
pN2a	Metastase(n) in solitärem ipsilateralem Lymphknoten ≤ 3 (mit extranodaler Ausbreitung) oder > 3cm bis ≤ 6cm (ohne extranodale Ausbreitung)
pN2b	Metastasen in multiplen ipsilateralen LK ≤ 6cm (ohne extranodale Ausbreitung)
pN2c	Metastasen in bilateralen oder kontralateralen LK ≤ 6cm (ohne extranodale Ausbreitung)
pN3a	Metastase(n) in einem LK > 6cm (ohne extranodale Ausbreitung)
pN3b	Metastase(n) in einem LK > 3cm (mit extranodaler Ausbreitung) oder in multiplen ipsilateralen, kontralateralen oder bilateralen LK (mit extranodaler Ausbreitung)
M-Kategorie	
M0	Keine Fernmetastasen
M1	Fernmetastasen vorhanden

* "tiefe Invasion": Invasion jenseits des subkutanen Fettgewebes oder > 6 mm Eine perineurale Invasion als Kriterium für T3: klinische oder radiologische Beteiligung benannter Nerven ohne Beteiligung der Foramina/Schädelbasis. Bei multiplen simultanen Tumoren Tumor mit der höchsten T-Kategorie klassifizieren und die Anzahl abgrenzbarer Tumoren in Klammern nennen, z. B. T2(4).

ist bei einem typischen klinischen Befund einer aktinischen Keratose nicht in allen Fällen notwendig. In einer klinischen Studie zeigte sich die Dermatoskopie verglichen zu dem Goldstandard der histologischen Sicherung als ähnlich zuverlässig in Bezug auf die Diagnosestellung einer aktinischen Keratose [68]. Bei klinisch nicht eindeutigen Befunden empfiehlt sich allerdings weiterhin eine Biopsie bzw Exzision, ebenso bei vorliegendem Verdacht auf ein Plattenepithelkarzinom.

Die aktinische Keratose zeichnet sich sowohl klinisch als auch histologisch durch eine Hyperplasie von atypischen Keratinozyten aus. Die Klassifizierung der aktinischen Keratosen kann histologisch nach dem Ausmaß der atypischen Keratinozyten in der gesamten Epidermis erfolgen [69].

In der Differenzierung einer aktinischen Keratose zu einem invasiven Plattenepithelkarzinom ist der Nachweis einer die Basalmembran überschreitenden Proliferation entscheidend. Der Übergang von einer aktinischen Keratose in ein Plattenepithelkarzinom kann durch eine 3-Stufen-Einteilung, das „KIN I-III Konzept“, beschrieben werden.

Bei der keratinozytären intraepidermalen Neoplasie (KIN) I zeigen sich atypische Keratinozyten im unteren Drittel der Epidermis. Dieses Stadium kann in das Stadium KIN II übergehen, in welchem sich in zwei Drittel der Epidermis atypische Keratinozyten finden lassen. Schließlich ist im Stadium KIN III die komplette Epidermis betroffen [7].

Bei den prämaligen oder präkanzerösen aktinischen Keratosen wird nur die KIN III als in-situ PEK eingestuft [70]. Alternativ kann der Tumor direkt vollständig exzidiert werden [71].

Sollte es zu einer Metastasierung des kutanen **Plattenepithelkarzinoms** kommen, treten diese zu circa 80% als lokoregionäre Lymphknotenfiliae oder als Satelliten- oder In-transit Metastasen auf. Eine Früherkennung einer Metastasierung ist hierbei von besonderer Signifikanz, da diese oftmals eine vollständige Resektion der Metastasen ermöglicht.

Insbesondere für Plattenepithelkarzinome im Kopf-Halsbereich stellt die Lymphknotenultraschalluntersuchung eine effektive Methode dar, um Filiae zu erkennen [72]. Bei Plattenepithelkarzinomen mit Vorliegen von Risikofaktoren (Tumordicke > 5mm, Grad 3 Differenzierung, immunsupprimierte Patienten) oder v.a. auf regionäre Lymphknotenmetastasen sollte obligat eine Lymphknoten-Sonographie durchgeführt werden [38]. Bei sonographischem Verdacht auf eine zervikale oder parotideale Metastasierung, sollte die Diagnostik um eine CT-Untersuchung von Hals und Thorax, ein MRT der Glandula parotis, sowie durch eine Feinnadelzytologie erweitert werden [72]. Ebenfalls sollte eine weiterführende Schnittbildgebung beim lokal fortgeschrittenen Plattenepithelkarzinom zum Ausschluss von Fernmetastasen durchgeführt werden [73]. Diverse Studien zum HNSCC postulieren die bessere Sensitivität und Spezifität eines FDG-PET/CT als schnittbildgebende Ausbreitungsdiagnostik [38].

Da das klinische Erscheinungsbild des **Merkelzellkarzinoms** variieren kann, ist die klinische Diagnose erschwert und sollte letztendlich immer mittels feingeweblicher Diagnostik gesichert werden. Der histopathologische Befund sollte neben der Tumorausdehnung, Angaben zum Wachstumsmuster (nodulär oder infiltrativ), der Lymph- und Gefäßinfiltration und der R-Situation beinhalten. Zur Abgrenzung von Metastasen anderer kleinzelliger Karzinome ist die Durchführung von immunhistochemischen Färbungen (Chromogranin A, Synaptophysin, Cytokeratin 120) hilfreich [74].

Nach histopathologischer Diagnosestellung sollte insbesondere in Hinblick auf den prognostischen Wert, eine lymphogene sowie eine Fernmetastasierung ausgeschlossen werden. Bis zu einem Drittel der Patienten weist bei Erstdiagnose eine Metastasierung auf, weshalb zum einen die Ausbreitungsdiagnostik mittels Lymphknotenultraschall sowie die weitere Schnittbildgebung idealerweise mittels 18F-FDG PET/CT oder PET/MRT indiziert ist [54, 75].

Da oftmals okkulte Lymphknotenmetastasen vorliegen, sollte eine Schildwächterlymphknotenbiopsie durchgeführt werden [76]. Die Stadieneinteilung erfolgt gemäß der 8. Ausgabe der AJCC-Klassifikation. (► **Tab. 4**).

► **Tab 3** TNM-Klassifikation des Plattenepithelkarzinoms der Haut (8. Auflage, 2017). (Für die Lippenhaut (ohne Lippenrot), den Körperstamm, die oberen Extremitäten und Schultern, die unteren Extremitäten und die Hüfte und das Skrotum).

T-Kategorie			
TX	Primarius nicht beurteilbar		
T0	Kein Anhalt für einen Primarius		
Tis	Carcinoma in situ		
T1	Tumor ≤ 2cm in größter Ausdehnung		
T2	Tumor > 2cm aber < 4cm in größter Ausdehnung		
T3	Tumor > 4cm in größter Ausdehnung oder oberflächliche Knocheninvasion/perineurale Invasion/tiefe Invasion *		
T4a	Nachweis von makroskopischer Knocheninvasion/Knochenmarksinvasion		
T4b	Invasion des Achsenskeletts inkl. Foramina		
N-Kategorie			
NX	Regionäre LK nicht beurteilbar		
N0	Keine regionären LK-Metastasen		
N1	Metastase(n) in einem regionären LK ≤ 3cm in größter Ausdehnung		
N2	Metastase(n) in einem einzelnen LK; > 3cm aber < 6cm oder in multiplen LK (keiner < 6cm)		
N3	Metastasen in bilateralen oder kontralateralen LK, < 6cm, keine extranodale Ausbreitung		
	Metastase(n) in einem LK > 6cm in größter Ausdehnung; keine extranodale Ausbreitung		
N3b	Metastase(n) in einem LK > 6cm		
M-Kategorie			
M0	Keine Fernmetastasen		
M1	Fernmetastasen vorhanden		
Stadieneinteilung			
Stadium 0	Tis	N0	M0
Stadium I	T1	N0	M0
Stadium II	T2	N0	M0
Stadium III	T3	N0	M0
	T1, T2, T3	N1	M0
Stadium IV	T1, T2, T3	N2, N3	M0
	T4	Jedes N	M0
	Jedes T	Jedes N	M1

* "tiefe Invasion": Invasion jenseits des subkutanen Fettgewebes oder > 6 mm Eine perineurale Invasion als Kriterium für T3: klinische oder radiologische Beteiligung benannter Nerven ohne Beteiligung der Foramina/Schädelbasis. Bei multiplen simultanen Tumoren Tumor mit der höchsten T-Kategorie klassifizieren und die Anzahl abgrenzbarer Tumoren in Klammern nennen, z. B. T2(4).

Beim Verdacht auf das Vorliegen einer **Lentigo maligna/Lentigo maligna Melanom** sichert die Biopsie mit histopathologischer Untersuchung des Gewebes die endgültige Diagnose. Dabei gilt die Exzisionsbiopsie mit schmalen Rändern als Goldstandard für das Melanom, da dies eine ausreichende Beurteilung hinsichtlich der Tiefe zulässt [77].

Histologisch zeigt sich eine lentiginöse Proliferation basaler atypischer Melanozyten auf sonnengeschädigter Haut [16], die oftmals weit über den klinisch erkennbaren Rand hinausreicht und dann häufig zu inkompletten Resektionen, Nachresektionen und großen Defekten führt. Hier ist auch ein Tumormapping frühzeitig zu erwägen.

4. Behandlung von Vorläufer- und Primärläsionen

4.1 Nicht-chirurgische Behandlungsansätze

Zur Behandlung von **Niedrigrisiko-Basalzellkarzinomen** sowie von BZK bei älteren multimorbiden Patienten stehen eine Vielzahl nicht-chirurgischer Behandlungsansätze gemäß Leitlinie zur Verfügung. Zur topischen Anwendung bei histologisch-gesicherten bzw. superfiziellen BZK sind verschiedene Präparate zugelassen. Ein Überblick bietet ► **Tab. 5**. Vorteile der topischen Therapeutika sind die Möglichkeit der Applikation zuhause, die Schonung des umgebenden Gewebes sowie gute ästhetische Ergebnisse. Nachteile sind die fehlende histologische Kontrolle und die begrenzte Eindringtiefe, mit dem Risiko von verbleibenden Tumornestern in der Tiefe.

► **Tab. 4** Pathologisch/klinische Einteilung (pTNM) des Merkelzellkarzinoms [10].

Stadium	Primärtumor	T	Regionäre Lymphknoten	N	Fernmetastasen	M
0	In situ	Tis	Unauffällige Lymphknoten	N0	Keine	M0
I	≤2cm maximaler Tumordurchmesser	T1	Histopathologisch unauffällige Lymphknoten	pN0	Keine	M0
IIA	>2cm maximaler Tumordurchmesser	T2-3	Histopathologisch unauffällige Lymphknoten	pN0	Keine	M0
IIB	Infiltration von Faszien/Muskeln/ Knorpel/Knochen	T4	Histopathologisch unauffällige Lymphknoten	pN0	Keine	M0
IIIA	Unabhängig vom Primarius	T1-4	Histopathologisch Lymphknotenmetastase, bei zuvor klinisch unauffälligem Befund	N1sn N1a	Keine	M0
IIIA	Kein Primärtumor (unknown primary)	T0	Pathologisch bestätigte LK-Metastase bei klinischem Verdacht	N1b	Keine	M0
IIB	Unabhängig vom Primarius	T1-4	Pathologisch bestätigte LK-Metastase bei klinischem Verdacht oder intransit Metastase	N1b-3	Keine	M0
IV	Unabhängig vom Primarius	T0-4	Unabhängig vom Lymphknotenstatus	N0-3	Fernmetastasen	M1

► **Tab. 5** Topische Therapieoptionen des Basalzellkarzinoms [23].

Behandlungs- verfahren	Art der Anwendung/ Intervention/(Dosierungs- Intervalle	Effektivität	Nebenwirkungen und Verträglichkeit	Praktikabilität	Referenzen
Imiquimod 5% Creme (Aldara)	Toll-like-Rezeptor-7-Agonist 1 x tgl. an 5 Tagen pro Woche über 6 Wochen bei Läsionen unter 2cm Durchmesser	Tumorfreiheit zwischen 43-100% bei superfiziellen Basalzellkarzinomen laut Leitlinie	Lokale Entzündungsreaktion mit Rötung, Schwellung, Schuppung, Blasenbildung und Schmerzen	Leichte Applikation, Zuhause	[78]
5-Fluorouracil (5-FU) 5% Creme (Efudix)	Zystostatikum/Antimetabolite 2 x täglich über 4 Wochen	Gleiche Effektivität wie MAL-PDT, aber Unterlegenheit zu Imiquimod	Lokale Entzündungsreaktion mit Rötung, Schwellung, Schuppung, Blasenbildung, Ulzerationen und Schmerzen	Leichte Applikation, Zuhause	[79, 80]
Photodynamische Therapie (PDT) mit 5-ALA oder MAL	ALA/MAL = Photo-sensibilisator Auftragen von ALA/MAL, Einwirkzeit 3-4 Stunden, danach Rotlicht für 10-20min, ggf. Wiederholung in 4 Wochen	Ansprechraten von 89-97 % laut Leitlinie	Schmerzhaft Erythem und Ödem sowie Bildung von Erosionen und Krusten nach der Behand- lung, Abheilung i.d.R. innerhalb von 2-6 Wochen	Ambulante Durchführung, Praxis/Klinik	[81-83]
Kryochirurgie	Lokale Kälteexposition (flüssiger Stickstoff) der Läsion für wenige Sekunden („Weißeln“)		Gute Verträglichkeit	Leichte Durchführung für den Arzt, ambulant, Praxis/ Klinik	[84, 85]

Beim Vorliegen von Kontraindikationen für eine Operation oder für topische Verfahren können gemäß Leitlinie ebenfalls ablativ sowie nicht-ablativ Laser bei Niedrigrisiko-Basalzellkarzinomen zum Einsatz kommen. Allerdings werden Laserverfahren, ähnlich wie die Kryochirurgie, eingeschränkt verwendet, aufgrund der fehlenden histopathologischen Kontrolle. Somit sind fortlaufende regelmäßige klinische Verlaufskontrollen nach einer Laserbehandlung wichtig, da die subklinische Ausdehnung der Basalzellkarzinome eher in die Tiefe als zu den Seiten erfolgt [23].

Gemäß der Empfehlung der S2K-Leitlinie soll bei Inoperabilität lokal-fortgeschrittener BZK aufgrund von Ausdehnung und Lage, Alter oder Komorbidität des Patienten bzw. anderer Kontraindikationen gegen eine Operation nach interdisziplinärer Abstimmung die Indikation zur Strahlentherapie geprüft werden [23]. Auch bei inkompletter chirurgischer Exzision des BZK (R1, R2) ohne Möglichkeit einer Nachresektion ist die Indikation zur Strahlentherapie gegeben [86]. In einer Metaanalyse von 40 randomisierten Studien und 5 nicht randomisierten Studien mit variablem Follow-up

war die Rezidivrate nach Strahlentherapie (3,5 %) vergleichbar mit der operativen Exzision (3,8 %) und mikrographischen Chirurgie nach Mohs (3,8 %) [87].

Bei Normfraktionierung (5 x 2 Gy pro Woche) sollten entsprechend der Leitlinien-Empfehlung mindestens 60 Gy appliziert werden, bei Tumoren mit einem Durchmesser größer 2 cm bis zu 66 Gy. Bei älteren multimorbiden Patienten können auch hypofraktionierte Schemata angeboten werden.

Aufgrund des Risikos für Zweitmalignome sollte die Indikation zur Strahlentherapie auch in Abhängigkeit von der Lebenserwartung der Patienten gestellt werden, wobei von einer Latenzzeit bis zur Entwicklung eines Zweittumors von mindestens 10 Jahren ausgegangen werden muss [88]. Bei Patienten mit einem erhöhtem Risiko für die Induktion eines Zweittumors (Alter < 40 Jahre, genetische Syndrome, wie z. B. Gorlin-Goltz-Syndrom und Xeroderma pigmentosum) oder Kollagenosen (Lupus erythematoses, Sklerodermie), die mit hoher Wahrscheinlichkeit für das Auftreten akuter oder später Strahlenreaktionen einhergehen, sollte keine Radiotherapie von BZK erfolgen [23].

Für die **aktinische Keratose** stehen im klinischen Alltag verschiedene Therapiemöglichkeiten zur Verfügung. Die Auswahl der Therapie sollte Alter, Komorbiditäten, Immunsuppression und Patientenwunsch berücksichtigen [89].

Allgemein zeigt sich, dass topisch appliziertes 5-FU eine wirksame therapeutische Option für Patienten mit etablierten oder neu aufgetretenen aktinischen Keratosen ist. Eine weitere Therapieoption ist die topische Anwendung von Diclofenac. Diclofenac ist 5-FU unterlegen, hat jedoch den Vorteil eines mildereren Nebenwirkungsprofils [90].

Tirbanibulin (KX2-391) ist ein dualer Small-Molecule-Inhibitor. Er hemmt die Protein-Tyrosin-Kinase Src, sowie die Tubulin-Polymerisation [91]. Src wird in aktinischen Keratosen vermehrt exprimiert [7]. Tirbanibulin ist seit Juli 2021 für die topische Anwendung von nicht-hyperkeratotischen, nicht hypertrophen aktinischen Keratosen im Bereich des Gesichts und der Kopfhaut zugelassen. Unter Tirbanibulin treten vorübergehend vergleichsweise nur milde Nebenwirkungen auf [92].

In zwei identisch angelegten Studien zeigte sich 1 %ige Tirbanibulin Salbe, einmal täglich über 5 Tage aufgetragen, bei der Behandlung der aktinischen Keratose nach 2 Monaten dem Vehikel überlegen (NCT03285477 und NCT03285490). Bei der Behandlung wurden vorübergehende lokale Reaktionen und ein Wiederauftreten von Läsionen nach einem Jahr beobachtet.

Insgesamt wurden 702 Patienten in die beiden Studien randomisiert. Eine vollständige Remission trat in Studie 1 bei 44 % der Patienten in der Tirbanibulin-Gruppe und bei 5 % der Patienten in der Vehikel-Gruppe auf. In Studie 2 lagen die Prozentsätze bei 54 % bzw. 13 %. Nach einem Jahr lag der geschätzte Prozentsatz der Patienten mit einem Rezidiv bei 47 %. Diese Patienten hatten zuvor eine komplette Remission gezeigt.

Auch die photodynamische Lichttherapie, Kryochirurgie und Laserchirurgie kann bei aktinischen Keratosen Anwendung finden [7].

Gemäß Leitlinie kann auch eine Kombination aus einer feldgerichteten und einer läsionsgerichteten Therapie empfohlen werden. Bei immunkompetenten Patienten kann für aktinische Keratosen des Grad I-III eine Behandlung mittels Kryochirurgie, ablativem Laserverfahren oder operativer Entfernung mittels Kurretage,

flacher Abtragung oder Komplettektomie, sowohl für einzelne als auch multiple AK angeboten werden. Die operative Entfernung ist bei immunsupprimierten Patienten zu bevorzugen.

Für aktinische Keratosen des Grads I-II können topisch gestützte Verfahren, wie zum Beispiel die Anwendung von 5 %-iger 5-Fluorouracil Creme, für einzelne oder multiple aktinische Keratosen angeboten werden. Die Formulierung kann auch in der feldgerichteten Behandlung beim Vorliegen einer Feldkanzerisierung Anwendung finden. Eine Formulierung mit 0,5 % 5-Fluorouracil mit 10 %iger Salicylsäure in Lösung kann läsionsgerichtet oder feldgerichtet bei immunkompetenten Patienten eingesetzt werden [7].

Alternativ kann für aktinische Keratosen des Grads I-II die Anwendung von Diclofenac-Natrium 3 % in Hyaluronsäure 2,5 % Gel für einzelne oder multiple aktinische Keratosen bei immunkompetenten Patienten angeboten werden. Bei einer Feldkanzerisierung kann Diclofenac-Natrium 3 % in Hyaluronsäure 2,5 % Gel zur feldgerichteten Therapie eingesetzt werden. Diclofenac ist 5-FU in der Wirksamkeit unterlegen, zeichnet sich jedoch durch ein mildereres Nebenwirkungsprofil aus [7].

Eine dritte topische Option stellt 5 %ige Imiquimod Creme dar, welche bei einzelnen oder multiplen aktinischen Keratosen, sowie bei einer Feldkanzerisierung für immunkompetente Patienten angeboten werden kann. Die Formulierung ist auch in 3,75 %iger Dosierung erhältlich und kann bei der zuvor genannten Patientengruppe angewendet werden [7].

Eine Empfehlung für die Anwendung von Colchizin, Difluormethylornithin, Canola-Phenolsäure, topischem Nikotinamid oder Sonnenschutzfiltern kann aufgrund der fehlenden Datenlage nicht ausgesprochen werden. Für Birkenkork und Glucane ist ein fehlender Nutzen nachgewiesen, sodass diese Wirkstoffe nicht zur Anwendung kommen sollten [7].

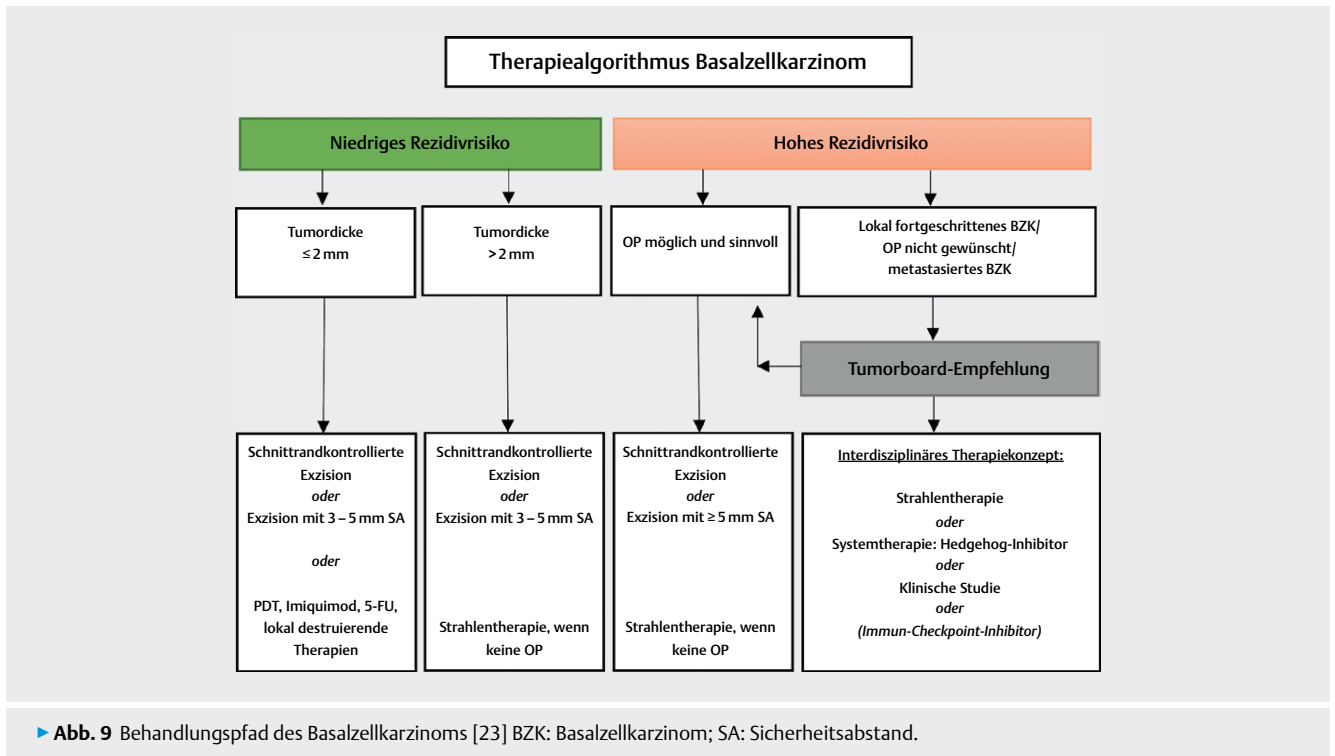
Für den **Morbus Bowen** stehen ebenfalls diverse Therapiemodalitäten zur Verfügung. Aufgrund von fehlenden „head-to-head“ Studien gibt es keinen direkten Vergleich der verschiedenen Behandlungsansätze. Zusammenfassend gehen aus der AWMF-Leitlinie folgende Empfehlungen hervor: Zur Entfernung des Morbus Bowen nach histologischer Sicherung können sowohl die operative Entfernung als auch die Kryochirurgie oder ablativem Laserverfahren angewendet werden.

Zur topischen Therapie eignen sich 5 %-ige 5-FU Creme, wie auch 5 %-ige Imiquimod Creme.

Bei der PDT ist zu beachten, dass zur Behandlung des Morbus Bowen 2 Therapiezyklen innerhalb von 4 Wochen erfolgen sollten.

Bei inoperablen **Plattenepithelkarzinomen** sowie bei zu erwartenden ästhetisch nicht tragbaren Ergebnissen kann die definitive Radiotherapie Anwendung finden [7]. Auch wenn prospektiv-randomisierte Studien zum Vergleich der Effektivität einer primären Radiotherapie mit anderen lokalen Therapiemodalitäten fehlen, zeigen retrospektive Studien eine hohe lokale Tumorkontrolle nach alleiniger Bestrahlung von 94 % nach 5 Jahren [93, 94]. Während bei kleinen Tumoren die Bestrahlungsdosis zwischen 60-70Gy betragen sollte, beträgt die empfohlene Strahlendosis bei großen Tumoren 70Gy [93]. Eine Kombination der primären Radiotherapie mit einer simultanen Chemotherapie wird aktuell nicht empfohlen, da Untersuchungen an großen Patientenkollektiven fehlen [7].

Im Falle einer **Feldkanzerisierung** können Mapping-Biopsien hilfreich sein, das Ausmaß des Tumorgebiets einzuschätzen. Je nach



Ausdehnung der Kanzerisierung sollte in der Tumorkonferenz das Therapiekonzept festgelegt werden. Zum Beispiel kann es sinnvoll sein, neben einer operativen Therapie großflächige Verfahren, wie eine photodynamische Therapie, einzusetzen. Bei nicht resektablen Befunden, bei denen eine Tumorkontrolle durch eine Operation, Strahlentherapie oder durch eine großflächige Therapie nicht erreicht werden kann, sollte der Einsatz einer Systemtherapie diskutiert werden.

Bei inoperablen Primärtumoren des **Merkelzellkarzinoms** kann eine therapeutische Strahlentherapie mit einer Gesamtdosis von 50-56Gy bei subklinischen Tumoren beziehungsweise einer Gesamtdosis > 56Gy bei klinisch fassbaren Tumoren durchgeführt werden. Es liegen Ergebnisse vor, die für die definitive Strahlentherapie ein Lokalrezidiv-freies 5-Jahresüberleben von 90 % und ein krankheitsspezifisches Überleben von 68 % aufweisen, sodass die definitive Radiatio eine wirksame Behandlungsoption darstellt [104]. Auch bei inoperablen lokoregionären Metastasen kann durch eine primäre therapeutische Strahlentherapie eine gute Tumorkontrolle erreicht werden [95]. Weitere therapeutische Möglichkeiten zur lokoregionären Tumorkontrolle können die Elektrochemotherapie (ECT), die isolierte Extremitätenperfusion und die intraläsionale Applikation von T-VEC bieten [10].

Die definitive Radiotherapie stellt auch eine wertige Alternative zur Behandlung von **Lentigo maligna Melanomen** dar, welche aufgrund ihrer Größe, Tumorkonlokation oder Patientenkomorbiditäten nicht chirurgisch entfernt werden können. Dabei kann mit der Bestrahlung der Primärregion sowie einem Sicherheitssaum von 1 cm eine Rezidivfreiheit von bis zu 93 % erreicht werden [96].

4.2 Chirurgische Behandlungsansätze

Basalzellkarzinom

Über 95 % der **Basalzellkarzinome** können durch eine Exzision vollständig behandelt werden. Das operative Vorgehen ist einer topischen Therapie überlegen. Bei vollständiger histologisch kontrollierter Exzision liegt die 5-Jahres-Rezidivrate bei 2-8 % [97, 98].

Die operative Behandlung kann als konventionelle Exzision oder als mikroskopisch kontrollierte gewebssparende Chirurgie erfolgen. Bei der konventionellen Exzision sollte der Sicherheitsabstand dem Rezidivrisiko angepasst werden. Hierbei ist bei einer Tumordicke von > 2mm ein Sicherheitsabstand von 3-5mm empfehlenswert. Bei einer Tumordicke von > 5mm sollte der Sicherheitsabstand > 5mm betragen [99].

Bei Basalzellkarzinomen mit hohem Rezidivrisiko kann der Sicherheitsabstand bis ins Fettgewebe bis zu 15mm betragen. Bei Tumoren im Bereich der Nase, Ohren und Kopfhaut kann der Sicherheitsabstand bis zur unterliegenden Faszie, dem Perichondrium oder dem Periost reichen [100].

Bei Basalzellkarzinomen mit anschließender postoperativer R1-Situation sollte eine Nachexzision erfolgen [101].

Bei der konventionellen Chirurgie erfolgt die histopathologische Begutachtung der Ränder postoperativ, sodass zunächst kein primärer Wundverschluss, allenfalls ein linearer Wundverschluss empfohlen wird. Erst nach histopathologisch bestätigter R0-Situation sollten aufwendige Defektverschlüsse mittels Lappenplastiken erfolgen [102].

Die mikrographische kontrollierte Chirurgie entweder der in Deutschland gebräuchlichen 3D-Histologie bzw. „Tübinger Torte“ folgend [103] oder der in Nordamerika bevorzugten Mohs-Surgery (MMS) ermöglicht eine vollständige Beurteilung der Ränder [104].

Weiterhin stellt die mikroskopisch kontrollierte Chirurgie eine gewebeschonende Technik mit niedrigeren Rezidivraten verglichen mit der konventionellen Chirurgie dar [105]. Für komplexe Tumore mit hohem Rezidivrisiko und solche an kosmetisch empfindlichen Stellen ist die mikroskopisch kontrollierte Chirurgie empfehlenswert [102].

Kleinere und oberflächliche Basalzellkarzinome mit einem niedrigen Rezidivrisiko können alternativ mit einer Flachexzision entfernt werden [106]. Einen Überblick über die Therapieempfehlungen bietet ► **Abb. 9**.

Plattenepithelkarzinom

Zweifellos ist die chirurgische Exzision des kutanen **Plattenepithelkarzinoms** der Haut die Therapie der Wahl [48]. Die Risikofaktoren für ein Lokalrezidiv oder eine lokoregionäre Metastasierung sind für die Operationsplanung wichtig, da ein Hochrisikoplattenepithelkarzinom anders zu behandeln ist als ein Niedrigrisikoplattenepithelkarzinom.

Zu den bisher stärksten prognostischen Faktoren für ein Lokalrezidiv oder eine Metastasierung zählen die Tumordicke ab 6mm, die Desmoplasie und eine perineurale Invasion [38].

Laut der deutschen Leitlinie für Aktinische Keratosen und Plattenepithelkarzinome der Haut eignet sich zur Behandlung von kleinen Tumoren mit einem Durchmesser von < 10mm die Küretage mit einer 7mm-Ringkürette oder eine Shave-Exzision [38].

Bei größeren Tumoren sollte die Exzisionstiefe 6mm betragen. Eine ausreichend tiefe Exzision erlaubt eine Beurteilung der Tumordicke und Differenzierung anhand derer das Vorliegen von Risikokriterien beurteilt werden kann [38].

Wenn eine komplette Exzision einfach möglich ist, sollte eine Aufarbeitung der Schnittländer am Gefrierschnitt oder am Parafinschnitt erfolgen, um zu beurteilen, ob eine R0-Resektion erreicht werden konnte.

Wird das Verfahren einer „wide local excision“, WLE (Exzision mit weitem Resektionsabstand) angewandt, wird in der aktuellen europäischen Leitlinie für low-risk Plattenepithelkarzinome ein Sicherheitsabstand von 5mm, für high-risk Plattenepithelkarzinome von 6-10mm empfohlen [107].

Aufgrund der meist großen Defekte durch die WLE kann für Tumore im Kopf-Halsbereich die mikroskopisch kontrollierte Chirurgie mit lückenloser dreidimensionaler Schnitttrandkontrolle Anwendung finden, da durch die MKC-Technik der Defekt deutlich kleiner ausfällt. In die Tiefe wird eine Exzision bis in das subkutane Fettgewebe und gegebenenfalls Resektion der Galea aponeurotica empfohlen [107].

Bei großen Tumoren oder schwierig zu operierender Lokalisation bietet es sich an, den Defekt erst nach dem Nachweis tumorfreier Schnittländer zu verschließen.

Bei Vorhandensein von Risikofaktoren für ein lokales oder lokoregionäres Rezidiv sollte gemäß Leitlinie eine postoperative Radiotherapie angeboten werden. Zu den Risikofaktoren gehören R1- oder R2-Resektion ohne Möglichkeit der Nachresektion, knapper Resektionsrand (< 2 mm bei fehlender Option einer Nachresektion), Rezidivtumor, maximale Tumorgöße (> 2 cm), maximale Eindringtiefe (> 4 mm), Infiltration von Fettgewebe, PNI und ausgedehnter lymphogener Befall (> 1 befallener Lymphknoten, Kapseldurchbruch) sowie intraparotidealer Lymphknotenbefall [7]. In zwei Metaanalysen mit jeweils 20 Studien und 2605 bzw. 3534 Pa-

tienten war die adjuvante Strahlentherapie mit einer signifikanten Verbesserung des Gesamtüberlebens, des krankheitsfreien Überlebens und der Rezidivrate [108] bzw. nur des Gesamtüberlebens [109] assoziiert.

Es gibt bisher keine eindeutige Evidenz für eine Verbesserung der Prognose durch eine postoperative platinbasierte Radiochemotherapie im Vergleich zur alleinigen Radiotherapie [38]. Beispielsweise konnte in der randomisierten Phase-III-Studie TROG 05.01, in der 310 Patienten mit reseziertem kutanen Hochrisiko-PEK der Kopf-Hals-Region evaluiert wurden, kein Vorteil der adjuvanten Radiochemotherapie mit Carboplatin gegenüber einer alleinigen adjuvanten Radiotherapie hinsichtlich der lokalen Kontrolle oder des Gesamtüberlebens gezeigt werden [110]. Basierend auf dieser Datenlage wird keine adjuvante Chemotherapie außerhalb von klinischen Studien empfohlen [38]. Bei Lokalrezidiven eines Plattenepithelkarzinoms ist ein multidisziplinärer Ansatz gefragt. Es empfiehlt sich die Diskussion eines solchen Falls immer in einem interdisziplinären Tumorboard. Wenn möglich, sollte die chirurgische Exzision mittels mikrographisch kontrollierter Chirurgie zum Einsatz kommen [38]. Bei Vorliegen einer R1- oder R2-Resektion und nicht weiter nachresezierbarem Tumor sollte eine adjuvante Radiotherapie erfolgen. Falls im interdisziplinären Tumorboard die Inoperabilität festgelegt wird, ist ebenfalls eine primäre Radiatio Therapie der ersten Wahl. Bei zusätzlich fehlender Strahlenreserve sollte die Indikation zur Elektrochemotherapie oder Systemtherapie geprüft werden. Eine schematische Darstellung zum therapeutischen Vorgehen bietet ► **Abb. 10**.

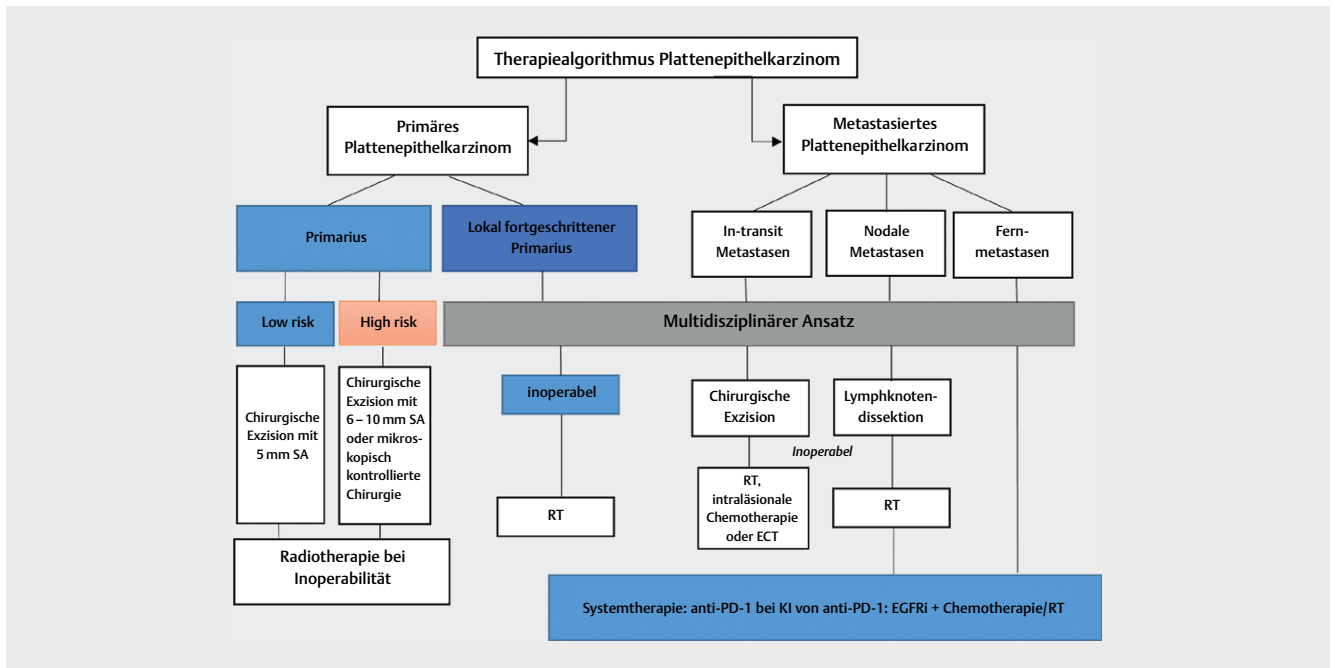
Merkelzellkarzinom

Bei Primärtumoren des **Merkelzellkarzinoms** ohne Hinweise auf eine Metastasierung in die Organe stellt die vollständige Exzision den Behandlungsstandard dar und sollte einer Probebiopsie vorgezogen werden. Im Stadium I ist ein Sicherheitsabstand von 1cm empfohlen, im Stadium II von 2cm, um mikroskopische Satellitenmetastasen mit zu entfernen [10]. Im Kopf-Halsbereich kann die Einhaltung des empfohlenen Sicherheitsabstandes häufig aufgrund der anatomischen Lokalisation unter der Beachtung funktioneller Strukturen nicht eingehalten werden. In diesen Fällen kann eine Exzision mittels mikroskopisch kontrollierter Chirurgie in Erwägung gezogen werden.

Die Indikation für eine postoperative Radiatio der Tumorregion ist unabhängig vom Sicherheitsabstand gegeben, um das Risiko eines Rezidivs zu senken, weshalb die postoperativen Wundverhältnisse eine frühzeitige Einleitung der Bestrahlung ermöglichen sollten [111]. Die chirurgische Exzision ist auch beim Vorliegen von Lokalrezidiven die erste Wahl. Bei Merkelzellkarzinomen sollte aufgrund der aggressiven Tumorbiologie, der häufig gegebenen Indikation zur Sentinel-Node-Biopsie und zur Durchführung von adjuvanten Therapien das Vorgehen bereits bei Erstdiagnose stets durch ein interdisziplinäres Tumorboard festgelegt werden [10].

Lentigo maligna und Lentigo maligna Melanom

Liegt der klinische Verdacht auf eine **Lentigo maligna** vor, so sollte eine komplette Resektion mit vollständiger histologischer Randkontrolle erfolgen. Oftmals sind die melanozytären Zellen weit im scheinbar gesunden Gewebe nachweisbar, was zu häufigen Nachresektionen und großen Defektfeldern führt.



► **Abb. 10** Behandlungspfad des Plattenepithelkarzinoms [38] RT: Radiotherapie; SA: Sicherheitsabstand; EGFR1: epidermal growth factor inhibitor; PD-1: programmed cell death Quelle: Leiter U, Heppt M V., Steeb T, et al. S3-Leitlinie „Aktinische Keratose und Plattenepithelkarzinom der Haut“ – Kurzfassung, Teil 2: Epidemiologie, chirurgische und systemische Therapie des Plattenepithelkarzinoms, Nachsorge, Prävention und Berufskrankheit. JDDG: Journal der Deutschen Dermatologischen Gesellschaft 2020; 18: 400–413. doi:10.1111/ddg.14072_g.

Im Bereich des Gesichtes und anderen schwierig zu exzidierenden Lokalisationen bietet sich folglich die mikroskopisch kontrollierte Chirurgie, um das umgebende Gewebe in diesen kosmetisch empfindlichen Stellen zu schonen und eine vollständige Exzision zu gewährleisten. Dabei werden gute Ergebnisse mit niedrigen Rezidivraten von 0,5-5% erzielt [112, 113].

4.3 Lippe

Cheilitis actinica

Die Lippen, im Speziellen die Unterlippe gehört zu den am stärksten sonnenexponierten Hautarealen des Körpers und ist aufgrund der fehlenden Pigmentierung sehr anfällig für akute oder chronische Lichtschädigungen. Im Rahmen von Tumorerkrankungen soll hier der Schwerpunkt auf die Cheilitis actinica chronica gelegt werden, welche sich nach jahrelanger Lichtexposition entwickeln kann und eine Form der aktinischen Keratose am Lippenrot darstellt. In den meisten Fällen handelt es bereits um ein spinözelluläres Carcinoma in situ. Klinisch präsentiert sich die Cheilitis actinica meist als eine die komplette Unterlippe betreffende, flächenhafte, teilweise atrophe, teilweise erosiv oder auch schuppige Hautveränderung. Von der klinischen Morphologie her ähnelt sie somit einer Feldkanzerisierung, wie sie an den übrigen Körperstellen auftreten kann. Bei längerem Bestehen der Cheilitis actinica kann diese nach jüngsten Übersichtsarbeiten in 10-30% in ein invasives Karzinom übergehen, wobei circa 90% der Plattenepithelkarzinome im Bereich des Lippenrots aus einer Cheilitis actinica hervorgehen [114, 115]. Nicht zuletzt deswegen ist die Indikation zur Behandlung einer Cheilitis actinica unter Berücksichtigung weiterer Risikofaktoren, wie Patientenalter und -allgemeinzustand, Immunsuppression, Komorbiditäten und Patientenwunsch, zu stellen.

Als Therapieverfahren kommen sowohl ablativ Verfahren, wie chirurgische Interventionen, Lasertherapie, Kryochirurgie und chemisches Peeling, sowie arzneimittelgestützte Verfahren wie die topische Applikation von wirkstoffhaltigen Externa und die photodynamische Therapie, in Betracht. Je nach Ausprägung empfehlen sich bei flächenhaftem Befall eine Vermilionektomie bzw. Lip-Shave als chirurgische Maßnahme, alternativ können ablativ Laserverfahren (CO₂, Er:YAG) angeboten werden. Der Vorteil der operativen Therapie liegt darin, dass anschließend eine histopathologische Begutachtung des kompletten Exzidats erfolgen kann. Bei der Lasertherapie treten intraoperative Blutungen aufgrund der thermisch bedingten Koagulationszone zwar deutlich seltener auf, jedoch ist bei vollständiger Vaporisation auch keine histopathologische Untersuchung mehr möglich. Im Vergleich zur Vermilionektomie zeigte bei gleicher Effektivität die Laserablation allerdings ebenfalls ein niedrigeres Risiko für das Auftreten von postoperativen Komplikationen [114]. Bezüglich der Kryochirurgie können bis dato aufgrund der aktuellen Datenlage keine abschließenden Aussagen getroffen werden. Ebenso zeigt sich für das chemische Peeling kein eindeutiger Nutznachweis. Zur topischen Therapie kann eine Behandlung mit Diclofenac-Natrium 3% Gel auf Basis der Übersichtsarbeit von Lai et al. empfohlen werden. Hier werden Raten für ein komplettes klinisches Ansprechen bis zu 45,2% beschrieben sowie eine Rezidivrate von 6,5% [115]. Für die Wirkstoffe 5-FU und Imiquimod ist die Datenlage ungenügend, sodass keine Empfehlungen ausgesprochen werden können. Alternativ kann eine photodynamische Therapie (PDT) angestrebt werden [38].

Während die 7. Auflage der TNM-Klassifikation Plattenepithelkarzinome des Lippenrots den Mundhöhlenkarzinomen zuordnete, werden Karzinome des Lippenrots in der aktuellen 8. Auflage,

aufgrund der Exposition gegenüber ultraviolettem Licht den Hautkarzinomen zugeordnet. Trotz dieser Neuklassifizierung, weist das Lippenrot als Übergangszone zwischen Haut und Mundhöhle einzigartige Merkmale auf. Eine gesonderte S2k Leitlinie zum Lippenkarzinom ist daher aktuell in Vorbereitung. Für das Lippenkarzinom gilt der Kontakt der Lippe mit der Zigarette bzw. Pfeife, unabhängig von der Gesamtmenge des Tabakkonsums, als ein Hauptrisikofaktor [116]. Das Lippenrot ist dünn, stark vaskularisiert und liegt dem M. orbicularis direkt auf. Aufgrund der geringen Fettbarriere können Plattenepithelkarzinome des Lippenrots schneller in den lymphovaskulären Raum des Muskels gelangen und haben daher ein größeres Metastasierungspotenzial als Plattenepithelkarzinome im Hautbereich der Lippe. Dies wird durch retrospektive Studien bestätigt. Wang et al. konnten in einem Kollektiv von 303 Patienten mit Plattenepithelkarzinomen der Lippe zeigen, dass das Risiko einer nodalen Metastasierung bei Plattenepithelkarzinomen des Lippenrots 5-mal höher ist als bei solchen im Hautbereich der Lippe, die ein ähnliches Risiko für Lymphknotenmetastasen haben wie Plattenepithelkarzinome der Haut im Allgemeinen (1,5 %) [117]. Es zeigt sich hierbei für die Unterlippe ein konstanter Lymphabfluss in die submentalen, submandibulären und hochzervikalen Lymphknoten (Level Ia, Ib und IIa), die bei gegebener Indikation zur Neck dissection ausgeräumt werden sollten [118].

Die chirurgische Exzision ist die Standardbehandlung bei BZK und PEK der Lippe. Aufgrund der Relevanz für den Sprech- und Kauvorgang, sollte auch bei ausgedehnten postoperativen Defekten eine funktionell und ästhetisch zufriedenstellende Rekonstruktion mit ausreichender Mundspaltbreite angestrebt werden. Hierfür stehen verschiedenste Nah- und Fernlappenplastiken zur Verfügung. Die Lokalisation von Plattenepithelkarzinomen an der Lippe gilt als Risikofaktor für eine Metastasierung und ein schlechteres krankheitsspezifisches Überleben. Der Nutzen einer elektiven Neck dissection ist bei Lippenkarzinomen mit cN0-Hals dennoch nicht belegt [119].

4.4 Lymphknotenchirurgie im Kopf- und Halsbereich Plattenepithelkarzinom

Im Kopf-Halsbereich weisen die meisten Lokalisationen einen variablen Lymphabfluss auf, der bei mittelliniennaher Tumorlokalisierung auch die kontralateralen Halslymphknotenregionen miteinschließen kann. Nur in wenigen Lokalisationen, wie z. B. der Lippe, ist der Lymphabfluss relativ konstant vorhersagbar. Der variable Lymphabfluss erschwert die Möglichkeiten einer Wächterlymphknotenbiopsie im Kopf-Halsbereich, da häufig mehrere Sentinellymphknoten vorliegen.

Bei der Wächterlymphknotenbiopsie wird ein radioaktiver Tracer oder ein Farbstoff peritumoral infiltriert, sodass der Lymphabfluss und der erste drainierende Lymphknoten, der sogenannte Sentinellymphknoten, auch Wächterlymphknoten genannt, dargestellt werden kann. Anschließend wird dieser operativ entfernt und histopathologisch untersucht. Beim Plattenepithelkarzinom liegt die Sensitivität der SLNB bei 79 % und die Spezifität bei 100 %, sodass die Technik als zuverlässig eingeordnet wird [129]. Die Rate an intra- sowie postoperativen Komplikationen beträgt 3-5 % und umfasst die Entstehung von Lymphödemen, Infektionen, Hämatome, Serome, kutane Lymphfisteln und Nahtdehiszenzen [59]. Da nicht ausreichend Daten zum prognostischen und therapeutischen

Wert einer Wächterlymphknotenbiopsie beim Plattenepithelkarzinom vorliegen, liegt für das Verfahren gemäß der AWMF-Leitlinie keine allgemeine Empfehlung vor [38].

Eine elektive (prophylaktische) Lymphknotendisektion beim cN0-Hals soll nicht durchgeführt werden, da der Nutzen in Bezug auf das krankheitsspezifische und Gesamtüberleben bisher nicht belegt ist [120, 121]. So konnte beispielsweise eine retrospektive Analyse von 1111 Patienten, von denen 173 eine elektive Neck dissection erhielten und 938 klinisch kontrolliert wurden, keine Unterschiede zwischen den Gruppen bezüglich des 5-Jahres krankheitsspezifischen Überlebens (73 vs. 75 %) zeigen [122]. Bei klinisch oder pathologisch manifesten Halslymphknotenmetastasen sollte entsprechend der Leitlinienempfehlungen eine therapeutische Neck dissection erfolgen [38, 71]. Die Studienlage ist für eine evidenzbasierte Entscheidung zum Ausmaß (Level, Radikalität) der notwendigen therapeutischen Neck dissection bei cN + /pN + Hals nicht ausreichend [7]. Während die AWMF-Leitlinie bei Vorliegen von Lymphknotenmetastasen die Ausräumung des betroffenen und der benachbarten Level empfiehlt [38], empfiehlt die europäische Leitlinie eine therapeutische Lymphknotendisektion aller 5 cervikalen Lymphknotenlevel bei Vorliegen von klinisch oder histologisch gesicherten Halslymphknotenmetastasen [71].

Konsens besteht darin, dass die Lymphknotenausräumung die funktionell wichtigen Strukturen erhalten (selektiv-funktionelle Ausräumung) sollte. Nur bei ausgedehnter Metastasierung ist eine radikale Dissection beim Plattenepithelkarzinom empfehlenswert [123, 124].

Das Vorliegen von parotidealen Lymphknotenmetastasen ist mit einer schlechten Prognose assoziiert. Es besteht insbesondere eine schlechte Prognose bei Infiltration des N. facialis sowie einer Größe der parotidealen Metastase > 6cm [125]. Bei parotidealen Metastasen wird die Durchführung einer Parotidektomie (möglichst mit Erhalt des N. facialis) empfohlen. In retrospektiven Studien ist die alleinige Radiatio der operativen Therapie im Sinne einer lateralen Parotidektomie, Neck dissection und adjuvanten Radiotherapie bezüglich des krankheitsspezifischen Überlebens unterlegen [125]. In einem systematischen Review mit Metaanalyse analysierten Rotman et al. die Prävalenz von okkulten cervikalen Metastasen bei Patienten mit parotidealen Lymphknotenmetastasen eines cSCC. Hierbei zeigte sich im Rahmen der Auswertung von 17 Studien mit 874 Patienten eine okkulte cervikale Metastasierung von 22,5 % [126]. Basierend auf dieser Studie empfiehlt die europäische cSCC-Leitlinie Patienten mit parotidealen Metastasen eine elektive Neck dissection anzubieten [127]. In Abhängigkeit der tumorspezifischen und patientenspezifischen Faktoren soll das Ausmaß der Neck dissection im Tumorboard diskutiert werden [127].

Eine therapeutische Neck dissection ist beim Plattenepithelkarzinom der Haut im Kopf-Halsbereich nur dann indiziert, wenn die Operabilität des Patienten mit der Intention einer R0-Resektion gegeben ist und ein operatives Gesamtkonzept möglich und sinnvoll erscheint. Ist die Operabilität aufgrund des Allgemeinzustands des Patienten oder tumorspezifischer Faktoren nicht gegeben, sollte im Rahmen der interdisziplinären Tumorkonferenz ein nicht-operatives Gesamtkonzept festgelegt werden.

Merkelzellkarzinom

Das Merkelzellkarzinom weist bereits bei Primärdiagnose häufig eine lymphogene Metastasierung auf. So wurden auch bei klinisch blandem Lymphknotenstatus bei 30 % der Patienten Mikrometastasen detektiert [128, 129]. Bei Patienten, welche klinisch und in der bildgebenden Ausbreitungsdiagnostik keinen Hinweis auf eine Metastasierung aufweisen, sollte auch in Hinsicht auf den prognostischen Wert, eine Schildwächterlymphknotenbiopsie angeboten werden, da oftmals okkulte Lymphknotenmetastasen vorliegen können [76]. In einer Studie von Iyer et al. zeigte sich, dass das Risiko einer lymphogenen Ausbreitung des Merkelzellkarzinoms mit einem größeren Tumordurchmesser zunimmt [130].

In Anbetracht der Häufigkeit einer nodalen Metastasierung im Kopf-Halsbereich und bei erschwerter Identifikation des Sentinellymphknotens aufgrund variabler Lymphabflusswege sowie einer hohen Rate von falsch negativen histopathologischen Befunden, kann eine funktionelle Neck Dissection beim cN0-Hals in Betracht gezogen werden [131]. Beim cN+ Hals sollte eine Neck dissection in kurativer Intention erfolgen [10]. Der Anzahl der befallenen Lymphknoten und der Quotient aus positiven zu untersuchten Lymphknoten, die sog. Lymph node ratio, sind mit dem 5-Jahres-Überleben bei Patienten mit Merkelzellkarzinomen assoziiert [132].

5. Systemische Behandlung fortgeschrittener Krankheiten

5.1 Interdisziplinäre Tumorboards

Die Therapieoptionen haben insbesondere für Patientinnen und Patienten mit fortgeschrittenem und metastasiertem Hautkrebs in den letzten Jahren deutlich zugenommen. Die Weiterentwicklung von Operationsverfahren, Optimierung strahlentherapeutischer Präzisionstherapien, und Verbesserung des Verständnisses der Tumorbiologie mit Entwicklung neuer Systemtherapeutika, wie Hedgehog- und Checkpointinhibitoren, führten zu einer breiten Diversifizierung der Behandlungsmöglichkeiten und machen es selbst für spezialisierte Onkologen schwierig, die Entwicklung vollständig zu überblicken und die mitunter extrem teuren Therapieoptionen sinnvoll und abgestimmt einzusetzen. Aufgrund dieser Neuerungen und damit auch Zunahme der Komplexität der Therapie von fortgeschrittenen Tumorstadien, Rezidiven und metastasierten Tumoren sollte bei fortgeschrittenen und metastasierten Tumoren die Therapieentscheidung multidisziplinär getroffen und die Behandlungssequenz gemeinsam festgelegt werden.

Durch die Besprechung des Patientenfalls im interdisziplinären Hauttumorboard wird die Behandlungsempfehlung für den Patienten von der initial behandelnden Fachdisziplin losgelöst und die Orientierung an klinischen Leitlinien verbessert [133]. In einem systematischen Review zu verschiedenen Tumorerkrankungen konnte gezeigt werden, dass sich die gemeinsame Tumorboardentscheidung in bis zu 52 % der Fälle von der Therapieplanung durch einzelne Ärzte unterscheidet [134]. Durch Zusammenführen der Expertise mehrerer Fachdisziplinen sind Tumorboards daher eine wichtige Form der Qualitätssicherung. Ziel ist eine Optimierung der Ergebnisqualität und damit der Prognose von Patienten mit Hautkrebs. Darüber hinaus erleichtert das interdisziplinäre Tumorboard den kontinuierlichen Wissensaustausch zwischen den ver-

schiedenen Fachdisziplinen und hat eine Teaching-Funktion für Assistenzärzte und -ärztinnen sowie Studierende. Zusammenfassend ist die Entscheidungsfindung in Form interdisziplinärer Tumorboards ein Eckpfeiler der modernen Krebsbehandlung, um evidenzbasierte und Best-Practice-Empfehlungen unter Berücksichtigung aller tumor- und patientenspezifischen Faktoren bereitzustellen. Interdisziplinäre Tumorboards werden daher im Nationalen Krebsplan der Bundesregierung als Standard der onkologischen Versorgung gefordert [135].

Bezüglich der Therapie von Basalzellkarzinomen und kutanen Plattenepithelkarzinomen wird in den entsprechenden AWMF-Leitlinien die interdisziplinäre Therapiefestlegung im Rahmen von Tumorboards nur für fortgeschrittene und metastasierte Fälle verlangt. So ist in der Leitlinie Basalzellkarzinom festgelegt, dass Patienten mit Basalzellkarzinomen mit hohem Rezidivrisiko, bei denen eine OP fraglich nicht möglich oder nicht sinnvoll (lokal-fortgeschritten) ist, die OP nicht gewünscht ist oder die metastasiert sind, und insbesondere vor Beginn einer Systemtherapie das Therapiekonzept im interdisziplinären Tumorboard festgelegt werden soll [23]. Auch in der Leitlinie zum kutanen Plattenepithelkarzinom ist festgelegt, dass fortgeschrittene und metastasierte kutane Plattenepithelkarzinome in einem interdisziplinären Hauttumorboard diskutiert werden sollten und die Lokal- und Systemtherapieoptionen sorgfältig in Bezug auf Nutzen und Risiko abgewogen werden sollten. Vor allem die Indikation zur Systemtherapie sollte im interdisziplinären Tumorboard festgelegt werden. Eine international akzeptierte Definition einer lokal fortgeschrittenen Erkrankung gibt es allerdings bisher nicht [38]. In der AWMF-Leitlinie Merkelzellkarzinom wird aufgrund der Aggressivität des Tumors, der in der Regel gegebenen Indikation zur Schildwächterlymphknotenbiopsie, der notwendigen Evaluation der Indikation möglicher adjuvanter Therapien, sowie der Komplexität der notwendigen Diagnostik die Festlegung des Therapiekonzepts durch ein interdisziplinäres Tumorboard bereits bei Erstdiagnose gefordert [10].

5.2 Adjuvante Systemtherapie

Plattenepithelkarzinom

Bei bis zu 50 % der Patienten mit einem vollständig resezierten Hochrisikoplattenepithelkarzinom treten nach adjuvanter Bestrahlung Lokalrezidive oder eine lokoregionäre Metastasierung auf [136].

Aufgrund dessen wird zurzeit in randomisierten klinischen Studien der Nutzen einer adjuvanten Systemtherapie untersucht.

Eine klinische doppelblinde randomisierte Phase-3 Studie untersucht die Wirksamkeit von einer adjuvanten Immuntherapie mit Pembrolizumab im Vergleich zu Placebo bei Patienten mit Hochrisiko-Plattenepithelkarzinom (KEYNOTE-630, NCT03833167). Eine zweite Studie untersucht die Wirksamkeit einer adjuvanten Immuntherapie mit Cemiplimab im Vergleich zu Placebo (NCT03969004). Der Einschluss in beide Studien setzt Kriterien für das Vorliegen eines Hochrisikoplattenepithelkarzinoms voraus, welche u. a. die nodale Beteiligung, Tumorausdehnung, perineurale Invasion, intransit Metastasen und Rezidivsituationen berücksichtigen.

Merkelzellkarzinom

Das Merkelzellkarzinom ist strahlensensibel, weshalb die Radiotherapie in allen Tumorstadien Anwendung finden kann [137]. In der Adjuvanz ist die Datenlage zur adjuvanten Strahlentherapie kontrovers.

Die deutsche Leitlinie empfiehlt, dass nach einer R0-Resektion die adjuvante Bestrahlung des Tumorbettes in Einzeldosen von 2Gy, bis zu einer Gesamtdosis von 50Gy erfolgen soll [10].

Insbesondere bei kleinen Tumoren im Kopf-Halsbereich können Patienten von einer postoperativen Radiatio profitieren. In einer Studie von Takagishi et al. trat in 26 % der Patienten ohne postoperative Radiatio ein Lokalrezidiv auf. In der Gruppe der Patienten mit postoperativer Radiatio, traten keine Rezidive auf [138].

Eine Systemtherapie erfolgt regelhaft nur im Stadium IV, beim Vorliegen von Fernmetastasen.

Interimsdaten aus der ADMEC-O Studie von Becker et al. zu einer adjuvanten Immuntherapie mit Nivolumab bei Patienten mit vollständig reseziertem Merkelzellkarzinom konnten ein höheres Progression-freies Überleben im Beobachtungszeitraum von 24, 3 Monaten zeigen [139].

5.3 Neoadjuvante Systemtherapie

Plattenepithelkarzinom

Bezüglich einer neoadjuvanten Systemtherapie beim Plattenepithelkarzinom liegen inzwischen Hinweise für eine Wirksamkeit des PD-1-Inhibitors Cemiplimab vor. In einer Pilot-Studie mit 20 Teilnehmern mit einem resektablen Rezidiv im Kopf-Halsbereich im Stadium III-IV wurde die Wirksamkeit von zwei Zyklen Cemiplimab, die neoadjuvant appliziert wurden (2 Zyklen a 350mg Q3W), untersucht.

85 % (17/20) der Patienten zeigten ein pathologisches Ansprechen (≤ 50 % lebende Tumorzellen), wobei 55 % ein pathologisches Komplettansprechen, 20 % ein deutliches pathologisches Ansprechen (≤ 10 % lebensfähige Tumorzellen) und 10 % der Patienten ein pathologisches Teilansprechen (> 10 % und ≤ 50 % lebensfähige Tumorzellen) erreichten. Patienten mit einer kompletten Remission erhielten nach der Operation keine geplante Strahlentherapie. Bei Patienten, die kein pathologisches Ansprechen hatten, kam es entweder zu einem Fortschreiten der Erkrankung und zum Tod (5 %) oder zu einem Rezidiv (10 %) trotz Operation und adjuvanter Radio(chemo)therapie. Nach einer medianen Nachbeobachtungszeit von 34,5 Monaten (Spanne: 7,7–42,7) ist bei keinem der Patienten, die ein pathologisches Ansprechen erreichten, ein Rezidiv aufgetreten [140]. Basierend auf den initialen Ergebnissen dieser Pilotstudie erfolgte eine multizentrische, nicht randomisierte Phase-2-Studie, um Cemiplimab als neoadjuvante Therapie (350mg, alle 3 Wochen, bis zu 4 Dosen) bei Patienten mit resektablen Plattenepithelkarzinomen der Haut im Stadium II, III oder IV (M0) zu untersuchen. Von 79 Patienten zeigten 40 Patienten (51 %) ein pathologisches vollständiges Ansprechen und 10 Patienten (13 %) ein deutliches pathologisches Ansprechen (< 10 % lebende Tumorzellen). Unerwünschte Ereignisse jeglichen Grades wurden bei 69 Patienten (87 %) beobachtet [141].

Merkelzellkarzinom

Im Jahre 2020 wurden die Ergebnisse der CheckMate 358 Studie, einer offenen Phase-I/II-Studie zur neoadjuvanten Systemtherapie mit Nivolumab bei Patienten mit einem resezierbaren Merkelzellkarzinom veröffentlicht. 358 Patienten erhielten an den Tagen 1 und 15 240 mg Nivolumab intravenös. Die Operation erfolgte im Anschluss an Tag 29. Die Rückbildung des Tumors wurde röntgenologisch und mikroskopisch beurteilt. Es zeigte sich, dass Nivo-

lumab, etwa vier Wochen vor der Operation verabreicht, im Allgemeinen gut verträglich war und bei ungefähr 50 Prozent der behandelten Patienten zu einem histologisch vollständigen Ansprechen, sowie einer radiologischen Tumorregression führte [142].

Zurzeit werden Patienten für eine klinische Phase 2 Studie zur neoadjuvanten Immuntherapie mit Pembrolizumab bei resezierbarem Merkelzellkarzinom im Stadium I-III (NCT04975152), sowie für eine klinische Phase-2-Studie zur neoadjuvanten Therapie mit Pembrolizumab und Lenvatinib bei nicht resektablem Merkelzellkarzinom im Stadium II-IV (NCT04869137) rekrutiert. Eine dritte Studie untersucht die neoadjuvante Monotherapie mit Cemiplimab bei Patienten mit Erstdiagnose eines Merkelzellkarzinoms oder eines Rezidivs in Stadium I-II (NCT049751529).

5.4 Lokal fortgeschrittene und/oder metastasierte Tumore

Basalzellkarzinom

Im Jahr 2012 wurden die beiden Hedgehog-Inhibitoren Vismodegib und Sonidegib, welche das Smoothened-Molekül hemmen, von der FDA und EMA für das lokal fortgeschrittene und das metastasierte Basalzellkarzinom zugelassen. Vismodegib zeigte in der Zulassungsstudie eine Remissionsrate von 48 % für das lokal fortgeschrittene Basalzellkarzinom und 33 % für das metastasierte Basalzellkarzinom, wobei die Remissionsdauer bei 9,5 beziehungsweise 7,6 Monaten lag. Zu den therapieassoziierten Nebenwirkungen gehören Muskelspasmen, Haarausfall, Fatigue und Gewichtsabnahme, was bei 30 % der Patienten zu einer Beendigung der Therapie führte [143].

Sonidegib zeigte in der Zulassungsstudie aus 2017 (BOLT) eine Remissionsrate von 36 %. Die neueste Aktualisierung der der BOLT-Studie, zeigte eine Remissionsrate von 56 % und eine mediane Dauer des Ansprechens von 26,1 Monaten im zentralen Reviewprozess für das lokal fortgeschrittene Basalzellkarzinom sowie eine Ansprechrate von 7,7 % bei einer Ansprechdauer von 24,0 Monaten für das metastasierte Basalzellkarzinom, bei ähnlichem Nebenwirkungsprofil wie Vismodegib [144, 145].

Seit Juni 2021 ist Cemiplimab für die Behandlung von Patienten mit lokal fortgeschrittenem oder metastasiertem Basalzellkarzinom, bei denen eine Krankheitsprogression unter einem Hedgehog-Signalweg-Inhibitor aufgetreten ist oder die eine Unverträglichkeit gegen einen HHI haben, zugelassen. Basis hierfür waren die Ergebnisse einer multizentrischen Phase-II-Studie, in der 84 Patienten mit Cemiplimab (350mg, Q3W) behandelt wurden. Gründe für den Abbruch der vorherigen HHI-Therapie waren Krankheitsprogression (71 %), Unverträglichkeit gegenüber einer vorherigen HHI-Therapie (38 %), oder stable disease nach neun Monaten HHI-Therapie (8 %). Die Ansprechrate betrug nach einer mittleren Nachbeobachtungszeit von 15 Monaten 31 % (95 % KI 21–42 %), wobei bei 6 % eine komplette und bei 25 % der Patienten eine partielle Remission vorlag. Bei 48 % der Patienten traten behandlungsbedingte Nebenwirkungen und schwerwiegende behandlungsbedingte Nebenwirkungen 3-4. Grades auf [146]. Zwischenzeitlich veröffentlichte Langzeit-Follow-up-Daten über einen Zeitraum von bis zu 40 Monaten ergaben ein medianes progressionsfreies Überleben von 16,5 Monaten [147].

Aktuell werden die Kombinationstherapien von HHLs und PD-1-Inhibitoren, intraläsionale Therapien und neue Medikamente, wie Relatlimab, in Studien bei BZK untersucht.

Plattenepithelkarzinom

Für Patienten mit einem lokal fortgeschrittenen oder metastasierten Plattenepithelkarzinom sollte, in Anbetracht der sehr hohen Mutationslast, in der Erstlinie eine Therapie mit einer PD-1-Immuncheckpointblockade erfolgen. Es wird in Studien mit Cemiplimab und Pembrolizumab von Ansprechraten bis 41-50 % mit einer medianen Dauer des Ansprechens von 8,1-22,4 Monaten berichtet [145–147]. Seit 2019 ist Cemiplimab von der EMA und FDA als Monotherapie zur Behandlung von erwachsenen Patienten mit metastasiertem oder lokal fortgeschrittenem kutanem Plattenepithelkarzinom, die für eine kurative Operation oder kurative Strahlentherapie nicht in Betracht kommen, zugelassen. Nach vielversprechenden Ergebnissen einer Phase-I-Studie, die ein Ansprechen auf Cemiplimab von 50 % zeigte [146], wurden die Ergebnisse in der nicht randomisierten, Phase-II-Studie EMPOWER-cSCC-1 bestätigt. In dieser Studie wurden 193 Patienten mit fortgeschrittenem cSCC, die für eine kurative Operation oder Bestrahlung nicht geeignet waren, mit entweder Cemiplimab 3 mg/kg alle 2 Wochen oder einer festen Dosis von 350 mg alle 3 Wochen behandelt. Bei einer mittleren Nachbeobachtungsdauer von 15,7 Monaten betrug die Ansprechrate bei allen Patienten 46,1 %, mit einem vollständigen Ansprechen von 16,1 % der Patienten. Die Krankheitskontrollrate betrug 72,5 %. Von allen Patienten mit einem objektiven Ansprechen zeigten 87,8 % 12 Monate nach dem ersten Ansprechen ein anhaltendes Ansprechen, wobei die mittlere Ansprechdauer nicht erreicht wurde. Das geschätzte mittlere krankheitsfreie Überleben betrug 18,4 Monate für alle Patienten. Das Sicherheitsprofil entsprach dem von anderen Studien desselben Wirkstoffs [148]. Die Ergebnisse dieser Studie führten zur Zulassung von Cemiplimab für die Therapie kutaner Plattenepithelkarzinome. Die Dosis von 350mg alle 3 Wochen (Q3W), verabreicht als intravenöse Infusion über einen Zeitraum von 30 Minuten, ist inzwischen etabliert.

Pembrolizumab wurde durch die FDA zunächst für rezidivierende oder metastasierte Plattenepithelkarzinome der Haut zugelassen, die durch eine Operation oder Bestrahlung nicht heilbar sind. Später wurde diese Indikation auf lokal fortgeschrittene Tumoren ausgeweitet. Pembrolizumab ist in Europa bisher nicht für das Plattenepithelkarzinom der Haut zugelassen (Stand 09/2023). Die Zulassung in den USA basierte auf der nicht randomisierten Phase-II-Studie KEYNOTE-629, in der 159 Patienten mit lokal fortgeschrittenem oder rezidivierendem/metastasiertem Plattenepithelkarzinom der Haut alle 3 Wochen 200 mg Pembrolizumab über bis zu 35 Zyklen erhielten. In der Kohorte mit rezidivierenden/metastasierenden Tumoren (105 Patienten) betrug die objektive Ansprechrate 35,2 %, wobei 10,5 % eine komplette Remission aufwiesen. In der Kohorte mit lokal fortgeschrittenen Tumoren (54 Patienten) betrug die Ansprechrate 50,0 %, darunter 16,7 % mit vollständigem Ansprechen. Die mittlere Ansprechdauer wurde in keiner Kohorte erreicht. Bei 11,9 % der Patienten traten behandlungsbedingte unerwünschte Ereignisse vom Grad 3–5 auf [149].

Bei Progress unter der Immuntherapie sollte der Einschluss in eine klinische Studie primär erwogen werden. Andernfalls sollte

eine Chemotherapie oder EGFR-gerichtete Therapie in Erwägung gezogen werden [38, 150]. Die Behandlungsprotokolle orientieren sich dabei häufig an der Therapie des Mundhöhlenkarzinoms [59].

Während Polychemotherapien und kombinierte Radiochemotherapien ein höheres Ansprechen zeigen, gehen diese jedoch auch mit einem erhöhten Nebenwirkungsprofil einher [59].

Merkelzellkarzinom

In der metastatischen oder lokal fortgeschrittenen Situation des Merkelzellkarzinoms, in welcher der Tumor nicht durch eine Operation behandelt oder durch eine Strahlentherapie kontrolliert werden kann, liegt die Empfehlung bei einer Immuntherapie mit einer PD-1/PD-L1 Blockade, da sowohl die viralen als auch die UV-assoziierten Merkelzellkarzinome eine hohe Immunogenität aufweisen [10]. Eine Zulassung der FDA und EMA besteht zurzeit nur für Avelumab bei metastasierten Merkelzellkarzinomen. Bei Patienten, die unter einer Immuncheckpointblockade mit Avelumab Progress aufweisen, beschreiben Fallserien ein Ansprechen auf eine Kombinationstherapie mit Ipilimumab und Nivolumab [151]. Einen weiteren Behandlungsansatz stellt die Behandlung mit onkolytischen Viren (T-VEC) als Monotherapie oder in Kombination mit einer Immuntherapie dar.

In der Zweitlinientherapie oder bei Kontraindikationen für eine Immuntherapie kann eine Chemotherapie mit Anthrazyklinen, Antimetaboliten, Cyclophosphamid, Etoposid oder platinhaltigen Zytostatika zum Einsatz kommen, wobei das Merkelzellkarzinom schnell zur Entwicklung von Resistenzen gegenüber Chemotherapeutika neigt [152].

6. Zusammenfassung und Fazit

Zusammenfassend stellt die chirurgische Exzision bei den meisten operablen nicht-melanozytären Hauttumoren den Goldstandard in der Therapie dar. Abhängig von der Tumorlokalisation und Tumorausdehnung ist eine Zusammenarbeit mit verschiedenen chirurgischen Abteilungen notwendig, um eine adäquate Behandlung mit einem zufriedenstellenden funktionellen und ästhetischen Ergebnis gewährleisten zu können. Alleine oder gemeinsam mit der Strahlentherapie gilt diese als eine potentiell kurative Behandlung. Die interdisziplinäre Tumorkonferenz ist immer der beste Ort, um für den Patienten die optimale Behandlung(ssequenz) festzulegen.

Da der Kopf-Halsbereich insbesondere in Hinblick auf die Pathogenese von epithelialen Tumoren zu den Lokalisationen gehört, in welchen Hauttumore bevorzugt auftreten, ist eine enge Zusammenarbeit zwischen der Hals-Nasen-Ohren-Heilkunde und der Dermatologie sowie bedarfsweise der Strahlentherapie von besonderer Bedeutung. In Anbetracht der zunehmenden Inzidenz von nicht-melanozytären Hauttumoren bedürfen einige Patienten wiederholt einer gemeinschaftlichen Behandlung.

Bei fortgeschrittenen oder metastasierten Erkrankungen ist die Ausarbeitung eines Therapiekonzepts im Rahmen einer interdisziplinären Tumorkonferenz zu empfehlen. Hier stehen verschiedene systemische Behandlungsansätze zur Verfügung.

Als gemeinsames Ziel gilt es, dem einzelnen Patienten mit Hinblick auf Komorbiditäten, Erkrankungsstadium und Behandlungswunsch gerecht zu werden. Nachdem ein Behandlungskonzept ausgearbeitet wurde, ist es bei komplexeren Fällen sinnvoll, den Pa-

tienten an einem Hauttumorzentrum anzubinden, um eine interdisziplinäre Versorgung und Nachsorge zu ermöglichen.

Interessenkonflikte

Dres. Eisenburger, Leven und Rudolph erklären keine Interessenkonflikte zu haben. Prof. Schadendorf erklärt verschiedene Interessenkonflikte zu haben: Anaveon, Advisory Board, Personal AstraZeneca, Expert Testimony, Personal BioAlta, Expert Testimony, Personal BioNTech, Advisory Board, Personal BMS, Invited Speaker, Personal BMS, Advisory Board, Personal CureVac, Advisory Board, Personal Daiichi Sanyko, Expert Testimony, Personal Erasca, Advisory Board, Personal Formycon, Expert Testimony, Personal Immatics, Advisory Board, Personal Immunocore, Advisory Board, Personal InFlarX, Expert Testimony, Personal Merck Serono, Invited Speaker, Personal MSD, Invited Speaker, Personal MSD, Advisory Board, Personal Neracare, Advisory Board, Personal Neracare, Invited Speaker, Personal Novartis, Advisory Board, Personal NoviGenix, Advisory Board, Personal PamGene, Expert Testimony, Personal Pfizer, Advisory Board, Personal Philogen, Advisory Board, Personal Pierre Fabre, Advisory Board, Personal Replimune, Advisory Board, Personal Sanofi, Invited Speaker, Personal Sanofi/Regeneron, Advisory Board, Personal Seagen, Expert Testimony, Personal SunPharma, Advisory Board, Personal SunPharma, Invited Speaker, Personal Ultimovacs, Advisory Board, Personal BMS, Coordinating PI, Institutional, No financial interest BMS, Steering Committee Member, Personal, Financial interest BMS, Research Grant, Institutional, Financial interest MSD, Coordinating PI, Institutional, No financial interest MSD, Research Grant, Institutional, Financial interest MSD, Steering Committee Member, Personal, Financial interest Novartis, Coordinating PI, Institutional, No financial interest Novartis, Steering Committee Member, Personal, No financial interest Philogen, Local PI, Institutional, No financial interest Pierre Fabre, Coordinating PI, Institutional, No financial interest Sanofi, Local PI, Institutional, No financial interest Non-Financial Interests EORTC-MG, Member of Board of Directors European Melanoma Registry (EuMelaReg), Leadership Role, Founding member and SC chair
Prof. Wiegand gibt an: Wissenschaftliche Präsentationen / Teilnahme an Advisory Boards / Kongressunterstützung; Astra Zeneca, Bristol-Myers Squibb, GSK, Merck Serono, MSD, Roche, Sanofi, Genzyme

Literatur

- [1] Die Haut – Anatomie und Funktion | DKG. (o. D.) <https://www.krebsgesellschaft.de/onko-internetportal/basis-informationen-krebs/krebsarten/hautkrebs/der-aufbau-der-haut.html>
- [2] Braakhuis BJM, Tabor MP, Kummer JA et al. A genetic explanation of Slaughter's concept of field cancerization: evidence and clinical implications. *Cancer Res* 2003; 63: 1727–1730
- [3] Lomas A, Leonardi-Bee J, Bath-Hextall F. A systematic review of worldwide incidence of nonmelanoma skin cancer. *British Journal of Dermatology* 2012; 166: 1069–1080. DOI: 10.1111/j.1365-2133.2012.10830.x
- [4] Rubin AI, Chen EH, Ratner D. Basal-Cell Carcinoma. *New England Journal of Medicine* 2005; 353: 2262–2269. DOI: 10.1056/NEJMra044151
- [5] Peterson SC, Eberl M, Vagnozzi AN et al. Basal Cell Carcinoma Preferentially Arises from Stem Cells within Hair Follicle and Mechanosensory Niches. *Cell Stem Cell* 2015; 16: 400–412. DOI: 10.1016/j.stem.2015.02.006
- [6] Brantsch KD, Meisner C, Schönfisch B et al. Analysis of risk factors determining prognosis of cutaneous squamous-cell carcinoma: a prospective study. *Lancet Oncol* 2008; 9: 713–720. DOI: 10.1016/S1470-2045(08)70178-5
- [7] Heppt MV, Leiter U, Steeb T et al. S3-Leitlinie „Aktinische Keratose und Plattenepithelkarzinom der Haut“ – Kurzfassung, Teil 1: Diagnostik, Interventionen bei aktinischen Keratosen, Versorgungsstrukturen und Qualitätsindikatoren. *JDDG: Journal der Deutschen Dermatologischen Gesellschaft* 2020; 18: 275–294. DOI: 10.1111/ddg.14048_g
- [8] Glogau RG. The risk of progression to invasive disease. *J Am Acad Dermatol* 2000; 42: S23–S24. DOI: 10.1067/mjd.2000.103339
- [9] Palaniappan V, Karthikeyan K. Bowen's disease. *Indian Dermatol Online J* 2022; 13: 177. DOI: 10.4103/idoj.idoj_257_21
- [10] Becker JC, Beer AJ, DeTemple VK et al. S2k-Leitlinie – Merkelzellkarzinom – Update 2022. *J Dtsch Dermatol Ges* 2023; 21: 305–317. DOI: 10.1111/ddg.14930_g
- [11] Becker JC, Stang A, DeCaprio JA et al. Merkel cell carcinoma. *Nat Rev Dis Primers* 2017; 3: 17077. DOI: 10.1038/nrdp.2017.77
- [12] Feng H, Shuda M, Chang Y et al. Clonal integration of a polyomavirus in human Merkel cell carcinoma. *Science* 2008; 319: 1096–1100. DOI: 10.1126/science.1152586
- [13] Schrama D, Peitsch WK, Zapotka M et al. Merkel Cell Polyomavirus Status Is Not Associated with Clinical Course of Merkel Cell Carcinoma. *Journal of Investigative Dermatology* 2011; 131: 1631–1638. DOI: 10.1038/jid.2011.115
- [14] DeWane ME, Kelsey A, Oliviero M et al. Melanoma on chronically sun-damaged skin: Lentigo maligna and desmoplastic melanoma. *J Am Acad Dermatol* 2019; 81: 823–833. DOI: 10.1016/j.jaad.2019.03.066
- [15] Kallini JR, Jain SK, Khachemoune A. Lentigo Maligna: Review of Salient Characteristics and Management. *Am J Clin Dermatol* 2013; 14: 473–480. DOI: 10.1007/s40257-013-0044-6
- [16] De Luca EV, Perino F, Di Stefani A et al. Lentigo maligna: diagnosis and treatment. *Giornale Italiano di Dermatologia e Venereologia* 2020; 155: DOI: 10.23736/S0392-0488.18.06003-0
- [17] Leitlinienprogramm Onkologie (Deutsche Krebsgesellschaft, Deutsche Krebshilfe, AWMF): Diagnostik, Therapie und Nachsorge des Melanoms, Langversion 3.3, 2020, AWMF Registernummer: 032/024OL, [http://www.leitlinienprogramm\[1\]onkologie.de/leitlinien/melanom/\(abgerufen am: 30.08.2023\)](http://www.leitlinienprogramm[1]onkologie.de/leitlinien/melanom/(abgerufen am: 30.08.2023)).
- [18] Helbig D, Ziemer M, Dippel E et al. S1-Leitlinie Atypisches Fibroxanthom (AFX) und pleomorphes dermales Sarkom (PDS). *JDDG: Journal der Deutschen Dermatologischen Gesellschaft* 2022; 20: 235–245. DOI: 10.1111/ddg.14700_g
- [19] Persa OD, Loquai C, Wobser M et al. Extended surgical safety margins and ulceration are associated with an improved prognosis in pleomorphic dermal sarcomas. *Journal of the European Academy of Dermatology and Venereology* 2019; 33: 1577–1580. DOI: 10.1111/jdv.15493
- [20] , Krebs in Deutschland für 2013/2014. 11. Ausgabe. Robert Koch-Institut (Hrsg) und die Gesellschaft der epidemiologischen Krebsregister in Deutschland e.V. (Hrsg). Berlin, 2017 . DOI: 10.17886/rkipubl-2017-007
- [21] Asgari MM, Moffet HH, Ray GT et al. Trends in Basal Cell Carcinoma Incidence and Identification of High-Risk Subgroups, 1998-2012. *JAMA Dermatol* 2015; 151: 976. DOI: 10.1001/jamadermatol.2015.1188
- [22] Schäfer I, Reusch M, Siebert J et al. Health care characteristics of basal cell carcinoma in Germany: the role of insurance status and socio-demographic factors. *JDDG: Journal der Deutschen Dermatologischen Gesellschaft* 2014; 12: 803–811. DOI: 10.1111/ddg.12415

- [23] Lang BM, Balermppas P, Bauer A et al. S2k-Leitlinie Basalzellkarzinom der Haut – Teil 2: Therapie, Prävention und Nachsorge. *J Dtsch Dermatol Ges* 2019; 17: 214–231. DOI: 10.1111/ddg.13755_g
- [24] Ling G, Ahmadian A, Persson Å et al. PATCHED and p53 gene alterations in sporadic and hereditary basal cell cancer. *Oncogene* 2001; 20: 7770–7778. DOI: 10.1038/sj.onc.1204946
- [25] Kricger A, Armstrong BK, English DR et al. Does intermittent sun exposure cause basal cell carcinoma? a case-control study in Western Australia. *Int J Cancer* 1995; 60: 489–494. DOI: 10.1002/ijc.2910600411
- [26] Kricger A, Weber M, Sitas F et al. Early Life UV and Risk of Basal and Squamous Cell Carcinoma in New South Wales, Australia. *Photochem Photobiol* 2017; 93: 1483–1491. DOI: 10.1111/php.12807
- [27] Rosso S, Zanetti R, Martinez C et al. The multicentre south European study „Helios“. II: Different sun exposure patterns in the aetiology of basal cell and squamous cell carcinomas of the skin. *Br J Cancer* 1996; 73: 1447–1454. DOI: 10.1038/bjc.1996.275
- [28] Wehner MR, Shive ML, Chren M-M et al. Indoor tanning and non-melanoma skin cancer: systematic review and meta-analysis. *BMJ* 2012; 345: e5909–e5909. DOI: 10.1136/bmj.e5909
- [29] Penn I. Cancers in Renal Transplant Recipients. *Adv Ren Replace Ther* 2000; 7: 147–156. DOI: 10.1053/rr.2000.5269
- [30] Gambini D, Passoni E, Nazzaro G et al. Basal Cell Carcinoma and Hedgehog Pathway Inhibitors: Focus on Immune Response. *Front Med (Lausanne)* 2022; 9: 893063. DOI: 10.3389/fmed.2022.893063
- [31] Togsverd-Bo K, Lei U, Erlendsson AM et al. Combination of ablative fractional laser and daylight-mediated photodynamic therapy for actinic keratosis in organ transplant recipients – a randomized controlled trial. *British Journal of Dermatology* 2015; 172: 467–474. DOI: 10.1111/bjd.13222
- [32] Lewis KG, Weinstock MA. Trends in nonmelanoma skin cancer mortality rates in the United States, 1969 through 2000. *J Invest Dermatol* 2007; 127: 2323–2327. DOI: 10.1038/sj.jid.5700897
- [33] Euvrard S, Kanitakis J, Claudy A. Skin Cancers after Organ Transplantation. *New England Journal of Medicine* 2003; 348: 1681–1691. DOI: 10.1056/NEJMr022137
- [34] Ulrich C, Schmook T, Nindl I et al. Cutaneous precancers in organ transplant recipients: an old enemy in a new surrounding. *British Journal of Dermatology* 2003; 149: 40–42. DOI: 10.1046/j.0366-077X.2003.05633.x
- [35] <https://www.krebsinformationsdienst.de/aktuelles/2023/weisserhautkrebs-berufskrankheit.php>.
- [36] Lichter MD. Therapeutic Ionizing Radiation and the Incidence of Basal Cell Carcinoma and Squamous Cell Carcinoma. *Arch Dermatol* 2000; 136: 1007. DOI: 10.1001/archderm.136.8.1007
- [37] Sugita K, Yamamoto O, Suenaga Y. Seven Cases of Radiation-Induced Cutaneous Squamous Cell Carcinoma. *J UOEH* 2000; 22: 259–267. DOI: 10.7888/juoh.22.259
- [38] Leiter U, Heppt MV, Steeb T et al. S3-Leitlinie „Aktinische Keratose und Plattenepithelkarzinom der Haut“ – Kurzfassung, Teil 2: Epidemiologie, chirurgische und systemische Therapie des Plattenepithelkarzinoms, Nachsorge, Prävention und Berufskrankheit. *JDDG: Journal der Deutschen Dermatologischen Gesellschaft* 2020; 18: 400–413. DOI: 10.1111/ddg.14072_g
- [39] Stang A, Becker JC, Nghiem P et al. The association between geographic location and incidence of Merkel cell carcinoma in comparison to melanoma: An international assessment. *Eur J Cancer* 2018; 94: 47–60. DOI: 10.1016/j.ejca.2018.02.003
- [40] Cohen LM. Lentigo maligna and lentigo maligna melanoma. *J Am Acad Dermatol* 1995; 33: 923–936. DOI: 10.1016/0190-9622(95)90282-1
- [41] Fröhlich SM, Cazzaniga S, Kaufmann LS et al. A Retrospective Cohort Study on Patients with Lentigo Maligna Melanoma. *Dermatology* 2019; 235: 340–345. DOI: 10.1159/000499689
- [42] Connolly KL, Nehal KS, Busam KJ. Lentigo maligna and lentigo maligna melanoma: contemporary issues in diagnosis and management. *Melanoma Manag* 2015; 2: 171–178. DOI: 10.2217/mmt.15.3
- [43] Whiteman DC, Watt P, Purdie DM et al. Melanocytic Nevi, Solar Keratoses, and Divergent Pathways to Cutaneous Melanoma. *JNCI Journal of the National Cancer Institute* 2003; 95: 806–812. DOI: 10.1093/jnci/95.11.806
- [44] Howard GR, Nerad JA, Carter KD et al. Clinical Characteristics Associated With Orbital Invasion of Cutaneous Basal Cell and Squamous Cell Tumors of the Eyelid. *Am J Ophthalmol* 1992; 113: 123–133. DOI: 10.1016/S0002-9394(14)71523-5
- [45] Leibovitch I, McNab A, Sullivan T. Et Al. Orbital Invasion by Periocular Basal Cell Carcinoma. *Ophthalmology* 2005; 112: 717–723. DOI: 10.1016/j.ophtha.2004.11.036
- [46] Niaz ZBM, Lamberty BGH. Perineural infiltration in basal cell carcinomas. *Br J Plast Surg* 1993; 46: 156–157. DOI: 10.1016/0007-1226(93)90150-A
- [47] Dubin N, Kopf AW. Multivariate risk score for recurrence of cutaneous basal cell carcinomas. *Arch Dermatol* 1983; 119: 373–377
- [48] Sun L, Chin R-I, Gastman B et al. Association of Disease Recurrence With Survival Outcomes in Patients With Cutaneous Squamous Cell Carcinoma of the Head and Neck Treated With Multimodality Therapy. *JAMA Dermatol* 2019; 155: 442. DOI: 10.1001/jamadermatol.2018.5453
- [49] Eigentler TK, Leiter U, Häfner H-M et al. Survival of Patients with Cutaneous Squamous Cell Carcinoma: Results of a Prospective Cohort Study. *Journal of Investigative Dermatology* 2017; 137: 2309–2315. DOI: 10.1016/j.jid.2017.06.025
- [50] Slaughter DP, Southwick HW, Smejkal W. “Field cancerization” in oral stratified squamous epithelium. Clinical implications of multicentric origin. *Cancer* 1953; 6: 963–968. DOI: 10.1002/1097-0142(195309)6:5<963::AID-CNCR2820060515>3.0.CO;2-Q
- [51] Braakhuis BJM, Tabor MP, Kummer JA et al. A genetic explanation of Slaughter’s concept of field cancerization: evidence and clinical implications. *Cancer Res* 2003; 63: 1727–1730
- [52] Braakhuis BJM, Tabor MP, Kummer JA et al. A genetic explanation of Slaughter’s concept of field cancerization: evidence and clinical implications. *Cancer Res* 2003; 63: 1727–1730
- [53] Andruska N, Mahapatra L, Brennenman RJ et al. Reduced Wide Local Excision Margins are Associated with Increased Risk of Relapse and Death from Merkel Cell Carcinoma. *Ann Surg Oncol* 2021; 28: 3312–3319. DOI: 10.1245/s10434-020-09145-7
- [54] Song Y, Azari FS, Tang R et al. Patterns of Metastasis in Merkel Cell Carcinoma. *Ann Surg Oncol* 2021; 28: 519–529. DOI: 10.1245/s10434-020-08587-3
- [55] Farley CR, Perez MC, Soelling SJ et al. Merkel Cell Carcinoma Outcomes: Does AJCC8 Underestimate Survival. *Ann Surg Oncol* 2020; 27: 1978–1985. DOI: 10.1245/s10434-019-08187-w
- [56] Schadendorf D, Lebbé C, zur Hausen A et al. Merkel cell carcinoma: Epidemiology, prognosis, therapy and unmet medical needs. *Eur J Cancer* 2017; 71: 53–69. DOI: 10.1016/j.ejca.2016.10.022
- [57] Harms KL, Healy MA, Nghiem P et al. Analysis of Prognostic Factors from 9387 Merkel Cell Carcinoma Cases Forms the Basis for the New 8th Edition AJCC Staging System. *Ann Surg Oncol* 2016; 23: 3564–3571. DOI: 10.1245/s10434-016-5266-4
- [58] Requena C, Manrique E, Nagore E. El lentigo maligno: actualización y claves en el diagnóstico y el tratamiento. *Actas Dermosifiliogr* 2023; 114: 413–424. DOI: 10.1016/j.ad.2023.02.019

- [59] Leitlinienprogramm Onkologie (Deutsche Krebsgesellschaft, Deutsche Krebshilfe, AWMF): S3-Leitlinie Prävention von Hautkrebs, Langversion 2.1, 2021, AWMF Registernummer: 032/052OL, [https://www.leitlinienprogramm\[1\]onkologie.de/leitlinien/hautkrebs-praevention/\(abgerufen am: 29.07.2023\)\)](https://www.leitlinienprogramm[1]onkologie.de/leitlinien/hautkrebs-praevention/(abgerufen%20am:29.07.2023))).
- [60] Grob JJ, Gaudy-Marqueste C, Guminski A et al. Position statement on classification of basal cell carcinomas. Part 2: EADO proposal for new operational staging system adapted to basal cell carcinomas. *Journal of the European Academy of Dermatology and Venereology* 2021; 35: 2149–2153. DOI: 10.1111/jdv.17467
- [61] Christensen E, Mjones P, Grimstad Ø et al. Diagnostic Accuracy in Subtyping Basal Cell Carcinoma by Clinical Diagnosis Compared with Punch Biopsy. *Acta Dermato Venereologica* 2014 0. DOI: 10.2340/00015555-2448
- [62] Roozeboom M, Kreukels H, Nelemans P et al. Subtyping Basal Cell Carcinoma by Clinical Diagnosis Versus Punch Biopsy. *Acta Dermato Venereologica* 2015; 95: 996–998. DOI: 10.2340/00015555-2113
- [63] Armstrong LTD, Magnusson MR, Guppy MPB. Risk factors for recurrence of facial basal cell carcinoma after surgical excision: A follow-up analysis. *Journal of Plastic, Reconstructive & Aesthetic Surgery* 2017; 70: 1738–1745. DOI: 10.1016/j.bjps.2017.04.006
- [64] Humphreys TR, Shah K, Wysong A et al. The role of imaging in the management of patients with nonmelanoma skin cancer. *J Am Acad Dermatol* 2017; 76: 591–607. DOI: 10.1016/j.jaad.2015.10.009
- [65] Schmitz L, Kahl P, Majores M et al. Actinic keratosis: correlation between clinical and histological classification systems. *Journal of the European Academy of Dermatology and Venereology* 2016; 30: 1303–1307. DOI: 10.1111/jdv.13626
- [66] Wheller L, Soyer HP. Clinical Features of Actinic Keratoses and Early Squamous Cell Carcinoma 2015; 58–63
- [67] Akay BN, Kocyigit P, Heper AO et al. Dermoscopy of flat pigmented facial lesions: diagnostic challenge between pigmented actinic keratosis and lentigo maligna. *British Journal of Dermatology* 2010; 163: 1212–1217. DOI: 10.1111/j.1365-2133.2010.10025.x
- [68] Huerta-Brogeras M, Olmos O, Borbujo J et al. Validation of Dermoscopy as a Real-time Noninvasive Diagnostic Imaging Technique for Actinic Keratosis. *Arch Dermatol* 2012; 148: 1159. DOI: 10.1001/archdermatol.2012.1060
- [69] Schmitz L, Gupta G, Stücker M et al. Evaluation of two histological classifications for actinic keratoses – <sc>PRO</sc> classification scored highest inter-rater reliability. *Journal of the European Academy of Dermatology and Venereology* 2019; 33: 1092–1097. DOI: 10.1111/jdv.15580
- [70] Fernández-Figueras MT, Carrato C, Sáenz X et al. Actinic keratosis with atypical basal cells (AK I) is the most common lesion associated with invasive squamous cell carcinoma of the skin. *Journal of the European Academy of Dermatology and Venereology* 2015; 29: 991–997. DOI: 10.1111/jdv.12848
- [71] Stratigos A, Garbe C, Lebbe C et al. Diagnosis and treatment of invasive squamous cell carcinoma of the skin: European consensus-based interdisciplinary guideline. *Eur J Cancer* 2015; 51: 1989–2007. DOI: 10.1016/j.ejca.2015.06.110
- [72] de Bree R, Takes RP, Castelijns JA et al. Advances in diagnostic modalities to detect occult lymph node metastases in head and neck squamous cell carcinoma. *Head Neck* 2015; 37: 1829–1839. DOI: 10.1002/hed.23814
- [73] Liao L-J, Lo W-C, Hsu W-L et al. Detection of cervical lymph node metastasis in head and neck cancer patients with clinically N0 neck—a meta-analysis comparing different imaging modalities. *BMC Cancer* 2012; 12: 236. DOI: 10.1186/1471-2407-12-236
- [74] Walsh NM, Cerroni L. Merkel cell carcinoma: A review. *J Cutan Pathol* 2021; 48: 411–421. DOI: 10.1111/cup.13910
- [75] Singh N, Alexander NA, Lachance K et al. Clinical benefit of baseline imaging in Merkel cell carcinoma: Analysis of 584 patients. *J Am Acad Dermatol* 2021; 84: 330–339. DOI: 10.1016/j.jaad.2020.07.065
- [76] Jenkins LN, Howle JR, Veness MJ. Sentinel lymph node biopsy in clinically node-negative Merkel cell carcinoma: the Westmead Hospital experience. *ANZ J Surg* 2019; 89: 520–523. DOI: 10.1111/ans.15228
- [77] Swetter SM, Tsao H, Bichakjian CK et al. Guidelines of care for the management of primary cutaneous melanoma. *J Am Acad Dermatol* 2019; 80: 208–250. DOI: 10.1016/j.jaad.2018.08.055
- [78] Geisse J, Caro I, Lindholm J et al. Imiquimod 5% cream for the treatment of superficial basal cell carcinoma: results from two phase III, randomized, vehicle-controlled studies. *J Am Acad Dermatol* 2004; 50: 722–733. DOI: 10.1016/j.jaad.2003.11.066
- [79] Roozeboom MH, Arits AHMM, Mosterd K et al. Three-Year Follow-Up Results of Photodynamic Therapy vs. Imiquimod vs. Fluorouracil for Treatment of Superficial Basal Cell Carcinoma: A Single-Blind, Noninferiority, Randomized Controlled Trial. *Journal of Investigative Dermatology* 2016; 136: 1568–1574. DOI: 10.1016/j.jid.2016.03.043
- [80] Arits AH, Mosterd K, Essers BA et al. Photodynamic therapy versus topical imiquimod versus topical fluorouracil for treatment of superficial basal-cell carcinoma: a single blind, non-inferiority, randomised controlled trial. *Lancet Oncol* 2013; 14: 647–654. DOI: 10.1016/S1470-2045(13)70143-8
- [81] Peng Q, Warloe T, Berg K et al. 5-Aminolevulinic acid-based photodynamic therapy. *Cancer* 1997; 79: 2282–2308. DOI: 10.1002/(SICI)1097-0142(19970615)79:12<2282::AID-CNCR2>3.0.CO;2-O
- [82] Basset-Seguín N, Ibbotson SH, Emtestam L et al. Topical methyl aminolaevulinate photodynamic therapy versus cryotherapy for superficial basal cell carcinoma: a 5 year randomized trial. *Eur J Dermatol* 2008; 18: 547–553. DOI: 10.1684/ejd.2008.0472
- [83] Szeimies R, Ibbotson S, Murrell D et al. A clinical study comparing methyl aminolaevulinate photodynamic therapy and surgery in small superficial basal cell carcinoma (8–20 mm), with a 12-month follow-up. *Journal of the European Academy of Dermatology and Venereology* 2008; 22: 1302–1311. DOI: 10.1111/j.1468-3083.2008.02803.x
- [84] Kuflik EG. Cryosurgery for Skin Cancer: 30-Year Experience and Cure Rates. *Dermatologic Surgery* 2004; 30: 297–300. DOI: 10.1111/j.1524-4725.2004.30090.x
- [85] Har-Shai Y, Sommer A, Gil T et al. Intralesional cryosurgery for the treatment of basal cell carcinoma of the lower extremities in elderly subjects: a feasibility study. *Int J Dermatol* 2016; 55: 342–350. DOI: 10.1111/ijd.13168
- [86] Berking C, Hauschild A, Kölbl O et al. Basal cell carcinoma. -treatments for the commonest skin cancer. *Dtsch Arztebl Int* 2014; 111: 389–395. DOI: 10.3238/arztebl.2014.0389
- [87] Drucker AM, Adam GP, Rofeberg V et al. Treatments of Primary Basal Cell Carcinoma of the Skin. *Ann Intern Med* 2018; 169: 456–466. DOI: 10.7326/M18-0678
- [88] McKeown SR, Hatfield P, Prestwich R] et al. Radiotherapy for benign disease; assessing the risk of radiation-induced cancer following exposure to intermediate dose radiation. *Br J Radiol* 2015; 88: 20150405. DOI: 10.1259/bjr.20150405
- [89] Dirschka T, Gupta G, Micali G et al. Real-world approach to actinic keratosis management: practical treatment algorithm for office-based dermatology. *Journal of Dermatological Treatment* 2017; 28: 431–442. DOI: 10.1080/09546634.2016.1254328
- [90] Arcuri D, Ramchatesingh B, Lagacé F et al. Pharmacological Agents Used in the Prevention and Treatment of Actinic Keratosis: A Review. *Int J Mol Sci* 2023; 24: 4989. DOI: 10.3390/ijms24054989
- [91] Smolinski MP, Bu Y, Clements J et al. Discovery of Novel Dual Mechanism of Action Src Signaling and Tubulin Polymerization Inhibitors (KX2-391 and KX2-361). *J Med Chem* 2018; 61: 4704–4719. DOI: 10.1021/acs.jmedchem.8b00164

- [92] Blauvelt A, Kempers S, Lain E et al. Phase 3 Trials of Tirbanibulin Ointment for Actinic Keratosis. *New England Journal of Medicine* 2021; 384: 512–520. DOI: 10.1056/NEJMoa2024040
- [93] Mendenhall WM, Amdur RJ, Hinerman RW et al. Skin Cancer of the Head and Neck With Perineural Invasion. *Am J Clin Oncol* 2007; 30: 93–96. DOI: 10.1097/01.coc.0000251224.16075.60
- [94] Lansbury L, Bath-Hextall F, Perkins W et al. Interventions for non-metastatic squamous cell carcinoma of the skin: systematic review and pooled analysis of observational studies. *BMJ* 2013; 347: f6153–f6153. DOI: 10.1136/bmj.f6153
- [95] Fang LC, Lemos B, Douglas J et al. Radiation monotherapy as regional treatment for lymph node-positive Merkel cell carcinoma. *Cancer* 2010; 116: 1783–1790. DOI: 10.1002/cncr.24919
- [96] Farshad A, Burg G, Panizzon R et al. A retrospective study of 150 patients with lentigo maligna and lentigo maligna melanoma and the efficacy of radiotherapy using Grenz or soft X-rays. *British Journal of Dermatology* 2002; 146: 1042–1046. DOI: 10.1046/j.1365-2133.2002.04750.x
- [97] Trakatelli M, Morton C, Nagore E et al. Update of the European guidelines for basal cell carcinoma management. *European Journal of Dermatology* 2014; 24: 312–329. DOI: 10.1684/ejd.2014.2271
- [98] Kauvar ANB, Cronin T, Roenigk R et al. Consensus for Nonmelanoma Skin Cancer Treatment. *Dermatologic Surgery* 2015; 41: 550–571. DOI: 10.1097/DSS.0000000000000296
- [99] Gullette Y, Goldberg N, Silverman RP et al. What Is the Best Surgical Margin for a Basal Cell Carcinoma: A Meta-Analysis of the Literature. *Plast Reconstr Surg* 2010; 126: 1222–1231. DOI: 10.1097/PRS.0b013e3181ea450d
- [100] Nahhas AF, Scarbrough CA, Trotter S. A Review of the Global Guidelines on Surgical Margins for Nonmelanoma Skin Cancers. *J Clin Aesthet Dermatol* 2017; 10: 37–46
- [101] Wolf DJ, Zitelli JA. Surgical margins for basal cell carcinoma. *Arch Dermatol* 1987; 123: 340–344
- [102] Bichakjian CK, Olencki T, Aasi SZ et al. Basal Cell Skin Cancer, Version 1.2016, NCCN Clinical Practice Guidelines in Oncology. *Journal of the National Comprehensive Cancer Network* 2016; 14: 574–597. DOI: 10.6004/jnccn.2016.0065
- [103] Möhrle M. Von der „mikroskopisch kontrollierten Chirurgie“ zur „3D-Histologie“ – eine Erfolgsgeschichte. *Aktuelle Derm* 2009; 35: 283–286. DOI: 10.1055/s-0029-1214845
- [104] Chen OM, Kim K, Steele C et al. Advances in Management and Therapeutics of Cutaneous Basal Cell Carcinoma. *Cancers (Basel)* 2022; 14: 3720. DOI: 10.3390/cancers14153720
- [105] Rowe De, Carroll Rj, Day Cl. Mohs Surgery Is the Treatment of Choice for Recurrent (Previously Treated) Basal Cell Carcinoma. *J Dermatol Surg Oncol* 1989; 15: 424–431. DOI: 10.1111/j.1524-4725.1989.tb03249.x
- [106] Abramson AK, Krasny MJ, Goldman GD. Tangential Shave Removal of Basal Cell Carcinoma. *Dermatologic Surgery* 2013; 39: 387–392. DOI: 10.1111/dsu.12106
- [107] Stratigos AJ, Garbe C, Dessinoti C et al. European interdisciplinary guideline on invasive squamous cell carcinoma of the skin: Part 1. epidemiology, diagnostics and prevention. *Eur J Cancer* 2020; 128: 60–82. DOI: 10.1016/j.ejca.2020.01.007
- [108] Zhang J, Wang Y, Wijaya WA et al. Efficacy and prognostic factors of adjuvant radiotherapy for cutaneous squamous cell carcinoma: A systematic review and meta-analysis. *Journal of the European Academy of Dermatology and Venereology* 2021; 35: 1777–1787. DOI: 10.1111/jdv.17330
- [109] Sahovaler A, Krishnan RJ, Yeh DH et al. Outcomes of Cutaneous Squamous Cell Carcinoma in the Head and Neck Region With Regional Lymph Node Metastasis. *JAMA Otolaryngology–Head & Neck Surgery* 2019; 145: 352. DOI: 10.1001/jamaoto.2018.4515
- [110] Porceddu SV, Bressler M, Poulsen MG et al. Postoperative Concurrent Chemoradiotherapy Versus Postoperative Radiotherapy in High-Risk Cutaneous Squamous Cell Carcinoma of the Head and Neck: The Randomized Phase III TROG 05.01 Trial. *Journal of Clinical Oncology* 2018; 36: 1275–1283. DOI: 10.1200/JCO.2017.77.0941
- [111] Han AY, Patel PB, Anderson M et al. Adjuvant radiation therapy improves patient survival in early-stage merkel cell carcinoma: A 15-year single-institution study. *Laryngoscope* 2018; 128 1862–1866. DOI: 10.1002/lary.27031
- [112] Hazan C, Dusza SW, Delgado R et al. Staged excision for lentigo maligna and lentigo maligna melanoma: A retrospective analysis of 117 cases. *J Am Acad Dermatol* 2008; 58: 142–148. DOI: 10.1016/j.jaad.2007.09.023
- [113] Iznardo H, Garcia-Melendo C, Yélamos O. <p>Lentigo Maligna: Clinical Presentation and Appropriate Management</p>. *Clin Cosmet Investig Dermatol* 2020; Volume 13: 837–855. DOI: 10.2147/CCID.S224738
- [114] Robinson JK. Actinic Cheilitis: A Prospective Study Comparing Four Treatment Methods. *Archives of Otolaryngology – Head and Neck Surgery* 1989; 115: 848–852. DOI: 10.1001/archotol.1989.01860310086029
- [115] Lai M, Pampena R, Cornacchia L et al. Treatments of actinic cheilitis: A systematic review of the literature. *J Am Acad Dermatol* 2020; 83: 876–887. DOI: 10.1016/j.jaad.2019.07.106
- [116] Perea-Milla López E, Miñarro-del Moral RM, Martínez-García C et al. Lifestyles, environmental and phenotypic factors associated with lip cancer: a case–control study in southern Spain. *Br J Cancer* 2003; 88: 1702–1707. DOI: 10.1038/sj.bjc.6600975
- [117] Wang DM, Kraft S, Rohani P et al. Association of Nodal Metastasis and Mortality With Vermilion vs Cutaneous Lip Location in Cutaneous Squamous Cell Carcinoma of the Lip. *JAMA Dermatol* 2018; 154: 701. DOI: 10.1001/jamadermatol.2018.0792
- [118] Gooris PJJ, Vermey A, de Visscher JGAM et al. Supraomohyoid neck dissection in the management of cervical lymph node metastases of squamous cell carcinoma of the lower lip. *Head Neck* 2002; 24: 678–683. DOI: 10.1002/hed.10079
- [119] Bhandari K, Wang D, Li S et al. Primary cN0 lip squamous cell carcinoma and elective neck dissection: Systematic review and meta-analysis. *Head Neck* 2015; 37: 1392–1400. DOI: 10.1002/hed.23772
- [120] Newlands C, Currie R, Memon A et al. Non-melanoma skin cancer: United Kingdom National Multidisciplinary Guidelines. *J Laryngol Otol* 2016; 130: S125–S132. DOI: 10.1017/S0022215116000554
- [121] Martinez J-C, JI Cook. High-Risk Cutaneous Squamous Cell Carcinoma without Palpable Lymphadenopathy: Is There a Therapeutic Role for Elective Neck Dissection? *Dermatologic Surgery* 2007; 33: 410–420. DOI: 10.1111/j.1524-4725.2007.33087.x
- [122] Amit M, Liu C, Mansour J et al. Elective neck dissection versus observation in patients with head and neck cutaneous squamous cell carcinoma. *Cancer* 2021; 127: 4413–4420. DOI: 10.1002/cncr.33773
- [123] Peiffer N, Kutz JW, Myers LL et al. Patterns of Regional Metastasis in Advanced Stage Cutaneous Squamous Cell Carcinoma of the Auricle. *Otolaryngology–Head and Neck Surgery* 2011; 144: 36–42. DOI: 10.1177/0194599810390908
- [124] Ferlito A, Rinaldo A, Silver CE et al. Elective and therapeutic selective neck dissection. *Oral Oncol* 2006; 42: 13–24. DOI: 10.1016/j.oraloncology.2005.03.009
- [125] Audet N, Palme CE, Gullane PJ et al. Cutaneous metastatic squamous cell carcinoma to the parotid gland: analysis and outcome. *Head Neck* 2004; 26: 727–732. DOI: 10.1002/hed.20048
- [126] Rotman A, Kerr SJ, Giddings CEB. Elective neck dissection in metastatic cutaneous squamous cell carcinoma to the parotid gland: A systematic review and meta-analysis. *Head Neck* 2019; 41: 1131–1139. DOI: 10.1002/hed.25561

- [127] Han A, Ratner D. What is the role of adjuvant radiotherapy in the treatment of cutaneous squamous cell carcinoma with perineural invasion? *Cancer* 2007; 109: 1053–1059. DOI: 10.1002/cncr.22509
- [128] Gunaratne DA, Howle JR, Veness MJ. Sentinel lymph node biopsy in Merkel cell carcinoma: a 15-year institutional experience and statistical analysis of 721 reported cases. *British Journal of Dermatology* 2016; 174: 273–281. DOI: 10.1111/bjd.14240
- [129] Stokes JB, Graw KS, Dengel LT et al. Patients With Merkel Cell Carcinoma Tumors ≤ 1.0 cm in Diameter Are Unlikely to Harbor Regional Lymph Node Metastasis. *Journal of Clinical Oncology* 2009; 27: 3772–3777. DOI: 10.1200/JCO.2008.20.8272
- [130] Iyer JG, Storer BE, Paulson KG et al. Relationships among primary tumor size, number of involved nodes, and survival for 8044 cases of Merkel cell carcinoma. *J Am Acad Dermatol* 2014; 70: 637–643. DOI: 10.1016/j.jaad.2013.11.031
- [131] Timmer FCA, Klop WMC, Relyveld GN et al. Merkel cell carcinoma of the head and neck: emphasizing the risk of undertreatment. *European Archives of Oto-Rhino-Laryngology* 2016; 273: 1243–1251. DOI: 10.1007/s00405-015-3558-0
- [132] Cheraghlou S, Agogo GO, Girardi M. Evaluation of Lymph Node Ratio Association With Long-term Patient Survival After Surgery for Node-Positive Merkel Cell Carcinoma. *JAMA Dermatol* 2019; 155: 803–811. DOI: 10.1001/jamadermatol.2019.0267
- [133] Hong NJL, Wright FC, Gagliardi AR et al. Examining the potential relationship between multidisciplinary cancer care and patient survival: An international literature review. *J Surg Oncol* 2010; 102: 125–134. DOI: 10.1002/jso.21589
- [134] Lamb BW, Brown KF, Nagpal K et al. Quality of Care Management Decisions by Multidisciplinary Cancer Teams: A Systematic Review. *Ann Surg Oncol* 2011; 18: 2116–2125. DOI: 10.1245/s10434-011-1675-6
- [135] Bundesministerium für Gesundheit. Broschüre: Nationaler Krebsplan – Handlungsfelder, Ziele und Umsetzungsempfehlungen. Berlin 2012
- [136] Ascierto PA, Schadendorf D. Update in the treatment of non-melanoma skin cancers: the use of PD-1 inhibitors in basal cell carcinoma and cutaneous squamous-cell carcinoma. *J Immunother Cancer* 2022; 10: e005082. DOI: 10.1136/jitc-2022-005082
- [137] Harrington C, Kwan W. Radiotherapy and Conservative Surgery in the Locoregional Management of Merkel Cell Carcinoma: The British Columbia Cancer Agency Experience. *Ann Surg Oncol* 2016; 23: 573–578. DOI: 10.1245/s10434-015-4812-9
- [138] Takagishi SR, Marx TE, Lewis C et al. Postoperative radiation therapy is associated with a reduced risk of local recurrence among low risk Merkel cell carcinomas of the head and neck. *Adv Radiat Oncol* 2016; 1: 244–251. DOI: 10.1016/j.adro.2016.10.003
- [139] Becker JC, Ugurel S, Leiter U et al. Adjuvant immunotherapy with nivolumab versus observation in completely resected Merkel cell carcinoma (ADMEC-O): disease-free survival results from a randomised, open-label, phase 2 trial. *The Lancet* 2023. DOI: 10.1016/S0140-6736(23)00769-9
- [140] Ferrarotto R, Nagarajan P, Maronge JM et al. Outcomes of Treatment With Neoadjuvant Cemiplimab for Patients With Advanced, Resectable Cutaneous Squamous Cell Carcinoma of the Head and Neck. *JAMA Otolaryngology–Head & Neck Surgery* 2023. DOI: 10.1001/jamaoto.2023.1729
- [141] Gross ND, Miller DM, Khushalani NI et al. Neoadjuvant Cemiplimab for Stage II to IV Cutaneous Squamous-Cell Carcinoma. *New England Journal of Medicine* 2022; 387: 1557–1568. DOI: 10.1056/NEJMoa2209813
- [142] Topalian SL, Bhatia S, Amin A et al. Neoadjuvant Nivolumab for Patients With Resectable Merkel Cell Carcinoma in the CheckMate 358 Trial. *Journal of Clinical Oncology* 2020; 38: 2476–2487. DOI: 10.1200/JCO.20.00201
- [143] Sekulic A, Migden MR, Oro AE et al. Efficacy and Safety of Vismodegib in Advanced Basal-Cell Carcinoma. *New England Journal of Medicine* 2012; 366: 2171–2179. DOI: 10.1056/NEJMoa1113713
- [144] Migden MR, Guminski A, Gutzmer R et al. Treatment with two different doses of sonidegib in patients with locally advanced or metastatic basal cell carcinoma (BOLT): a multicentre, randomised, double-blind phase 2 trial. *Lancet Oncol* 2015; 16: 716–728. DOI: 10.1016/S1470-2045(15)70100-2
- [145] Lear JT, Migden MR, Lewis KD et al. Long-term efficacy and safety of sonidegib in patients with locally advanced and metastatic basal cell carcinoma: 30-month analysis of the randomized phase 2 BOLT study. *Journal of the European Academy of Dermatology and Venereology* 2018; 32: 372–381. DOI: 10.1111/jdv.14542
- [146] Stratigos AJ, Sekulic A, Peris K et al. Cemiplimab in locally advanced basal cell carcinoma after hedgehog inhibitor therapy: an open-label, multi-centre, single-arm, phase 2 trial. *Lancet Oncol* 2021; 22: 848–857. DOI: 10.1016/S1470-2045(21)00126-1
- [147] Stratigos AJ, Sekulic A, Peris K et al. Cemiplimab in locally advanced basal cell carcinoma after hedgehog inhibitor therapy: an open-label, multi-centre, single-arm, phase 2 trial. *Lancet Oncol* 2021; 22: 848–857. DOI: 10.1016/S1470-2045(21)00126-1
- [148] Rischin D, Khushalani NI, Schmults CD et al. Integrated analysis of a phase 2 study of cemiplimab in advanced cutaneous squamous cell carcinoma: extended follow-up of outcomes and quality of life analysis. *J Immunother Cancer* 2021; 9: e002757. DOI: 10.1136/jitc-2021-002757
- [149] Hughes BGM, Munoz-Couselo E, Mortier L et al. Pembrolizumab for locally advanced and recurrent/metastatic cutaneous squamous cell carcinoma (KEYNOTE-629 study): an open-label, nonrandomized, multicenter, phase II trial. *Ann Oncol* 2021; 32: 1276–1285. DOI: 10.1016/j.annonc.2021.07.008
- [150] Hitt R, Irigoyen A, Cortes-Funes H et al. Phase II study of the combination of cetuximab and weekly paclitaxel in the first-line treatment of patients with recurrent and/or metastatic squamous cell carcinoma of head and neck. *Annals of Oncology* 2012; 23: 1016–1022. DOI: 10.1093/annonc/mdr367
- [151] Glutsch V, Kneitz H, Gesierich A et al. Activity of ipilimumab plus nivolumab in avelumab-refractory Merkel cell carcinoma. *Cancer Immunology, Immunotherapy* 2021; 70: 2087–2093. DOI: 10.1007/s00262-020-02832-0
- [152] Nghiem P, Kaufman HL, Bharmal M et al. Systematic literature review of efficacy, safety and tolerability outcomes of chemotherapy regimens in patients with metastatic Merkel cell carcinoma. *Future Oncology* 2017; 13: 1263–1279. DOI: 10.2217/fo-2017-0072