

Eosinophile Granulomatose mit Polyangiitis – ein Übersichtsartikel

Eosinophilic Granulomatosis with Polyangiitis – a Review Article

Autoren

Viktoria Schindler, Nils Venhoff

Institut

Klinik für Rheumatologie und Klinische Immunologie,
Department Innere Medizin, Universitätsklinikum Freiburg,
Freiburg, Germany

Schlüsselwörter

Eosinophile Granulomatose mit Polyangiitis, Pathogenese,
Diagnostik, Management, Therapie

Key words

eosinophilic granulomatosis with polyangiitis, pathogenesis,
diagnostics, management, treatment

online publiziert 14.11.2022

Bibliografie

Akt Rheumatol 2023; 48: 50–59

DOI 10.1055/a-1947-5254

ISSN 0341-051X

© 2023. Thieme. All rights reserved.

Georg Thieme Verlag, Rüdigerstraße 14,
70469 Stuttgart, Germany

Correspondence

Prof. Nils Venhoff

Universitätsklinikum Freiburg

Rheumatologie und Klinische Immunologie

Hugstetter Straße 55

79106 Freiburg

Germany

Tel.: 076127034210

nils.venhoff@uniklinik-freiburg.de

ZUSAMMENFASSUNG

Die eosinophile Granulomatose mit Polyangiitis (EGPA) ist eine seltene Form der ANCA-assoziierten Vaskulitiden (AAV) aus der Gruppe der Kleingefäßvaskulitiden. Sie ist definiert als eine Vaskulitis kleiner und mittelgroßer Gefäße mit granulomatöser Entzündung sowie Blut- und Gewebeeosinophilie. Fast alle Patienten haben allergische Symptome mit Asthma bronchiale und rhinosinuitischen Beschwerden. Das sonstige klinische Spektrum variiert je nach Lokalisation, Schweregrad und Art der Krankheitsmanifestation. Durch die eosinophile Infiltration und Inflammation kann es zu Rhinosinuitis, Pneumonitis, gastrointestinaler Beteiligung und Kardiomyopathie kommen.

Insbesondere Letztere ist mit einer schlechteren Prognose assoziiert. Als nekrotisierende pauci-immune Kleingefäßvaskulitis kann die EGPA, ähnlich wie die anderen AAV, pulmonale Infiltrate mit alveolärer Hämorrhagie, eine Glomerulonephritis, kutane Vaskulitis mit Purpura, sowie zentrale und periphere neurologische Schädigungen verursachen. Das Auftreten perinukleärer ANCA (pANCA), mit Spezifität gegen die Myeloperoxidase (MPO) wird in etwa einem Drittel der Fälle beobachtet, ist allerdings nicht spezifisch für die EGPA. MPO-ANCA-positive Patienten haben häufiger eine periphere neurologische Beteiligung und eine Glomerulonephritis, während ANCA-negative Patienten häufiger eine kardiale und pulmonale Beteiligung aufweisen. Eine differentialdiagnostische Herausforderung im klinischen Alltag stellt die Abgrenzung zum hypereosinophilen Syndrom (HES) dar. Das Therapiekonzept der EGPA hängt davon ab, ob der Schweregrad der Erkrankung potentiell Organ- oder lebensbedrohlich ist. Bei schweren Formen der EGPA werden in der Akuttherapie hauptsächlich Glukokortikoide in Kombination mit Cyclophosphamid eingesetzt. Rituximab wird mittlerweile als alternative Behandlungsoption in den Leitlinien genannt. Zur Remissionserhaltung stehen verschiedene immunsuppressive Therapien zur Verfügung. Bei EGPA ohne schwere Organbeteiligung ist die IL-5 Blockade mit Mepolizumab zugelassen.

ABSTRACT

Eosinophilic granulomatosis with polyangiitis (EGPA) is a rare form of ANCA-associated vasculitis (AAV) within the group of small vessel vasculitides. It is defined by vasculitis of small and medium-sized vessels with granulomatous inflammation and blood and tissue eosinophilia. Almost all patients have allergic symptoms with bronchial asthma and rhinosinusitis symptoms. Further clinical manifestations vary depending on the localisation, severity, and type of disease manifestation. Eosinophilic infiltration and inflammation may result in rhinosinusitis, pneumonitis, gastrointestinal involvement, and cardiomyopathy. The latter, in particular, is associated with a worse prognosis. As a necrotising pauci-immune small-vessel vasculitis, EGPA, similar to the other AAVs, can cause pulmonary infiltrates with alveolar haemorrhage, glomerulonephritis, cutaneous vasculitis with purpura as well as central and peripheral neurologic injuries. The presence of perinuclear ANCA (pANCA) with specificity against myeloperoxidase (MPO) is observed in approximately one-third of patients but is not specific to EGPA. MPO-ANCA-positive patients are more likely to have peripheral neurologic

involvement and glomerulonephritis, whereas ANCA-negative patients are more likely to have cardiac and pulmonary involvement. What is frequently challenging in the clinical routine is to differentiate EGPA from the hypereosinophilic syndrome (HES). The therapeutic approach to EGPA depends on whether the severity of the disease is potentially organ or life-threatening. For severe forms of EGPA, acute therapy mainly includes gluco-

corticoids in combination with cyclophosphamide. Rituximab has come to be mentioned as an alternative treatment option in the guidelines. Various immunosuppressive therapies are available for remission maintenance. In EGPA without severe organ involvement, IL-5 blockade with mepolizumab is an approved treatment.

Einleitung

Die EGPA gehört zu den Kleingefäßvaskulitiden. In der Gruppe der Kleingefäßvaskulitiden wird zwischen ANCA-assoziierten Vaskulitiden (AAV) und Immunkomplexvaskulitiden unterschieden. AAV sind durch eine nekrotisierende Entzündung der Gefäßwand gekennzeichnet, mit prädominantem Befall kleiner intraparenchymatöser Arterien, Arteriolen, Kapillaren und Venolen. Mittelgroße und seltener große Gefäße können ebenso betroffen sein. Charakteristisch ist die Assoziation mit Autoantikörpern gerichtet gegen zytoplasmatische Antigene neutrophiler Granulozyten (ANCA), welche allerdings nicht zwingend nachweisbar sein müssen. Zu Immunkomplexablagerungen kommt es dabei im Gegensatz zu den Immunkomplexvermittelten Vaskulitiden nicht oder weniger, weshalb von pauci-immuner Vaskulitis gesprochen wird.

ANCA-assoziierte Vaskulitiden werden klassisch anhand des klinischen Phänotyps eingeteilt in die Granulomatose mit Polyangiitis (GPA, ehemals Morbus Wegener), die mikroskopische Polyangiitis (MPA) und die EGPA (ehemals Churg-Strauss-Syndrom). In der Immunfluoreszenztestung werden zytoplasmatische (cANCA) und perinukleäre (pANCA) Fluoreszenzmuster unterschieden. Die häufigste Zielstruktur der cANCA ist Proteinase-3 (PR3-ANCA), die der pANCA die Myeloperoxidase (MPO-ANCA).

Die klinische Einteilung wird zunehmend zugunsten der Einteilung nach ANCA-Subtypen hinterfragt. Dies basiert auf der Korrelation genetischer Prädisposition, Pathophysiologie und Therapieansprechen mit dem ANCA-Subtypen [1]. Dieser Artikel soll eine Übersicht über den aktuellen Stand in Pathophysiologie, Klinik, Diagnostik und Therapie der EGPA vermitteln.

Definition EGPA

Die EGPA ist wesentlich durch folgende Punkte gekennzeichnet: 1) eine nekrotisierende Gefäßentzündung insbesondere kleiner bis mittelgroßer Gefäße, 2) eine eosinophilen-reiche, nekrotisierende, granulomatöse Entzündungsreaktion und 3) die Assoziation mit Eosinophilie und Asthma [2]. Histopathologisches Merkmal ist also eine Eosinophilen-reiche, nekrotisierende granulomatöse Entzündungsreaktion mit Kleingefäßvaskulitis. Befallen ist häufig der Respirationstrakt. Die Prädominanz von Eosinophilen im Blut sowie deren Gewebeanvasion ist kennzeichnend für die Erkrankung. Zudem kommt es häufig zu einer extravasalen granulomatösen oder nicht-granulomatösen Beteiligung mit eosinophiler Infiltration v. a. der Lunge, des Myokards und des Gastrointestinaltrakts.

Epidemiologie

In den letzten Jahren wurde bei den AAV eine zunehmende Inzidenz mit 15–50 neuen Fällen pro 1 Million/Jahr bei einer Prävalenz von 300–400 Fällen pro 1 Million Einwohner beschrieben. Die EGPA ist mit einer jährlichen Inzidenz von 0,9–2,4 und einer Prävalenz von 10,7–17,8 pro 1 Million die seltenste der drei AAV [3]. Frauen und Männer sind gleich häufig betroffen. Innerhalb der AAV gibt es große regionale Unterschiede. Während die PR3-AAV in Europa am häufigsten vorkommt, werden in Asien (insb. Japan) häufiger Fälle von MPO-AAV beschrieben [4].

Pathophysiologie

Im Zentrum des Krankheitsgeschehens der EGPA steht die Eosinophilen-getriggerte Inflammation. Als Ursache hierfür wird eine Dysfunktion in der Kommunikation zwischen angeborener und erworbener Immunantwort diskutiert. Die EGPA gilt aufgrund der Eosinophilie und der Erhöhung verschiedener Th2-Zytokine als eine Th2-vermittelte Erkrankung. Einer der wichtigsten Vertreter der Th2-Zytokine in der EGPA ist Interleukin 5 (IL-5) mit Einfluss auf Differenzierung, Proliferation und Erhaltung eosinophiler Granulozyten [5]. Aktivierte Eosinophile agieren proinflammatorisch durch Ausschüttung zytotoxischer Granula-Proteine (z. B. major basic protein oder eosinophil Peroxidase) und Lipid Mediatoren, die zu einer lokalen Gewebsentzündung und -schädigung führen [6]. Innate lymphoide Zellen (ILC) sind Gewebe-ständige Zellen und spielen eine Rolle in der Kommunikation von Epithelzellen und Immunzellen. Über Zytokinproduktion, insbesondere auch IL-5, kann eine Th2-Immunantwort initiiert sowie Eosinophile und Mastzellen rekrutiert werden. Eine potentielle Rolle von ILCs in der Pathophysiologie der EGPA bleibt noch unklar, allerdings erscheint eine Vermittlungsfunktion zwischen angeborenem und erworbenem Immunsystem möglich [7].

Bedeutung der ANCA in Pathogenese und Phänotypisierung

Der Phänotyp der EGPA hängt wesentlich vom ANCA-Status ab. So wird die ANCA-positive (ANCA +) von der ANCA-negativen EGPA unterschieden. Allgemein werden AAV als ANCA negativ bezeichnet, wenn diese nach der revidierten Nomenklatur der Chapel-Hill-Konsensus-Konferenz die Kriterien einer AAV erfüllt, allerdings keine ANCA detektierbar sind. Die Einteilung in ANCA negativ und ANCA positiv basiert auf klinischen, histologischen und genetischen Unterschieden dieser Gruppen. Bei nur etwa einem Drittel der EGPA-Patienten lassen sich ANCA nachweisen (90–100% MPO-

ANCA) [4]. In dieser Gruppe steht die klassische vaskulitische Komponente im Vordergrund mit peripherer Neuropathie, kutaner Purpura, nekrotisierender Glomerulonephritis oder pulmonalen Infiltraten bis zur alveolären Hämorrhagie. So werden in EGPA-Patienten mit Nierenbeteiligung signifikant häufiger ANCA nachgewiesen als in Patienten ohne Nierenbeteiligung [8]. Histologisch werden bei der MPO-ANCA positiven EGPA häufiger vaskulitische Manifestationen ähnlich der MPA nachgewiesen, während nicht-vaskulitische Pathologien wie Granulome und eosinophile Infiltrate in beiden Gruppen gleich häufig auftreten.

Bei den ANCA-negativen Patienten kommt es betont zu einer Eosinophilen-getriggerten extravasalen Inflammation mit Eosinophilen-Infiltration ins Gewebe. Nachfolgend treten Organkomplikationen wie Kardiomyopathie, pulmonale Infiltrate oder gastrointestinale Beteiligung gehäuft in dieser Gruppe auf. Die pathogenetische Rolle von ANCA in der EGPA ist nicht abschließend geklärt. Ein direkter toxischer Einfluss auf Endothelzellen sowie eine Interaktion mit neutrophilen Granulozyten wird als Ursache der Vaskulitis und somit der pulmonalen Hämorrhagien und nekrotisierenden Glomerulonephritis vermutet. Es wird angenommen, dass Neutrophile Zytokin-getriggert zytoplasmatische ANCA-Antigene auf ihrer Oberfläche exprimieren. Durch anschließende Bindung der ANCA an diese Antigene werden Neutrophile aktiviert, was in der Folge zur vorzeitigen, gefäßwandnahen Aktivierung und Freisetzung toxischer Enzyme und reaktiver Sauerstoffradikale führt. Durch ANCA aktivierte Monozyten tragen weiter zur Neutrophilenrekrutierung und -aktivierung bei und bilden Granulome. Somit kommt es zum histologischen Bild einer granulomatösen nekrotisierenden Vaskulitis. Aktivierte Neutrophile können zudem nicht nur direkt das Endothel schädigen, sondern auch MPO-Antigen ablagern. Eine T-Zell-vermittelte Entzündungsreaktion kann zu weiterer Gewebsschädigung führen. Die Interaktion von B- und T-Lymphozyten, der Nachweis von ANCA-Autoantikörpern und der gute therapeutische Effekt B-Zell-depletierender Therapien sind Indikatoren für eine zentrale Rolle von B-Lymphozyten in der Pathogenese dieser Erkrankung [4]. Nicht alle MPO-ANCA sind zwingend pathogen. So können niedrig-titrige, nicht-pathogene ANCA in Gesunden vorkommen bzw. EGPA-Patienten mit Vaskulitis ANCA negativ sein [9]. ANCA-Titer korrelieren nicht zwingend mit der Krankheitsaktivität der EGPA und können in klinischen Remissionsphasen persistieren oder ansteigen [10, 11]. Die MPO-ANCA-positive EGPA ist ebenso wie andere MPO-ANCA-assoziierte AAV, wie die mikroskopische Polyangiitis, mit einer HLA Klasse II vermittelten Autoimmunität assoziiert. So ist ein starker Zusammenhang mit HLA-DQ in Patienten mit ANCA-positiver EGPA beschrieben, während dies bei ANCA-negativer EGPA nicht nachgewiesen werden konnte. Die ANCA-negative EGPA wird dagegen mit genetischen Varianten der GPA33 und IL5/IRF1 Genloci in Verbindung gebracht, die wiederum genetischen Profilen entzündlicher Darmerkrankungen ähneln. Die Variante des GPA33 Genlocus ist mit einer veränderten Expression eines respiratorischen und intestinalen Barriereproteins assoziiert, so dass eine mukosale Barriere Störung und eine zentrale Rolle des angeborenen Immunsystems in der Pathogenese der EGPA vermutet wird. IRF1/IL-5 wird Einfluss auf die Regulation von IL-4 und IL-5 zugeschrieben, welche wiederum als Th2-Zytokine wesentliche Treiber eosinophiler Inflammation sind [12].

Der Weg zur Diagnose EGPA

Klinisches Bild

Das mittlere Erkrankungsalter bei Erstmanifestation der EGPA liegt zwischen 50–60 Jahren. Klassischerweise werden drei klinische Stadien der EGPA durchlaufen. In der Prodromalphase dominiert die allergische Symptomatik mit Asthma bronchiale oder Rhinosinusitis. In der eosinophilen Phase kommt es zu Bluteosinophilie und eosinophiler Infiltration multipler Organe. Die vaskulitische Phase ist schließlich durch die charakteristische nekrotisierende Kleingefäßvaskulitis mit potentiell organ- und lebensbedrohlichen Manifestationen charakterisiert, die von Granulombildung begleitet wird. In dieser Phase kommt es häufig zu systemischer Symptomatik mit Fieber, Abgeschlagenheit, Müdigkeit und Gewichtsverlust. In der klinischen Realität sind diese Phasen oft nicht klar voneinander zu trennen [13]. Am häufigsten kommt es zu Krankheitsmanifestationen an den peripheren Nerven und im oberen Respirationstrakt.

Respiratorische Manifestationen

Bei fast allen EGPA-Patienten (>90%) liegt ein Asthma bronchiale in der Vorgeschichte vor [4]. Meist manifestierte sich das Asthma bereits Jahre vor Diagnose der EGPA und wurde aufgrund der Symptomschwere und unzureichender Kontrolle unter Standardtherapie bereits mit systemischen Glukokortikoiden therapiert [14]. 48–96% der Patienten mit EGPA haben eine HNO-Beteiligung, meist als rezidivierende Sinusitiden, Polyposis nasi, allergische Rhinitis und chronische seröse Otitis media [3]. Symptomatisch treten gesteigerte Nasensekretion, Nasenatmungsbehinderung, Geruchs- und Geschmacksminderung oder Gesichtsschmerzen mit Druckgefühl über den Nasennebenhöhlen auf. Nekrotisierende Läsionen des oberen Respirationstrakts und des Nasopharynx hingegen sind deutlich seltener als bei der GPA.

Eine Lungenbeteiligung der EGPA ist häufig und betrifft etwa die Hälfte der Patienten. In der Regel manifestiert sich diese klinisch mit Dyspnoe und Husten. In der Bildgebung sind wandernde Milchglasinfiltrate mit peripherer Betonung sichtbar, welche histologisch eosinophilen Infiltraten entsprechen. Pulmonale kavitäre Rundherde treten selten auf. Beim Auftreten von Hämoptysen muss an eine alveoläre Hämorrhagie gedacht werden. Diese tritt allerdings bei der EGPA seltener auf als bei den anderen AAV und ist mit positiven ANCA assoziiert [3, 15]. Alle EGPA-Patienten sollten eine lungenfunktionelle Untersuchung mit Erfassung der Diffusionskapazität erhalten. Hierbei kann eine pulmonale Obstruktion bei asthmatischer Manifestation ebenso wie eine Restriktion mit reduzierten Lungenvolumina auffallen. Bei Verdacht auf eine pulmonale Beteiligung sollte eine Bildgebung erfolgen, die CT-Schnittbildgebung ist dabei deutlich sensitiver als die konventionelle Röntgen-diagnostik [16]. Eine hohe Eosinophilenzahl in der bronchoalveolären Lavage (BAL) kann hinweisend auf eine EGPA sein, ist allerdings nicht spezifisch und kann bei Patienten ohne aktive Pneumonitis auch fehlen [17]. Paranasale Manifestationen können mittels CT nachgewiesen werden.

Neurologische Beteiligung

Die Nervenbeteiligung betrifft meistens periphere Nerven im Sinne einer Mononeuritis multiplex. Seltener werden in absteigender

Häufigkeit eine distal ascendierende, symmetrische Polyneuropathie (24%), asymmetrische Polyneuropathie (3%) oder lumbale Radikulopathie (3%) beobachtet. Zentrale neurologische Manifestationen wie zerebrale Hämorrhagien, Infarkte, Hirnnervenausfälle und ophthalmologische Beteiligung sind seltener aber ebenfalls bei der EGPA beschrieben [18]. Die klinische und elektroneurographische Diagnostik ist zielführend. Eine Nervenbiopsie ist in der Regel nicht notwendig, kann aber in Einzelfällen differentialdiagnostisch hilfreich sein.

Kardiale Beteiligung

Die kardiale Manifestation ist mit 14,5% (ANCA positive EGPA) bzw. 32,6% (ANCA negative EGPA) seltener als die pulmonale oder neurologische Beteiligung, allerdings mit einer erhöhten Morbidität und Mortalität assoziiert [4]. Klinisch kann sich die kardiale Beteiligung als Kardiomyopathie mit akuter Herzinsuffizienz, Perikarditis oder Herzrhythmusstörungen äußern. Patienten mit Herzbeteiligung haben seltener nachweisbare ANCA und häufiger eine ausgeprägte Bluteosinophilie. Zur Evaluation einer kardialen Beteiligung gehören neben Laboranalytik mit proBNP, CK, Myoglobin und Troponin T die Durchführung eines Elektrokardiogramms. Zudem wird eine transthorakale Echokardiographie (TTE) als Bestandteil der initialen Evaluation empfohlen, zumal ca. 40% der asymptomatischen Patienten mit unauffälligem EKG Hinweise auf eine kardiale Beteiligung in der TTE zeigen [19, 20]. Weiterführend sollten bei Auffälligkeiten eine Kardio-MRT und ggf. Myokardbiopsien durchgeführt werden. Aufgrund der hohen Mortalität bei kardialer Beteiligung sollte die kardiologische Abklärung auch bei vermeintlich kardial asymptomatischen EGPA-Patienten erfolgen.

Nierenbeteiligung

Die Nierenbeteiligung ist bei der EGPA deutlich seltener als bei der GPA oder MPA und aufgrund unscharfer Definitionen in ihrer Häufigkeit nur schwierig zu beziffern. Interstitielle Infiltrate müssen von der fokal-segmental nekrotisierenden Glomerulonephritis abgegrenzt werden, die insbesondere bei MPO-ANCA-positiver EGPA auftritt. Das Ausmaß der Nierenbeteiligung kann zwischen asymptomatischer Hämaturie oder Proteinurie bis hin zur terminalen Niereninsuffizienz bei rapid progressiver Glomerulonephritis reichen [8]. Jeder EGPA-Verdachtsfall sollte auf eine renale Beteiligung mittels Urinanalyse (Proteinurie und/oder Hämaturie) sowie Kreatinin- und Harnstoffbestimmung untersucht werden.

Hautbeteiligung

Die häufigste vaskulitische Manifestation bei der EGPA ist die Hautbeteiligung. Etwa 2/3 der Patienten haben Hautläsionen, die sich meist als subkutane, druckdolente Knoten- und Plauebildung an den Streckseiten der Extremitäten insbesondere der Ellenbogen äußern. Biopsisches Korrelat sind Pallisadengranulome und eosinophile Infiltrate. Zudem kann eine kutane Vaskulitis mit Petechien, palpabler Purpura und hämorrhagischen Ulzera auftreten, histologisch imponiert hierbei häufig eine leukozytoklastische Vaskulitis [21].

Weitere Organmanifestationen

Die EGPA kann auch den Magen-Darm-Trakt betreffen. Eine eosinophile Gastroenteritis mit abdominalen Schmerzen, Diarrhoen, gastrointestinalen Blutungen und Kolitiden tritt häufig auf und kann der

vaskulitischen Phase der Erkrankung vorangehen. Bei Verdacht auf eine gastrointestinale Beteiligung kann eine Biopsie mit histologischem Nachweis eosinophiler Infiltrate hilfreich sein. Eine Muskelbeteiligung im Sinne einer Myositis ist selten, allerdings entwickeln viele Patienten Myalgien im Rahmen vaskulitischer Manifestationen. Eine Lymphadenopathie wird in 30–40% der Patienten beobachtet [3].

Laboranalytische Aufarbeitung

Bis dato gibt es leider keine eindeutigen Laborparameter zur Sicherung der Diagnose EGPA. Der charakteristische Parameter der EGPA ist die Bluteosinophilie. Eosinophile Granulozyten von > 1000/µl im Blut können den klinischen Verdacht auf eine EGPA unterstützen, allerdings nicht beweisen. Bei Fehlen einer Eosinophilie muss immer an eine laufende oder stattgehabte Therapie mit GC gedacht werden, da viele Patienten mit bekanntem Asthma mit systemischen GC behandelt werden. Zudem sollte eine differentialdiagnostische Abklärung hinsichtlich anderer Erkrankungen mit peripherer Eosinophilie (Allergien, HES, Parasiten usw.) erfolgen. Die Biomarker CCL17/TARC, Immunglobulin G4 und CCL26/Eotaxin-3 werden in Studien untersucht, gelten allerdings bislang nicht als zuverlässige Biomarker zur Diagnosesicherung der EGPA [22]. Als unspezifische Laborparameter können eine Entzündungsanämie, Leukozytose, erhöhte Akute-Phase-Proteine wie CRP, erhöhte IgE-Spiegel, Hypergammaglobulinämie, vermehrt IgG4 oder positive Rheumafaktoren auftreten. Der positive Nachweis von ANCA insbesondere mit MPO-Spezifität können die Verdachtsdiagnose EGPA unterstützen, allerdings nicht sichern. Bei vermuteter EGPA (und AAV generell) sollen laut internationaler Konsensusempfehlung direkt antigenspezifische Immunoassays als Screeningverfahren zur Anwendung kommen [23].

Histopathologie

Goldstandard der Diagnosesicherung ist weiterhin die Histologie mit Nachweis einer nekrotisierenden Kleingefäßvaskulitis mit begleitenden eosinophilen Infiltraten und peri- bzw. extravasalen Granulomen. Entsprechend wird in den neuen Empfehlungen der EULAR eine Biopsie zur Diagnosesicherung einer Kleingefäßvaskulitis empfohlen. Kennzeichnend für die vaskulitische Komponente sind fibrinoide Nekrosen der Gefäßwand mit Ruptur der Lamina elastica interna. Granulome in der EGPA bestehen aus einer eosinophilen nekrotischen Matrix umgeben von palisadenartig angeordneten Riesenzellen. Vaskulitis und Granulome können, müssen aber nicht gleichzeitig auftreten. Das histologische Bild variiert je nach Organbeteiligung. In der Hautbiopsie variiert das Bild von eosinophiler Vaskulitis bis hin zur leukozytoklastischen Vaskulitis. Bei Fehlen von eosinophilen Infiltraten ist eine Abgrenzung der EGPA zu anderen kutanen Kleingefäßvaskulitiden histologisch nicht möglich. Bei der Herzbeteiligung imponiert eine Mischung aus eosinophilen Infiltraten des Myo- und Endokards und vaskulitische Veränderungen kleiner Gefäße. Im Gastrointestinaltrakt können erosive Veränderungen mit eosinophiler Infiltration, Vaskulitis und Granulomen auftreten. Bei der Pneumonitis oder in Lungenrundherden werden eine nekrotisierende Vaskulitis bzw. eosinophile Granulome beobachtet [3]. In peripheren Nerven und in der Niere dagegen werden nur selten eosinophile Infiltrate beobachtet. Die Nervenbiopsie zeigt eine nekrotisierende Vaskulitis der Vasa nervorum im Epineurium (Nervenhülle) peripherer Nerven [24]. In der Niere ist

eine akute interstitielle Nephritis häufig, die nekrotisierende Glomerulonephritis findet sich insbesondere bei MPO-ANCA positiver EGPA [25]. Im Gegensatz zu den Immunkomplexvaskulitiden finden sich kaum Immunkomplexe- oder Komplementablagerungen, weshalb die EGPA analog zu den anderen AAV, als pauci-immune Kleingefäßvaskulitiden bezeichnet werden.

Klassifikationskriterien

Die nachfolgenden Kriterien dienen explizit zur Klassifizierung von Vaskulitiden und verfolgen das Ziel die EGPA möglichst klar von anderen Vaskulitiden abzugrenzen. Somit können die Kriterien nur für Patienten mit Vaskulitis kleiner oder mittelgroßer Gefäße herangezogen werden. Andere Diagnosen wie z. B. infektiöse Erkrankungen, die sich ähnlich präsentieren können, müssen ausgeschlossen werden. Des Weiteren können die Kriterien nicht zur Differenzierung der EGPA von anderen eosinophilen Erkrankungen wie das hypereosinophile Syndrom oder eosinophile Malignome herangezogen werden.

Lanham et al. stellten 1984 ein einfaches, klinisches Klassifikationssystem der EGPA anhand dreier Kriterien auf: Asthma, periphere Eosinophilie $> 1,5$ Tsd/ μ l und systemische Vaskulitis mit Beteiligung mind. zweier extrapulmonaler Organe. Alle drei Kriterien müssen für die Klassifikation als EGPA erfüllt sein (s. ► **Tab. 1**) [26]. Dadurch, dass neben der pulmonalen Beteiligung zwei weitere Organe beteiligt sein müssen, ist die Sensitivität dieser Kriterien relativ gering. Insbesondere mildere Formen und Manifestationen in nur einem extrapulmonalen Organ werden nicht erfasst. Die Klassifikationskriterien des American College of Rheumatology (ACR) aus dem Jahr 1990 sind die bislang am häufigsten verwendeten Klassifikationskriterien für die EGPA. Die Kriterien beinhalten die Faktoren Asthma, Eosinophilie, Neuropathie, pulmonale Infiltrate, HNO-Beteiligung und extravaskuläre Eosinophilen-reiche Infiltrate. Die Klassifikation einer Vaskulitis als EGPA ist möglich, sobald ≥ 4 der 6 Kriterien erfüllt sind. ANCA oder Histologie gehen hier nicht ein, zumal ANCA-Testungen zum damaligen Zeitpunkt noch nicht etabliert waren (s. ► **Tab. 2**) [27]. Die 1990 ACR-Kriterien waren zusammen mit den histopathologischen Chapel-Hill-Definitionen Klassifikationsgrundlage in vielen klinischen Studien. 2022 sind die überarbeiteten ACR/EULAR Klassifikationskriterien publiziert worden, welche eine hohe Sensitivität (85%) und Spezifität (99%) für die EGPA erreichten. Sie beinhalten sieben klinische, laboranalytische und histologische Parameter, welchen jeweils ein Punktwert zugeordnet wird. Erstmals wird der Nachweis von MPO/PR3-ANCA berücksichtigt. Eine Vaskulitis kann nach Ausschluss anderer

Ursachen als EGPA klassifiziert werden, wenn ≥ 6 Punkte erzielt werden. Positiv fallen hierbei obstruktive Atemwegserkrankungen (+3), nasale Polypen (+3), Mononeuritis multiplex (+1), Blut-Eosinophilie ≥ 1 Tsd/ μ l (+5) und das histologische Bild einer extravasalen Eosinophilen-prädominanten Entzündungsreaktion (+2) ins Gewicht. Abgezogen werden Punkte für den Nachweis von cANCA oder Anti-PR3-Antikörper (-3) sowie für Hämaturie (-1), da diese eher gegen das Vorliegen einer EGPA sprechen (s. ► **Tab. 3**) [28]. Auch wenn bei der EGPA-Diagnostik das ANCA-Screening und die Urindiagnostik explizit empfohlen werden, ist doch das Vorliegen eines cANCA/PR3-ANCA und auch die Nierenbeteiligung viel häufiger bei einer GPA/MPA als bei einer EGPA [19]. Zudem wurde der Nachweis von Anti-MPO-Antikörpern nicht in den EGPA-Klassifikationskriterien 2022, wohl aber in den MPA-Klassifikationskriterien 2022 berücksichtigt, da diese Autoantikörper insbesondere bei der MPA häufig vorkommen. Dies unterstützt zumindest partiell die Abgrenzung der MPA zu GPA, EGPA und anderen Kleingefäßvaskulitiden.

Differentialdiagnostische Herausforderungen der EGPA

Differentialdiagnosen der EGPA sind hauptsächlich andere AAV und andere eosinophile Erkrankungen. Von der GPA und MPA lässt sich die EGPA vor allem durch das Auftreten von Asthma und Eosinophilie unterscheiden, die Symptomatik der Organbeteiligung insbesondere der vaskulitischen Manifestation ist sonst sehr ähnlich. Es muss jedoch beachtet werden, dass auch bei Patienten mit GPA oder MPA Eosinophilie beobachtet werden kann, was die Abgrenzung dieser Erkrankungen teilweise schwierig gestaltet. Zu einer ausgeprägten Eosinophilie > 5000 Tsd./ μ l können invasive Parasitosen, insbesondere nach Migration der Parasiten ins Gewebe, Neoplasien oder Medikamentenreaktionen führen. Bei isolierter pulmonaler Manifestation muss an die eosinophile Pneumonie oder allergische bronchopulmonale Aspergillose (Aspergillus IgE/IgG) gedacht werden. Beide können ebenso wie die EGPA mit peripherer und pulmonaler Eosinophilie (nachweisbar in BAL oder Biopsie), asthmatischen Beschwerden und wandernden pulmonalen Infiltraten einhergehen und sind daher schwierig von der EGPA abzugrenzen.

Hypereosinophile Syndrome (HES), zu welchen die EGPA gelegentlich gezählt wird, stellen eine wesentliche differentialdiagnostische Herausforderung dar. HES sind definiert als Erkrankungen mit einer Bluteosinophilie > 1500 / μ l in mind. 2 Messungen (Intervall ≥ 1 Monat) und/oder Gewebeseosinophilie und dem Auftreten von Eosinophilen-assoziierten Organschädigungen. Unterschieden wird die primäre Form mit monoklonaler Proliferation von sekundären Formen mit polyklonaler Proliferation eosinophiler Granulozyten. Insbesondere bei sekundären Formen können verschiedene Organmanifestationen mit pulmonaler, kutaner, gastrointestinaler, kardialer, neurologischer und konstitutioneller Symptomatik auftreten. Das wichtigste Unterscheidungsmerkmal zwischen der EGPA und anderen Formen eines HES ist die Vaskulitis, welche in der Diagnostik deshalb gründlich gesucht und gesichert werden sollte. Häufige Gründe für eine Hypereosinophilie sind eine allergische Prädisposition (Atopie, Rhinokonjunktivitis, Asthma) und Medikamente, wobei es in der Regel nicht zu einer Organschädigung kommt. Bei persistierender und ausgeprägter Eosinophilie sollte

► **Tab. 1** Lanham Klassifikationskriterien.

Kriterien
Asthma
Bluteosinophilie $> 1,5$ Tsd/ μ l
Systemische Vaskulitis mit Beteiligung von ≥ 2 extrapulmonalen Organen
Alle Kriterien müssen erfüllt sein.

► **Tab. 2** 2019 American College of Rheumatology und 2022 American College of Rheumatology/European Alliance of Associations for Rheumatology Klassifikationskriterien.

Kriterien nach ACR 2019		Kriterien nach ACR/EULAR 2022	
Klinische Kriterien	Punkte	Klinische Kriterien	Punkte
Asthmatische Beschwerden	+ 1	Obstruktive Atemwegserkrankung	+ 3
Akute oder chronisch rezidivierende Sinusitiden der Nasennebenhöhlen	+ 1	Nasenpolypen	+ 3
Neuropathie (Mononeuritis mono- oder multiplex oder Polyneuropathie)	+ 1	Mononeuritis multiplex	+ 1
Laboranalytische, radiologische und histologische Kriterien	Punkte	Laboranalytische, radiologische und histologische Kriterien	Punkte
Bluteosinophilie > 10 %	+ 1	Bluteosinophilie > 1 Tsd/ μ l	+ 5
		Extravasale eosinophile Entzündung in der Biopsie	+ 2
Wandernde pulmonale Infiltrate	+ 1	Nachweis von cANCA oder Anti-PR3-Antikörper	- 3
		Hämaturie	- 1
≥ 4 von 6 Punkte müssen für Klassifikation als EGPA vorhanden sein.		≥ 6 Punkte müssen für die Klassifikation als EGPA vorhanden sein.	

die wiederholte Stuhldiagnostik auf Wurmeier sowie Helminthen-Serologien (mindestens auf Strongyloides, Toxocara und Trichinella) erfolgen. Die Abgrenzung einer reaktiven von einer klonalen Eosinophilie ist aufgrund der Möglichkeit gezielter Therapien wichtig. Insbesondere bei Monozytose oder Blastennachweis, erhöhten Vitamin-B12-Spiegeln, einer erhöhten Serum-Tryptase, isolierter Splenomegalie, oder unerwartet schlechtem Steroidansprechen sollte ein monoklonales HES ausgeschlossen werden [29].

Therapie

Im Gegensatz zu der GPA und MPA mangelt es bei der EGPA an Empfehlungen basierend auf randomisierten, kontrollierten Studiendaten. Daher basieren viele Empfehlungen auf niedrigeren Evidenzgraden und auf von der GPA/MPA abgeleiteten Erfahrungen. Der nachfolgende Abschnitt orientiert sich an den Therapieempfehlungen der European Alliance of Associations for Rheumatology (EULAR)/ERA-EDTA von 2016, der S1-Leitlinie der Deutschen Gesellschaft für Rheumatologie (DGRh) von 2017, und der ACR-Leitlinie von 2021 (s. ► **Abb. 1**) [30–32]. Gerade auf dem EULAR-Kongress 2022 präsentiert, aber noch nicht vollpubliziert, werden die Neuerungen in den jüngsten EULAR-Empfehlungen hier nur kurz adressiert [23].

Allgemeine Empfehlungen

Asthma bronchiale in der EGPA sollte prinzipiell entsprechend der Stufentherapie bei Asthma behandelt werden. Hierbei ist insbesondere auf die korrekte Anwendung inhalativer Therapeutika und eine gute Adhärenz zu achten. Entgegen früherer Annahmen stellt die Diagnose EGPA keine Kontraindikation für eine Leukotrien-Therapie bei Asthma bronchiale dar [33]. Bei EGPA Patienten mit Asthma und hohen IgE-Spiegeln ist Mepolizumab (MEPO) zur Behandlung des Asthmas gegenüber Omalizumab zu bevorzugen, da Hinweise auf ein schlechteres Ansprechen der EGPA auf Omalizumab vorliegen. Patienten mit allergischer Rhinosinusitis können von lo-

kalen Maßnahmen wie Nasenspülungen und topischer Therapie z. B. Glukokortikoid-haltigen Nasensprays profitieren.

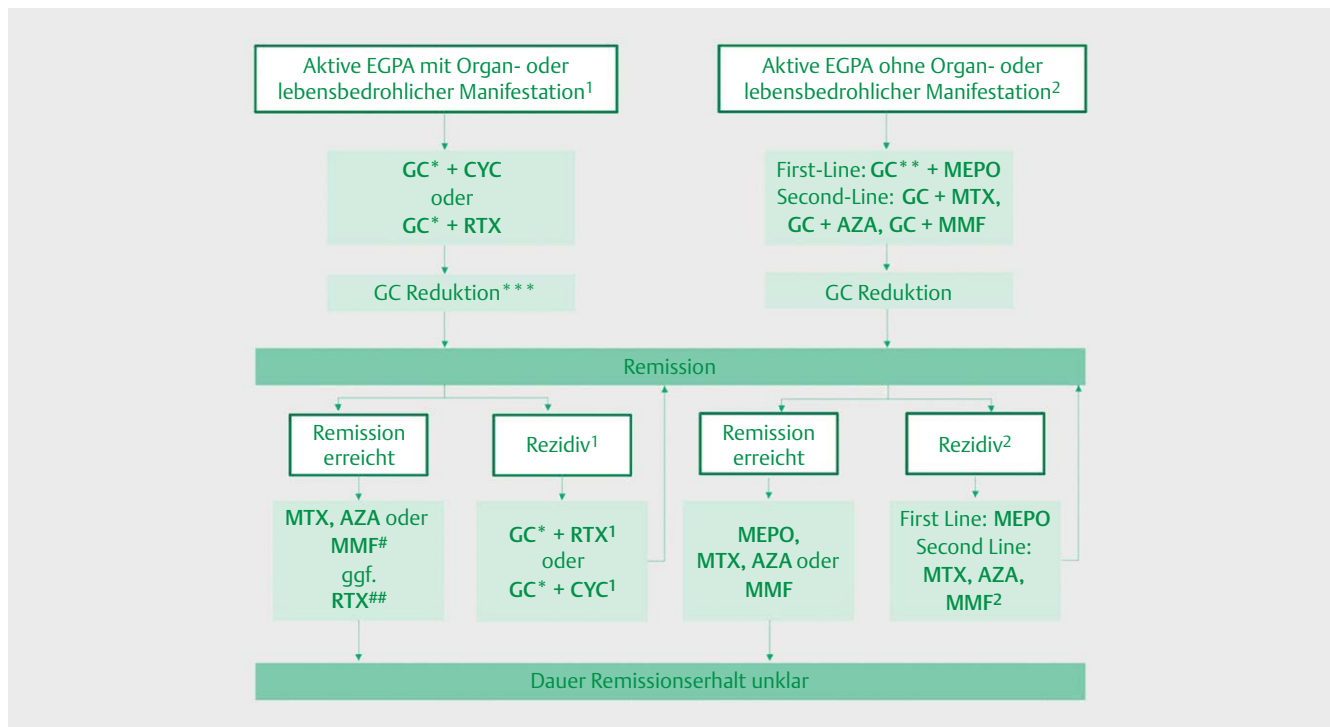
Einschätzung des Schweregrads der EGPA

Der Fünf-Faktor-Score kann als einfaches Hilfsmittel in der klinischen Evaluation eines EGPA Patienten eingesetzt werden. Dieser beinhaltet fünf Faktoren mit prognostischem Einfluss auf den Erkrankungsverlauf: Proteinurie > 1 g/d, Niereninsuffizienz mit Serum-Kreatinin > 1,58 mg/dl, gastrointestinale Beteiligung, Kardiomyopathie und Beteiligung des zentralen Nervensystems. Eine überarbeitete Version beinhaltet zudem das Alter > 65 Jahre als negativen Prognosefaktor, sowie HNO-Beteiligung als protektiven Prognosefaktor [34]. Diese Parameter können helfen einen schweren, prognostisch-ungünstigen Verlauf zu erkennen und entsprechend adaptiert intensiver zu behandeln.

Remissionsinduktion für die aktive EGPA mit organ- oder lebensbedrohlicher Manifestation

Eine EGPA gilt als aktiv, wenn neue, persistierende oder sich verschlechternde Symptome auftreten, die nicht auf Residuen vorheriger Krankheitsaktivität zurückzuführen sind. Von einer schweren Erkrankung wird gesprochen, wenn organ- oder lebensbedrohliche Manifestationen vorliegen. Hierzu zählen z. B. alveoläre Hämorrhagien, Glomerulonephritis, zentral-nervöse Beteiligung, Mononeuritis multiplex, kardiale Beteiligung sowie kutane oder gastrointestinale Ischämien.

Mittel der Wahl bei der schweren, aktiven EGPA sind zunächst hochdosierte GC täglich oral (Prednison 1 mg/kgKG, i.d.R. bis zu 80 mg/d) oder als Pulstherapie intravenös (Methylprednisolon 500–1000 mg/d bzw. äquivalente Dosen Prednisolon über 3–5 Tage). Für die Remissionsinduktion bei der schweren EGPA sollte möglichst immer eine Kombinationstherapie mit Immunsuppressiva zur Steroidersparnis erfolgen. Hierfür wird in den jüngsten Empfehlungen (ACR und EULAR) neben der lange etablierten Behandlung mit Cyclophosphamid (CYC) erstmalig auch Rituximab (RTX)



► **Abb. 1 Therapie der eosinophilen Granulomatose mit Polyangiitis.** (*) Hochdosierte GC täglich oral (1 mg/kgKG, bis zu 80 mg) oder Pulstherapie intravenös (Methylprednisolon 500–1000 mg/d bzw. äquivalente Dosen Prednisolon über 3–5 Tage). (* *) Mittel- bis hochdosierte GC täglich (0,5–1 mg Prednisolon/kg/Tag). (* * *) Reduktion auf 5 mg Prednisolon/d nach 4–5 Monaten anstreben [52]. (#) Insb. nach Remissionsinduktion mit CYC. (##) Gemäß ACR/EULAR 2022, v. a. nach Remissionsinduktion mit RTX [52]. (1) Re-Induktion bei Rezidiv mit organ- oder lebensbedrohlicher Manifestation. Bevorzugt RTX, ggf. CYC insb. bei kardialer Beteiligung [52]. (2) Re-Induktion bei Rezidiv ohne organ- oder lebensbedrohliche Manifestation. Bevorzugt MEPO insb. nach Remissionsinduktion mit GC Mono oder MTX, AZA, MMF. Basierend auf Hellmich et al., Z. Rheumatol. 2022 [50].; GC: Glukokortikoide, CYC: Cyclophosphamid, RTX: Rituximab, MEPO: Mepolizumab, MTX: Methotrexat, AZA: Azathioprin, MMF: Mycophenolat-Mofetil.

empfohlen [30, 32]. CYC wird bei AAV meistens als intravenöse Pulstherapie entsprechend der CYCLOPS-Studie (3 Zyklen im Abstand von 2 Wochen, weitere Zyklen im Abstand von 3 Wochen) verabreicht. Die Dosierung beträgt regulär 15 mg/kgKG, muss allerdings an das Alter und die Nierenfunktion angepasst werden [35]. Meistens reichen insgesamt 6 Zyklen für die Remissionsinduktion aus [36]. Falls hierunter keine Remission erreicht werden kann, kann die Therapiedauer auf bis zu 12 Zyklen erweitert werden, was aufgrund der erhöhten Toxizität aber nur in Einzelfällen erfolgen sollte. In der noch nicht vollpublizierten REOVAS-Studie wurde CYC als Standardtherapie bei schwerer EGPA (FFS ≥ 1) mit 600 mg/m² an Tag 1, 15 und 29 und dann mit 500 mg alle 3 Wochen für weitere 6 Pulse infundiert. Aufgrund langjähriger Erfahrungen nicht nur bei der EGPA, sondern auch bei GPA/MPA und anderen Kleingefäßvaskulitiden wurde CYC lange in der Remissionsinduktion bevorzugt [37–39]. Insbesondere bei kardialer Manifestation, aber auch bei schwerer neurologischer oder gastrointestinaler Manifestation sollte CYC weiterhin verwendet werden. Gegen eine CYC-Therapie sprechen sterile Zystitiden, Harnabflussstörungen, eine reduzierte Knochenmarksreserve, eine hohe Kumulativdosis durch CYC-Vortherapie oder Kinderwunsch. Während die Empfehlungen der EULAR (2016) und der DGRh (2017) sich noch klar auf CYC als Erstlinientherapie festlegten [30, 31], schlagen die neuen ACR-Empfehlungen trotz bislang geringer Evidenzlage den Einsatz von RTX bei ANCA-positiver EGPA vor, insbesondere bei aktiver Glomeruloneph-

ritis, Rezidiv nach CYC-Vortherapie und erhöhtem Risiko für Gonadentoxizität [32]. Auch die neuen EULAR-Empfehlungen, die auf dem diesjährigen EULAR-Kongress vorgestellt wurden, sehen in RTX eine valide Alternative zu CYC in der Erstlinientherapie der EGPA. Die Datenbasis für RTX in der EGPA lieferten lange nur retrospektive Kohortenanalysen und Fallserien, die zwar eine gute Wirksamkeit von RTX bei der EGPA beschrieben, jedoch methodische Limitationen aufwiesen. Die erste prospektiv randomisierte, Placebo kontrollierte Studie zu RTX bei EGPA ist die REOVAS-Studie, bei der RTX bei schwerer EGPA (FFS ≥ 1) in einer Dosis von 1 g an Tag 1 und 15 infundiert wurde. Erste Ergebnisse zeigten unter RTX eine vergleichbare Wirksamkeit wie unter Standardtherapie inklusive der oben beschriebenen CYC-Therapie bei schwerer EGPA [40]. Demnach war RTX zudem bei ANCA-negativer EGPA vergleichbar wirksam wie bei ANCA-positiver EGPA, so dass der Einsatz nicht mehr nur bei ANCA-positiver EGPA empfohlen wird. Zu betonen ist, dass RTX zur Remissionsinduktion bisher nur für die Behandlung der GPA/MPA zugelassen ist, wobei üblicherweise das in der RAVE-Studie verwendete Applikationsschema mit 4x375mg/m² infundiert in wöchentlichen Abständen verwendet wird [41]. Eine europäische Zulassung von RTX für die Behandlung der EGPA liegt bisher nicht vor. Da Patienten mit schwerer EGPA von der MIRROR-Studie ausgeschlossen waren, kann die IL5-Blockade mit Mepolizumab (MEPO) bei schwerer EGPA nicht empfohlen werden.

Remissionsinduktion für die aktive EGPA ohne organ- oder lebensbedrohliche Manifestation

Bei aktiver EGPA mit milden Symptomen ohne organ- oder lebensbedrohliche Manifestation kann in der Regel durch mittel- bis hochdosierte Glukokortikoide eine Remission erreicht werden. Auch hier ist prinzipiell der Einsatz potentiell steroidsparender Substanzen empfohlen, die Evidenz zu MTX, AZA oder MMF aus kontrollierten Studien jedoch wesentlich limitierter als bei der GPA/MPA. So stammt die Empfehlung zum Einsatz von MTX oder AZA zur Remissionsinduktion bei unzureichendem Steroidansprechen in der deutschen S1-Leitlinie noch aus der Zeit vor der Publikation einer prospektiven, placebokontrollierten Studie zur Wirksamkeit von AZA bei EGPA ohne ungünstige Prognose (FFS = 0) [31]. Der kombinierte Einsatz von AZA mit GC gegenüber einer GC-Monotherapie erbrachte keinen Benefit hinsichtlich Rezidivrate, Steroidgebrauch und Rate an Rhinosinusitis- oder Asthmaexazerbationen im Verlauf [42, 43]. Basierend auf den Daten der MIRRA-Studie wurde MEPO, ein monoklonaler Antikörper gegen IL5, für die Behandlung der nicht-schweren EGPA zugelassen und in dieser Indikation in den aktuellen ACR- und EULAR-Leitlinien empfohlen [30, 32]. In der randomisierten, doppelblinden, placebokontrollierten Phase III-Studie wurden EGPA Patienten ohne schwere Organmanifestation mit refraktärem Verlauf oder Rezidiv entweder mit Standardtherapie oder mit MEPO 300 mg alle 4 Wochen s.c. plus Standardtherapie behandelt. Die primären Endpunkte der Studie (Dauer der Remission bei ≤ 4 mg Prednisolon/Tag und Anteil Patienten in Remission in Woche 36 und 48) wurden erreicht [44]. In einer retrospektiven Analyse europäischer Zentren wurden EGPA Patienten teilweise mit den mittlerweile für die EGPA zugelassenen 300 mg alle 4 Wochen und teilweise mit der für Asthma zugelassenen Dosis von 100 mg alle 4 Wochen behandelt. Die Remissionsraten nach 12 Monaten waren mit 82 % bzw. 76 % für die 300 mg bzw. 100 mg ähnlich hoch, bei gleichzeitig vergleichbarer Wirkung auf die Rezidivrate und die Steroidersparnis [45]. Anstelle von MEPO kann in zweiter Linie je nach Manifestation der Erkrankung MTX (bis zu 20–25 mg/Woche s.c. oder oral), MMF (bis zu 1500 mg zweimal tgl.) oder bedingt und unter Berücksichtigung der o.g. Limitationen AZA (bis zu 2 mg/kgKG/d) als Basistherapie verwendet werden [30, 32, 46, 47].

In den meisten Fällen sollte der kombinierte Einsatz von Immunsuppressiva und GC der GC-Monotherapie gegenüber bevorzugt werden. Dies dient der Minimierung von GC-induzierten Nebenwirkungen. Für Patienten mit mildem Asthma, allergischer Symptomatik oder schwangeren Patienten kann ggf. eine GC-Monotherapie erwogen werden. RTX kann ggf. im Falle eines Therapieversagens der genannten Substanzen bei der nicht schweren EGPA eingesetzt werden, während CYC aufgrund der Toxizität eher zurückhaltend eingesetzt werden sollte.

Remissionserhaltende Therapie bei EGPA

Als Remission wird die Abwesenheit von klinischen Zeichen oder Symptomen der EGPA definiert. Die remissionserhaltende Therapie soll Krankheitsrezidive und Organschäden verhindern und gleichzeitig gut verträglich sein mit geringem Risiko für therapiebedingte Folgeschäden. Ein wichtiger Aspekt bei der EGPA ist dabei immer auch die Steroidersparnis in der Langzeitbehandlung. Nach erfolgreicher Remissionsinduktion mittels CYC stehen für die Erhaltungstherapie prinzipiell Methotrexat (MTX), Azathioprin (AZA),

Mycophenolat-Mofetil (MMF) und als Biologika RTX und MEPO zur Verfügung [23, 32]. Die beste Datenlage existiert für MTX in dieser Situation, da MTX in einem RCT nach Remissionsinduktion mit CYC bei EGPA mit ungünstigen Prognosefaktoren erfolgreich zur Remissionserhaltung eingesetzt wurde [48]. Insbesondere die gute Datenlage zu RTX in der Remissionserhaltung bei GPA/MPA lässt sich nicht einfach übertragen, da Patienten mit EGPA von den zugrundeliegenden Studien ausgeschlossen waren [49]. Insbesondere nach erfolgreicher Remissionsinduktion mit RTX, kann eine RTX-Erhaltungstherapie auch bei der EGPA eingesetzt werden. MEPO kann bedingt, basierend auf den Daten der MIRRA-Studie mit immerhin einem Jahr Behandlungsdauer, auch als Remissionserhaltende Substanz bei EGPA empfohlen werden, was in den neuen EULAR Empfehlungen der Fall ist. Der Einsatz von MEPO in der Remissionserhaltung bei schwerer EGPA dagegen ist bislang unzureichend untersucht, und kann entsprechend nicht empfohlen werden. Patienten mit schwerer EGPA, insbesondere Patienten mit organbedrohender Vaskulitis, waren von der MIRRA-Studie ausgeschlossen. Eine auf dem diesjährigen EULAR-Kongress vorgestellte retrospektive Kohortenstudie untersuchte die Wirksamkeit von sequentieller Rituximab und MEPO Therapie mit guten Erfolgen in der Remissionsinduktion und -erhaltung [51]. Bezüglich der Dauer der Remissionserhaltung mit GC gibt es keine abschließende Handlungsempfehlung. Viele Patienten benötigen eine niedrig-dosierte Erhaltungstherapie insbesondere zur Kontrolle der allergischen und asthmatischen Symptomatik. Generell sollte immer auf die niedrigste mögliche Dosis reduziert werden, die EULAR empfiehlt aktuell bei der GPA/MPA eine Dosisreduktion auf 5 mg Prednisolon/d nach 4–5 Monaten anzustreben, in der MIRRA-Studie bei der EGPA wurden ≤ 4 mg/Tag angestrebt [30, 44]. Bezüglich der Dauer der Remissionserhaltenden Therapie liegen keine eindeutigen Empfehlungen vor. Die DGRh empfiehlt eine Mindesttherapiedauer von 24 Monaten nach Erreichen der Remission [31]. Für die GPA/MPA werden mittlerweile schon eher 48 als 24 Monate Therapiedauer empfohlen. Generell ist dies aber eine individuelle Entscheidung, die sowohl vom Krankheitsverlauf, der Organmanifestation und -schädigung sowie auch vom ANCA-Status abhängig sein kann. Aufgrund mangelnder Studiendaten beruht diese Empfehlung bei der EGPA hauptsächlich auf klinischer Erfahrung.

Umgang mit refraktären Erkrankungsverläufen und Rezidiven

Als Rezidiv wird eine erneute Aktivität der EGPA nach zuvor erfolgreicher Remissionsinduktion bezeichnet. Für Patienten mit schwerem Erkrankungsrezidiv nach initial erfolgreicher Remissionsinduktion mit CYC soll zur erneuten Remissionsinduktion bevorzugt RTX eingesetzt werden [30, 32]. Bei Patienten mit kardialer Manifestation und ANCA-negativer EGPA kann ggf. eine erneute Induktion mit CYC aufgrund der erhöhten Mortalität erwogen werden [32]. Hierfür liegen allerdings keine kontrollierten Daten vor. Patienten, die zuvor erfolgreich mit RTX behandelt worden sind, können bei einem Rezidiv erneut mit RTX therapiert werden [32]. CYC kann zur Remissionsinduktion erwogen werden, wenn das Rezidiv kurz nach der Erstmanifestation oder mit Herzbeteiligung auftritt. Bei Patienten ohne schwere Organmanifestation im Rezidiv unter GC-Monotherapie sollte basierend auf der MIRRA-Studie die Behandlung mit MEPO erwogen werden. Bei Patienten mit nicht-schwe-

rem Rezidiv unter Therapie mit MTX, AZA oder MMF sollte ebenfalls bevorzugt um MEPO erweitert werden als auf ein weiteres DMARD zu wechseln [32]. Bei Patienten mit unzureichend kontrolliertem Asthma sollte zudem immer die inhalative Therapie überprüft und optimiert werden. Gleiches gilt für die Lokaltherapie der allergischen Rhinosinusitis und der Polyposis nasi.

Interessenkonflikt

N. Venhoff: Vortragshonorare: Roche, GSK, Vifor. Beraterhonorare: GSK, Vifor.
V. Schindler gibt an, dass kein Interessenkonflikt besteht.

Literatur

- [1] Mahr A, Specks U, Jayne D. Subclassifying ANCA-associated vasculitis: A unifying view of disease spectrum. *Rheumatol (United Kingdom)* 2019; 58: 1707–1709
- [2] Jennette JC, Falk RJ, Bacon PA et al. 2012 Revised International Chapel Hill consensus conference nomenclature of vasculitides. In: *Arthritis and Rheumatism* 2013; 1–11
- [3] Furuta S, Iwamoto T, Nakajima H. Update on eosinophilic granulomatosis with polyangiitis. *Allergol Int* 2019; 68: 430–436
- [4] Fagni F, Bello F, Emmi G. Eosinophilic Granulomatosis With Polyangiitis: Dissecting the Pathophysiology. *Front Med* 2021; 8: 627776
- [5] Dejaco C, Oppl B, Monach P et al. Serum biomarkers in patients with relapsing eosinophilic granulomatosis with polyangiitis (Churg-Strauss). *PLoS One* 2015; 10: e0121737. doi:10.1371/journal.pone.0121737
- [6] Gleich GJ, Adolphson CR. The Eosinophilic Leukocyte: Structure and Function. *Adv Immunol* 1986; 39: 177–253. doi:10.1016/S0065-2776(08)60351-X
- [7] Clottu AS, Humbel M, Fluder N et al. Innate Lymphoid Cells in Autoimmune Diseases. *Front Immunol* 2022; 12: 5271
- [8] Sinico RA, Di Toma L, Maggiore U et al. Renal Involvement in Churg-Strauss Syndrome. *Am J Kidney Dis* 2006; 47: 770–779. doi:10.1053/j.ajkd.2006.01.026
- [9] Cui Z, Zhao MH, Segelmark M et al. Natural autoantibodies to myeloperoxidase, proteinase 3, and the glomerular basement membrane are present in normal individuals. *Kidney Int* 2010; 78: 590–597. doi:10.1038/ki.2010.198
- [10] Tomasson G, Grayson PC, Mahr AD et al. Value of ANCA measurements during remission to predict a relapse of ANCA-associated vasculitis—a meta-analysis. *Rheumatology* 2012; 51: 100–109. doi:10.1093/rheumatology/ker280
- [11] Moiseev S, Bossuyt X, Arimura Y et al. International consensus on antineutrophil cytoplasm antibodies testing in eosinophilic granulomatosis with polyangiitis. *Am J Respir Crit Care Med* 2020; 202: 1360–1372. doi:10.1164/rccm.202005-1628SO
- [12] Lyons PA, Peters JE, Alberici F et al. Genome-wide association study of eosinophilic granulomatosis with polyangiitis reveals genomic loci stratified by ANCA status. *Nat Commun* 2019; 10: 5120. doi:10.1038/s41467-019-12515-9
- [13] Pagnoux C, Guillevin L. Churg-Strauss syndrome: Evidence for disease subtypes? *Curr Opin Rheumatol* 2010; 22: 21–28
- [14] Berti A, Cornec D, Casal Moura M et al. Eosinophilic Granulomatosis With Polyangiitis: Clinical Predictors of Long-term Asthma Severity. *Chest* 2020; 157: 1086–1099. doi:10.1016/j.chest.2019.11.045
- [15] Low CM, Keogh KA, Saba ES et al. Chronic rhinosinusitis in eosinophilic granulomatosis with polyangiitis: clinical presentation and antineutrophil cytoplasmic antibodies. *Int Forum Allergy Rhinol* 2020; 10: 217–222. doi:10.1002/alr.22503
- [16] Szczeklik W, Sokołowska B, Mastalerz L et al. Pulmonary findings in Churg-Strauss syndrome in chest X-rays and high resolution computed tomography at the time of initial diagnosis. *Clin Rheumatol* 2010; 29: 1127–1134. doi:10.1007/s10067-010-1530-3
- [17] Cottin V, Bel E, Bottero P et al. Respiratory manifestations of eosinophilic granulomatosis with polyangiitis (Churg-Strauss). *Eur Respir J* 2016; 48: 1429–1441. doi:10.1183/13993003.00097-2016
- [18] Sehgal M, Swanson JW, DeRemee RA et al. Neurologic Manifestations of Churg-Strauss Syndrome. *Mayo Clin Proc* 1995; 70: 337–341. doi:10.4065/70.4.337
- [19] Comarmond C, Pagnoux C, Khellaf M et al. Eosinophilic granulomatosis with polyangiitis (Churg-Strauss): Clinical characteristics and long-term followup of the 383 patients enrolled in the French Vasculitis Study Group cohort. *Arthritis Rheum* 2013; 65: 270–281. doi:10.1002/art.37721
- [20] Neumann T, Manger B, Schmid M et al. Cardiac Involvement in Churg-Strauss Syndrome. *Medicine (Baltimore)* 2009; 88: 236–243. doi:10.1097/MD.0b013e3181af35a5
- [21] Davis MDP, Daoud MS, McEvoy MT et al. Cutaneous manifestations of Churg-Strauss syndrome: A clinicopathologic correlation. *J Am Acad Dermatol* 1997; 37: 199–203. doi:10.1016/S0190-9622(97)80125-9
- [22] Dejaco C, Oppl B, Monach P et al. Serum biomarkers in patients with relapsing eosinophilic granulomatosis with polyangiitis (Churg-Strauss). *PLoS One* 2015; 10: e0121737. doi:10.1371/journal.pone.0121737
- [23] Schirmer J, Sanchez-Alamo B, Monti S et al. Pos0830 Systematic Literature Review Informing The 2022 Update Of The Eular Recommendations For The Management Of Anca-Associated Vasculitis: Focus On Treatment Strategies. *Ann Rheum Dis* 2022; 81: 1–706. doi:10.1136/annrheumdis-2022-eular.3156
- [24] Vaglio A, Casazza I, Grasselli C et al. Churg-Strauss syndrome. *Kidney Int* 2009; 76: 1006–1011. doi:10.1038/ki.2009.210
- [25] Durel CA, Sinico RA, Teixeira V et al. Renal involvement in eosinophilic granulomatosis with polyangiitis (EGPA): A multicentric retrospective study of 63 biopsy-proven cases. *Rheumatol (United Kingdom)* 2021; 60: 359–365. doi:10.1093/rheumatology/keaa416
- [26] Lanham JG, Elkon KB, Pusey CD et al. Systemic vasculitis with asthma and eosinophilia: A clinical approach to the churg-strauss syndrome. *Med (United States)* 1984; 63: 65–81. doi:10.1097/00005792-198403000-00001
- [27] Masi AT, Hunder GG, Lie JT et al. The American College of Rheumatology 1990 criteria for the classification of churg-strauss syndrome (allergic granulomatosis and angiitis). *Arthritis Rheum* 1990; 33: 1094–1100. doi:10.1002/art.1780330806
- [28] Grayson PC, Ponte C, Suppiah R et al. 2022 American College of Rheumatology/European Alliance of Associations for Rheumatology Classification Criteria for Eosinophilic Granulomatosis with Polyangiitis. *Ann Rheum Dis* 2022; 81: 309–314. doi:10.1136/annrheumdis-2021-221794
- [29] Henes JC, Wirths S, Hellmich B. Differential diagnosis of hypereosinophilia. *Z Rheumatol* 2019; 78: 313–321
- [30] Yates M, Watts RA, Bajema IM et al. EULAR/ERA-EDTA recommendations for the management of ANCA-associated vasculitis. *Ann Rheum Dis* 2016; 75: 1583–1594
- [31] Schirmer JH, Aries PM, de Groot K et al. S1-Leitlinie Diagnostik und Therapie der ANCA-assoziierten Vaskulitiden. *Z Rheumatol* 2017; 76: 77–104

- [32] Chung SA, Langford CA, Maz M et al. 2021 American College of Rheumatology/Vasculitis Foundation Guideline for the Management of Antineutrophil Cytoplasmic Antibody–Associated Vasculitis. *Arthritis Rheumatol* 2021; 73: 1366–1383. doi:10.1002/art.41773
- [33] Hauser T, Mahr A, Metzler C et al. The leucotriene receptor antagonist montelukast and the risk of Churg-Strauss syndrome: A case-cross-over study. *Thorax* 2008; 63: 677–682. doi:10.1136/thx.2007.087825
- [34] Guillevin L, Pagnoux C, Seror R et al. The five-factor score revisited: Assessment of prognoses of systemic necrotizing vasculitides based on the french vasculitis study group (FVSG) cohort. *Medicine (Baltimore)* 2011; 90: 19–27. doi:10.1097/MD.0b013e318205a4c6
- [35] Pagnoux C, Quéménéur T, Ninet J et al. Treatment of systemic necrotizing vasculitides in patients aged sixty-five years or older: Results of a multicenter, open-label, randomized controlled trial of corticosteroid and cyclophosphamide-based induction therapy. *In: Arthritis and Rheumatology*. 2015: 1117–1127
- [36] Cohen P, Pagnoux C, Mahr A et al. Churg-Strauss syndrome with poor-prognosis factors: A prospective multicenter trial comparing glucocorticoids and six or twelve cyclophosphamide pulses in forty-eight patients. *Arthritis Care Res* 2007; 57: 686–693. doi:10.1002/art.22679
- [37] Gayraud M, Guillevin L, le Toumelin P et al. Long-term followup of polyarteritis nodosa, microscopic polyangiitis, and Churg-Strauss syndrome: Analysis of four prospective trials including 278 patients. *Arthritis Rheum* 2001; 44: 666–675. doi:10.1002/1529-0131(200103)44:3 <666::AID-ANR116>3.0.CO;2-A
- [38] Cohen P, Pagnoux C, Mahr A et al. Churg-Strauss syndrome with poor-prognosis factors: A prospective multicenter trial comparing glucocorticoids and six or twelve cyclophosphamide pulses in forty-eight patients. *Arthritis Care Res* 2007; 57: 686–693. doi:10.1002/art.22679
- [39] Moosig F, Bremer JP, Hellmich B et al. A vasculitis centre based management strategy leads to improved outcome in eosinophilic granulomatosis and polyangiitis (Churg-Strauss, EGPA): Monocentric experiences in 150 patients. *Ann Rheum Dis* 2013; 72: 1011–1017. doi:10.1136/annrheumdis-2012-201531
- [40] Terrier B, Pugnet G, de Moreuil C et al. Rituximab versus Conventional Therapeutic Strategy for Remission Induction in Eosinophilic Granulomatosis with Polyangiitis: A Double-blind, Randomized, Controlled Trial [abstract]. *Arthritis Rheumatol* 2021; 73:(suppl. Im Internet: <https://acrabstracts.org/abstract/rituximab-versus-conventional-therapeutic-strategy-for-remission-induction-in-eosinophilic-granulomatosis-with-polyangiitis-a-double-blind-randomized-controlled-trial/>)
- [41] Stone JH, Merkel PA, Spiera R et al. Rituximab versus Cyclophosphamide for ANCA-Associated Vasculitis A BS TR AC T. 2010
- [42] Puéchal X, Pagnoux C, Baron G et al. Adding Azathioprine to Remission-Induction Glucocorticoids for Eosinophilic Granulomatosis With Polyangiitis (Churg-Strauss), Microscopic Polyangiitis, or Polyarteritis Nodosa Without Poor Prognosis Factors: A Randomized, Controlled Trial. *Arthritis Rheumatol* 2017; 69: 2175–2186. doi:10.1002/art.40205
- [43] Puéchal X, Pagnoux C, Baron G et al. Non-severe eosinophilic granulomatosis with polyangiitis: Long-term outcomes after remission-induction trial. *Rheumatol (United Kingdom)* 2019; 58: 2107–2116. doi:10.1093/rheumatology/kez139
- [44] Wechsler ME, Akuthota P, Jayne D et al. Mepolizumab or Placebo for Eosinophilic Granulomatosis with Polyangiitis. *N Engl J Med* 2017; 376: 1921–1932. doi:10.1056/nejmoa1702079
- [45] Bettiol A, Urban ML, Dagna L et al. Mepolizumab for Eosinophilic Granulomatosis With Polyangiitis: A European Multicenter Observational Study. *Arthritis Rheumatol* 2022; 74: 295–306. doi:10.1002/art.41943
- [46] Ribi C, Cohen P, Pagnoux C et al. Treatment of Churg-Strauss syndrome without poor-prognosis factors: A multicenter, prospective, randomized, open-label study of seventy-two patients. *Arthritis Rheum* 2008; 58: 586–594. doi:10.1002/art.23198
- [47] Metzler C, Hellmich B, Gause A et al. Churg Strauss syndrome - Successful induction of remission with methotrexate and unexpected high cardiac and pulmonary relapse ratio during maintenance treatment. *Clin Exp Rheumatol* 2004; 22:
- [48] Maritati F, Alberici F, Oliva E et al. Methotrexate versus cyclophosphamide for remission maintenance in ANCA-associated vasculitis: A randomised trial. *PLoS One* 2017; 12: e0185880. doi:10.1371/journal.pone.0185880
- [49] Bellos I, Boletis I, Lionaki S. A Meta-Analysis of the Safety and Efficacy of Maintenance Therapies for Antineutrophil Cytoplasmic Antibody Small-Vessel Vasculitis. *Kidney Int Reports* 2022; 7: 1074–1083. doi:10.1016/j.ekir.2022.02.020
- [50] Guillevin L, Pagnoux C, Karras A et al. Rituximab versus Azathioprine for Maintenance in ANCA-Associated Vasculitis. *N Engl J Med* 2014; 371: 1771–1780. doi:10.1056/nejmoa1404231
- [51] Bettiol A, Urban ML, Bello F et al. Pos0246 Sequential Rituximab And Mepolizumab In Eosinophilic Granulomatosis With Polyangiitis. *Ann Rheum Dis* 2022; 81: 362–363. doi:10.1136/annrheumdis-2022-eular.4320
- [52] Hellmich B, Holle J, Moosig F. Eosinophilic granulomatosis with polyangiitis: Update on classification and management. *Z Rheumatol* 2022; 81: 286–299. doi:10.1007/s00393-021-01153-6