

Persistierender Schwindel nach Ertaubung

Persistent vertigo after sudden hearing loss



Falldarstellung

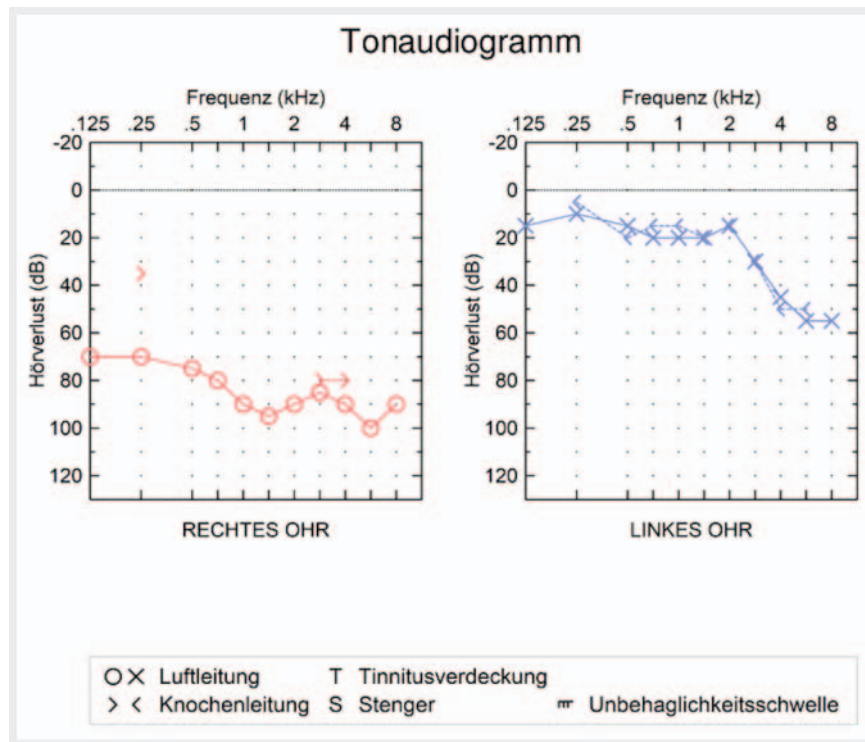
Ein 45-jähriger Lehrer stellte sich mit rechtsseitiger Hörminderung und dauerhaftem Drehschwindel über die Notfallambulanz vor. Vor 2 Monaten wurde der Patient extern aufgrund eines Hörsturzes mit vestibulärer Beteiligung mit einem intravenösen Kortisonschema behandelt. Dies hat zu einer kurzzeitigen Besserung der Schwindelsymptomatik geführt. Das Hören hat sich jedoch nicht gebessert. Aufgrund der anhaltenden Drehschwindelbeschwerden befand sich der Patient seither im Krankenstand. Eine zielgerichtete Anamnese ergab, dass der Patient direkt vor Symptombeginn schwer körperlich gearbeitet hatte. Es erfolgte eine standardmäßige HNO-ärztliche Untersuchung. Die Ohrmikroskopie ergab einen unauffälligen Befund der Trommelfelle, der Stimmgabelversuch ergab einen nach links lateralisierenden Weber und unter der Frenzelbrille zeigte sich kein Spontannystagmus. Zur Objektivierung des Hörverlustes wurde eine Reintonaudiometrie

durchgeführt. Hier zeigte sich eine hochgradige, bis an Taubheit grenzende Schallempfindungsschwerhörigkeit rechts sowie ein nahezu regelrechtes Hörvermögen links (► **Abb. 1**). Zur Objektivierung der Schwindelbeschwerden wurde eine vestibuläre Funktionsdiagnostik mit orientierender Vestibularisprüfung (Videonystagmografie, Lage- und Lagerungsprüfung, vestibulospinale Tests) und kalorischer Überprüfung (Warmspülung 44°, Kaltspülung 30°) durchgeführt. Es zeigte sich ein Vestibularisausfall rechts ohne Spontannystagmus. In Zusammenschau aller Befunde und der Anamnese wurde die Verdachtsdiagnose einer stattgehabten Rundfenstermembranruptur rechts gestellt. Da das Akutereignis vor mehr als 2 Monaten war, wurde vorerst von einer Tympanoskopie mit Rundfenstermembranabdeckung abgesehen. Stattdessen wurde aufgrund der funktionellen Taubheit rechts zunächst eine CROS-Versorgung mit dem Patienten besprochen und verordnet. Alternativ wurde der Patient über die Möglichkeit einer Versorgung mittels Cochlea-

plantat auf der rechten Seite aufgeklärt. Bei nicht ausreichender Zufriedenheit mit der CROS-Versorgung und protrahierter Entscheidungsfindung vonseiten des Patienten wurde ein Jahr nach Symptombeginn eine Cochlea-Implantation durchgeführt. Die präoperativ durchgeführte Abklärung mittels MRT zeigte ein regelrechtes, flüssigkeitsgefülltes Innenohr.

Im Rahmen der Operation zeigte sich, bei Darstellung der Rundfensternische, der in ► **Abb. 2** abgebildete Befund: Ein Großteil der Rundfenstermembran zeigte sich nicht mehr vorhanden und mit konstanter Perilymphdrainage. Des Weiteren zeigte sich der restliche hypotympanale Teil der Membran chronisch verdickt und aufgetrieben. Die Verdachtsdiagnose einer persistierenden Rundfenstermembranruptur konnte dadurch bestätigt werden.

Nach Insertion einer Synchrony-28-Millimeter-Flex-Elektrode (MED-EL, Innsbruck, Austria) wurde das Rundfenster weiters mittels einer kleinen Bindegewebsplombe abgedeckt. Zwei Tage postoperativ präsentierte sich der Patient erstaunlicherweise schwindelfrei.

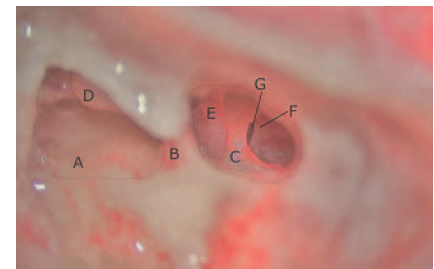


► **Abb. 1** Reintonaudiometrie des Patienten bei Erstvorstellung.

Diagnose und Differenzialdiagnosen

Die endgültige Diagnose lautet persistierende Ruptur der Rundfenstermembran.

Differenzialdiagnostisch ist neben einem Vestibularisschwannom oder einem idiopathischen Hörsturz mit vestibulärer



► **Abb. 2** Intraoperatives Bild bei CI-Implantation: **A** Antrotomie, **B** Buttres, **C** posteriore Tympanotomie, **D** Amboss, **E** Stapes, **F** Rundfenstermembran, **G** Rundfenstermembranruptur.

Beteiligung auch an eine Erstmanifestation eines Morbus Menière zu denken. Des Weiteren kommen eine Dehizens des superioren Bogengangs, eine Contusio labyrinthi, ein Cogan-Syndrom, eine zentrale Genese oder auch einige Medikamente (z. B. Aminoglykoside, Cisplatin usw.) als mögliche Ursachen infrage.

Diskussion

Noch immer wird die Sinnhaftigkeit einer explorativen Tympanoskopie bei plötzlichem einseitigem sensorineuralem Hörverlust kontrovers diskutiert. Ab welchem Grad des Hörverlustes, bis zu welchem Zeitpunkt nach Beschwerdeeintritt und ab welcher Beschwerdekongstellatation eine operative Maßnahme indiziert ist, unterliegt derzeit keiner eindeutigen Regelung.

In einer retrospektiven Studie von Hoch und Kolleg*innen mit 51 Patient*innen lag das Ausmaß des Hörverlustes vor durchgeführter Tympanoskopie bei einem four pure tone average von mindestens 60 dB (gemessen bei 500 Hz, 1 kHz, 2 kHz und 4 kHz) [Hoch et al. Clin Exp Otorhinolaryngol 2015; 8: 20–25].

Hofmann und Kolleg*innen wiederum schlossen in ihre retrospektive Analyse lediglich Patient*innen mit einem four pure tone average von über 80 dB Hörverlust ein [Hofmann et al. Hno 2021; 69: 31–41].

Eine Patientenkohorte von 74 Patient*innen, die retrospektiv von Reineke und Kolleg*innen untersucht wurden, wies deutlich bessere postoperative Ergebnisse nach Tympanoskopie mit Rundfenstermembranabdeckung auf, wenn präoperativ ein Hörverlust von über 60 % nach Röser vorlag, als die, welche einen weniger gravierenden Hörverlust erlitten [Reineke et al. Hno 2013; 61: 314–320].

Alles in allem scheint eine genaue Aussage, ab welchem Ausmaß des Hörverlustes eine Tympanoskopie mit Rundfenstermembranabdeckung sinnvoll ist, schwierig zu sein. Einig sind sich jedoch alle genannten Kolleg*innen, dass eine höhergradige Hörminderung eher von einer operativen Sanierung profitiert als eine leichtgradige.

Auch darüber, was den Zeitpunkt einer Intervention angeht, scheiden sich in der Literatur die Geister. Während Einigkeit herrscht, dass ein möglichst früher operativer Ansatz nach entsprechender Indikationsstellung anzustreben ist, fehlen jedoch Daten, bis zu welchem Zeitpunkt nach Symptombeginn eine Intervention noch sinnvoll ist. Reineke konnte die besten Ergebnisse bei Patient*innen, die in den ersten 8 Tagen nach Symptombeginn operiert wurden, feststellen [Reineke et al. Hno 2013; 61: 314–320]. Dies deckt sich auch in etwa mit den Untersuchungsergebnissen von Maier und Kolleg*innen an 97 Patient*innen, welche die besten postoperativen Ergebnisse in den ersten 7 Tagen feststellten [Maier et al. Ear Nose Throat J 2008; 87: 438–451].

Eine klare Empfehlung zur frühen Operation scheint jedoch nur bei hochgradigem Verdacht auf eine Rundfenstermembranruptur gegeben, welche jedoch nur schwer nachweisbar ist.

Hier stellt sich nun noch die Frage nach dem Symptomkomplex, mit welchem sich der/die Patient*in neben der einseitig hochgradigen Hörminderung präsentiert. Maier und Kolleg*innen konnten beispielsweise das Vorliegen eines Schwindels nicht als verlässlichen Indikator für das Vorliegen einer Rundfenstermembranruptur identifizieren [Maier et al. Ear Nose Throat J 2008; 87: 438–451]. Dies entspricht auch den Ergebnissen von Haubner und Kolleg*innen, welche 69 Patient*innen retrospektiv untersuchten [Haubner et al. BMC Ear Nose Throat Disord 2012; 12: 14]. Dennoch scheint das zusätzliche Vorliegen einer Schwindelsymptomatik die Operationsindikation zu untermauern.

Radiologische Untersuchungen mittels MRT und hochauflösendem Felsenbein-CT bieten bis heute keine befriedigende Unterstützung bei der Diagnostik einer Rundfenstermembranruptur [Hofmann et al. Hno 2021; 69: 31–41].

Die genaue Anamnese in Zusammenhang mit der Funktionsdiagnostik ist daher bis heute wegweisend.

Auch die bisherigen Leitlinien im internationalen Vergleich bieten keine schlüssi-

ge Lösung für diese Materie. Die deutsche AWMF-S1-Leitlinie beschreibt die Tympanoskopie mit Rundfenstermembranabdeckung allenfalls als nützliche Therapie für den Einzelfall. Die amerikanischen Kolleg*innen wiederum beziehen in ihren Guidelines hierzu keine Stellung.

Interessenkonflikt

Die Autorinnen/Autoren geben an, dass kein Interessenkonflikt besteht.

Autorinnen/Autoren

Timo Gottfried¹, Daniel Dejaco¹, Josef Seebacher², Joachim Schmutzhard¹, Veronika Innerhofer¹

¹ Universitätsklinik für Hals-, Nasen- und Ohrenheilkunde, Medizinische Universität Innsbruck, Innsbruck, Austria

² Abteilung für Hör-, Stimm- und Sprachstörungen, Medizinische Universität Innsbruck, Klinik für Hör- Stimm- und Sprachstörungen, Innsbruck, Austria

Korrespondenzadresse

Dr. Veronika Innerhofer
Medizinische Universität Innsbruck
Universitätsklinik für Hals-, Nasen- und Ohrenheilkunde
Innsbruck
Austria
veronika.innerhofer@i-med.ac.at

Bibliografie

Laryngo-Rhino-Otol 2022; 101: 814–815

Online-Publikation: 20.7.2022

DOI 10.1055/a-1873-2462

ISSN 0935-8943

© 2022. The Author(s).

This is an open access article published by Thieme under the terms of the Creative Commons Attribution-NonDerivative-NonCommercial-License, permitting copying and reproduction so long as the original work is given appropriate credit. Contents may not be used for commercial purposes, or adapted, remixed, transformed or built upon. (<https://creativecommons.org/licenses/by-nc-nd/4.0/>).

