Article published online: 2022-08-17

Chemosaturation der Leber – ein Update

Chemosaturation of the Liver – an Update

Autoren

Sebastian Ebel[1], Manuel Florian Struck[2], Florian van Boemmel[3], Anne Bettina Beeskow[1], Holger Gößmann[1], Timm Denecke[1]

Institute

1 Klinik und Poliklinik für diagnostische und interventionelle Radiologie, Leipzig University, Leipzig, Germany
2 Klinik und Poliklinik für Anästhesiologie und Intensivtherapie, Leipzig University, Leipzig, Germany
3 Klinik für Innere Medizin II, Sektion für Hepatologie, Leipzig University, Leipzig, Germany

Key words

abdomen, hematologic, angiography, interventional procedures

eingereicht 20.09.2021
akzeptiert 05.05.2022
online publiziert 17.08.2022

Bibliografie

Fortschr Röntgenstr 2023; 195: 30–37
DOI 10.1055/a-1858-3418
ISSN 1438-9029
© 2022. Thieme. All rights reserved.
Georg Thieme Verlag KG, Rüdigerstraße 14, 70469 Stuttgart, Germany

Korrespondenzadresse

Dr. Sebastian Ebel
Klinik und Poliklinik für diagnostische und interventionelle Radiologie, Leipzig University, Liebigstr. 20, 04103 Leipzig, Germany
Tel.: 0 34 19 71 74 24
sebastian.ebel@icloud.com

ZUSAMMENFASSUNG

Hintergrund Die Chemosaturation der Leber („percutaneus hepatic perfusion“, CS-PHP) ist eine Behandlungsoption für primäre und sekundäre Lebertumore und aktuell Gegenstand intensiver Forschung. Der vorliegende Artikel soll eine Übersicht über Patientensicherheit, Durchführung und Wirksamkeit der CS-PHP auf Basis des aktuellen Forschungsstandes geben.

Methode Es wurde eine Literaturrecherche in Pubmed mit den Stichwörtern chemosaturation, hepatic chemosaturation, percutaneous hepatic perfusion, und melphalan durchgeführt.

Ergebnisse und Schlussfolgerungen Die CS-PHP stellt ein potentes Verfahren zur Behandlung von hepatisch metastasierten okulären Melanomen und intrahepatischen cholangiozellulären Karzinomen dar. Bezüglich anderer Tumorentitäten ist die Datenlage nicht ausreichend um eine fundierte Aussage treffen zu können. Chemosaturationen können mit vielfältigen Komplikationen und Nebenwirkungen einhergehen, welche jedoch überwiegend vorübergehend bzw. interdisziplinär beherrschbar sind.

Kernaussagen

- Die Chemosaturation der Leber (CS-PHP) ist ein sicheres Verfahren.
- CS-PHP ist ein potentes Verfahren zur Therapie von hepatisch metastasierten okulären Melanomen und cholangiozellulären Karzinomen.
- Die Durchführung erfordert eine enge interdisziplinäre Kooperation.
- Die CS-PHP ist wiederholbar und ist daher möglicherweise eine Langzeit-Therapieoption für einige Patienten.

Zitierweise

- Ebel S, Struck MF, van Boemmel F et al. Chemosaturation of the Liver – an Update. Fortschr Röntgenstr 2023; 195: 30–37

ABSTRACT

Background Percutaneous hepatic perfusion (CS-PHP) is a treatment option for primary and secondary liver neoplasms and subject of intensive research. This present article provides an overview of CS-PHP regarding patient safety, feasibility and effectiveness based on recent studies.

Method We performed a PubMed search including the search terms chemosaturation, hepatic chemosaturation, percutaneous perfusion and melphalan.

Results and conclusion CS-PHP is a promising procedure for the treatment of uveal melanoma and cholangiocellular carcinoma. There are insufficient data regarding the effectiveness of CS-PHP with respect to other tumor entities. Since CS-PHP can be accompanied by multiple transient side effects and complications, close interdisciplinary cooperation is necessary.

This document was downloaded for personal use only. Unauthorized distribution is strictly prohibited.

Hintergrund

Die perkutane Chemosaturation der Leber mit Melphalan ist eine innovative Option zur Therapie nicht kurativ behandelbarer primärer und sekundärer Lebertumoren. Dabei stellt die Chemosaturation als lebergerichtetes, invasives Verfahren eine Weiterentwicklung der Chemoperfusion dar: Katheterangiografisch wird das Chemotherapeutikum Melphalan direkt in die Leberarterien injiziert, wodurch das Gewebe und damit die überwiegend arteriell versorgten Tumoren bzw. Metastasen „gesättigt" werden (für andere Chemotherapeutika existieren bislang keine entsprechenden Filtersysteme). Parallel wird das venöse Blut der Leber über einen speziellen Doppelballonkatheter in der V. cava inferior abgesaugt und über ein für Melphalan spezifisches Filtersystem extrakorporal von Melphalan gereinigt. Anschließend wird das gereinigte Blut über einen jugulären Zugang re-infundiert. Auf diese Weise ist es möglich, sehr hohe Dosen Chemotherapeutikum in die Leber zu applizieren und dabei systemische Nebenwirkungen gering zu halten. Melphalan ist ein Alkylans, welches seine zytotoxische Wirkung durch Einbau von Alkylgruppen in die DNA entfaltet. Im Rahmen der Chemosaturation werden bis zu 3 mg/kg Melphalan, berechnet auf das idealisierte Köpergewicht, gegeben (max. 220 mg/Therapiesitzung) [1].

Seit der Einführung eines (im Moment des einzigen) zugelassenen (in Deutschland seit 2012 CE-Zertifiziert) kommerziellen Filtersystems, (Delcath Systems inc. NY, USA) sind mehrere mono- und multizentrische Phase-I- bis Phase-III-Studien erschienen, welche die Wirksamkeit der Chemosaturation bei verschiedenen Tumorentitäten, führend bei hepatisch metastasierten Aderhautmelanomen, analysieren. Bereits mit dem Filtersystem der ersten Generation konnte bei Patienten mit hepatisch metastasiertem Aderhautmelanom ein verlängertes Überleben gegenüber „best available care" gezeigt werden. Seit 2012 ist das Filtersystem der zweiten Generation mit verbesserten Melphalan-Extraktionsraten verfügbar, welches vielversprechende Ergebnisse in Bezug auf Patientensicherheit liefert [2]. Aktuell kann die Chemosaturation in Deutschland im Rahmen von Studien und als individueller Heilversuch angewendet werden.

Die vorliegende Übersichtsarbeit soll einen Überblick über die Entwicklung der letzten Jahre und den aktuellen Stand zur CS-PHP im Hinblick auf Patientensicherheit und Wirksamkeit geben.

Technische Durchführung

Die Chemosaturation wird in Vollnarkose und unter Vollheparisinierung (300 IU/kgKG Heparin mit Ziel-ACT > 450 s) durchgeführt. Zur extrakorporalen Filtration des Blutes wird eine Herz-Lungen-Maschine oder genauer eine Rollerpumpe benötigt. Es werden Schleusen in die rechte A. femoralis commonis (4F), die rechte V. femoralis communis (18F) und die rechte V. jugularis interna platziert (▶ **Abb. 1**). Für die Melphalaninjektion wird ein 4F-Katheter in den Truncus coeliacus oder im Falle von anatomischen Varianten z. B. auch in die A. mesenterica superior und anschließend ein Mikrokatheter in die entsprechende hepatische Lappen- bzw. Segmentarterie platziert. Zur Isolation der Lebervenen wird ein spezieller Doppelballonkatheter (Delcath Systems inc. NY, USA) in der Vena cava inferior platziert. Nun werden zunächst der kraniale und anschließend der kaudale Ballon inflatiert, um die Lebervenen vom Körperkreislauf zu isolieren. Das Blut der unteren Körperhälfte gelangt, während die Vena cava inferior geblockt ist (ca. 60–90 Minuten), via Kollateralen wie z. B. das Azygos- und Hemiazygossystem zum Herzen. Die Dichtigkeit der Ballons wird mittels digitaler Subtraktionsangiografie (DSA) verifiziert, wobei gezeigt wurde, dass spezielle Postprocessing-Tools, mit welchen anhand von ROI (region of interest) die KM-Dichte zwischen den Blockungsballonen gemessen wird, dabei helfen können Undichtigkeiten zu erkennen [3]. Diese Dichtigkeitsprüfungen sollten vor Beginn der Melphalaninjektion und bei jeder Umpositionierung des arteriellen Katheters erfolgen. Periprozedural muss die Form und Lage der Blockungsballone beobachtet werden, um eine eventuelle Dislokation frühzeitig zu detektieren (▶ **Abb. 2**). Nach korrekter Positionierung aller Katheter folgt die intraarterielle Melphalan-Injektion, wobei die gesamte Leber therapiert wird; im Falle von Zuständen nach Leberresektionen wird die gesamte Restleber therapiert [4]. Es werden bis zu 3 mg/kg Melphalan, berechnet auf das idealisierte Köpergewicht, gegeben (max. 220 mg/Therapiesitzung) [1].

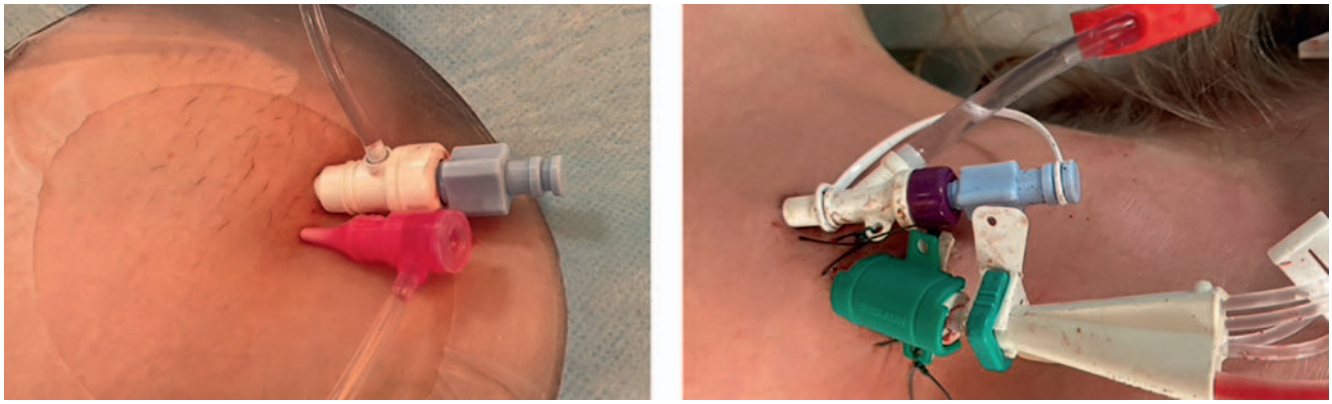

▶ **Abb. 1** Darstellung der vaskulären Zugänge. Darstellung der Schleusen. Rechts: 18F-Schleuse (weiß/blau) in der rechten V. femoralis communis und 4F-Schleuse (rot) in der rechten A. femoralis communis. Links: 10F-Rückführschleuse (weiß/blau) und zentraler Venenkatheter (grün) in der rechten V. jugularis interna.

This document was downloaded for personal use only. Unauthorized distribution is strictly prohibited.

▶ **Abb. 2** Dichtigkeitsprüfung der Ballonokklusion der VCI. DSA zur Überprüfung der Dichtigkeit der Ballonokklusion der VCI ohne Nachweis einer Leckage.

Das venöse hepatische Blut wird dann über den Doppelballonkatheter extrahiert, extrakorporal über eine von einem Kardiotechniker betriebene Rollerpumpe mit Filtersystem gefiltert und über den jugulären Zugang rückinfundiert. Abschließend kann die Heparinisierung mittels Protamin antagonisiert werden. Nach Erfahrung der Autoren dauert eine Therapiesitzung ohne Narkoseeinleitung und -ausleitung circa 120–180 Minuten [5]. Der Patient wird bis zum Folgetag auf der Intensivstation überwacht, wo die Schleusen nach vollständiger Normalisierung der Gerinnung gezogen werden. Anschließend sind die Patienten im Regelfall normalstationsfähig und können am dritten bis fünften postinterventionellen Tag entlassen werden. Postinterventionell werden 300 mg/d Allopurinol für 3 Tage verabreicht, um einem Tumorlysesyndrom vorzubeugen. Nach Entlassung werden (ambulant) laborchemische Kontrollen durchgeführt (dreimal alle 3 Tage). Als Kontrollbildgebung wird eine MRT mit leberspezifischem Kontrastmittel nach 8 Wochen durchgeführt. Eine zweite Sitzung wird durchgeführt, wenn die Kontrolle einen Tumorrückgang oder eine stabile Erkrankung zeigt. Im Behandlungszentrum der Autoren wurden bisher bis zu 6 Chemosaturationen bei einem Patienten durchgeführt. Berichtet wurde jedoch über bis zu 8 Sitzungen bei einem Patienten, sodass gefolgert werden kann, dass diese Methode prinzipiell bei Therapieerfolg und bei erhaltener Leberfunktion in der Häufigkeit der Anwendung nicht limitiert ist [4].

Finanzielle Überlegungen

Die Kosten für eine Chemosaturation sind hoch und werden von den vorgesehenen Fallpauschalen des DRG-Systems (*diagnosis related group*) nicht gedeckt. Nach aktuellem OPS-Katalog (Stand 08/21) wird eine Chemosaturation als „Perkutane geschlossene Organperfusion mit Chemotherapeutika mit externem Blutfilter“ kodiert (8–549.01). Die Kosten einer Therapiesitzung betragen inkl. Material- und Personalkosten und einem Tag Aufenthalt auf der Intensivstation ca. 30 000 €. Zwar ist das Verfahren in entsprechenden Zentren etabliert und wird mit steigender Häufigkeit angewendet, jedoch werden die Kosten dafür aufgrund bisher fehlender unmittelbarer Empfehlungen zur Chemosaturation in Leitlinien von den Krankenkassen nicht generell übernommen. Diesem Problem kann durch Beantragung einer Kostenübernahme vor Therapiebeginn mit einer adäquaten Begründung und einem eindeutigen Statement eines interdisziplinären Tumorboards begegnet werden, in welcher das Fehlen alternativer Behandlungsansätze erläutert wird. Jedoch ist zu bedenken, dass Kostenübernahmeverfahren erfahrungsgemäß bis zu 4 Wochen dauern können und im Falle einer Progression der Tumorerkrankung die Möglichkeit besteht, dass die Therapiefähigkeit der Patienten anschließend nicht mehr gegeben ist. Durch die ständige Zunahme von publizierten Daten zur Chemosaturation besteht Anlass zur Hoffnung auf eine Vereinfachung der Kostenerstattung in der Zukunft.

Patientensicherheit

Nebenwirkungsspektrum

Aktuelle Studien zeigen vielversprechende Daten der CS-PHP, jedoch kann die Prozedur der CS-PHP mit schweren kardiovaskulären Komplikationen, lebensbedrohlichen Blutungen und thrombembolischen Ereignissen vergesellschaftet sein [5–7]. Intraprozedural kann es zu relevanten Kreislaufinstabilitäten kommen, die eine differenzierte Volumen- und Katecholamingabe erforderlich machen [8]. Aufgrund der notwendigen strengen Antikoagulation während der Prozedur, um eine Thrombosierung der Filter zu vermeiden (Ziel der „activated clotting time“ (ACT) > 450 s), werden in der Literatur Blutungskomplikationen in bis zu 30 % der Fälle angegeben [2, 9]: Hämatome im Bereich der Punktionsstellen femoral und cervical [10, 11], femorale Blutungen und Pseudoaneurysmata [12, 13], hämorrhagische Magenulcera und Schleimhauthämorrhagien [2, 13, 14] sowie auch abdominale Blutungen und cerebrale Hämorrhagien [9]. Durch diese iatrogenen Komplikationen von Überinfusion und Blutungen können in seltenen Fällen Schwellungen im Bereich des Respirationstraktes auftreten, die eine verzögerte Extubation und eine verlängerte Überwachungspflichtigkeit auf der Intensivstation nach sich ziehen können [5].

Eine der häufigsten durch die Chemosaturation hervorgerufenen Komplikationen ist die durch Melphalan versursachte Knochenmarkdepression, welche zu Anämien, Thrombozytopenien und Leukozytopenien führt [6]. Mit der Einführung des Filtersystems der zweiten Generation im Jahr 2012 konnte gegenüber dem der ersten Generation sowohl die Melphalanextraktionsrate (von 77 % auf 86 %) erhöht, als auch die Konstanz der Filtrierleistung (von 58 %–95 % auf 71 %–96 %) verbessert werden [6]. Jedoch verbleibt die Melphalan-induzierte Knochenmarkdepression trotz verbesserten Filtern ein klinisch relevantes Problem. So be-

This document was downloaded for personal use only. Unauthorized distribution is strictly prohibited.

richten Dewald et al. über klinisch relevante Thrombozytopenien in bis zu 87 % der Fälle; Grad-3/4-Anämien traten bei 40 % und eine Leukozytopenie bei 10 % der Patienten auf. In der Mehrzahl der berichteten Fälle regenerierten sich diese myelosuppressiven Effekte innerhalb von 3 Wochen nach dem Eingriff; die Gabe von Thrombozyten- und Erythrozytenkonzentraten wurde jedoch bei 23 % bzw. 17 % der Patienten notwendig [8]. Ältere Arbeiten berichten über ähnliche Raten myelosuppressiver Komplikationen [6]. Um der postinterventionellen Neutropenie entgegenzuwirken, implementierten Schönfeld et al. die präinterventionelle Gabe von Granulozyten-Kolonien-stimulierendem Faktor (G-CSF), konnten jedoch keine signifikante Verbesserung beobachten [13].

Zusätzlich werden post-interventionelle Leberschäden, welche sich in einem Transaminasen- bzw. Bilirubinanstieg äußern, beschrieben. So wurden Transaminasenanstiege um 7 % und 48 % berichtet [2, 14–17]. Die Rate an klinisch relevanten Hyperbilirubinämien wird mit bis zu 15 % angegeben und scheint mit der Tumorlast zu korrelieren [13].

In einer aktuellen Studie konnte gezeigt werden, dass sich das Nebenwirkungspektrum auch bei wiederholten Sitzungen (bis zu 6) nicht ändert [5], andere Daten zeigen, dass bis zu 8 Wiederholungen möglich sind [4]. Letztlich war die Mehrheit der berichteten Nebenwirkungen von transienter Natur bzw. beherrschbar, therapieassoziierte Todesfälle traten in den publizierten Kohorten sehr selten auf (< 1 %) (1–15). Entsprechend kommen trotz der möglichen Komplikationen sowohl ältere als auch rezente Studien zu dem Ergebnis, dass die Chemosaturation bei korrekter Patientenselektion und im Setting eines spezialisierten Zentrums, mit erfahrenen Radiologen, Anästhesisten, Kardiotechnikern (für das Pumpensystem) und Intensivmedizinern (für das postinterventionelle Management) ein sicheres und wirksames Verfahren darstellt [5, 10, 11, 15, 18, 19].

Ungeklärt ist bisher, ob die hochdosierte Melphalaninjektion zu einem verzögert auftretenden Leberschaden führen kann oder ob das hepatisch arterielle Gefäßbett auf lange Sicht geschädigt wird. Diese Fragestellungen sollten zukünftig Gegenstand weiterer Studien sein.

Patientenselektion

Aktuell stellt die Chemosaturation eine Letztlinientherapie für nicht kurativ behandelbare Lebertumoren dar, wobei das hepatisch metastasierte okuläre Melanom einen besonderer Stellenwert einnimmt [9]. In einer rezenten Studie geben Schönfeld et al. detaillierte Empfehlungen zur Patientenselektion für die „Salvagetherapie“ mittels Chemosaturation, abgeleitet aus den Ausschlusskriterien ihrer Studie: Adäquate Nieren- und Leberfunktion (nicht genauer angegeben), Hämoglobin > 8 g/dl, Leukozyten > 2 tsd/µl; Thrombozyten > 50 tsd/µl, Serumkreatinin > 60 µmol/l, Bilirubin ≤ 3fach der oberen Norm, Leberzirrhose maximal im Stadium Child-Pugh A [13]. Hughes et al. verwendeten folgende Kriterien: Bilirubin < 2,0 mg/dl, Thrombozyten > 100 000 µl, Kreatinin < 1,5 mg/dl und im Leberfunktionstest < 10fach der Norm (weder der genaue Test noch die untersuchten Parameter werden angegeben) [16]. Zur Handhabung möglicher Blutungsherde wie z. B. alter Schlaganfälle oder Magenulzera existieren keine systematischen Daten. Es wird empfohlen, nur Patienten mit einer Tumormasse von < 50 % des Lebervolumens zu behandeln um die Gefahr eines fulminanten Tumorzerfallsyndroms zu minimieren und um eine ausreichende Leberreserve zu gewährleisten [19]. Es wird jedoch allseits betont, dass der Entschluss zur Durchführung einer Chemosaturation im Rahmen einer interdisziplinären Tumorkonferenz individuell zu diskutieren sei.

Wirksamkeit

Übersicht

Aktuell laufen umfassende Bemühungen zur systematischen Datenerfassung und Anfertigung klinischer Studien zur Chemosaturation. Es existieren multiple Studien zur Patientensicherheit und Machbarkeit sowie Phase-I- und Phase-II-Studien im Setting primärer und sekundärer hepatischer Neoplasien. Stand 12/2020 umfasst die europaweite publizierte Expertise mehr als 650 Chemosaturationen in über 300 Patienten, wobei der größte Anteil der Prozeduren bei Lebermetastasen okulärer Melanome durchgeführt wurde (489 Prozeduren bei 221 Patienten), gefolgt von cholangiozellulären Karzinomen (76 Prozeduren in 42 Patienten) [20]. Laut Herstellerangaben wurden im Jahr 2021 europaweit über 160 Prozeduren durchgeführt (persönliche Mitteilung von 01/2022). Im Folgenden soll ein Überblick über die therapeutische Wirksamkeit der Chemosaturation gegeben werden.

Hepatisch metastasierte okuläre Melanome

Zur Therapie hepatisch metastasierter okulärer Melanome wird in der entsprechenden S3-Leitlinie die chirurgische Resektion empfohlen (Grad B), wenn sie als R0-Resektion durchführbar ist. Eine Empfehlung zu adjuvanten Verfahren kann aufgrund fehlender Daten nicht gegeben werden [21].

Der Großteil der veröffentlichten Studien beschreibt die Wirksamkeit der Chemosaturation bei nicht resezierbaren, hepatisch metastasierten okulären Melanomen. Diese Erkrankung ist insofern besonders für eine Chemosaturation geeignet, da sie häufig isoliert Lebermetastasen zeigt, die einerseits dem lebergerichteten regionalen Wirkungsbereich der Chemosaturation zugänglich sind und andererseits eine Sensibilität gegen Melphalan aufweisen [22, 23] (▶ **Abb. 3**). Okuläre Melanome gehen im Falle einer Lebermetastasierung mit einem medianen Gesamtüberleben (OS) von 8 Monaten ab Diagnosestellung einher [24–26] und Optionen der Systemtherapie sind limitiert [27, 28]. Immuncheckpoint-Inhibitoren haben zwar zu deutlich gesteigerten 5-Jahres-Gesamtüberlebensraten von 34 %-53 % bei metastasierten kutanen Melanomen geführt, bei metastasierten okulären Melanomen jedoch nur zu einem OS von 10 Monaten. Andere transarterielle Verfahren, wie die selektive interne Radiotherapie (SIRT) oder die transarterielle Chemoembolisation (TACE), gelten als sicher und führen zu einem mittleren OS von 8–10 Monaten und 4–9 Monaten [29–32]. Eine kürzlich erschienene prospektive Phase-II-Studie liefert vielversprechende Daten zur SIRT bei Patienten mit okulärem Melanom mit einem mittleren OS von 19,2 Monaten [33]. Bislang existieren keine vergleichenden Studien zu SIRT vs. CS-PHP. Die optimale Häufigkeit der Anwendung von CS-PHP ist noch nicht definiert. Interessant ist in diesem Zusammenhang,

This document was downloaded for personal use only. Unauthorized distribution is strictly prohibited.

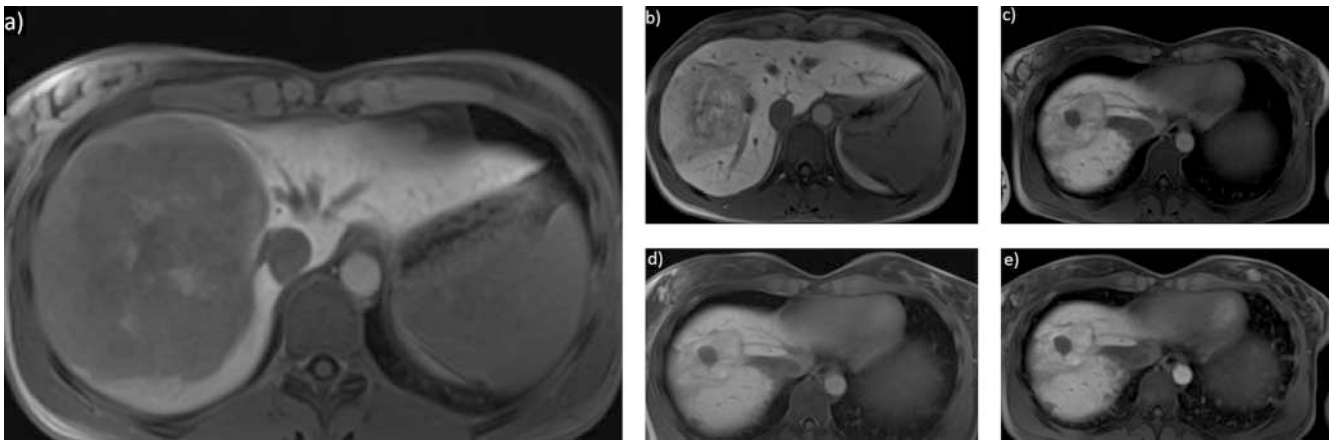

▶ **Abb. 3** Therapieansprechen nach Chemosaturation. Bildbeispiel eines Patienten mit diffuser hepatischer Metastasierung eines okulären Melanoms. Die Abbildung zeigt eine Metastase von > 10 cm in Lebersegment VII/VIII, zusätzlich lagen weitere, disseminierte Metastasen beidseits vor (nicht abgebildet). T1 VIBE post-KM, hepatobiliäre Phase. **a** Status vor Therapie, **b** 8 Wochen nach erster Sitzung Chemosaturation: Reduktion der Tumorlast um > 50 %, **c** 10 Wochen nach zweiter Sitzung Chemosaturation: Reduktion der Tumorlast um 43 %, **d** und **e** jeweils 10 Wochen nach dritter und vierter Sitzung Chemosaturation: Jeweils stable disease.

ob eine regelmäßige sequenzielle Anwendung der CS-PHP zu einer dauerhaften Stabilisierung bzw. Remission führen kann. Hier konnten wir in einer Fallsammlung aus unserem Zentrum zeigen, dass bei der Mehrheit der Patienten mit OM eine Behandlung in 6–8 wöchigen Abständen zu einem Ansprechen führt [34].

In mehreren Phase-III-Studien wurde mittels CS-PHP mit Melphalan ein mittleres OS bis 27 Monate und ein medianes hepatisch-progressfreies Überleben (hPFS) bis 11 Monate erreicht [11, 15, 18]. Hughes et al. fanden im Rahmen einer prospektiv-randomisierten Multicenterstudie ein hPFS von 7 Monaten in der Chemosaturationsgruppe und von 1,6 Monaten in der „best available care"-Gruppe (BAC). Es konnten jedoch keine signifikanten Unterschiede bzgl. des OS gefunden werden, wobei die Studie bezüglich des Vergleiches des OS aufgrund von Crossover zwischen den Subgruppen nicht aussagefähig ist (▶ **Tab. 1**) [16]. Aktuell ist eine randomisierte Phase-I/II-Studie zur Effektivität, Sicherheit und Wirksamkeit im Vergleich Chemosaturation in Kombination mit Ipilimumab/Nivolumab versus alleinige Chemosaturation in Arbeit (NCT04 283 890). Zudem läuft eine weitere Phase-III-Studie (FOCUS) zu CS-PHP bei okulären Melanomen, an welcher ca. 40 Zentren in den USA und in Europa teilnehmen (NCT02 678 572).

Cholangiozelluläre Karzinome

Die einzige kurative Behandlung des intrahepatischen cholangiozellulären Karzinoms (ICC) ist die Resektion, jedoch ist die Mehrheit der ICC bei Diagnosestellung bereits inoperabel, sodass nur 10–35 % der Patienten für eine Resektion infrage kommen [35–39]. Ähnlich wie beim hepatisch metastasierten okulären Melanom sind die Möglichkeiten der Systemtherapie für das ICC sehr limitiert [36, 40]. Laut Leitlinie soll allen Patienten bei adäquatem Allgemeinzustand in der inoperablem Situation eine Systemtherapie angeboten werden, dabei stellt eine Kombination aus Gemcitabine und Cisplatin die Erstlinie und FOLFOX die Zweitlinie dar; die Chemosaturation kann ab Versagen der Zweitlinie angeboten werden [41]. Sonstige transarterielle Therapieformen wie SIRT und TACE scheinne eine potenzielle Rolle im Rahmen von neoadjuvanten Konzepten oder multimodalen Therapien zu spielen (bspw. SIRT in Kombination mit systemischer Chemotherapie) [42].

2017 zeigten Kirstein et al. in einer retrospektiven Analyse 5 Patienten mit ICC, welche mittels Chemosaturation behandelt wurden. Dabei wurde ein OS von 8 Monaten und ein hPFS von 135 Tagen berichtet [18]. In einer aktuelleren Arbeit wurden Chemosaturationen bei 15 Patienten mit ICC evaluiert, wobei eine lokale Tumorkontrolle in 53 % der Fälle erreicht werden konnte (das OS betrug 26,9 Monate nach Diagnosestellung und 7,9 Monate nach der ersten Chemosaturation, das hPFS betrug 131 Tage). Überraschenderweise zeigten Patienten mit ausschließlichem Leberbefall dabei ein schlechteres OS als Patienten mit Lymphknotenbefall (12,9 vs. 4,8 Monate), wobei hier das hepatische Tumorvolumen in den Gruppen nicht angegeben wurde [10]. Schönfeld et al. berichten über 14 mittels Chemosaturation behandelte ICC-Patienten und fanden eine komplette Remission in einem Fall; das längste OS bei einem Patienten betrug 3,7 Jahre nach Chemosaturation, gefolgt von 3,4 Jahren, 2,8 Jahren und 2,3 Jahren. 3 Patienten sind weiterhin unter Therapie und Beobachtung [13]. Aktuell ist eine randomisiert-kontrollierte Phase-III-Studie zur Effektivität, Sicherheit und pharmakokinetischen Aspekten im Vergleich Chemosaturation nach Systemtherapie mit Cisplatin/Gemcitabine versus alleinige Systemtherapie mit Cisplatin/Gemcitabine in Arbeit, an welcher 40 europäische Zentren teilnehmen (NCT03 086 993).

Andere Tumorentitäten

Die Datenlage zu anderen Tumorentitäten ist im Vergleich zu der zu okulären Melanomen und ICC deutlich eingeschränkt. Bis 12/2020 waren europaweit 95 Chemosaturationen in 58 Patienten bei anderen Tumoren als okulären Melanomen und ICC dokumentiert. Davon entfielen 24 Chemosaturationen auf kolorektale Lebermetastasen, 20 auf hepatozelluläre Karzinome, 14 auf Lebermetastasen von Pankreaskarzinomen und 37 auf neuroendokrine Tumoren, kutane Melanome, Mammakarzinome und andere Tumoren [2, 9, 10, 16–18, 20, 43]. All diese Behandlungen haben

This document was downloaded for personal use only. Unauthorized distribution is strictly prohibited.

▶ **Tab. 1** Studienübersicht zu Chemosaturationen bei Patienten mit hepatischen Metastasen okulärer Melanome.

Autoren	Erscheinungsjahr	Titel	Studiendesign	Eingeschlossene Patienten	Mittlere Anzahl an Chemosaturationen	Mittleres hepatisches progressfreies Überleben	Mittleres Überleben	Bestes Ansprechen (Anzahl der Patienten)
Kirstein et al.	2017	Safety and efficacy of chemosaturation in patients with primary and secondary liver tumors	Retrospektiv, Singlecenter	12	n.a.	117 Tage	n.a.	PR (4)
Vogl et al.	2017	Percutaneous Isolated Hepatic Perfusion as a Treatment for Isolated Hepatic Metastases of Uveal Melanoma: Patient Outcome and Safety in a Multi-centre Study	Retrospektiv, Multicenter	18	n.a.	9,6 Monate	12,4 Monate	PR (8)
Karydis et al.	2018	Percutaneous hepatic perfusion with melphalan in uveal melanoma: A safe and effective treatment modality in an orphan disease	Retrospektiv, Multicenter	51	n.a.	9,1 Monate	15,3 Monate	CR (3)
Brüning et al.	2020	Unresectable Hepatic Metastasis of Uveal Melanoma: Hepatic Chemosaturation with High-Dose Melphalan—Long-Term Overall Survival Negatively Correlates with Tumor Burden	Retrospektiv, Singlecenter	19	2	n.a.	16,7 Monate	PR (10)
Hughes et al.	2016	Results of a Randomized Controlled Multicenter Phase III Trial of Percutaneous Hepatic Perfusion Compared with Best Available Care for Patients with Melanoma Liver Metastases	Prospektiv, Multicenter	44	3	7 Monate	10,6 Monate	PR (16)
Schönfeld et al.	2020	Chemosaturation with percutaneous hepatic perfusion is effective in patients with ocular melanoma and cholangiocarcinoma	Retrospektiv, Singlecenter	30		6 Monate	12 Monate	PR (11)
Veelken et al.	2021	Repeated percutaneous hepatic perfusion with melphalan can maintain long-term response in patients with liver cancers	Retrospektiv, Singlecenter	13	3	326 Tage	n.a.	CR (3)

This document was downloaded for personal use only. Unauthorized distribution is strictly prohibited.

gemeinsam, dass sie bei Patienten durchgeführt wurden, bei denen die sonstigen etablierten Therapieformen bereits versagt hatten, entsprechend sind die Ergebnisse sehr heterogen und von nur eingeschränkter Aussagekraft. Forster und Kollegen berichten, dass bei einem Patienten mit hepatisch metastasiertem Sarkom eine partielles Ansprechen erreicht werden konnte [7]. In einer Arbeit von 2014 werden 6 Patienten mit kutanen Melanomen beschrieben, bei denen eine vollständige Remission (n = 3) bzw. ein partielles Ansprechen (n = 3) erreicht werden konnte, außerdem eine Patientin mit Lebermetastasen eines Mamma-Ca sowie ein Patient mit hepatisch metastasiertem Magen-Ca, bei denen jeweils ein partielles Ansprechen erreicht werden konnte [14]. Es existieren bislang keine systematischen Analysen zu Patienten mit den o. g. Tumorentitäten mit ausreichenden Fallzahlen, um eine fundierte Aussage zur Wirksamkeit der Chemosaturation in diesem Setting machen zu können.

Prädiktion der Wirksamkeit

Bezüglich der Vorhersagbarkeit des Therapieansprechens konnten Brüning et al. in einer aktuellen Arbeit zeigen, dass das Tumorvolumen vor Therapiebeginn negativ mit dem medianen Überleben korreliert, wobei ein „Schwellenwert“ von > 50 % Tumor relativ zum Lebervolumen angegeben wird [12]. Estler et al. zeigten, dass eine Tumorlast von < 25 % des Lebervolumens mit signifikant längerem OS vergesellschaftet ist [44].

Zusammenfassung

Die Chemosaturation der Leber mit Melphalan ist ein innovatives Behandlungsverfahren zur Behandlung primärer und sekundärer Lebermalignome. Während für das hepatisch metastasierte okuläre Melanom bereits Daten vorliegen, welche die starke Wirksamkeit dieser Behandlung bei vielen Patienten belegen, gibt es für andere Tumoren noch keine hochrangige Evidenz, jedoch zahlreiche vielversprechende Fallsammlungen und Einzelberichte. Deshalb ist der Einsatz dieses Verfahrens aktuell Gegenstand intensiver Forschung.

Es existiert eine solide Datenlage zur Patientensicherheit und zum periprozeduralen Management. Auch mit dem Filtersystem der zweiten Generation ist intra- und postprozedural mit Anämien, Thrombopenien und Leukozytopenien zu rechnen, die Folge einer transienten Knochenmarkdepression durch die hochdosierte Melphalanapplikation sein können. Zudem können transiente Leberfunktionsstörungen mit Transaminasenanstiegen und Hyperbilirubinämien auftreten. Trotz der möglichen Komplikationen stellt die Chemosaturation bei entsprechender Patientenselektion in spezialisierten Einrichtungen ein sicheres und potentes Verfahren dar, wobei präzisiert werden kann: Die Chemosaturation stellt ein vielversprechendes Verfahren zur Therapie von nicht resezierbaren Lebermetastasen okulärer Melanome und von cholangiozellulären Karzinomen dar, welches eine enge interdisziplinäre Zusammenarbeit erfordert. Dabei scheinen besonders Patienten mit einem diffusen hepatischen Befall mit einer Tumormasse von > 50 % des Lebervolumens von der Therapie zu profitieren. In multiplen Studien wurde gezeigt, dass durch die Chemosaturation in diesem Setting das mittlere Überleben und das mittlere progressionsfreie Überleben signifikant verlängert werden können. Zu anderen hepatischen Neoplasien existieren z. T. vielversprechende Daten, es mangelt jedoch an systematischen Analysen. Aktuell laufen Studien, welche den Nutzen der Chemosaturation in Kombination mit Systemtherapien beleuchten.

Interessenkonflikt

Die Autorinnen/Autoren geben an, dass kein Interessenkonflikt besteht.

Literatur

[1] Inc D Hepatic Delivery System Instructions for Use.

[2] Meijer TS, Burgmans MC, Fiocco M et al. Safety of Percutaneous Hepatic Perfusion with Melphalan in Patients with Unresectable Liver Metastases from Ocular Melanoma Using the Delcath Systems' Second-Generation Hemofiltration System: A Prospective Non-randomized Phase II Trial. Cardiovasc Intervent Radiol 2019; 42: 841–852. doi:10.1007/s00270-019-02177-x

[3] Dewald CLA, Meine TC, Winther HMB et al. Chemosaturation Percutaneous Hepatic Perfusion (CS-PHP) with Melphalan: Evaluation of 2D-Perfusion Angiography (2D-PA) for Leakage Detection of the Venous Double-Balloon Catheter. Cardiovasc Intervent Radiol 2019; 42: 1441–1448. doi:10.1007/s00270-019-02243-4

[4] Dewald CLA, Becker LS, Maschke SK et al. Percutaneous isolated hepatic perfusion (chemosaturation) with melphalan following right hemihepatectomy in patients with cholangiocarcinoma and metastatic uveal melanoma: peri- and post-interventional adverse events and therapy response compared to a matched group without prior liver surgery. Clin Exp Metastasis 2020; 37: 683–692. doi:10.1007/s10585-020-10057-9

[5] Struck MF, Kliem P, Ebel S et al. Percutaneous hepatic melphalan perfusion: Single center experience of procedural characteristics, hemodynamic response, complications, and postoperative recovery. PLoS One 2021; 16. doi:10.1371/journal.pone.0254817

[6] de Leede EM, Burgmans MC, Meijer TS et al. Prospective Clinical and Pharmacological Evaluation of the Delcath System's Second-Generation (GEN2) Hemofiltration System in Patients Undergoing Percutaneous Hepatic Perfusion with Melphalan. Cardiovasc Intervent Radiol 2017; 40: 1196–1205. doi:10.1007/s00270-017-1630-4

[7] Forster MR, Rashid OM, Perez MC et al. Chemosaturation with percutaneous hepatic perfusion for unresectable metastatic melanoma or sarcoma to the liver: A single institution experience. J Surg Oncol 2014; 109: 434–439. doi:10.1002/jso.23501

[8] Dewald CLA, Hinrichs JB, Becker LS et al. Chemosaturation with Percutaneous Hepatic Perfusion: Outcome and Safety in Patients with Metastasized Uveal Melanoma. RöFo – Fortschritte auf dem Gebiet der Röntgenstrahlen und der Bildgeb Verfahren 2021; 193: 928–936. doi:10.1055/a-1348-1932

[9] Karydis I, Gangi A, Wheater MJ et al. Percutaneous hepatic perfusion with melphalan in uveal melanoma: A safe and effective treatment modality in an orphan disease. J Surg Oncol 2018; 117: 1170–1178. doi:10.1002/jso.24956

[10] Marquardt S, Kirstein MM, Brüning R et al. Percutaneous hepatic perfusion (chemosaturation) with melphalan in patients with intrahepatic cholangiocarcinoma: European multicentre study on safety, short-term effects and survival. Eur Radiol 2019; 29: 1882–1892. doi:10.1007/s00330-018-5729-z

[11] Vogl TJ, Koch SA, Lotz G et al. Percutaneous Isolated Hepatic Perfusion as a Treatment for Isolated Hepatic Metastases of Uveal Melanoma: Patient Outcome and Safety in a Multi-centre Study. Cardiovasc Intervent Radiol 2017; 40: 864–872. doi:10.1007/s00270-017-1588-2

[12] Brüning R, Tiede M, Schneider M et al. Unresectable Hepatic Metastasis of Uveal Melanoma: Hepatic Chemosaturation with High-Dose Melpha-

This document was downloaded for personal use only. Unauthorized distribution is strictly prohibited.

lan – Long-Term Overall Survival Negatively Correlates with Tumor Burden. Radiol Res Pract 2020; 2020: 1–7. doi:10.1155/2020/5672048

[13] Schönfeld L, Hinrichs JB, Marquardt S et al. Chemosaturation with percutaneous hepatic perfusion is effective in patients with ocular melanoma and cholangiocarcinoma. J Cancer Res Clin Oncol 2020; 146: 3003–3012. doi:10.1007/s00432-020-03289-5

[14] Vogl TJ, Zangos S, Scholtz JE et al. Chemosaturation with percutaneous hepatic perfusions of melphalan for hepatic metastases: experience from two European centers. Rofo 2014; 186: 937–944. doi:10.1055/s-0034-1366081

[15] Artzner C, Mossakowski O, Hefferman G et al. Chemosaturation with percutaneous hepatic perfusion of melphalan for liver-dominant metastatic uveal melanoma: A single center experience. Cancer Imaging 2019; 19: 1–8. doi:10.1186/s40644-019-0218-4

[16] Hughes MS, Zager J, Faries M et al. Results of a Randomized Controlled Multicenter Phase III Trial of Percutaneous Hepatic Perfusion Compared with Best Available Care for Patients with Melanoma Liver Metastases. Ann Surg Oncol 2016; 23: 1309–1319. doi:10.1245/s10434-015-4968-3

[17] Pingpank JF, Libutti SK, Chang R et al. Phase I Study of Hepatic Arterial Melphalan Infusion and Hepatic Venous Hemofiltration Using Percutaneously Placed Catheters in Patients With Unresectable Hepatic Malignancies. J Clin Oncol 2008; 23: 3465–3474. doi:10.1021/nn2045246. Multifunctional

[18] Kirstein MM, Marquardt S, Jedicke N et al. Safety and efficacy of chemosaturation in patients with primary and secondary liver tumors. J Cancer Res Clin Oncol 2017; 143: 2113–2121. doi:10.1007/s00432-017-2461-z

[19] Carr MJ, Sun J, Cohen JB et al. Over 12 Years Single Institutional Experience Performing Percutaneous Hepatic Perfusion for Unresectable Liver Metastases. Cancer Control 2020; 27: 1–9. doi:10.1177/1073274820983019

[20] Ferrucci PF, Cocorocchio E, Bonomo G et al. A New Option for the Treatment of Intrahepatic Cholangiocarcinoma: Percutaneous Hepatic Perfusion with CHEMOSAT Delivery System. Cells 2021; 10. doi:10.3390/cells10010070

[21] Onkologie L. S3-Leitlinie Früherkennung, Therapie und Nachsorge des Melanomes. 2020: 1–400

[22] Feldman ED, Pingpank JF, Alexander HR. Regional treatment options for patients with ocular melanoma metastatic to the liver. Ann Surg Oncol 2004; 11: 290–297. doi:10.1245/ASO.2004.07.004

[23] Jovanovic P, Mihajlovic M, Djordjevic-Jocic J et al. Ocular melanoma: An overview of the current status. Int J Clin Exp Pathol 2013; 6: 1230–1244

[24] Gragoudas ES, Egan KM, Seddon JM et al. Survival of Patents with Metastases from Uveal Melanoma. Ophthalmology 1991; 98: 383–390. doi:10.1016/S0161-6420(91)32285-1

[25] Carvajal RD, Schwartz GK, Tezel T et al. Metastatic disease from uveal melanoma: Treatment options and future prospects. Br J Ophthalmol 2017; 101: 38–44. doi:10.1136/bjophthalmol-2016-309034

[26] Hawkins BS. The COMS randomized trial of iodine 125 brachytherapy for choroidal melanoma: V. Twelve-year mortality rates and prognostic factors: COMS report No. 28. Arch Ophthalmol 2006; 124: 1684–1693

[27] Triozzi PL, Singh AD. Adjuvant Therapy of Uveal Melanoma: Current Status. Ocul Oncol Pathol 2015; 1: 54–62. doi:10.1159/000367715

[28] Khoja L, Atenafu EG, Joshua AM. Meta-analysis of phase II trials in metastatic uveal melanoma (MUM) to determine progression-free (PFS) and overall survival (OS) benchmarks for future phase II trials: An ircicocular melanoma initiative. J Clin Oncol 2016; 34: 9567. doi:10.1200/JCO.2016.34.15_suppl.9567

[29] Xing M, Prajapati HJ, Dhanasekaran R et al. Selective internal yttrium-90 radioembolization therapy (90Y-SIRT) versus best supportive care in patients with unresectable metastatic melanoma to the liver refractory to systemic therapy. Am J Clin Oncol 2017; 40: 27–34

[30] Memon K, Kuzel TM, Vouche M et al. Hepatic yttrium-90 radioembolization for metastatic melanoma: A single-center experience. Melanoma Res 2014; 24: 244–251. doi:10.1097/CMR.0000000000000051

[31] Gupta S, Bedikian AY, Ahrar J et al. Hepatic artery chemoembolization in patients with ocular melanoma metastatic to the liver: Response, survival, and prognostic factors. Am J Clin Oncol Cancer Clin Trials 2010; 33: 474–480. doi:10.1097/COC.0b013e3181b4b065

[32] Ahrar J, Gupta S, Ensor J et al. Response, survival, and prognostic factors after hepatic arterial chemoembolization in patients with liver metastases from cutaneous melanoma. Cancer Invest 2011; 29: 49–55

[33] Gonsalves CF, Eschelman DJ, Adamo RD et al. A prospective Phase II trial of radioembolization for treatment of uveal melanoma hepatic metastasis. Radiology 2019; 293: 223–231. doi:10.1148/radiol.2019190199

[34] Veelken R, Maiwald B, Strocka S et al. Repeated percutaneous hepatic perfusion with melphalan can maintain long-term response in patients with liver cancers. Cardiovasc Intervent Radiol In Press 2021

[35] Khan SA, Tavolari S, Brandi G. Cholangiocarcinoma: Epidemiology and risk factors. Liver Int 2019; 39: 19–31. doi:10.1111/liv.14095

[36] Benson AB, D'Angelica MI, Abbott DE et al. Hepatobiliary cancers, Version 2.2021. JNCCN J Natl Compr Cancer Netw 2021; 19: 541–565. doi:10.6004/jnccn.2021.0022

[37] Rizvi S, Khan SA, Hallemeier CL et al. Cholangiocarcinoma – evolving concepts and therapeutic strategies. Nat Rev Clin Oncol 2018; 15: 95–111. doi:10.1038/nrclinonc.2017.157

[38] Weber SM, Jarnagin WR, Klimstra D et al. Intrahepatic Cholangiocarcinoma: resectability, recurrence pattern, and outcomes1 1No competing interests declared. J Am Coll Surg 2001; 193: 384–391. doi:10.1016/S1072-7515(01)01016-X

[39] Jarnagin WR, Fong Y, DeMatteo RP et al. Staging, resectability, and outcome in 225 patients with hilar cholangiocarcinoma. Ann Surg 2001; 234: 507–519. doi:10.1097/00000658-200110000-00010

[40] Bridgewater J, Galle PR, Khan SA et al. Guidelines for the diagnosis and management of intrahepatic cholangiocarcinoma. J Hepatol 2014; 60: 1268–1289. doi:10.1016/j.jhep.2014.01.021

[41] Onkologie L. Konsultationsfassung Diagnostik und Therapie des Hepatozellulären Karzinoms und biliärer Karzinome Wesentliche Neuerungen in der Leitlinie zur Diagnostik und Therapie des hepatozellulären Karzinoms. 2021: 1–205

[42] Akateh C, Ejaz AM, Pawlik TM et al. Neoadjuvant treatment strategies for intrahepatic cholangiocarcinoma. World J Hepatol 2020; 12: 693–708. doi:10.4254/wjh.v12.i10.693

[43] Pingpank JF, Hughes MS, Alexander HR et al. A phase III random assignment trial comparing percutaneous hepatic perfusion with melphalan (PHP-mel) to standard of care for patients with hepatic metastases from metastatic ocular or cutaneous melanoma. J Clin Oncol 2010; 28: LBA8512–LBA8512. doi:10.1200/jco.2010.28.18_suppl.lba8512

[44] Estler A, Artzner C, Nikolaou K et al. Vorhersage des Tumoransprechens und Gesamtüberleben nach Chemosaturation bei hepatisch metastasiertem Aderhautmelanom. RöFo – Fortschritte auf dem Gebiet der Röntgenstrahlen und der Bildgeb Verfahren 2021; 1: 10

This document was downloaded for personal use only. Unauthorized distribution is strictly prohibited.