

# Sehnenpathologien im Bereich des Fußes – Inflammation versus Degeneration: wo liegen die Unterschiede?

## Tendon Pathologies in the Foot – Inflammation Versus Degeneration – What are the Differences?

### Autor

Ingo Arnold

### Institut

Klinik für operative Rheumatologie und Orthopädie,  
Rheumazentrum Bremen, Rotes Kreuz Krankenhaus,  
Bremen, Germany

### Schlüsselwörter

Sehnenheilung, Achillessehnendefekt, Tenosynovialitis,  
Tendinopathie, Enthesitis

### Key words

Healing response, tendon healing, achilles tendon rupture,  
tenosynovitis, enthesitis

online publiziert 10.05.2022

### Bibliografie

Akt Rheumatol 2022; 47: 192–200

DOI 10.1055/a-1766-0640

ISSN 0341-051X

© 2022. Thieme. All rights reserved.

Georg Thieme Verlag, Rüdigerstraße 14,  
70469 Stuttgart, Germany

### Korrespondenzadresse

Dr. Ingo Arnold

Klinik für operative Rheumatologie und Orthopädie  
Rheumazentrum Bremen, Rotes Kreuz Krankenhaus  
St. Pauli Deich 24

28199 Bremen

Germany

Tel.: 04215599501, Fax: 04215599508

Arnold.I@roteskruzkrankenhaus.de

### ZUSAMMENFASSUNG

Die Ursachen für Tendopathien bzw. Tenosynovialitiden sind mannigfaltig. Stoffwechsel und Genaktivität der Bindegewebszellen im Sehngewebe reagieren sehr empfindlich auf mechanische Beanspruchung und aber auch entzündliche Reize im Hinblick auf die Integrität der extrazellulären Matrix. Hierin unterscheiden sich entzündliche und degenerative Sehnenkrankungen nicht. Die verbesserten medikamentösen Möglichkeiten einer nachhaltigen Entzündungskontrolle erlaubt es dem Rheumaorthopäden auch häufiger sich an den fusschirurgischen Prinzipien eines Gelenkerhaltes orientieren zu können. Weiterhin erfordert jedoch die mit chronisch degenerativen Prozeßen nicht vergleichbare Entzündungsintensität einen ausreichenden Erfahrungsschatz im peri- und intraoperativen Umganges mit den RA, SpA und PsA Patienten.

### ABSTRACT

The causes of tendopathies or tendosynovitis are manifold. The metabolism and gene activity of the connective tissue cells in the tendon tissue react very sensitively to mechanical stress and also to inflammatory stimuli in relation to the extracellular matrix. There is no difference here between inflammatory and degenerative tendon diseases. As sustainable control of inflammation by drug treatment has become easier, the rheumatologist can often attempt to preserve the joint. However, this is only the case if the intensity of inflammation is not comparable with chronic degenerative processes and assumes that the physician has sufficient experience in the peri- and intraoperative handling of RA, SpA and PsA patients.

## Hintergrund

Ein Viertel der Gesamtzahl der Knochen und Gelenke des Körpers findet sich im Bereich des Fußes, der zudem einer erheblichen statischen Belastung durch Schwerkraft und Körpergewicht ausgesetzt ist. Insofern führen bereits geringe Pathologien an Sehnen und Bändern zu erheblichen Störungen des dynamischen Gleichgewichtes mit konsekutiven Funktionsstörungen. Die Ursachen für Tendopathien bzw. Tenosynovialitiden sind mannigfaltig. Stoffwechsel und

Genaktivität der Bindegewebszellen im Sehngewebe reagieren sehr empfindlich auf mechanische Beanspruchung und aber auch entzündliche Reize im Hinblick auf die Integrität der extrazellulären Matrix. In puncto Belastbarkeit können die Sehnen an der unteren Extremität kinetische Energie um den Faktor 400–1800 speichern. Ihre Kapazität liegt damit deutlich über der von Muskelgewebe. Noch eindrucksvoller stellen sich die physikalischen Verhältnisse an den knöchernen Insertionen dar. Dort ist ein bis fünfzigfacher Unter-

schied im Widerstandsverhalten gegen Zugbelastung zwischen den elastischen Sehnen und dem steifen Knochen auszumachen, welches durch das komplexe Zusammenspiel von Faserorientierung und Mineralisierungsgrad bestimmt ist [1]. Stoffwechselerkrankungen wie Diabetes mellitus, der katabole Einfluss von Medikamenten wie Chinolone, Überlastungen durch Übergewicht, Muskelverkürzungen oder erhöhte Beanspruchung, Traumata und eben auch Erkrankungen des rheumatischen Formenkreises können über unterschiedlich getriggerte Entzündungsmechanismen das Sehngewebe dauerhaft schädigen. Eine zielgerichtete Therapie erfordert dabei ein umfassendes Verständnis für die Reaktionsweise der Tenozyten und die Sehnenstruktur selbst [2].

Untersuchungen an großen Patientenkollektiven zur Früharthritis beschrieben gerade für subklinische und frühe Verläufe Tenosynovialitiden prädominanter als gelenkseitige Synovialitiden. Für Patienten mit initial unspezifischen Arthralgien und Arthritiden zeigte sich, dass die Tenosynovialitis ein unabhängiger Risikofaktor eine frühe RA zu entwickeln war, während die Synovialitis im Rahmen einer Arthritis weit weniger Vorhersagekraft bietet. Die Sehnen Scheide scheint eine frühe Angriffsfläche für die Inflammation mit Granulozyten und Makrophagen im präklinischen Stadium darzustellen. Diese Feststellung gilt insbesondere im Bereich der kleinen Gelenke wie den Zehengrundgelenken im Bereich des Fußes [3].

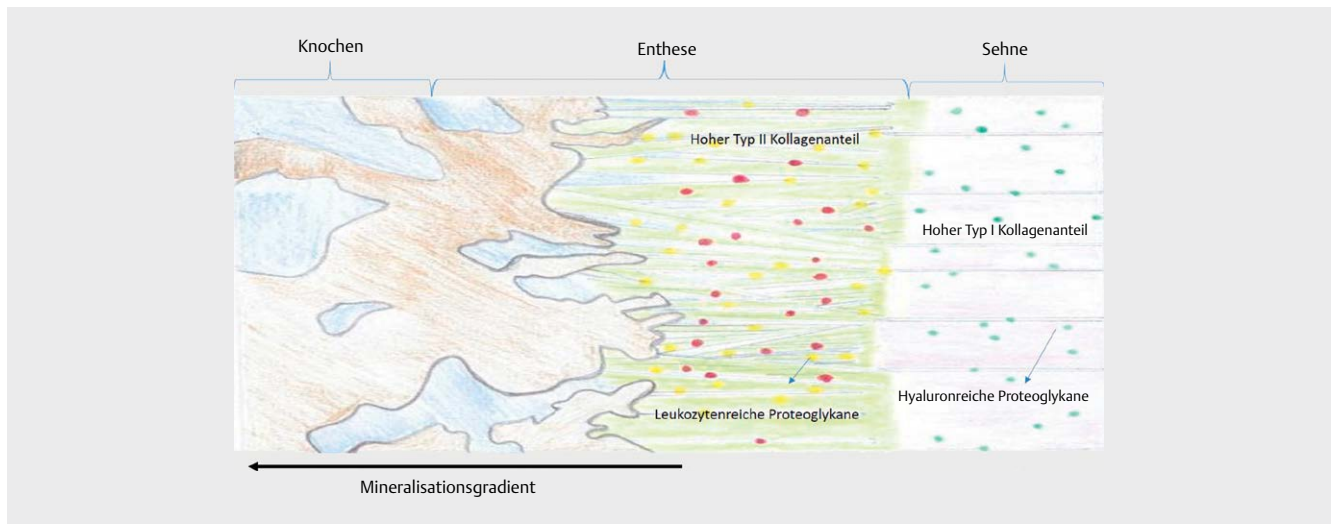
Topografisch lassen sich die Tendinopathien unterscheiden in

- Ansatz und Ursprungstendinosen (Insertional)
- Erkrankungen im Sehnenverlauf (Midportion)
- Myotendinosen am Muskel-Sehnen-Übergang
- Sehnen-Knochen Erkrankung i. S. von Enthesitiden: Komplex aus Sehnenübergangszone und Transitionszone im Bereich des Knochens (► **Abb. 1**, [4])

## Pathophysiologie der degenerativen Tendinopathien

Ursprünglich wurde die Tendinopathie als ausschließlich degenerative Erkrankung im Zusammenhang mit Überlastungen und Alterungen interpretiert [5, 6]. Inzwischen ist nicht nur durch immunhistochemische Untersuchungen belegt, dass Mechanismen einer chronischen Entzündung wesentlich zur Pathogenese degenerativer Prozesse, aber auch zum Sehnenheilungsverlauf beitragen. Damit erklärt sich auch die therapeutische Ambivalenz antiinflammatorischer Substanzen, wie NSAR oder Kortikosteroide, welche nur kurzzeitig wirksam sind aber im langfristigen Verlauf sich nicht bewähren konnten [6]. Für die frühe Reparationsphase affektierter Sehnen ist ein ausgeglichenes Zusammenspiel von Matrix-Metalloproteasen -Mediatoren (MMP) notwendig, um das Remodelling der Extrazellulärmatrix (ECM) zu orchestrieren und damit degenerative Folgeschäden zu verhindern [7].

Physiologisch bilden Triple-Matrix Typ I-Kollagene den Hauptbestandteil des vielschichtigen Aufbaus der Sehne, welcher sich über primäre, sekundäre und tertiäre Fasernbündel bis zur Sehneinheit mit Paratenon erstreckt. Elastine und Glykoproteine ergänzen die extrazelluläre Matrixstruktur (ECM). Zusammensetzung und Dichte des Kollagenanteils passen sich des Weiteren im Sinne der Mechanotransduktion sehr eng den auf sie einwirkenden Kräften und Lasten an. Unter dem Begriff der Mechanotransduktion wird die Fähigkeit der Tenozyten beschrieben, einen mechanischen Reiz über Signaltransduktion in die Synthese von Proteinen umzuwandeln. Dadurch kann der Umbau der extrazellulären Matrix durch die Tenozyten an die mechanische Belastungssituation angepasst werden. Die physiologische Belastung stellt einen für die Sehne wichtigen mechanischen Reiz dar, der die Synthese und Ausrichtung der Kollagenstrukturen und die Fibroblastenfunktion regelt. Nun reagiert der Stoffwechsel und die Genaktivität dieser Bindegewebszellen und der tenosynovialen Flügelzellen wesentlich intensiver auf mechanische Beanspruchungen als bisher angenommen [8, 9].



► **Abb. 1** Schemazeichnung einer tendinösen Insertionszone. Dargestellt ist das komplexe Zusammenspiel von Faserorientierung und Mineralisierungsgrad, welcher auf zelluläre Ebene von sehnigen Fibrozyten über enthesale Fibrochondrozyten bis zu den ossären Osteozyten gesteuert wird (basierend auf Daten aus [4]).

Regulatorisch wirken hierbei neurovegetative Reize neben belastungsadaptiven vaskulären Mechanismen auf die Tenozyten ein. Diese wiederum werden über die als Gleitschicht wirksamen Sehenscheiden ernährt. Das Stratum synoviale bildet einen doppelwandigen Schlauch, welcher mit Synovia gefüllt ist. Im Innersten ist die Lamina viscerale mit dem Epitendineum und außenseitig die Lamina parietale mit dem Stratum fibrosum adhärenz verknüpft. Nervenrezeptoren finden sich gehäuft im Bereich der Insertionen und an den Muskelsehnenübergangsbereichen. Die Zelldichte der Tenozyten reduziert sich altersabhängig ebenso wie ihre molekulare Leistungsfähigkeit. Neben vermehrt nachweisbaren Entzündungszellen reduziert sich im Alter auch der Proteoglykananteil und Stoffwechsel, der Wassergehalt nimmt um bis zu 50 % ab. Dabei können die elastischen Fasern in einzelnen Sehnen stark reduziert sein. Zunehmend ergeben sich Hinweise, dass der Nachweis der nicht enzymatischen Glykolisierung (AGE: Advanced Glycation Endproducts) ein sensitiver Marker für das Alter des Sehngewebes darstellen könnte. Der inflammatorische Prozess bei degenerativen Veränderungen wird auf Zellebene dominiert von Makrophagen, Lymphozyten und Mastzellen und nur zu geringen Anteilen von Granulozyten. Die Makrophagen unterliegen im Rahmen der Sehnenheilung einem Shift vom M1 zum M2-Phenotyp (sog. Lipid Mediator Class Switch), welcher die Tenozyten zuungunsten fibrotischer und chronisch inflammatorisch-degenerativer Muster prägen könnte. Die auf eine balancierte Aktivität von Metalloproteinasen angewiesene Sehnenhomöostase zeigt sich hierbei wesentlich gestört. M1-Makrophagen spielen eine wesentliche Rolle im Sehnenkatabolismus im Rahmen früher Läsionsstadien, während die M2-Makrophagen in der nachfolgenden Heilungsphase anabole Aufgaben übernehmen. Biopsien humaner tendinopathischer Achillessehnen fanden in 95 % entsprechende Immunzellpopulationen. Viele NSAR, insbesondere Diclofenac, reduzieren die Konzentration der M1-Makrophagen und Neutrophilen im Paratenon während der Heilungsphase. Die Entzündungsphase verlängerte sich mit begleitenden Ödemen ohne allerdings später die biomechanische Integrität der Sehne im Tierversuch auffällig zu stören. Parecoxib dagegen führte bereits in der frühen Entzündungsphase zu Störungen, die mit einer 25 %-igen Verringerung der späteren Belastbarkeit der Sehne einhergingen während paradoxerweise Parecoxib eingesetzt in der späteren re-modulierenden Heilungsphase sogar zu einer Zunahme der tendinösen Stresstoleranz führte [10].

Eine unphysiologische Trophik im Sehngewebe bedingt auch einen Ersatz des für die biomechanischen Eigenschaften verantwortlichen Typ 1-Kollagens durch Typ 3-Kollagen, welches mit deutlich reduzierten Elastizitäts- und Stresseigenschaften einhergeht. Über einen gestörten hyaluronaren- und PG-Stoffwechsel kann dann sogar eine chondroide Metaplasie mit den typischen Kalzifikationen im Sehnenansatzbereich entstehen. Es bleibt weiteren Studien vorbehalten die pathophysiologische Rolle der einzelnen MMP's im Hinblick auf den geeignetsten Interventionszeitpunkt im Rahmen der Sehnenheilung zu entschlüsseln [11].

Ähnlich wie in der Rheumatologie und Arthroserforschung, wird versucht über diese Kenntnisse molekulare Targets zu entwickeln, die einen strukturmodifizierenden therapeutischen Effekt im Hinblick auf ungestörte Reparaturmechanismen besitzen könnten. C1q/TNF-Related Protein-3 (CTRP3) ist ein solches Zytokin, welches

bei Tendinopathien überreguliert wird und zu einer Akkumulation von kartilaginären Proteoglykanen und einer Degeneration von Kollagenfasern führt [12]. Mausmodelle konnten zeigen, dass eine Neutralisierung von CTRP3 über Antikörper experimentell erzeugte tendinopathische Veränderungen im Bereich der Achillessehne und Rotatorenmanschette bremsen konnten. Ein weiteres Target könnte Interleukin 17 A sein, welches als Mediator des „tissue remodellings“ im Rahmen tendinopathischer Umbauvorgänge gilt. Dieses Zytokin zeigte sich hochreguliert in Biopsaten aus der Rotatorenmanschette im Rahmen früherer Entzündungsphasen [13]. Eine IL17A Inkubation von Tenozyten stimuliert deren proinflammatorisches Potential mit nachfolgend erhöhter Expression von Kollagen III sowie weiteren hieran assoziierten Alterationen der Sehnenmatrix. Als weitere sich wechselseitig beeinflussende Botenstoffe gelten TNF-Alpha, IL1-Beta, IL6, IL10, Interferon-Gamma, VEGF und TGF-Beta, welche substantiell den Heilungsprozess von Sehnen begleiten (healing response) und zu der Wechselwirkung von Inflammation, oxydativem Stress und Apoptose beitragen. Diese molekularen Abläufe werden initiiert durch äußere Einflüsse wie Mikrotraumata, Überbelastung oder auch Entlastung. So bewirkt zyklischer Stress eine VEGF-Überexpression in den Tenozyten und dagegen fehlender mechanischer Reiz wiederum einen unphysiologischen Anstieg von Interleukin 1-Beta und TNF-Alpha. Im Zusammenhang mit den Erkenntnissen aus der Mechanotransduktion wissen wir, dass eine physiologische Belastung für die muskuloskeletale Homöostase unverzichtbar ist und im Bereich der Sehnen und Ligamente gewissermaßen ein Feintuning der extrazellulären Matrix durch die Stromazellen bewirkt. Stammzellen der Sehnen reagieren auf mechanische Einflüsse sehr empfindlich. In vitro Dehnungsversuche am Sehngewebe zeigten das eine geringe Dehnungsamplitude für eine Differenzierung der pluripotenten Stammzellen in Tenozyten verantwortlich war, während eine Stresserhöhung bereits um weniger als 8 % das Differenzierungsmuster von Markergenen für die Genese von Adipozyten, Chondrozyten und Osteozyten hochregulierte mit hieran assoziierter mukoider Transformation und Gewebekalzifikation. Nicht gesichert ist, ob sich diese Pathomechanismen zwischen insertionaler und nicht insertionaler Tendinopathie unterscheiden. Die Oxygenierung der Tenozyten im Zusammenhang mit Überlastungen und Mikrotraumata, muskulären Verkürzungen, Stellungsänderungen, Stoffwechselstörungen und Übergewicht scheinen über eine Hypoxie-induzierte Freisetzung freier Radikale ein wesentlicher immunogenetischer Treiber für die schädlichen Strukturveränderungen der extrazellulären Matrix zu sein [14, 15].

Auch ohne Traumata kann ein intensives, repetitives Training Mikrorupturen der Sehnen induzieren, welche im Zusammenhang mit den oben beschriebenen molekularen Mechanismen (DAMP: Damage-Associated-Molecular-Patterns) zu einer gestörten und/oder prolongierten Sehnenreparatur führen können (failed healing response). Hierfür werden katabole Signalwege mit Überexpression von Zytokinen, unbalanciertem Matrixmetalloproteinase-Profil, bei welchem auch gestörte transkriptionale Wege eine Rolle zu spielen scheinen (Nuklearfaktor Kappa Beta (NF- $\kappa$ B)), verantwortlich gemacht. Auf transkriptioneller Ebene haben Micro Array Analysen von tendinopathischem Gewebe individuelle genetische Unterschiede für den einzelnen Sehnenstoffwechsel finden können, der möglicherweise eine Prädisposition in Richtung chronische In-

flammation und damit Entwicklung einer Tendinopathie erklärt. Hierfür konnten CD68 für Makrophagen und CE3 für T-Zellen als genetisch kodierte Immunzellen ausgemacht werden, die dann wiederum transkriptionell NF-Kappa-Beta als proinflammatorisch wirksam Stimulator besonders triggern können [16].

Das klinische Substrat solcher gestörter Umbauvorgänge kann über hochauflösende Ultraschall-untersuchungen und im MRT dargestellt werden. Ödeme und eine Hypervaskularität der Sehne wären beispielsweise typische Charakteristika, denn chronische Sehnenläsionen zeigen häufig eine erhöhte Vaskularität und Zellularität im Zusammenhang mit den beschriebenen pathologischen angiofibroblastischen Reaktionen.

Hypothesen zur Ätiologie der Tendinopathie

- Hypoxie
- Ischämischer Schaden
- Oxydativer Stress
- Hyperthermie
- Unbalancierte Apoptose

Eine rechtzeitige Diagnostik ist Voraussetzung, um zu verhindern, dass aus der akuten noch physiologischen Entzündungsphase eine chronische Inflammation wird, die letztendlich das Krankheitsbild der Tendinopathie ausmacht. Inwieweit hier mechanischer Stress und Hypoxie prädisponierende Faktoren für die Chronizität darstellen und wie eine therapeutische Intervention aussehen könnte, ist derzeit noch nicht ausreichend erforscht.

In diesem Zusammenhang ist auch das begrenzte Sehnenheilungspotential zu sehen mit einer zweifelsohne erhöhten Re-Rupturrate.

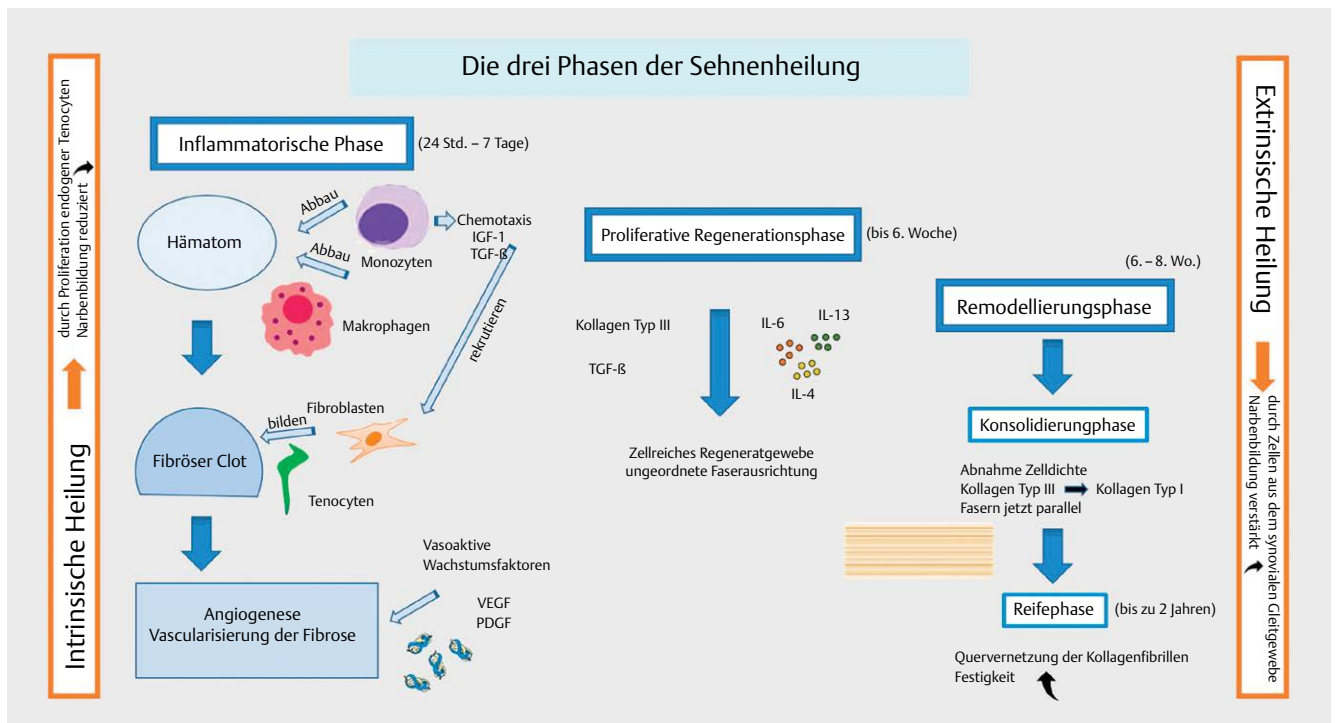
Die Sehnenheilung (► **Abb. 2**)

Diese lässt sich in 3 sich überlappende Phasen einteilen [5]:

- Initiale inflammatorische Phase (erste 24 Stunden bis zu 7 Tagen)
- Proliferative Phase (2.-42. Tag)
- Remodulierungsphase: Konsolidierungsphase, Reifephase (Beginn 6–8 Wochen nach der Ruptur, Dauer bis zu 2 Jahren)

## Rheumatoide Arthritis (RA), Spondyloarthropathie (SpA), Psoriasisarthritis (PsA)

Die Komposition der Sehnenheile ist ähnlich aufgebaut wie jene der Synovia im Bereich der Gelenke, sodass die Entzündungsintensität und -qualität im Rahmen einer RA für Gelenk und Sehne vergleichbar sind. Histologisch zeigt auch die Tenosynovialitis eine Verbreiterung der Deckzellschicht, eine mäßiggradige Zelldichte des synovialen Stromas sowie hochgradige leukozytäre entzündliche Infiltrate mit Ausbildung sekundärer lymphatischer Fokale beziehungsweise konfluierender plasmazellreicher entzündlicher Infiltrate. Auch können im tendinösen Gewebe sogenannte rheumatoide Granulome (Nekrosen) gefunden werden. Solche Veränderungen lassen sich bei den degenerativen Tendinopathien nicht nachweisen. Auch wenn die dort zugrundeliegende chronische Inflammation durchaus ein ähnliches proinflammatorisches Zykinprofil aufweist. Folgerichtig konnten die bei RA wirksamen Immunmodulatoren, wie Methotrexat oder TNF-alpha-Blocker, an Mausmodellen mit degenerativen Tendinopathien keine Wirksamkeit erzielen [17–19].



► **Abb. 2** Graphische Darstellung der verschiedenen Phasen einer Sehnenheilung. Die Abbildung verdeutlicht die durch äußere Stimuli leicht beeinflussbaren immunologischen Abläufe für den Reparaturverlauf und die Qualität der Narbe. *Vascular Endothelial Growth Factor (VEGF)*, *Platelet-derived growth factor (PDGF)*, *Transforming Growth Factor beta (TGF-β)*.

Während bei der SpA und PsA das Entzündungsgeschehen sich hauptsächlich enthesial abspielt weist die Rheumatoide Arthritis eher ein synoviales Befallsmuster im Sehnenverlauf auf. Letzterer bedarf keines mechanischen Stresses als Co-Aktivator, um das Sehngewebe zu zerstören. Der Verlauf ist häufig schleichend, sodass sich peritendinöse Adhäsionen bilden können und das Peritendineum intakt bleibt. Damit erklärt sich, warum derlei Rupturverläufe oftmals unbemerkt und schmerzlos bleiben bis ein relevanter Funktionsausfall und eine sekundäre Instabilität der Fußgelenke eintritt. Dieser Mechanismus findet sich bei den Rheumapatienten häufig im Bereich der Tibialis posterior-Sehne, welche für den Patienten dann erst nach Etablierung eines erheblichen Knick-Plattfußes auffällig wird [20, 21]. Die Enthesitis dagegen ist eine Domäne für die HLAB-27-assoziierten rheumatischen Erkrankungen wie SpA oder PsA, bei denen sich zeigt, dass für die Persistenz und Chronizität wahrscheinlich eine bestimmte genetische Prädisposition in Kombination mit einer T-Zell-Aktivierung entscheidend ist.

## Die klassische Arthritis assoziierte Enthesitis


Die Enthesitis kann auch bei juvenilen Erkrankungsformen oftmals als wesentliches und frühes Symptom einer SpA oder Psoriasisarthritis (PsA) diagnostiziert werden [22]. Diese manifestiert sich als Entzündung an der fibrocartilaginären oder fibroossären Insertion von Sehnen und Bändern und kann damit sowohl das periphere (bevorzugt Achillessehne und Plantarfaszie) als auch axiale Skelett befallen. Im Bereich der Wirbelsäule manifestieren sich akute Entzündungen an den Apophysen, den Randkantenleisten der Wirbelkörper Vorder- und Hinterkanten. Dort ist der Anulus fibrosus über Fasern mit den Wirbelkörperleisten verbunden („Enthesenorgan“). Typisch für eine Enthesitis ist das Nebeneinander von Osteodestruktion und Osteoproliferation. Leidensdruck und Krankheitsaktivität sind bei den Betroffenen meist sehr hoch. Bei nahezu 2/3 aller SpA Patienten, bei welchen eine TNF-alpha Therapie etabliert werden musste, waren Enthesitiden ein Hauptmerkmal. Die im MRT gut darstellbare subchondrale Knochenmarkentzündung ähnelt sehr der Osteitis am Achsenskelett. Pathophysiologisch spielen die enthesal ortsständigen Interleukin(IL)-23-Rezeptor-positiven  $\gamma/\delta$ -T-Zellen eine wesentliche Rolle indem diese durch Freisetzung von proinflammatorischen Mediatoren, wie TNF- $\alpha$ , IL17A und IL23 den Prozeß der Enthesitis verstärken [23]. Interessant ist, dass auch im arthritischen Kontext sich nur dann eine Enthesitis entwickelt, wenn mechanischer Stress auf diesen Bereich einwirkt. Kollagen- oder Zytokinbasierte Enthesitismodelle an Mäusen zeigten eindrucksvoll, dass jene Mäuse, deren Hinterläufe „hochgebunden“ und damit belastungsnaiv blieben, dort keine Entzündung entwickelten. In diesem Zusammenhang ist auch die Begrifflichkeit der „Mechano-Inflammation“ entstanden. Bei der RA handelt es sich dagegen um eine primär synoviale Erkrankung, meist ohne Beteiligung der Enthesen; die IL-23/Th17-Achse ist nur in den frühen Stadien der Erkrankung von Bedeutung. Die RA ist enthesal mehr durch eine Zerstörung von Knochen (Erosion) dominiert.

Die Therapie der arthritischen Enthesitis erfolgt konservativ. Neben symptomatischen, physikalischen Massnahmen mit guter Evidenz für die extrakorporale Stosswellentherapie der Plantarfasziitis spielen die Biologika eine wichtige Rolle [22]. Komplet-

te Remissionen von knapp 50% über einen Zeitraum von 12 Monaten im Zusammenhang einer TNF alpha Therapie der ax SpA werden berichtet. Allerdings sprechen die Enthesen im Fussbereich deutlich schlechter als im Bereich der Wirbelsäule an. Es gibt allerdings nur wenige Therapiestudien mit Biologika, bei denen die Enthesitis das primäre Therapieziel ist. Die Daten zeigen aber, dass die Enthesitis gut auf eine Therapie mit TNF-Blockern und IL 17-Inhibitoren anspricht. Nicht für die axSpA aber in Bezug auf die PsA ist auch eine IL 23-Blockade erfolgreich. Dabei erwies sich der IL 23-Inhibitor Ustekinumab dem TNF alpha Blocker Adalimumab in Bezug auf die therapeutische Wirkung für die Enthesitis als überlegen. Ein unterschiedlicher Effekt auf die Entzündung mit besserer Wirksamkeit in den peripheren Enthesen als am Achsenskelett könnte evtl. über die oft zusätzlich vorliegende Weichteilentzündung an den Extremitäten erklärt werden.

## Prinzipien der Sehnennaht

Eine Rheumaerkrankung mit entzündlicher Aktivität erlaubt dem Rheumaorthopäden sehnenchirurgisch zumeist nicht den Erhalt des Paratenon oder der Tenosynovia. Damit entfällt fakultativ ein wichtiger Faktor für die Substratversorgung über das Sehngleitgewebe und damit für eine verlässliche Sehnenheilung. Umso mehr ist es in solchen Fällen von Bedeutung Nahttechniken zu verwenden, welche die Durchblutung des Intraendineum nicht zusätzlich diskriminieren. Die gegenläufige Durchflechtung nach Bunnell stört die Sehnedurchblutung mehr als die Kirchmeyer-Kessler Naht, sodass wir letztere bei der End-zu-End Naht bevorzugen. Auch augmentieren wir eine inflammatorisch geschädigte Sehne nach Möglichkeit (z. B. Plantarisdurchflechtung bei Nähten der Achillessehne, s. u.). Vergleichende Studien zur Re-Rupturrate degenerativer versus entzündlicher Sehnenrupturen sind dem Autor nicht bekannt. Häufiger handchirurgisch als im Fussbereich - dort am ehesten für die Versorgung einer Defektruptur der M. peroneus longus Sehne - sind motorische Ersatzoperationen notwendig. Zur Verbindung der transponierten Sehnenenden gehört die Durchflechtung nach Pulvertaft zum Standard. Nachteilig ist die Gleitstörung infolge der auftragenden Dicke [24]. Als Alternative verwenden wir eine in der Handchirurgie etablierte Technik der solitären Durchflechtung in der Mitte der Sehnenüberlappung mit hochfesten Fäden (Fiberloop), (► **Abb. 3a, b**).



► **Abb. 3 a und b:** Nach Hanebuth modif. Seit-zu-Seit Nahttechnik von Friden mit einer mittigen Durchflechtung (basierend auf Daten aus [24]).



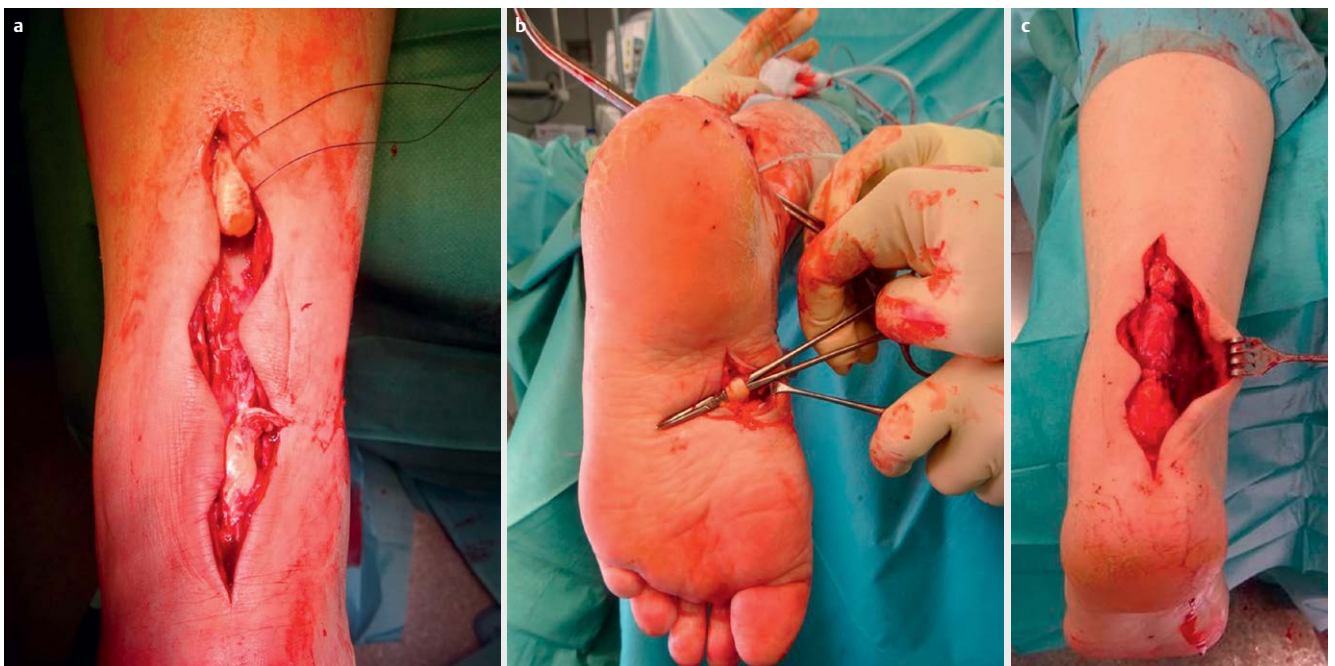
## Pathologien der Achillessehnen

Akute Rupturen der Achillessehne sind in der Rheumachirurgie eher seltene Ereignisse. Viel häufiger entwickeln sich wenig schmerzhaft, oft unbemerkte schleichende Rupturen. Ursächlich hierfür ist der Umstand, dass sich durch das Entzündungsgeschehen erheblich Adhäsionen entwickeln, welche eine Art Ersatzfunktion ermöglichen und der Betroffene keinen akuten Funktionsausfall bemerkt. Sehnenchirurgisch ergibt sich die Möglichkeit einer präventiven Tenosynovialektomie nicht, denn die Achillessehne ist von keiner Sehnen Scheide umgeben. Die infiltrative Entzündung kann aber das Peritendineum schwächen und auch subkutane Rheumaknoten schädigen das Sehnen Gewebe. Deshalb empfiehlt sich deren frühzeitige Exzision. Die Kombination aus degenerativem und entzündlichem Strukturschaden des Sehnen Gewebes lässt zu meist keine primäre Naht mehr zu. Andernfalls wenden wir zur primären Rekonstruktion die Grundprinzipien der Sehnen nahttechniken an, wobei wir zusätzlich immer eine Rahmennaht legen und im Zweifel auch eine Durchflechtung mit der Plantarissehne anstreben [25]. Dabei resezierieren wir ein entzündetes Paratenon. Ansonsten erfolgt In Abhängigkeit von der Defektstrecke eine VY-Plastik oder Umkipplastik. Langstreckige Defekte (> 5 cm, Typ Myerson III) rekonstruieren wir durch einen Transfer des Musculus flexor hallucis longus [26]. Hierfür setzen wir die Flexoresehne bei der Operation in Bauchlage über einen plantaren Zugang ab und haben so genug Strecke um das Augment transossär durch den Kalkaneus führen zu können um dieses mit sich selbst zu vernähen. Der Flexorenmuskel kommt dann als gut durchbluteter Muskellappen im Achillessehnenlager zu liegen. (► **Abb. 4a–c**). Bei langstreckigen Achillessehnen defekten oder Re-Rupturen degenerativer Genese verwenden wir dagegen eine Biotenodeseschraube zur Transplantatfixation. Damit sparen wir Transplantatlänge und kommen

deshalb mit einem alleinigen paratendinösen dorsalen Zugang aus. Aufgrund der vermuteten überwiegend extrinsischen Sehnenheilung degenerative Achillessehnenrupturen sollte im Gegensatz zur rheumaorthopädischen Vorgehensweise das Paratenon unbedingt erhalten werden. Bei der Versorgung frischer traumatischer Rupturen ist zu bedenken, dass sich je nach Rupturalter, im Vergleich zu gesundem Sehnen Gewebe, ganz unterschiedliche Expressionsmuster der Matrixproteine und Kollagene finden. So scheint eine unmittelbare Naht innerhalb der ersten 48 Stunden, ähnlich wie eine zu späte Versorgung, eher einen ungünstigen Einfluss auf den Sehnenheilungsverlauf zu nehmen [27]. Auch die Nachbehandlung unterscheidet sich von der in der Rheuma-Orthopädie und kann wesentlich frühfunktioneller erfolgen um sich an den Prinzipien der Mechanotransduktion i. S. einer raschen Kollagenfasermodulation orientieren zu können. Abzuwarten bleibt, ob es gelingt durch regenerative Ansätze den Prozess der Sehnenheilung nachhaltiger konditionieren zu können. Verschiedene imprägnierte Scaffolds (z. B. Hyaluronen-Chitosan), 3D Oberflächen und der Synergismus mit nanotechnologischen Methoden versprechen zukünftig Verbesserungen [28].

## Tibialis posterior Sehne

Im Bereich des Fußes ist die Posticussehne am häufigsten entzündlich mitbeteiligt. Die mechanische Auswirkung ist vergleichbar mit jener von degenerativen Sehnen erkrankung und führt zur Entkoppelung zwischen Rück- und Mittelfuß bis hin zur Entwicklung eines rigiden Knick-Plattfußes mit Fersenvalgus und Verkürzung von Wadenmuskulatur beziehungsweise Achillessehne [29]. In beiden Fällen können auch langstreckige Rupturen bestehen. Eine alleinige Sehnen naht ist nicht erfolgsversprechend, weil die notwendige



► **Abb. 4 a–c:** 73. jähriger RA Patient mit chronischer Achillessehnen defektruptur > 5 cm (4a), distales Absetzen der Flexor hallucis longus Sehne direkt am Chiasma tendineum plantare (Henry Knoten) über einen plantaren Hilfsschnitt (4b), Endergebniss mit guter Defektüberbrückung durch den FHL Muskel, der transcalcaneale FHL Sehnen durchzug ist bereits durchgeführt (4c).

intrinsische Stabilität und der erforderliche Sehnenhub durch eine ausschließliche Naht nicht wiederherstellbar ist. Für die Chirurgie des flexiblen Knick-Plattfußes lässt sich das Fersenvalgus durch eine medialisierende Kalkaneusosteotomie behandeln und bei gut remissionsinduktiv kontrollierten Rheumapatienten kann vergleichbar zu degenerativen Erkrankungen eine elongierte Tibialis posterior-Sehne gelenkerhaltend durch eine Augmentation der Flexor digitorum longus-Sehne mit Reposition des Talonaviculargelenkes sowie fakultativ Rekonstruktion des Ligamentum calcaneo-naviculare (Spring Ligament) mit oder ohne Achillessehnenverlängerung angegangen werden. Ist die Rückfußvalgität nur gering ausgeprägt, verzichten wir auf eine Kalkaneusverschiebung und sichern das weichteilige Korrekturergebnis durch das Einbringen einer Kalkaneus-Stopschraube (► **Abb. 5a–d**), welches sich als kinderorthopädisches Verfahren bewährt hat. Gleichzeitig entlasten wir mit dieser Maßnahme die medialen Weichteile [30].

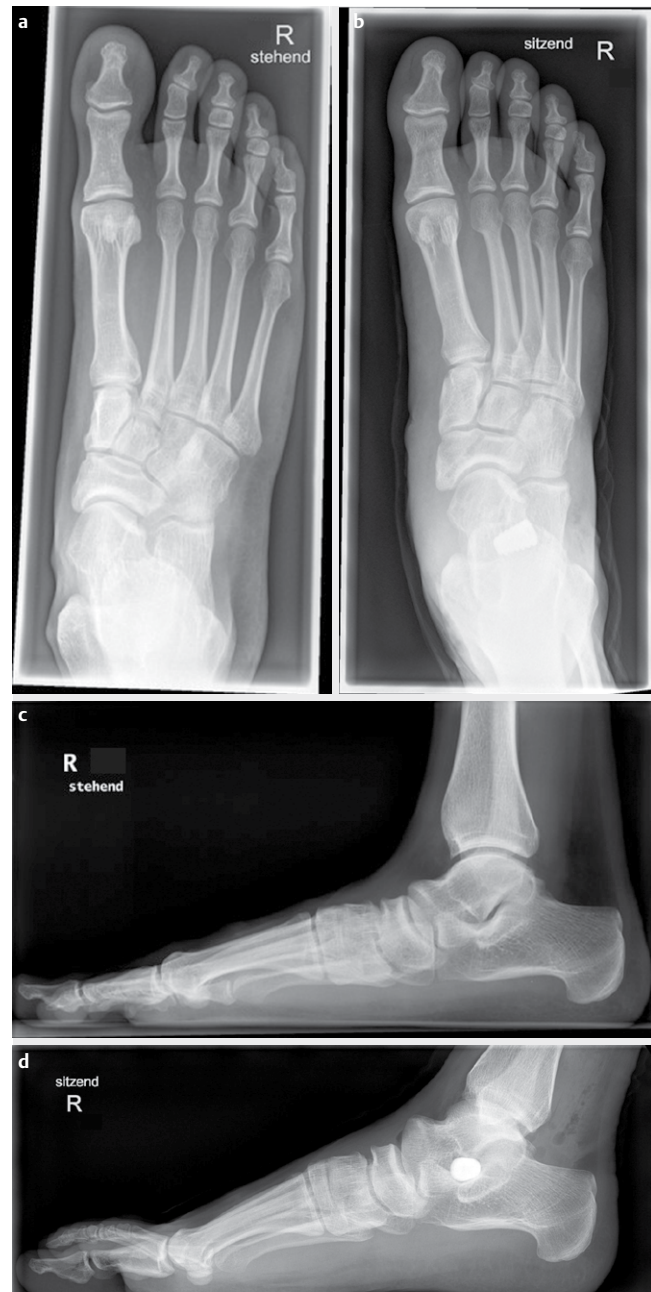Im Unterschied zur degenerativen Tibialis posterior Dysfunktion (TPD) stellen wir bei den RA-Patienten die Indikation zur korrigierenden Arthrodese des Talonaviculargelenkes allerdings großzügiger und auch bereits in Fällen ohne wesentliche Rigidität und in Abwesenheit einer postarthritische Arthrose, wenn bereits eine erhebliche talare Dysmetrie vorliegt („talar head uncovering“ > 50%). Der Vorteil der TN Fusion besteht in einem verlässlich hohem Korrekturpotential der Vorfussabduktion. Die Rate an Pseudarthrose liegt mit 3–5% vergleichbar mit denen von Osteoarthrosepatienten. Bereits kontrakte Fehlstellungen können natürlich nicht durch weichteilige Operationen behoben werden. Die Kombination aus Arthritis und Tenosynovialitis der Rheumaerkrankten führt allerdings häufiger zu ausgeprägteren und kontrakten Pes planovalgus-Fehlstellungen, die sich dann nur über eine Double-Arthrodese talokalkaneal und talonavicular rheumachirurgisch angehen lassen. Die guten Fusionsraten haben uns veranlasst immer seltener auch noch das calcaneocuboidale Gelenk zu fusionieren (Triple Arthrodese).

## Tibialis anterior Sehne

Ein Funktionsausfall dieser Sehne führt zu einem platschenden Gangbild durch Ausfall der Fußhebung und Supination [31]. Das häufig multiartikuläre Befallsmuster der RA-Patienten mit Einschränkung, auch der ipsilateralen Knie- und Hüftbeweglichkeit lässt uns dann häufiger einen operativen Rekonstruktions- und gegebenenfalls Augmentationseingriff indizieren als beim nicht entzündlich Erkrankten. Die direkte Rekonstruktion der Anticussehne ist aufgrund der Destruktion und Retraktion der Sehnenenden häufig nicht möglich. Defekte < 5 cm versuchen wir mit einer Umkehrplastik zu adressieren. Bei RA-Patienten mit Defekten von > 5 cm verwenden wir die Extensor hallucis longus Sehne als Ersatzplastik.

## Vorfußchirurgie

In enger Zusammenarbeit mit unseren internistisch rheumatologischen Kollegen sehen wir in unserem Rheumazentrum inzwischen ein Patientenkollektiv, deren Entzündungsgeschehen sich mehrheitlich gut kontrolliert oder zumindest in Teilremission befindet. Aus diesem Grunde nähert sich die Rheumaorthopädie sehr den operativen Prinzipien der Fußchirurgie an [32]. Der Gelenkerhalt,



► **Abb. 5 a–d:** Postentzündlicher, juveniler Pes plano valgus ohne Gelenkdestruktion. Gute Korrektur der talo-navicularen Dysmetrie durch Augmentation der insuffizienten Tibialis posterior Sehne mit Augmentation durch transossär am Os naviculare transferierte Flexor digitorum longus Sehne und Rückfußkorrektur mit Pro-Stop Arthrolyse Schraube in der ap Ebene prä/postop (5a, b) und in der seitlichen Projektion (5c, d).

insbesondere der Zehengrundgelenke, steht im Vordergrund. So führen wir neben arthroplastischen Maßnahmen auch eine umfangreiche begleitende Sehnenchirurgie durch. Hierzu zählen die Z-förmigen Verlängerungen der Strecksehnen, die Korrektur des Digtus quintus varus durch eine Tenodese der proximal abgesetzten Strecksehne (Lapidus) und auch der Transfer der Flexor digitorum longus-Sehne auf die Strecksehnenaponeurose zur Therapie der

flexiblen Zehendeformität fakultativ in Kombination mit gelenkerhaltenden Arthroplastiken an den Zehengrundgelenken.

## Allgemeine Empfehlungen

Operationen im Bereich der Endstrombahn des Fußes sind bei Rheumapatienten grundsätzlich mit einem erhöhten Komplikationspotential verbunden. Unter TNF-alpha Blockade ist insbesondere die Wundheilung prolongiert. Aus diesem Grunde verschließen wir die Haut häufig mit Klammern, welche wir dann auch gut 3 Wochen belassen können. Zudem sollte die Zeit der Blutsperre auf das notwendigste begrenzt bleiben.

Bei Patienten, die auf Glukokortikoide angewiesen sind, sollte die Dosis so weit wie möglich gesenkt werden, denn die Steroiddosis ist der entscheidende Faktor für das Infektionsrisiko. Bei schwierig einzustellenden Patienten überwiegt die Sorge vor einer Schubsymptomatik gegenüber der Gefahr einer perioperativen Komplikation. In diesen Fällen entscheiden wir individuell das Biologikum perioperativ fortzuführen, welches allerdings eine engmaschige postoperative Kontrolle voraussetzt. TNF-Blocker unterbrechen wir innerhalb eines Administrationsintervalles. Aufgrund der neuen Studienergebnisse raten wir in Übereinstimmung mit den amerikanischen Empfehlungen zu einer Pause von einem statt bisher zwei Dosierungsintervallen [33]. Zu beachten ist aber, dass für einige DMARD die immunologischen Effekte über den Abfall der Wirkstoffspiegel hinaus anhalten. Dieses gilt beispielsweise für JAK-Inhibitoren und für Rituximab. Im Hinblick auf dessen Wirkeffekt einer B-Lymphozytenblockade sollte deren Nadir in den ersten 3–4 Monaten nach Infusion bei planbaren Eingriffen unbedingt abgewartet werden. Januskinase-Inhibitoren werden 5 Tage vor dem Eingriff unterbrochen. Auf die besondere Notwendigkeit einer Thromboseprophylaxe ist gerade in diesem Zusammenhang zu achten.

## Key points

- Immunpathologische Mechanismen sind sowohl bei degenerativen, als auch rheumatologischen Sehnenerkrankungen wesentlich für den Verlauf verantwortlich
- Ein wachsendes Verständniss für die Sehnenbiologie liefert die Grundlage für mögliche therapeutische Ansätze ( strukturmодifizierende Medikamente, Scaffolds, Wachstumsfaktoren, Gentransfer)
- Die Gesetzmäßigkeiten der Mechanotransduktion beeinflussen den Stoffwechsel und die Homöostase des Sehnen Gewebes entscheidend
- Die Enthesitis im Rahmen HLA-B 27 assoziierter entzündlicher Erkrankungen ist Domäne der konservativen Therapie und spricht zumeist auf Biologika an
- Das rheumachirurgische Vorgehen bei RA Patienten in Remission unterscheidet sich nicht von den Prinzipien der orthopädischen Fusschirurgie
- Sehnenrupturen der RA Patienten im Fussbereich verlaufen zumeist schleichend, chronisch und erfordern aufgrund der Defektsituation vom orthopädischen Rheumatologen profunde Kenntnisse für augmentative oder Sehnenersatz - Techniken

## Interessenkonflikt

Die Autorinnen/Autoren geben an, dass kein Interessenkonflikt besteht.

## Literatur

- [1] Frizziero A, Bonsangue F, Trevisan M et al. Foot tendinopathies in rheumatic diseases: etiopathogenesis, clinical manifestations and therapeutic options. *Clin Rheumatol* 2013; 32: 547–555. doi:10.1007/s10067-012-2158-2
- [2] Gaulke R, Krettek, Chr.: Tendinopathien an Fuß und Sprunggelenk. *Unfallchirurg* 2017; 120: 205–213. doi:10.1007/s00113-016-0301-2
- [3] Rogier C, Hayer S, van der Helm-van Mil A. Not only synovitis but also tenosynovitis needs to be considered: why it is time to update textbook images of rheumatoid arthritis. *Ann Rheum Dis* 2020; 79: 546–547
- [4] Tits A, Ruffoni D. Joining soft tissues to bone: Insights from modeling and simulations. *Bone Reports* 14: 2021; 100742
- [5] D'Addona A. Inflammation in tendinopathy. *The Surgeon* 2017. doi:10.1016/j.surge.2017.04.004
- [6] Abate M, Gravare-Silbernagel K, Siljeholm C et al. Pathogenesis of tendinopathies: inflammation or degeneration? *Arthritis Research & Therapy* 2009; 11: 235. doi:10.1186/ar2723
- [7] Chisari E, Rehak L, Khan WS et al. Tendon healing is adversely affected by low-grade infammation. *Journal of Orthopaedic Surgery and Research* 2021; 16: 700. doi:10.1186/s13018-021-02811-w
- [8] Sunwoo JY, Eliasberg, Carballo CB et al. The role oft he macrophage in tendinopathy and tendon healing. *J Orthop Res* 2020; 38: 1666–1675
- [9] Wang JHC, Guo O, Bin Li. Tendon biomechanics and mechanobiology – a mini-review of basic concepts and recent advancements. *J Hand Ther* 2012; 25: 133–141. doi:10.1016/j.jht.2011.07.004
- [10] Li ZJ, Yang QQ, Zhou YL. Basic Research on Tendon Repair: Strategies, Evaluation, and Development. *Front Med* 2021; 8: 664909. doi:10.3389/fmed.2021.664909
- [11] Zhang J, Wang JC. Mechanobiological Response of Tendon Stem Cells: Implications of Tendon Homeostasis and Pathogenesis of Tendinopathy. *JOURNAL OF ORTHOPAEDIC RESEARCH* MAY 2010; 639–643
- [12] Cho SW. CTRP3 exacerbates tendinopathy by dysregulating tendon stem cell differentiation and altering extracellular matrix composition. *Sci. Adv.* 2021; 7: 1–19
- [13] Neal LM, Moeed A. IL-17A mediates inflammatory and tissue remodelling events in early human tendinopathy. *Scientific Reports* 6: 27149. |. doi:10.1038/srep27149
- [14] Sivakumar B, Kang N, Taylor P. The role of hypoxia in rheumatoid tendon disease. *Arthritis Res Ther* 7: P7 2005. doi:10.1186/ar1528
- [15] Jomaa G, Rolf Chr.. A systematic review of inflammatory cells and markers in human tendinopathy. *BMC Musculoskeletal Disorders* 2020; 21: 78
- [16] Gracey E, Burssens A, Cambre E et al. Tendon and ligament mechanical loading in the pathogenesis of inflammatory arthritis. *Nat Rev Rheumatol* 2020; 16: 193–207. doi:10.1038/s41584-019-0364-x
- [17] Yanhong Ma, Yan Xiaoyan, Zhao Huakun et al. Effects of interleukin-1 receptor antagonist on collagen and matrix metalloproteinases in stress-shielded achilles tendons of rats. *Orthopedics* 2012; Aug 1 35: e1238–e1244. doi:10.3928/01477447-20120725-26
- [18] Poutoglidou F, Pourzitaki C, Manthou M. Effects of Long-Term Methotrexate, Infliximab, and Tocilizumab Administration on Bone Microarchitecture and Tendon Morphology in Healthy Wistar Rats. *Cureus* 2021; 13: e14696. doi:10.7759/cureus.14696



- [19] Chen Kang, Li Ping, Zhao Huakun et al. Effects of Tumor Necrosis Factor Inhibitor on Stress-Shielded Tendons. doi:10.3928/01477447-20160926-03. Epub 2016 Sep 30
- [20] Reina-Bueno M, Munuera-Martínez P, Palomo-Toucedo C. Patients with Rheumatoid Arthritis: A Multicenter Cross-Sectional Study, Foot Pain and Morphofunctional Foot Disorders. *Int J Environ Res Public Health* 2021; 18: 5042. doi:10.3390/ijerph18095042
- [21] Barn R, Steultjens M, Turner DE et al. Kinematic, kinetic and electromyographic response to customized foot orthoses in patients with tibialis posterior tenosynovitis, pes plano valgus and rheumatoid arthritis. *Rheumatology* 2014; 53: 123130. doi:10.1093/rheumatology/ket337
- [22] Nissen W. Site-specific resolution of enthesitis. *Arthritis Research & Therapy* 2021; 23: 165. doi:10.1186/s13075-021-02534-7
- [23] Sieper J, Poddubnyy D. Pathogenese der Spondyloarthritis. *Z Rheumatol* 2020; 79: 5–12. doi:10.1007/s00393-019-00708-y
- [24] Hanebuth G, Betz C, Sauerbier M. Biomechanische Untersuchung verschiedener Sehnen-Nahttechniken für motorische Ersatzoperationen, Deutsche Gesellschaft für Handchirurgie. 54. Kongress der Deutschen Gesellschaft für Handchirurgie. Düsseldorf, 10.–12.10.2013. Düsseldorf: German Medical Science GMS Publishing House; 2013: Doc13dgh22
- [25] Chen Chr, Kenneth J, Hunt P. Open Reconstructive Strategies for Chronic Achilles Tendon Ruptures. *Foot Ankle Clin, N Am* 24: 2019; 425–437. doi:10.1016/j.fcl.2019.04.002
- [26] Walther M, Dorfer B, Ishak B. Die Rekonstruktion von langstreckigen Achillessehndefekten durch einen Transfer des Musculus flexor hallucis longus. *Oper Orthop Traumatol* 23: 328–336 2011. doi:10.1007/s00064-010-0009-3
- [27] Manegold S. Strukturelle Veränderungen der Muskel-Sehnen-Einheit und Funktionseinschränkungen nach Achillessehnenruptur – Habilitationsschrift. 2020; <https://refubium.fu-berlin.de/handle/fub188/26649>
- [28] Zhangab CH, Xiaoy C, Yanyan Z. Hierarchical ultrastructure: An overview of what is known about tendons and future perspective for tendon engineering. *Bioactive Materials* 2022; Volume 8: 124–139
- [29] Al-Hourani K, Mathews JA, Shiels S et al. The symptomatic adult flatfoot: Is there a relationship between severity and degree of pre-existing arthritis in the foot and ankle? *The Foot* 2020; 6: 10. 1664
- [30] Walther M. Degeneration der Tibialis-posterior-Sehne. *Unfallchirurg* 2017; 120: 1031–1037. doi:10.1007/s00113-017-0390-6
- [31] Waizy H, Bouillon B, Stukenborg-Colsman C et al. Ruptur der Musculus-tibialisanterior-Sehne. *Unfallchirurg* 2017; 120: 1015–1019. doi:10.1007/s00113-017-0417-z
- [32] Arnold I. Rheumatoid forefoot deformity – a surgical trend to joint-preserving procedures? *Arthritis und Rheuma* 2019; 39: 173–182. doi:10.1055/a-0863-9086
- [33] Albrecht K, Poddubnyy D, Leipe J. Perioperativer Umgang mit der Therapie von Patienten mit entzündlich rheumatischen Erkrankungen. *Z Rheumatol* 2021. doi:10.1007/s00393-021-01140-x