

Lipoabdominoplastik in der postbariatrischen Chirurgie: eine relevante Alternative zur Fleur-de-Lis-Abdominoplastik?

Lipoabdominoplasty in post-bariatric Surgery: a relevant Alternative to Fleur-de-Lis abdominoplasty?

Autoren

Melodi Motamedi¹, Jessica Almeida², Sixtus Allert¹

Institute

- 1 Sana Klinikum Hameln-Pyrmont, Plastische und Ästhetische Chirurgie, Handchirurgie
- 2 Sana Klinikum Offenbach GmbH, Plastische und Ästhetische Chirurgie – Handchirurgie

Schlüsselwörter

Abdominoplastik, Cutis laxa, Fleur-de-Lis-Abdominoplastik, Lipoabdominoplastik, postbariatrische Chirurgie

Key words

Abdominoplasty, Liposuction, Fleur-de-Lis abdominoplasty, lipoabdominoplasty

eingereicht 27.09.2021

akzeptiert 02.12.2021

Bibliografie

Handchir Mikrochir Plast Chir 2022; 54: 98–105

DOI 10.1055/a-1759-3181

ISSN 0722-1819

© 2022. Thieme. All rights reserved.

Georg Thieme Verlag KG, Rüdigerstraße 14, 70469 Stuttgart, Germany

Korrespondenzadresse

Dr. Melodi Motamedi

Sana Klinikum Hameln-Pyrmont, Plastische und Ästhetische Chirurgie

Saint-Maur-Platz 1

31785 Hameln

Deutschland

Tel.: 05151 97 1245

Fax: 05151 97 2045

E-Mail: melodi.motamedi@sana.de

ZUSAMMENFASSUNG

Hintergrund Die Anzahl an bariatrischen Operationen und somit auch die Anzahl an postbariatrischen Eingriffen ist in den letzten Jahren dramatisch gestiegen. Obwohl in der postbariatrischen Chirurgie lange Narbenverläufe zu Gunsten einer Körperformrekonstruktion üblich sind, beobachten wir neben dem Wunsch der Körperkonturierung zunehmend den nach ästhetisch ansprechenderen Ergebnissen. Insbesondere die

Fleur-de-Lis-Abdominoplastik wird aufgrund der sichtbaren vertikalen Narbe von jungen Patientinnen nach massivem Gewichtsverlust kritisch gesehen. Häufig stören sich auch Operateure sowohl am ästhetischen Outcome wie auch an der höheren Komplikationsrate.

Methoden Retrospektive Analyse von 20 Patientinnen nach massivem Gewichtsverlust nach bariatrischer Operation, die im Zeitraum von Januar 2020 bis Januar 2021 statt einer Fleur-de-Lis-Abdominoplastik eine Lipoabdominoplastik erhalten haben. Die Datenanalyse erfolgte anhand des präoperativen vertikalen und horizontalen Hautüberschusses (Pittsburgh Rating Scale), anhand des Body-Mass-Index, der operativen Technik und des Endresultats.

Ergebnisse 20 Patientinnen mit einer Indikation zur Durchführung einer FdL-Abdominoplastik unterzogen sich einer kombinierten radikalen Liposuktion des Bauches mit traditioneller Abdominoplastik. Das Ursprungsgewicht vor der massiven Gewichtsreduktion rangierte zwischen 100–168 kg. Die durchschnittliche Gewichtsreduktion lag bei 56,5 kg. Im Mittel betrug der BMI 27,3 kg/m². Das Durchschnittsalter unserer Studiengruppe betrug 40 Jahre. Bei einer Patientin (5%) konnte eine Major-Komplikation verzeichnet werden. Es handelte sich um ein infiziertes Serom, welches konservativ behandelt werden konnte. Eine Patientin (5%) wünschte eine Nachstraffung in FDL-Technik im weiteren Verlauf.

Fazit Die Durchführung einer Lipoabdominoplastik ist auch bei postbariatrischen Patienten gut und sicher durchführbar. Es zeigen sich gute Körperkonturierungen ohne vertikale Schnittführung mit einem hohen Maß an Patientenzufriedenheit. Die Anzahl an Patienten, die sich einer FdL-Abdominoplastik unterziehen müssten, kann mit dieser Technik erfolgreich gesenkt werden.

ABSTRACT

Background The number of bariatric procedures, and thus also the number of post-bariatric operations, has increased dramatically in recent years. Although long scars are common in post-bariatric surgery and accepted in favour of body shape reconstruction, we increasingly notice the wish for aesthetically pleasing results in addition to the desire for body contouring. In particular, Fleur-de-Lis abdominoplasty (FdL) is viewed critically by younger patients after massive weight loss due to the visible vertical scar. Surgeons are also often bothered by

the unsatisfying aesthetic outcome as well as the higher rate of complications.

Methods Retrospective analysis of 20 female patients with massive weight loss following bariatric surgery, who received lipoabdominoplasty instead of Fleur-de-Lis abdominoplasty in the period from January 2019 to June 2020. Data analysis was based on measurements of preoperative vertical and horizontal excess skin and fat (Pittsburgh Rating Scale), Body Mass Index, surgical technique and final result.

Results Twenty female patients with an indication for FdL abdominoplasty underwent radical liposuction of the abdomen combined with abdominoplasty. The original weight before massive weight reduction ranged between 100 and 168 kg.

Average weight reduction was 56.5 kg. The mean BMI was 27.3 kg/m². The average age of our cohort was 40 years. One patient (5 %) had a major complication. This was an infected seroma which could be treated conservatively. Two other patients (10 %) developed an uninfected seroma as a minor complication.

Conclusion Our work shows that lipoabdominoplasty can be performed safely and well even in patients after massive weight loss. It is possible to achieve good body contours without vertical incisions and with a high degree of patient satisfaction. The number of patients who have to undergo FdL abdominoplasty can be successfully reduced by this technique.

Einleitung

Seit einigen Jahren sind weltweit mehr Menschen fettleibig als untergewichtig [1]. Laut der letztmalig veröffentlichten Studie des Robert Koch-Institut (RKI) aus dem Jahr 2014, welche im Rahmen des Gesundheitsmonitorings regelmäßig Daten zu Übergewicht und Adipositas erhebt, waren in Deutschland 67 % der Männer und 53 % der Frauen übergewichtig. Als „stark übergewichtig“ (adipös) wurden etwa ein Viertel der erwachsenen Deutschen eingestuft [2]. Übergewicht und Adipositas lassen sich anhand des Body-Mass-Index (BMI) auf einfache Weise kategorisieren. Der BMI ist ein durch Körpergröße und Gewicht bestimmtes Maß, welches häufig zur Beschreibung in unter-, normal- und übergewichtig eingesetzt wird [3]. Nach der interdisziplinären Leitlinie der Qualität S3 zur „Prävention und Therapie der Adipositas“ (2014) der deutschen Adipositas-Gesellschaft e. V. wird ein BMI zwischen 25–29,9 kg/m² als Übergewicht bezeichnet [4].

Die chirurgische Therapie der Adipositas hat sich in den letzten Jahren immer mehr etabliert. Nach erfolgreicher Gewichtsreduktion und Stabilisierung des Gewichtes stehen dann häufig die plastisch-chirurgischen Rekonstruktionen oder Wiederherstellungsoperationen (= WHO) an. Die medizinische Notwendigkeit der Rekonstruktion der Körperform wird in der aktuellen S3-Leitlinie „Chirurgie der Adipositas“ eindeutig festgelegt und empfohlen [5]. Die am häufigsten beklagte Körperdeformität ist die des Bauches [6, 7] im Sinne einer mehr oder weniger ausgedehnten Hautfetttschürzenbildung, die zu Komplikationen wie Intertriginen, toxischen Hautreizungen und Einklemmungserscheinungen sowie auch zu auffälligen ästhetischen Veränderungen führen können. Die Abdominoplastik bei Patienten nach massivem Gewichtsverlust stellt häufig eine größere Herausforderung dar als die Abdominoplastik bei Patienten mit einem geringen bis moderaten Hautüberschuss. Denn postbariatrische Patienten haben häufig überschüssige Hautfettansammlungen sowohl in der horizontalen wie auch vertikalen Ebene.

Erstmals wurde die Fleur-de-Lis-Abdominoplastik 1967 von Castanares und Goethel beschrieben und anschließend durch Dellon 1985 noch weiter modifiziert [8, 9]. Mit dieser Technik war es nun möglich, das überschüssige Gewebe sowohl in der transversalen wie auch vertikalen Dimension zu resezieren und damit eine definiertere Körperkontur zu ermöglichen. In den letzten Jahren

erwies sich die Fleur-de-Lis-Technik als eine sichere und effektive Prozedur zur Korrektur ausgedehnter Hautfettüberschüsse, zumal die Komplikationsrate vergleichbar zur standardisierten transversalen Abdominoplastik ist [10]. Obwohl die Fleur-de-Lis-Technik sehr gute Straffungsergebnisse mit guter Konturierungsmöglichkeit bietet, stören sich viele Patienten und Operateure an den sichtbaren Narben, Nabeldeformitäten und dem störenden Nachsacken des Gewebes am Oberbauch.

Diese Arbeit beschäftigt sich mit der Fragestellung, ob eine radikale Liposuktion kombiniert mit einer konventionellen Abdominoplastik in der Lage ist, einen vertikalen Schnitt zu vermeiden.

Material und Methoden

In unserem zertifizierten Adipositaszentrum werden jährlich mehr als 150 Abdominoplastiken durchgeführt. Aus diesem großen Pool an Patienten haben wir zunächst eine definierte Gruppe von 20 Patientinnen nach bariatrischer Operation und massiver Gewichtsreduktion ausgewählt, welche grundsätzlich für eine FDL-Abdominoplastik in Frage gekommen wären. Entsprechend der gängigen Literatur sollte bei folgenden Patienten die Möglichkeit eines Mittelschnittes erwogen werden: 1. Patienten, die ohnehin eine mediane Laparotomienarbe haben, 2. Patienten mit einem großen Hautfettüberschuss am Oberbauch, 3. Patienten, die sich eine bessere Konturierung der Taille und Flanken wünschen [11]. Wir haben zur Auswahl unserer Studiengruppe insbesondere Patienten mit einer Doppelbauchbildung und vertikalem Überschuss sowie Hautfetttschürzenbildungen gemäß der Pittsburgh Rating Scale (PRS) Grad 3 [12] bevorzugt. Der BMI sollte klassischerweise < 35 kg/m² sein. Patienten mit einem hohen Risiko aufgrund eines ausgedehnten Nebenerkrankungsprofils (z. B. nach Herzinfarkten, thromboembolischen Ereignissen in der Vorgeschichte, Gerinnungsstörungen sowie insulinabhängiger Diabetes mellitus Typ 2) wurden in die Studie nicht mit eingeschlossen. Weitere Faktoren wie Alter, unterschiedliche Hautqualität (z. B. Striae distensae) wurden bei der Patientenauswahl für diese Studie nicht berücksichtigt. Der Nachbeobachtungszeitraum betrug 18 Monate.

In einer ausführlichen Beratung wurden die Vor- und Nachteile einer FdL-Technik gegen die Kombination aus vibrationsassistierter Tumescenz-Liposuktion (Power-assisted-Liposuction = PAL)

► **Tab. 1** Studiengruppe (Lipoabdominoplastik) versus Vergleichsgruppe (FdL-Technik)

	Alter (Jahre)	Ursprungsgewicht (kg)	Gewichtsabnahme (kg)	BMI (kg/m ²)	Resektat (g)	Liposuktionsmenge (ml)	S/N-Zeit (min)
Lipoabdominoplastik	40 J.	133 kg	56 kg	27,3 kg/m ²	2453 g	1286 ml	132 min
FdL-Technik	45 J.	147 kg	55 kg	29,1 kg/m ²	2968 g	---	120 min

und konventioneller Abdominoplastik abgewogen. Wichtiger Teil der Aufklärung war der Hinweis, dass im Falle eines nach der Liposuktion verbleibenden zu großen Hautüberschusses bereits intraoperativ auf die FdL-Technik gewechselt wird. Den Patientinnen wurde auch die Möglichkeit geboten, im Falle eines moderaten Nachsackens mit Hautüberschuss am Oberbauch eine Korrektur mittels reversed Abdominoplastik im Rahmen der anstehenden Bruststraffung durchführen zu lassen. Im Falle eines massiven vertikalen Nachsackens wurde den Patientinnen die Nachkorrektur mit einer vertikalen Narbe in Aussicht gestellt. Die Patienten hatten alle 24 h postoperativ eine strenge Bettruhe einzuhalten und konnten im Mittel nach 2 Tagen entlassen werden. Das postoperative Regime entsprach dem der üblichen Abdominoplastik mit 6-wöchigem Tragen von Kompressionswäsche und strenger Restriktion von Sport und körperlicher Belastung während dieser Zeit.

Die Patientenzufriedenheit wurde mittels des konzernweit standardisierten Patientenbefragungsbogen der Sana-Kliniken ermittelt. Bewertet wurden die ärztliche Versorgung, welche auch das Aufklärungsgespräch beinhaltete, sowie das Straffungsergebnis. Die Bewertungsskala erstreckte sich gemäß den Schulnoten von 1–6 („sehr gut“ bis „ungenügend“).

Ferner haben wir eine retrospektive Analyse der Komplikationen und der Schnitt-Naht-Zeit einer Vergleichsgruppe von ebenfalls 20 Patienten durchgeführt, welche alle im Zeitraum vom Januar 2018 bis Dezember 2019 eine Fleur-de-Lis-Abdominoplastik haben durchführen lassen. Da die Lipoabdominoplastiken ausnahmslos von einem Operateur durchgeführt wurden, haben wir auch bei der Analyse der Vergleichsgruppe lediglich die Patienten ausgewertet, welche vom gleichen Operateur operiert worden sind, um die Validität der Ergebnisse zu erhöhen (► **Tab. 1**).

Operationstechnik

Die Patientinnen wurden am Morgen der Operation wach und stehend angezeichnet. Markiert wurden die abzusaugenden Areale am Oberbauch sowie an den Flanken und der Taille. Neben der Markierung der Mittellinie erfolgte die horizontale Markierung der Schnittführung im Sinne einer konventionellen Abdominoplastik, welche bei uns in der Regel ca. 6–7 cm über der vorderen Kommissur zu liegen kommt. Sodann erfolgt das Einbringen von Tumescenzlösung in den Oberbauch sowie Flanke/Taille beidseits sowie Unterbauch und Mons pubis mit der 5-mm-Basket-Kanüle [13, 14]. Die vibrationsassistierte Liposuktion erfolgt an diesen Arealen sowohl in der tiefen wie auch oberflächlichen Fettschicht, bis die Fettdicke ca. 2 cm beträgt. Neben der vibrationsassistierten Liposuktion des Oberbauches erfolgte zudem immer eine Liposuktion der Flanken und Taillenregion zur besseren Konturierung. Durch die Liposuktion soll der Doppelbauch ausgedünnt und aufgelöst wer-

den, um diesen nach Resektion der kaudalen Fettschürze ausreichend nach kaudal straffen zu können und die Retraktionsfähigkeit der Haut anzuregen, wie es bei konventionellen Liposuktionen der Fall ist. Hierdurch soll dann eine weitere Resektion in der vertikalen Ebene verhindert werden. Anschließend folgen die üblichen operativen Schritte einer konventionellen Abdominoplastik. Oberhalb des Nabels wird die Unterminierung des Hautfettlappens auf eine Breite von 7–8 cm reduziert, um Durchblutungsstörungen zu verhindern. Anschließend erfolgt der Verschluss der Rektusdiastase durch Faszienverwachsung mittels Flaschenzugnähten mit Vicryl 0 von kranial nach kaudal. Gabe von Bupivacain zur Betäubung der anterioren Interkostalnerven als Schmerzprophylaxe. In Beach-Chair-Lagerung der Patientin Bestimmen des kaudalen Überstandes. Unter Zug Pinchtestung in der Mittellinie, um sicherzugehen, dass tatsächlich kein Hautüberschuss in der vertikalen Ebene und vor allem an der lateralen Bauchregion (Flanken/Taille) verblieben ist. Alle Resektate werden gewogen. Setzen zahlreicher adhäsiver Nähte zwischen Bauchdecke und Rektusfaszie (sog. „Baroudinähte“) mit Vicryl 2.0. Nach temporärer Hautklammerung erfolgt die übliche Kontrolle auf Symmetrie und ausreichender Straffung. Sodann Festsetzen der neuen Nabelposition und Einlegen von Redon-Drainagen. Die gleichzeitige Straffung des Mons pubis erfolgt bei uns regelhaft. Anschließend erfolgt ein dreischichtiger Hautverschluss. Abschließend Anlegen eines Kompressionsbauchmieders.

Ergebnisse Studiengruppe

Alle Patienten waren weiblich. Drei der 20 Patientinnen waren Raucherinnen, dies war allerdings kein Ausschlusskriterium. Ebenso litten 2 der 20 Patientinnen unter einem diätetisch eingestellten Diabetes mellitus Typ 2. Ein medikamenten-/insulinpflichtiger Diabetes mellitus Typ 2 war ein Ausschlusskriterium. Keine Patientin hatte eine Bauchwandhernie. Das Ursprungsgewicht vor der massiven Gewichtsreduktion rangierte zwischen 100–168 kg, durchschnittlich 133,4 kg. Die durchschnittliche Gewichtsreduktion lag bei 56,5 kg. Im Mittel betrug der BMI 27,3 kg/m². Das Durchschnittsalter unserer Studiengruppe betrug 40 Jahre (28–54 Jahre). Alle Patientinnen wiesen auch eine Rektusdiastase z. B. nach Schwangerschaft auf. Acht Patientinnen hatten Schwangerschaften durchlebt. Im Schnitt hatten diese Patientinnen 1–4 Kinder (eine Zwillingschwangerschaft) geboren. Im Durchschnitt wurde bei den Patientinnen ca. 1286 ml reines Fett aus Oberbauch, Flanken- und Taillenregion abgesaugt und 2453 g Hautfettlappen entfernt. Die durchschnittliche OP-Dauer bemessen an der Schnitt-Naht-Zeit betrug 132 min.

In 19 von 20 Fällen (95 %) konnte eine sowohl für die Patientinnen wie auch für uns zufriedenstellende Bauchdeckenstraffung

mit Konturierung der Körperform auch ohne vertikale Narbe erreicht werden. In einem Fall war das Straffungsergebnis mangelhaft, so dass auf Wunsch der Patientin im Rahmen der Bruststraffung zusätzlich eine vertikale Straffung des Bauches durchgeführt wurde. Anschließend zeigte sich auch diese Patientin mit dem Ergebnis zufrieden.

Als Major-Komplikation wurde definiert: 1. Notwendigkeit einer chirurgischen Intervention (z. B. Nachblutungen), 2. Notwendigkeit einer erneuten stationären Aufnahme und Behandlung (z. B. i.v.-Antibiose bei Infekt), 3. Notwendigkeit von perkutanen Drainageeinlagen (z. B. rezidivierende Serome), 4. transfusionspflichtige Blutungen, 5. intensivmedizinische Behandlung, 6. prozedurabhängige Morbidität (z. B. thromboembolische Ereignisse) [15, 16].

Wir verzeichneten eine Major-Komplikation. Es gab eine Infektion, die mit systemischer Gabe von Antibiotika und perkutaner Drainageeinlage (infiziertes Serom) unter stationären Bedingungen ohne operative Revision (5 %) beherrscht werden konnte.

Hinsichtlich Minor-Komplikationen gab es keine Wundheilungsstörung (0 %), keine Nekrosen (0 %), keine Hämatome (0 %), keinen Nabelverlust (0 %). In 2 Fällen (2/20 = 10 %) gab es ein Serom, welches jeweils einmalig abpunktiert werden musste, aber keiner Drainageeinlage oder erneuter Punktion bedurfte. In weiteren 2 Fällen zeigte sich eine prolongierte Schwellungsphase mit Lymphstau des Mons pubis mit kompletter Remission im Verlauf unter konservativer Behandlung. Die Notwendigkeit einer reversed Abdominoplastik war in einem Nachbeobachtungszeitraum von 18 Monaten nicht gegeben. Die Patientenzufriedenheit war hoch, zumal narbensparend gearbeitet wurde und eine zusätzliche Konturierung der Körperform mit Ausdünnung der Fettschicht erfolgt ist. Die Narben waren stets dünn und reizarm (siehe ► **Abb. 1**–► **Abb. 5**).

FdL-Gruppe

Die FdL-Vergleichsgruppe wies 20 Patienten auf (2 Männer, 18 Frauen). 2 Patienten waren Raucher. Das durchschnittliche Ursprungsgewicht vor der Gewichtsreduktion betrug 147 kg, die durchschnittliche Gewichtsreduktion nach bariatrischer Operation lag bei 55 kg. Der BMI betrug im Schnitt 29 kg/m². Das Durchschnittsalter der Vergleichsgruppe war 45 Jahre. Das durchschnittliche Resektionsgewicht der entfernten Hautfettüberschüsse betrug 2968 g. Bei allen Patienten wurde die Rektusdiastase verschlossen. Die durchschnittliche OP-Zeit betrug 120 min. Das postoperative Regime war gleich dem der Studiengruppe.

Die Anzahl der Komplikationen war insgesamt höher als bei der Lipoabdominoplastik-Gruppe. Es zeigten sich insgesamt 6 (30 %) Wundheilungsstörungen am T-Punkt und Nabel sowie eine (5 %) Hautnekrose, welche alle konservativ behandelt wurden. Es gab eine Revision aufgrund einer (5 %) Nachblutung sowie ein Hämatom (5 %), welches im Rahmen der Nachsorge ohne stationären Aufenthalt entlastet werden konnte. In 2 Fällen entwickelten sich Serome, welche mit ein bis zwei Punktionen im Rahmen der Nachsorge behandelt werden konnten. In einem Fall (5 %) kam es ebenfalls zu einem Nachsacken am Oberbauch im Verlauf (► **Tab. 2**).

Diskussion

Das Hauptziel einer plastisch-chirurgischen Abdominoplastik ist es, überschüssige Haut und Fett zu entfernen, vorhandene Rektus-

► **Tab. 2** Komplikationen Lipoabdominoplastik versus FdL-Abdominoplastik

Komplikationen	Lipoabdominoplastik (%)	FdL-Abdominoplastik (%)
Nachblutungen	0	1 (5 %)
Hämatom	0	1 (5 %)
Thromboembolisches Ereignis	0	0
Hautnekrosen	0	1 (5 %)
Wundheilungsstörungen	0	6 (30 %)
Infekt (infiziertes Serom)	1 (5 %)	1 (5 %)
Serom	2 (10 %)	2 (10 %)
Nabelverlust	0	1 (5 %)
Passagerer Lymphstau Mons pubis	2 (10 %)	0
Nachsacken am Oberbauch	1 (5 %)	1 (5 %)

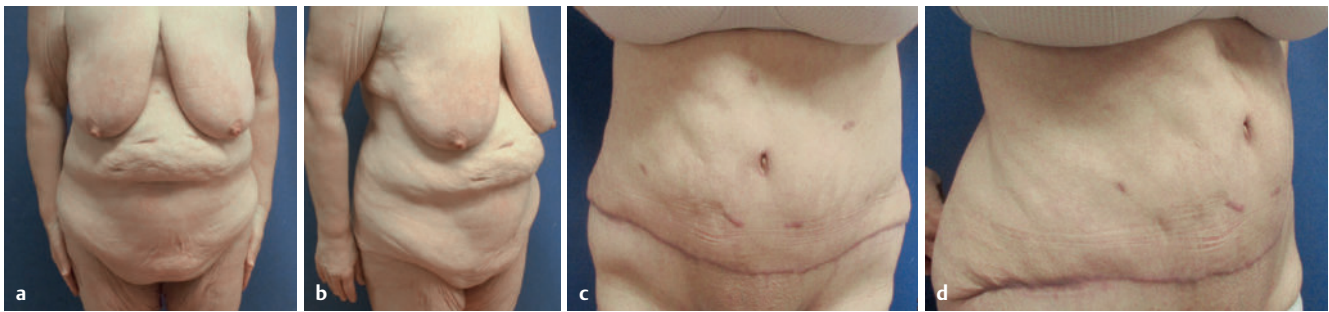
diastasen und Hernien zu behandeln und dabei narbensparend zu arbeiten. In der postbariatrischen Chirurgie ist vor allem die Kontur wichtiger als das übliche narbensparende Vorgehen vieler plastisch-chirurgischer Techniken [11]. Viele Patienten nach massivem Gewichtsverlust akzeptieren zwar die vertikale Narbe einer Fleur-de-Lis-Abdominoplastik, empfinden diese aber dennoch als Stigma. Insbesondere bei schlechter Narbenheilung oder Nabeldeformität sinkt die Patientenzufriedenheit. Dies gilt insbesondere für junge Patientinnen.

Grundsätzlich gehen FdL-Abdominoplastiken mit einer leicht erhöhten Rate an Komplikationen einher als die traditioneller Abdominoplastiken. Diese beinhaltet vor allem Wundheilungsstörungen am T-Punkt [17, 18]. Dies stimmt auch mit unseren Auswertungen überein. Durch den Verzicht auf die vertikale Schnittführung konnte auch dieses Risiko minimiert werden.

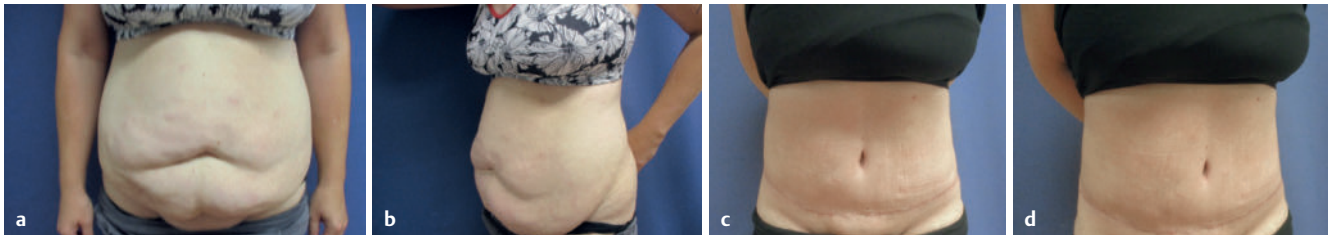
In der Literatur werden die Voraussetzungen für eine FdL-Abdominoplastik genannt. Allerdings fiel auf, dass in Standardwerken der Körperstraffungsliteratur wie z. B. von Matarasso et al. und Rubin et al. [11, 19] häufig „mildere“ Befunde (PRS Grad 2 des Abdomens) für eine Bauchdeckenplastik mit vertikaler Narbe herangezogen wurden. Diese zeigten hinsichtlich der postoperativen Körperkonturierung ansprechende Ergebnisse, allerdings zeichneten sich auch Narbenverbreiterungen/-hypertrophien und Nabeldeformitäten ab, die unserer Ansicht nach bei derartigen Ausgangsbefunden (PRS Grad 3) zeigte sich gelegentlich trotz der Durchführung einer FdL-Abdominoplastik ein Nachsacken mit Konturungleichmäßigkeiten, insbesondere am Oberbauch.

Trotz umfangreicher FdL-Schnittführung hat sich die angestrebte Straffung der Bauchwand langfristig nicht eingestellt. Wir führen dies auch auf die bei diesen Patienten nicht durchgeführte Absaugung zurück.

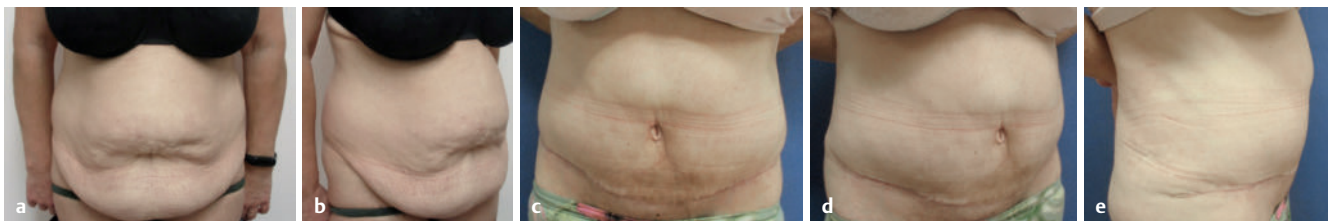Traditionell wurde in der Abdominoplastik eine ausgedehnte Unterminierung durchgeführt. Dadurch kommt es allerdings zu einer höheren Komplikationsrate mit Wundnahtdehissenzen, Wundheilungsstörungen und Nekrosen [20–22].



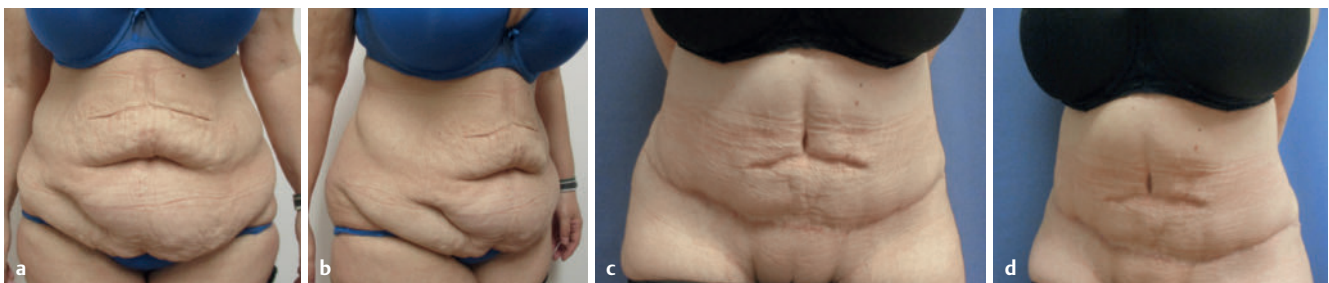
► **Abb. 1** Vorher-Nachher-Bilder einer 54-jährigen Patientin vor **a, b** und 1 Jahr nach Lipoabdominoplastik **c, d**.



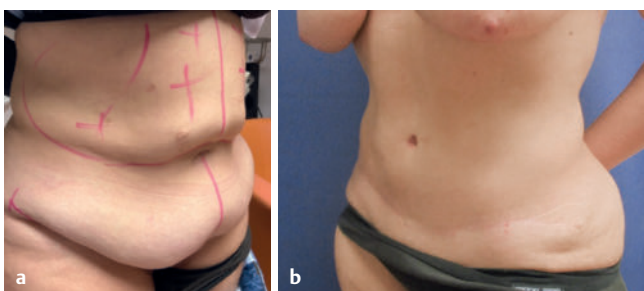
► **Abb. 2** Vorher-Nachher-Bilder einer 40-jährigen Patientin vor **a, b** und 1 Jahr nach Lipoabdominoplastik **c, d**.



► **Abb. 3** Vorher-Nachher-Bilder einer 51-jährigen Patientin vor **a, b** und 1 Jahr nach Lipoabdominoplastik **c, d, e**.



► **Abb. 4** Vorher-Nachher-Bilder einer 42-jährigen Patientin mit eingezogener Appendektomie- und Cholezystektomienarbe vor **a, b** und 1 Jahr nach Lipoabdominoplastik **c, d**.



► **Abb. 5** Vorher-Nachher-Bilder einer 42-jährigen Patientin vor **a** und 18 Monate nach Lipoabdominoplastik **b**.

Die Kombination der Abdominoplastik und einer Liposuktion (Lipoabdominoplastik) führte zunächst zu unbefriedigenden Ergebnissen. Insbesondere in den 90er Jahren gab es eine Reihe von Veröffentlichungen, welche im Ergebnis von einer ausgedehnten Unterminierung des gesamten Bauches bei Liposuktion während einer Abdominoplastik aufgrund einer erhöhten Komplikationsrate abrieten [23–25]. Nach Entwicklung eines sicheren Verfahrens der Lipoabdominoplastik sank die Komplikationsrate und ist heute nahezu ähnlich der traditionellen Bauchdeckenstraffung [26, 27]. Zunehmend wird sogar die Lipoabdominoplastik mit zirkumferentieller Liposuktion zum Standard und wird als komplikationsarmes Verfahren weltweit regelmäßig angewendet [28].

Wichtig ist, dass die scharfe Unterminierung begrenzt wird, um die Perforatoren des Bauchhautlappens zu schützen [29, 30]. Gleichzeitig kann durch die ausgedehnte Liposuktion mittels stumpfer Kanüle der Bauchhautlappen ausreichend mobilisiert werden, ohne die Durchblutung zu kompromittieren. Die Vorteile einer Liposuktion sind neben diesen Aspekten auch eine bessere Konturierung und Skulpturierung der Körperform. Zudem ist auch eine gewisse Retraktionsfähigkeit der Haut nach durchgeführter Liposuktion bekannt und wurde bereits durch einige Studien der letzten Jahre belegt [31–33]. Insbesondere die Bauchregion gilt als Areal mit guter Hautrückbildung nach Liposuktion. Die Hautretraktionsfähigkeit kann noch höher sein, wenn eine Fettabsaugung direkt unter der Haut (subdermal) durchgeführt wird [34–36]. Einen nennenswerten Effekt auf Dehnungsstreifen und die Hautqualität hat die Liposuktion laut vorliegender Studien allerdings nicht.

In Anlehnung der genannten Fortschritte der letzten 30 Jahre haben wir ebenfalls die Grundprinzipien einer Lipoabdominoplastik bei Patienten nach massivem Gewichtsverlust mit größeren Hautlappenbildungen angewendet.

Neben der Patientenselektion haben wir im Studienprotokoll festgelegt, dass eine radikale subdermale Liposuktion in SAFE-Technik durchzuführen ist. Bei der SAFE-Technik handelt es sich um eine mehrschrittige Liposuktionstechnik, bei der zunächst durch Einbringen der Tumescenzlösung mittels vibrationsassistierter 5mm-Basket-Kanüle die Fettzellen herausgelöst und separiert werden (Separation). Im Anschluss werden die Fettzellen mit einer 1–5-mm-Kanüle abgesaugt (Aspiration). Dann findet die sogenannte „Fatty Equilibration“ statt, was das Nivellieren und Glätten von Unebenheiten bedeutet (SAFE) [13, 14]. Mit dieser Technik sind radikale subdermale Liposuktionen zur Verbesserung der Hautretraktionsfähigkeit komplikationsarm durchführbar. Ferner kommt es durch die sog. „Fatty Equilibration“ kaum zu Unebenheiten und Konturstörungen. Zudem wird durch die Liposuktion der Bauchhautlappen ausreichend mobilisiert, um eine maximale kaudale Resektion mit spannungsfreiem Verschluss am Schamhügel durchführen zu können.

Im Ergebnis zeigten sich sehr zufriedenstellende Resultate mit einer guten Körperformung des Bauches ohne vertikalen Schnitt in 19 von 20 Fällen. Die Patientenzufriedenheit wurde postoperativ abgefragt und war hoch, besonders befriedigend war der Umstand, dass die Hautüberschüsse narbensparend beseitigt werden konnten. Ein weiteres Indiz für die Patientenzufriedenheit war, dass bei 19 von 20 Fällen keine Revision (Reversed Abdominoplastik, vertikaler Schnitt) verlangt wurde. Die Komplikationsrate war im Vergleich zur FdL-Vergleichsgruppe niedrig. Die Schnitt-Naht-Zeit beider Verfahren unterscheidet sich in unserer Arbeit nicht in einem signifikanten Ausmaß. Vor allem wenn man beachtet, dass durch die Liposuktion eine bessere Körperkonturierung ohne vertikale Schnittführung erzielt werden kann. In einem Fall kam es nach der Lipoabdominoplastik zu keiner zufriedenstellenden Konturierung. In der Analyse ergab sich, dass bei dieser Patientin lediglich 650 ml reines Fett abgesaugt wurde, womit sich die Liposuktionsmenge weit unter dem Durchschnitt von 1286 ml befand. Wir werten die Unterschiede im Endresultat als Indiz für die Bedeutung der radikalen superfiziellen Liposuktion bei der Durchführung dieser Technik.

Die postoperative Korrektur in Fleur-de-Lis-Technik war dann von der Patientin gewünscht.

Die geringe Komplikationsrate erklären wir uns dadurch, dass wir uns sowohl bei der Durchführung der Liposuktion wie auch bei der anschließenden Unterminierung an gängige Empfehlungen zur Patientenselektion und zum operativen Vorgehen aus aktuellen Studien gehalten haben [37–39]. Wir haben Durchblutungsstörungen verhindert, indem wir bei der Liposuktion einerseits radikal waren, andererseits aber immer eine Fettdicke von ca. 2 cm belassen haben, um den dermalen Plexus nicht zu verletzen. Bei der Unterminierung haben wir zur Seromprophylaxe die Skarpafaszie erhalten und die Unterminierung des Bauchhautfettlappens kranial des Nabels deutlich reduziert, um Komplikationen wie Durchblutungsstörungen und Serome zu verhindern [40, 41]. Durch das Setzen von Baroudinähten [42, 43] wurden der Totraum verkleinert und die Spannung vom Bauchhautlappen genommen. Unserer Ansicht nach ist auch die postoperative strenge 24-stündige Bettruhe unter einer Antithromboseprophylaxe mit niedermolekularen Heparinen mit verantwortlich für die geringe Komplikationsrate.

Postbariatrische Patienten leiden häufig nicht nur unter den massiven Hautfettüberschüssen, sondern auch unter diversen Striae distensae, welche ein Ausdruck für den Elastizitätsverlust und die schlechte Hautqualität darstellen. Allerdings korrelierte die Anzahl an Striae distensae nicht unbedingt mit einem schlechteren Endergebnis in unserer Studie.

Die geringe Anzahl des Patientenkollektivs und auch der relativ kurze Nachbeobachtungszeitraum ist kritisch zu sehen, da aus den genannten Ergebnissen eine Schlussfolgerung nicht mit statistischer Signifikanz zu ziehen ist. Allerdings zeigt sich die klare Tendenz dahingehend, dass die Lipoabdominoplastik auch bei WHO-Patienten anwendbar ist [44, 45]. So ist ähnlich den rein ästhetischen Indikationen trotz deutlich umfangreicherer Hautweichteilüberschüsse und gleichzeitig verminderter Hautqualität mit sehr guten Ergebnissen zu rechnen.

Schlussfolgerung

Die postbariatrische Chirurgie hat sich genauso wie die anderen Felder der Plastischen Chirurgie weiterentwickelt. Sowohl Patienten wie auch Operateure wünschen sich nicht nur eine funktionelle Wiederherstellung der Körperkontur, sondern auch ein ästhetisch ansprechendes Ergebnis. Um solche Ergebnisse erzielen zu können, muss neben der Konturierung auch das Narbenbild und vor allem die Positionierung der Narben bedacht werden. Im Rahmen unserer Serie konnten wir aufzeigen, dass die Hautqualität und damit die Hautrückbildungsfähigkeit insbesondere junger postbariatrischer Patienten nicht unterschätzt werden sollte. Genau wie bei Patienten mit einer ästhetischen Indikation sind auch bei diesen Patienten gängige Verfahren wie die Liposuktion zur Verbesserung des Endresultates anwendbar und können das Setzen langer Narben vermeiden. Die Annahme, dass postbariatrischen Patienten nur die Körperkonturierung wichtig sei und nicht die Narbenverläufe, können wir aus unserem klinischen Alltag nicht bestätigen.

Wir möchten dennoch betonen, dass die Lipoabdominoplastik die Fleur-de-Lis-Technik nicht ersetzen kann, denn Patienten mit einem übermäßigen Hautfettüberschuss und außerordentlich schlechter Hautqualität eignen sich nicht für diese Art des Strafverfahrens. Dennoch ist es unserer Ansicht nach möglich, die

Anzahl an FdL-Abdominoplastiken mit dieser OP-Technik in der postbariatrischen Chirurgie dramatisch zu senken.

Eine weitere Überlegung ist, ob technische Erweiterungen der Liposuktion, wie z. B. laser- oder ultraschallassistierte Verfahren mit zusätzlichen hautstraffenden Effekten, noch bessere Ergebnisse liefern können. Dies gilt es in der Zukunft zu überprüfen.

Interessenkonflikt

Die Autorinnen/Autoren geben an, dass kein Interessenkonflikt besteht.

Autorinnen/Autoren



Dr. med. Melodi Motamedi

Studium der Humanmedizin an der Medizinischen Hochschule Hannover 2003–2009. Assistenzärztin in der Klinik für Orthopädie/Unfallchirurgie, Sana Klinikum Hameln (CA Prof. Dr. W. Berner) 01/10–01/2011. Assistenzärztin in der Klinik für Plastische und Ästhetische Chirurgie, Handchirurgie (CA. Dr. med. S. Allert), Sana Klinikum Hameln. Später Rotation auf die Verbrennungsintensivstation des Sana Klinikums Offenbach (CA Pro. Dr. H. Menke). 04/2016 Fachärztin für Plastische Chirurgie. Seit März 2017 Oberärztin in der Klinik für Plastische und Ästhetische Chirurgie, Handchirurgie des Sana Klinikums Hameln. Oktober 2017 Ernennung zur Leitenden Oberärztin der Klinik für Plastische und Ästhetische Chirurgie, Handchirurgie des Sana Klinikum Hamelns. 04/2020 Zusatzbezeichnung Handchirurgie.

Literaturverzeichnis

- [1] Ends C. Übergewicht – Die Verfettung der Welt (2017). Im Internet: <http://www.sueddeutsche.de/gesundheit/uebergewicht-die-verfettung-der-welt-1.3335705>. Stand: 05.01.2021
- [2] Robert Koch Institute, Studie DEGS1, Erhebung 2008–2011 (2014). Im Internet: https://www.rki.de/DE/Content/Gesundheitsmonitoring/Themen/uebergewicht_Adipositas/uebergewicht_Adipositas_node.html. Stand: 05.01. 2021
- [3] Hoebel J, Lange C, Müters S. Übergewicht und Adipositas. Berlin, Robert Koch Institut; 2012
- [4] Berg A, Bischoff S. Interdisziplinäre Leitlinie der Qualität S3 zur „Prävention und Therapie der Adipositas“ (2014). Im Internet: <https://www.awmf.org/leitlinien/detail/ll/050-001.html>. Stand: 05.01.2021
- [5] Leitlinie für die Chirurgie der Adipositas. Arbeitsgemeinschaft der Wissenschaftlichen Medizinischen Fachgesellschaften e. V. (AWMF) (2018). Im Internet: https://www.awmf.org/uploads/tx_szleitlinien/088-001IS3_Chirurgie-Adipositas-metabolische-Erkrankungen_2018-02.pdf. Stand: 11.01.2021
- [6] Kitzinger HB, Abayev S, Pittermann A et al. The prevalence of body contouring surgery after gastric bypass surgery *Obes Surg* 2012; 22: 8–12
- [7] Song AY, Rubin JP, Veena T et al. Body image and quality of life in post massive weight loss body contouring patients. *Obesity* 2006; 14: 1626–1636
- [8] Castanares S, Goethel JA. Abdominal lipectomy: a modification in technique. *Plas Reconstr Surg* 1967; 40: 378–383
- [9] Dellon AL. Fleur-de-lis abdominoplasty. *Aesthetic Plast Surg* 1985; 9: 27–32
- [10] Mitchell RTM, Rubin JP. The Fleur-De-Lis abdominoplasty. *Clin Plastic Surg* 2014M 41(4): 673ff
- [11] Matarasso A, Rubin JP. *Aesthetic surgery after Massive Weight Loss*. 1. Auflage. Amsterdam: Elsevier; 2007: 49–67
- [12] Song AY, Jean RD, Hurwitz DJ et al. A classification of contour deformities after bariatric weight loss: the Pittsburgh Rating Scale. *Plast Reconstr Surg* 2005; 116(5): 1535–1544; discussion 1545–1546
- [13] Wall S Jr, Lee MR. Separation, Aspiration and Fat Equalization: SAFE Liposuction Concepts for Comprehensive Body Contouring. *Plast Reconstr Surg* 2016; 138 (6): 1192–1201
- [14] Wall S Jr. SAFE circumferential liposuction with abdominoplasty, *Clin Plast Surg* 2010; 37 (3): 485–501
- [15] Rohrich RJ, Avashia YJ, Savetsky IL et al. *Cosmetic Surgery Safety: Putting the Scientific Data into Perspective*. *Plast Reconstr Surg* 2020; 146(2): 295–299
- [16] Chaouat M, Levan P, Lalanne B et al. Abdominal dermolipectomies: early postoperative complications and long-term unfavorable results. *Plast Reconstr Surg* 2000; 106(7): 1614–1618; discussion 1619–1623
- [17] Seth AK, Lin AM, Austen WG Jr et al. Impact of Patient Subtype and Surgical Variables on Abdominoplasty Outcomes: A 12-Year Massachusetts General Hospital Experience. *Plast Reconstr Surg* 2017; 140 (5): 899–908
- [18] Schlosshauer T, Kiehlmann M, Jung D et al. Post-Bariatric Abdominoplasty: Analysis of 406 Cases With Focus on Risk Factors and Complications. *Aesthet Surg J* 2021; 1; 41(1): 59–71
- [19] Rubin JP, Jewell ML, Richter DF, Uebel CO. *Body Contouring and Liposuction: Fleur-de.lis abdominoplasty including mons contouring*. 1st ed. Philadelphia: Elsevier Saunders; 2013: 26: 254–263
- [20] Castro CC, Salema R, Atias P et al. The abdominoplasty to remove multiple scars from the abdomen. *Ann Plast Surg* 1984; 12: 369
- [21] Dillerud E. Abdominoplasty combined with suction lipoplasty: a study of complications, revisions, and risk factors in 487 cases. *Ann Plast Surg* 1990; 25(5): 333–338; discussion 339–343
- [22] Pitanguy I. Abdominoplasty: classification and surgical techniques. *Rev Bras Cir* 1995; 2585: 23–44
- [23] Matarasso A. Abdominoplasty: a system of classification and treatment for combined abdominoplasty and suction-assisted lipectomy. *Aesthetic Plast Surg* 1991; 15(2): 111–121
- [24] Matarasso A. Liposuction as an adjunct to a full abdominoplasty. *Plast Reconstr Surg* 1995; 95(5): 829–836
- [25] Illouz YG. A new safe and aesthetic approach to suction abdominoplasty. *Aesthetic Plast Surg* 1992; 16(3): 237–245
- [26] Saldanha OR, Federico R, Hence PF et al. Lipoabdominoplasty. *Plast Reconstr Surg* 2009; 124(3): 934–942
- [27] Ribeiro RC, Matos WN Jr, Cruz PFS Modified Lipoabdominoplasty: Updating Concepts. *Plast Reconstr Surg* 2016; 138(1): 38e–47e
- [28] Sozer SO, Basaran K, Alim H. Abdominoplasty with Circumferential Liposuction: A Review of 1000 Consecutive Cases. *Plast Reconstr Surg* 2018; 142(4): 891–901
- [29] El-Mrakby HH, Milner RH. The vascular anatomy of the lower abdominal wall: a microdissection study on the deep inferior epigastric vessels and perforators branches. *Plast Reconstr Surg* 2002; 109(1): 539–547
- [30] Taylor GI, Watterson PA, Zest RG. The vascular anatomy of the anterior abdominal wall: the basis for flap design. *Perspec Plast Surg* 1991; 5: 1–28
- [31] Bank DE, Perez MI. Skin Retraction After Liposuction in Patients Over the Age of 40. *Dermatologic Surgery* 1999; 25(9): 673–676

- [32] Goddio AS. Skin Retraction Following Suction Lipectomy by Treatment Site A Study of 500 Procedures in 458 Selected Subjects. *Plast Reconstr Surg* 1991; 87(1): 66–75
- [33] Goddio AS. Cutaneous retraction. Data from liposuction and other clinical procedures, *Ann Chir Plast Esthet* 1992; 37(2): 194–201
- [34] Pollack SV. Liposuction of the abdomen: The basics. *Dermacol Clin* 1999; 17(4): 823–834
- [35] Gasparotti M. Superficial liposuction: a new application of the technique for aged and flaccid skin. *Aesthetic Plast Surg* 1992; 16: 141–153
- [36] Gasperoni C, Salgarello M. MALL liposuction: the natural evolution of subdermal superficial liposuction. *Aesthetic Plast Surg* 1994; 18(3): 253–257
- [37] Herman CK, Hoschander AS, Wong A. Post-Bariatric Body Contouring. *Aesthet Surg J* 2015; 35(6): 672–687
- [38] Almutairi K, Gusenoff JA, Rubin JP. Body contouring. *Plast Reconstr Surg* 2016; 137(3): 586e-602e
- [39] Bertheuil N, Chaput B, De Runz A et al. The Lipo-Body Lift: A New Circumferential Body-Contouring Technique Useful after Bariatric Surgery. *Plast Reconstr Surg* 2017; 139(1): 38e-49e
- [40] Costa-Ferreira A, Rebelo M, Váscquez LO et al. Scarpa fascia preservation during abdominoplasty: a prospective study. *Plast Reconstr Surg* 2010; 125(4): 1232–1239
- [41] Xiao X, Ye L et al. Efficacy and Safety of Scarpa Fascia Preservation During Abdominoplasty: A Systematic Review and Meta-analysis. *Aesthetic Plast Surg* 2017; 41(3): 585–590
- [42] Arantes HL, Rosique RG, Rosique MJ et al. The use of quilting suture in abdominoplasty does not require aspiratory drainage for prevention of seroma. *Aesthetic Plast Surg* 2010; 34(1): 102–104
- [43] Baroudi R, Ferreira CA. Seroma: how to avoid it and how to treat it. *Aesthet Surg J* 1998; 18(6): 439–441
- [44] Espinosa-de-los-Monteros A, de la Torre JL, Rosenberg LZ et al. Abdominoplasty with total abdominal liposuction for patients with massive weight loss. *Aesthetic Plast Surg* 2006; 30(1): 42–46
- [45] Xia Y, Zhao J, Cao DS. Safety of Lipoabdominoplasty Versus Abdominoplasty: A Systematic Review and Meta-analysis. *Aesthetic Plast Surg* 2019; 43(1): 167–174