

Effekt der Lufttamponade bei Patienten mit epiretinalen Membranen und intraretinalen zystoiden Veränderungen nach Vitrektomie mit Membrane Peeling – eine prospektive randomisierte Studie

Effect of Air Tamponade among Patients with Epiretinal Membranes and Intraretinal Cystoid Changes Undergoing Vitrectomy with Membrane Peeling – A Prospective Randomized Trial

Autoren

Christoph Leisser¹, Manuel Ruiss², Caroline Pilwachs², Julius Hienert¹, Kristina Stjepanek¹, Oliver Findl¹

Institute

- 1 Augenabteilung, Hanusch-Krankenhaus, Wien, Österreich
- 2 Vienna Institute for Research in Ocular Surgery, Hanusch-Krankenhaus, Wien, Österreich

Schlüsselwörter

Lufttamponade, epiretinale Membran, Vitrektomie mit Membrane Peeling, intraretinale zystoide Veränderungen

Key words

air tamponade, epiretinal membranes, vitrectomy with membrane peeling, intraretinal cystoid changes

eingereicht 22.6.2021
angenommen 20.8.2021
online publiziert 8.11.2021

Bibliografie

Klin Monatsbl Augenheilkd 2023; 240: 1192–1198

DOI 10.1055/a-1610-9479

ISSN 0023-2165

© 2021. Thieme. All rights reserved.

Georg Thieme Verlag KG, Rüdigerstraße 14,
70469 Stuttgart, Germany

Korrespondenzadresse

Prof. Oliver Findl
Augenabteilung, Hanusch-Krankenhaus
Heinrich-Collin-Straße 30, 1140 Vienna, Austria
Tel.: + 43 (0) 1 91 02 18 46 11, Fax: + 43 (0) 1 91 02 18 46 19
oliver@findl.at

ZUSAMMENFASSUNG

Hintergrund Die Auswirkungen der Lufttamponade bei Patienten nach Vitrektomie mit Membrane Peeling aufgrund von epiretinalen Membranen (ERM) werden kontrovers diskutiert. Ziel der Studie ist es, Unterschiede in den Ergebnissen zwischen Lufttamponade und „balanced salt solution“ (BSS) in einer Patientengruppe mit präoperativen intraretinalen zystoiden Veränderungen zu untersuchen.

Patienten und Methoden Diese randomisierte prospektive Studie inkludierte Patienten mit ERM und intraretinalen zystoiden Veränderungen, die zur Pars-plana-Vitrektomie mit Membrane Peeling vorgesehen waren. Lufttamponade oder BSS am Ende der Operation wurde entsprechend der Randomisierung durchgeführt. Optische Kohärenztomografie und Bestimmung des bestkorrigierten Fernvisus (DCVA) erfolgten präoperativ, 5 Tage und 3 Monate nach der Operation.

Resultate Von 96 in die Studie rekrutierten Patienten hatten 85 ein vollständiges „follow-up“ und konnten in die Analysen der Ergebnisse eingeschlossen werden. Die mediane Verbesserung des DCVA war + 16 ETDRS-Buchstaben (IQR: 8–22) bei Patienten mit BSS und + 13 ETDRS-Buchstaben (IQR: 8–17) bei Patienten mit Lufttamponade. Es zeigte sich ein Trend für eine stärkere Verbesserung des DCVA bei BSS verglichen zur Lufttamponade, jedoch nicht statistisch signifikant.

Schlussfolgerung Es zeigten sich keine statistisch signifikanten Unterschiede in Bezug auf Resorption der präoperativen intraretinalen zystoiden Veränderungen, Verbesserung des DCVA und des postoperativen DCVA zwischen BSS und Lufttamponade.

ABSTRACT

Background The effect of air tamponade among patients undergoing vitrectomy with membrane peeling for removal of epiretinal membranes (ERM) is controversially discussed. The aim of the present study was to analyze differences in outcomes between air tamponade and balanced salt solution (BSS) in a study population with preoperative intraretinal cystoid changes.

Patients and Methods This randomized study included patients scheduled for pars plana vitrectomy with membrane peeling owing to ERM and intraretinal cystoid changes. Air tamponade or BSS at the end of surgery was applied according to preoperative randomization. Optical coherence tomography and best-corrected distance visual acuity (DCVA) measurements were performed before surgery, 5 days after surgery, and 3 months after surgery.

Results From 96 patients included, 85 eyes had full follow-up and could be included for analysis. Median improvement of DCVA was + 16 EDTRS letters (IQR: 8 to 22) among patients with BSS, while it was + 13 EDTRS letters (IQR: 8 to 17) among patients with air tamponade. There was a trend for better improvement of DCVA when BSS was left at the end of surgery, compared to air tamponade, but not reaching statistical significance.

Conclusions There were no statistically significant differences concerning resorption of preoperative intraretinal cystoid changes, improvement of visual acuity, and final DVCA between air tamponade and BSS.

Einleitung

Epiretinale Membranen (ERM), eine Pathologie der Makula, die zu Metamorphopsien und Sehverschlechterung führt, zeigen sich selten bei unter 60-Jährigen mit einer Prävalenzrate von 2%, jedoch zeigt sich ein Anstieg der Prävalenz auf 12%–20% bei über 70-Jährigen [1]. Diese Zahlen entsprechen auch anderen Berichten über Prävalenzraten der ERM von 1%–28,9% [2].

Ultrastrukturelle und immunhistochemische Untersuchungen von ERM konnten Hyalozyten und Müller-Zellen eine Rolle bei der Entstehung von ERM zuordnen [3,4]. Hyalozyten befinden sich etwa 20–50 µm vor der vitrealen Seite der „internal limiting membrane“ (ILM) [5], und Müller-Zellen können auf die retinale Oberfläche migrieren [6]. Sowohl Hyalozyten als auch Müller-Zellen haben die Fähigkeit zur Transdifferenzierung in andere Zelltypen [6, 7]. Unter den Zellen, die in ERM gefunden wurden, befinden sich auch Myofibroblasten, die kontraktile Eigenschaften besitzen [4]. Präoperative retinale Kontraktion, die durch tangentielle Kontraktion ausgelöst wird, gehört zu den Faktoren mit positiver Assoziation in Bezug auf die postoperative Verbesserung der Sehkraft [8], während präoperative intraretinale zystoide Veränderungen keine signifikanten Auswirkungen auf die postoperative Visusverbesserung hatten [8]. Unabhängig davon sind präoperative intraretinale zystoide Veränderungen ein signifikanter Risikofaktor für die Entstehung von postoperativen intraretinalen zystoiden Veränderungen [9], die ein Faktor für ein geringeres Potenzial auf eine postoperative Visusverbesserung sind, verglichen mit Patienten ohne diese Veränderungen [10, 11].

Die Behandlung von ERM erfolgt durch eine Vitrektomie mit Membrane Peeling, welche die Chance auf eine Verbesserung des Visus unabhängig vom Vorhandensein einer retinalen Kontraktion oder von intraretinalen zystoiden Veränderungen ermöglicht. Trotzdem sollte bei der präoperativen Planung beachtet werden, dass Veränderungen in der ellipsoiden Zone mit einer schlechteren Visuserholung assoziiert sind [12–19].

Die Verwendung von Luft als Tamponade am Ende der Operation ist ein häufig angewandter Schritt bei der Vitrektomie mit Membrane Peeling. Leitritz et al. berichteten über eine bessere postoperative foveale Kontur und einen Trend für einen besseren Visus in der Gruppe mit Lufttamponade, verglichen mit „balanced salt solution“ (BSS) [20]. In unseren eigenen Publikationen konnten wir keine Hinweise auf bessere Visusergebnisse bei Patienten (gemischte Patientengruppe mit und ohne intraretinale zystoide Veränderungen) in der Gruppe mit Lufttamponade verglichen mit BSS finden [9, 10]. Da die Resultate unterschiedlich zu den Ergebnissen von Leitritz et al. sind, besteht eine Rationale für die Un-

tersuchung eines möglichen Effektes von Lufttamponade auf Patienten mit präoperativen intraretinalen zystoiden Veränderungen.

Das Ziel der Studie ist es, Unterschiede in den Resultaten zwischen Lufttamponade und BSS in einer Patientengruppe mit präoperativen intraretinalen zystoiden Veränderungen zu untersuchen.

Patienten und Methoden

In diese prospektive, randomisierte Studie wurden Patienten, die zur 23-G-Pars-plana-Vitrektomie mit Membrane Peeling aufgrund einer ERM und intraretinalen zystoiden Veränderungen im Zeitraum von 2017 bis 2019 an der Augenabteilung des Hanusch-Krankenhauses Wien, Österreich, geplant waren, eingeschlossen. Einschlusskriterien für die Studie waren

1. Präsenz einer ERM mit präoperativen intraretinalen zystoiden Veränderungen,
2. Indikation für ein Membrane Peeling aufgrund einer signifikanten Sehverschlechterung und/oder Metamorphopsien durch die ERM und
3. schriftliches Einverständnis zur Teilnahme an der Studie.

Patienten mit Makulaödem aufgrund einer anderen Ursache als ERM (wie z. B. choroidale Neovaskularisationen, diabetisches Makulaödem, retinale Venenverschlüsse, ...) wurden von der Studie ausgeschlossen. Die Studie erfolgte im Einklang mit der Deklaration von Helsinki und erhielt ein positives Votum durch die Ethikkommission der Stadt Wien. Das schriftliche Einverständnis zur Studie wurde von allen eingeschlossenen Patienten gegeben. Clinical Trials Registration: NCT 03457584.

Nach dem Einschluss der Patienten in die Studie wurde die Randomisierung mittels Minimisierung [21] durchgeführt. Die Patienten wurden den Gruppen Lufttamponade oder BSS (1 : 1) zugeteilt, und die Randomisierung mittels Minimisierung erfolgte nach folgenden Kriterien: präoperative intraretinale zystoide Veränderungen (Mikrozysten, definiert durch einen Durchmesser < 100 µm/intraretinale zystoide Veränderungen größer als Mikrozysten), Linsenstatus (phak/pseudophak/geplante Phakovitrektomie) und bestkorrigierter Fernvisus (DCVA < 35 Buchstaben/35 Buchstaben oder mehr). Mikrozysten wurden definiert als intraretinale zystoide Veränderungen mit einem maximalen Durchmesser < 100 µm.

Bei allen Patienten wurde eine 23-G-Pars-plana-Vitrektomie (23-G-PPV) mit Membrane Peeling durchgeführt. Zur Visualisierung der ERM und ILM erfolgte eine Chromovitrektomie mit

einem auf Trypanblau und „brilliant blue G“ basierenden Farbstoff. Die ERM wurde mit einer endgreifenden Pinzette gepeelt. Das ILM-Peeling wurde als 2. Schritt bei Patienten mit persistierender Fältelung der retinalen Oberfläche nach dem ERM-Peeling durchgeführt. Das Membrane Peeling wurde mittels kontinuierlicher intraoperativer optischer Kohärenztomografie (iOCT; Rescan 700, Carl Zeiss Meditec AG, Deutschland) assistiert. Die Gabe von Lufttamponade am Ende der Operation erfolgte entsprechend der Randomisierung – nur aus medizinischen Gründen für eine postoperative Tamponade wurde die Randomisierung „overruled“. Im Falle einer Lufttamponade wurde ein kompletter Flüssigkeits-Luft-Tausch durchgeführt und die Patienten führten eine „face-down“-Lagerung für 24 h durch. Die Sklerotomien wurden am Ende der Operation auf Leckage geprüft und wenn nötig mit einer Naht verschlossen (Vicryl 8–0, Johnson & Johnson Medical Limited, Maidenhead, UK). Die OCT-Aufnahmen der Makula wurden mit einem „spectral domain“ OCT (SD-OCT; Cirrus HD-OCT, Carl Zeiss Meditec AG, Deutschland) vor der Operation, 5 Tage und 3 Monate nach der Operation durchgeführt. Alle Patienten erhielten eine postoperative Behandlung mit steroidal und nicht steroidal Augentropfen während des 1. postoperativen Monats.

Eine kombinierte Phakoemulsifikation mit Intraokularlinsenimplantation und 23-G-PPV mit Membrane Peeling wurde nur im Falle einer Katarakt mit Visusbeeinträchtigung durchgeführt. Die Indikation zur Kataraktoperation wurde aufgrund

1. des Gradings der Katarakt im Vergleich zur kontralateralen Seite und
2. des präoperativen Visus gestellt.

Aufgrund der Randomisierung war die Anzahl der pseudophaken Patienten bei der Abschlusskontrolle (3 Monate postoperativ) vergleichbar in beiden Gruppen.

Intraretinale zystoide Veränderungen in der Makula wurden mittels OCT diagnostiziert. Veränderungen der retinalen Dicke wurden mit der „central subfield thickness“ des OCT-Gerätes mit einem Durchmesser von 1 mm und die Fovea miteinschließend gemessen. Der DCVA wurde vor der Operation und 3 Monate postoperativ mit ETDRS-Sehtafeln (ETDRS: „Early Treatment Diabetic Retinopathy Study“; Precision Vision, USA) bei einer Distanz von 4 m von „masked“ Untersuchern durchgeführt.

Vor dem Einschluss in die Studie wurde das Vorhandensein von intraretinalen zystoiden Veränderungen anhand der ambulant durchgeführten präoperativen OCT-Aufnahmen (Spectralis OCT, Heidelberg Engineering, Deutschland) geprüft. Nachdem die Patienten ihr Einverständnis zur Studienteilnahme gegeben hatten, wurden alle studienbezogenen SD-OCT-Aufnahmen im Studienzentrum mit einem dem iOCT technisch vergleichbaren SD-OCT (Cirrus HD-OCT, Carl Zeiss Meditec AG, Deutschland) durchgeführt. Im Fall, dass in den ambulanten SD-OCT-Aufnahmen (Spectralis OCT) Mikrozysten gesehen wurden, jedoch nicht bei den präoperativen SD-OCT-Aufnahmen im Studienzentrum (Cirrus HD-OCT), wurden die Patienten der Gruppe mit Mikrozysten zugerechnet.

Bei der Planung der Studie wurde die Fallzahlberechnung unter den folgenden Annahmen durchgeführt:

1. der Effekt der Tamponade bietet eine Hypothese für bessere postoperative Resultate bei Patienten mit ERM mit intraretinalen zystoiden Veränderungen und
2. die Daten, auf denen die Fallzahlberechnung basiert, zeigten einen Trend für eine bessere Resorption von präoperativen intraretinalen zystoiden Veränderungen in der Gruppe mit Lufttamponade [10].

Um ein mögliches Bias bei der Fallzahlberechnung durch den Einfluss der Kataraktoperation auf die Resorption von intraretinalen zystoiden Veränderungen auszuschließen, wurden nur Patienten, die bereits pseudophak zum Zeitpunkt der Vitrektomie mit Membrane Peeling waren, für die Berechnung ausgewählt. Die Fallzahlberechnung erfolgte mit dem Chi-Quadrat-Test aufgrund der nicht metrischen Daten mit der Software BiAS (epsilon Verlag, Deutschland). Eine Resorption von präoperativen intraretinalen zystoiden Veränderungen konnte bei 7 von 23 Patienten in der Gruppe mit Lufttamponade und bei 1 von 18 Patienten in der Gruppe mit BSS gesehen werden. Die Fallzahlberechnung ergab eine Fallzahl von 44 pro Gruppe und es wurden noch 8 weitere Patienten zugerechnet, um mögliche Studienabbrüche durch Patienten zu kompensieren (insgesamt 96 Patienten).

Die statistische Analyse erfolgte für Mittelwert, Standardabweichung, Median, Interquartilsabstand (IQR) und Range deskriptiv. Die Daten wurden auf Normalverteilung mittels Shapiro-Wilk-Test und Kolmogorow-Smirnow-Test untersucht. Im Falle einer Normalverteilung wurden Mittelwert und Standardabweichung, und sonst Median, IQR und Range berechnet. Weiterhin wurde der t-Test für normalverteilte Daten, und sonst der Mann-Whitney-U-Test, bei gepaarten Daten der Wilcoxon-matched-Pairs-Test und bei nicht metrischen Daten der Fisher's Exact Test, verwendet. Die Regressionsanalyse wurde als logistische Regressionsanalyse mit Elimination der Faktoren mit $p > 0,05$ durchgeführt. Ein p -Wert von $< 0,05$ wurde als Anzeichen für statistisch signifikante Unterschiede zwischen den Gruppen gewertet und bei multiplem Testen wurde zusätzlich der Bonferroni-Test verwendet. Die statistische Analyse erfolgte mit BiAS (epsilon Verlag, Deutschland).

Resultate

Von den 96 Augen von 96 Patienten, die für die Studie rekrutiert wurden, hatten 85 Patienten ein vollständiges „follow-up“ und konnten in die Analyse der Resultate inkludiert werden. Die übrigen Patienten entschieden, nicht an der Untersuchung 3 Monate nach der Operation teilzunehmen und mussten daher von der Analyse ausgeschlossen werden. Das mittlere Alter der Patienten, die in die Analyse eingeschlossen wurden, war 73 Jahre \pm 6 Jahre, davon waren 46 weiblich und 39 männlich, und 42 rechte und 43 linke Augen. Die BSS wurde bei 35 Patienten am Ende der Operation belassen, Lufttamponade wurde bei 47 Patienten und SF₆ bei 3 Patienten am Ende der Operation appliziert (► **Tab. 1**).

Eine idiopathische ERM (iERM) konnte bei 78 Patienten und eine ERM mit Zeichen eines lamellären Makulaschichtforamens bei 7 Patienten, davon 3 Makulapseudoforamen, 3 ERM-Foveoschisis und 1 atrophes lamelläres Makulaschichtforamen, diagnostiziert werden. Einer der Patienten mit iERM benötigte eine

► **Tab. 1** Demografische Daten der Patienten.

demografische Daten	Patientenzahl/Jahre
mittleres Patientenalter	73 (± 6)
Geschlecht	46 weiblich, 39 männlich
Auge	42 rechts, 43 links
Operationsindikation	
▪ iERM	78
▪ ERM mit Zeichen eines lamellären Makulaschichtforamens	7
Lufttamponade/BSS/SF ₆	47 Luft, 35 BSS, 3 SF ₆
Linsenstatus	7 phak, 31 pseudophak, 47 Phakovitrektomie
Größe der intraretinalen zystoiden Veränderungen	64 Mikrozysten, 21 größere intraretinale zystoide Veränderungen

2. Operation aufgrund einer postoperativen Blutung in den Glaskörperraum. Der Patient mit einem atrophem lamellären Makulaschichtforamen entwickelte postoperativ ein Makulaforamen, das mit einer 2. Operation mit „pedicle ILM flap transposition“ und SF₆-Tamponade geschlossen werden konnte.

Die Randomisierung zu BSS wurde bei 5 Patienten „overruled“, wobei 3 dieser Patienten eine zusätzliche Endolaserbehandlung und Lufttamponade und 2 eine Endolaserbehandlung mit SF₆-Tamponade aufgrund von peripheren Netzhautlöchern, die bei der Operation aufgefunden wurden, erhielten. Die Randomisierung zur Lufttamponade wurde bei einem Patienten „overruled“, der eine Endolaserbehandlung mit SF₆-Tamponade aufgrund von peripheren Netzhautlöchern erhielt. Sieben Patienten verblieben phak nach der Operation, 31 Patienten waren bereits pseudophak

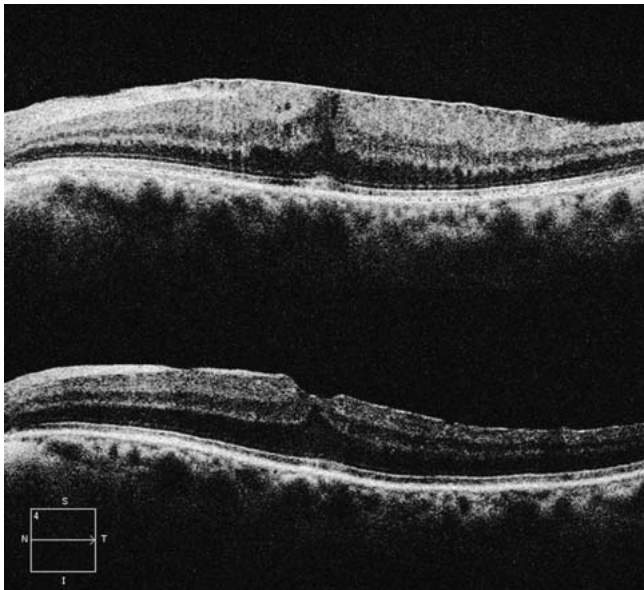vor der Operation und bei 47 Patienten wurde eine Phakovitrektomie mit Membrane Peeling durchgeführt.

Nach Ausschluss der Patienten, bei denen die Randomisierung „overruled“ wurde, hatten Patienten mit BSS eine mediane Verbesserung des DCVA 3 Monate nach der Operation von + 16 ETDRS-Buchstaben (IQR: 8–22, Range: – 8–33), verglichen mit Patienten, die Lufttamponade am Ende der Operation erhalten hatten, mit einer medianen Verbesserung des DCVA 3 Monate nach der Operation von + 13 ETDRS-Buchstaben (IQR: 8–17, Range: – 14–39). Dieser Unterschied zwischen den beiden Gruppen ist nicht signifikant ($p = 0,182$; Mann-Whitney-U-Test). Der mediane DCVA 3 Monate nach der Operation war bei Patienten mit BSS 50 ETDRS-Buchstaben (IQR: 45–53, Range: 30–60), verglichen mit Patienten, die Lufttamponade am Ende der Operation erhalten hatten, mit einem medianen DCVA 3 Monate nach der Operation von 48 ETDRS-Buchstaben (IQR: 41–55, Range: 5–38). Dieser Unterschied zwischen den beiden Gruppen ist nicht signifikant ($p = 0,447$; Mann-Whitney-U-Test). In beiden Gruppen war der postoperative DCVA signifikant gebessert, verglichen zum präoperativen DCVA (BSS: $p < 0,001$; Lufttamponade: $p < 0,001$; Wilcoxon-matched-Pairs-Test). Detaillierte Resultate entsprechend den Operationsindikationen und Größen der intraretinalen zystoiden Veränderungen sind in ► **Tab. 2** dargestellt.

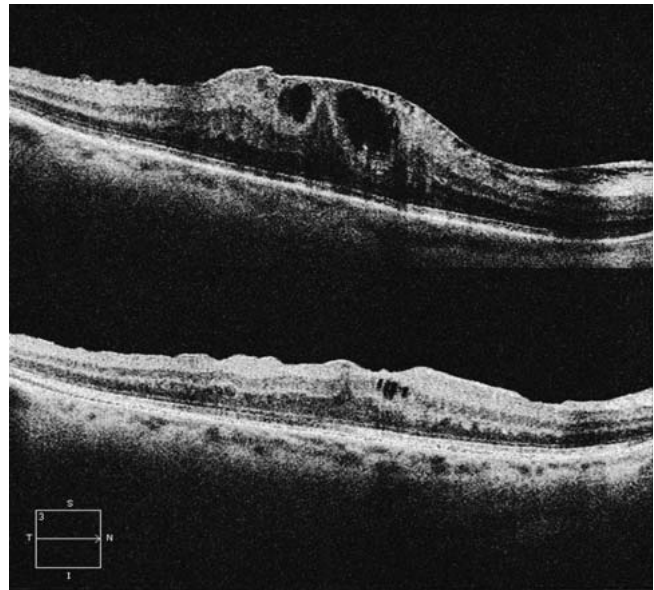
Präoperative intraretinale zystoide Veränderungen waren am häufigsten nur in der inneren nukleären Schicht der Netzhaut (68%) vorhanden. Intraretinale zystoide Veränderungen in der äußeren nukleären Schicht (26%) und Ganglionzellschicht (7%) waren bei den meisten Patienten zusätzlich zu intraretinalen zystoiden Veränderungen in der inneren nukleären Schicht vorhanden. Die präoperativen intraretinalen zystoiden Veränderungen waren bei 75% ($n = 64$) Mikrozysten und bei 25% ($n = 21$) größer als Mikrozysten (► **Abb. 1** und **2**). Der größte Durchmesser der intraretinalen zystoiden Veränderungen war im Median 36 μm (IQR: 24–57; Range: 14–94) bei Mikrozysten und 142 μm (IQR: 132–197; Range: 104–426) für intraretinale zystoide Veränderungen größer als Mikrozysten und war zwischen diesen beiden Gruppen signifikant unterschiedlich ($p < 0,001$; Mann-Whitney-U-Test).

► **Tab. 2** Eine Übersicht über die mediane Verbesserung des DCVA und des postoperativen DCVA für die Patienten mit Lufttamponade und BSS am Ende der Operation (alle Patienten, entsprechend den Operationsindikationen und Größe der intraretinalen zystoiden Veränderungen). Weder Lufttamponade noch BSS zeigen statistisch signifikante Unterschiede (Mann-Whitney-U-Test).

	Verbesserung der DCVA – Luft	Verbesserung der DCVA – BSS		postoperativer DCVA – Luft	postoperativer DCVA – BSS	
alle Patienten	+ 13 Buchstaben, IQR 8 bis 17	+ 16 Buchstaben, IQR 8 bis 22	$p = 0,2$	48 Buchstaben, IQR 41 bis 55	50 Buchstaben, IQR 45 bis 53	$p = 0,5$
iERM-Patienten (alle)	+ 13 Buchstaben, IQR 9 bis 17	+ 16 Buchstaben, IQR 10 bis 23	$p = 0,2$	48 Buchstaben, IQR 42 bis 55	50 Buchstaben, IQR 45 bis 53	$p = 0,4$
▪ präoperative Mikrozysten (iERM)	+ 14 Buchstaben, IQR 10 bis 17	+ 16 Buchstaben, IQR 8 bis 21	$p = 0,3$	49 Buchstaben, IQR 43 bis 55	50 Buchstaben, IQR 47 bis 54	$p = 0,6$
▪ präoperative intraretinale zystoide Veränderungen größer als Mikrozysten (iERM)	+ 11 Buchstaben, IQR 6 bis 16	+ 19 Buchstaben, IQR 10 bis 25	$p = 0,1$	40 Buchstaben, IQR 15 bis 48	45 Buchstaben, IQR 43 bis 55	$p = 0,2$
ERM mit Zeichen eines lamellären Makulaforamens	+ 6 Buchstaben, IQR – 14 bis 10	+ 9 Buchstaben, IQR – 4 bis 18	$p = 0,6$	50 Buchstaben, IQR 15 bis 55	45 Buchstaben, IQR 39 bis 54	$p = 1,0$



► **Abb. 1** Präoperative Mikrozysten (oberes Bild) haben das Potenzial, sich nach der Operation zurückzubilden (unteres Bild).



► **Abb. 2** Präoperative intraretinale zystoide Veränderungen größer als Mikrozysten (oberes Bild) zeigen eine Größenreduktion 3 Monate nach der Operation.

Die intraretinalen zystoiden Veränderungen (Mikrozysten oder größer) bildeten sich bei 58% ($n = 45$) der Patienten mit iERM nach der Operation zurück (► **Abb. 1**), während neue postoperative intraretinale zystoide Veränderungen größer als Mikrozysten (die aus präoperativen Mikrozysten entstanden sind) sich bei 5% ($n = 4$) der Patienten zeigten. Patienten mit iERM, die neue postoperative intraretinale zystoide Veränderungen größer als Mikrozysten entwickelten, hatten eine signifikant schlechtere Verbesserung des DCVA 3 Monate nach der Operation ($p = 0,001$; Mann-Whitney-U-Test) und einen Trend für einen niedrigeren postoperativen DCVA, allerdings nicht statistisch signifikant ($p = 0,1$; Mann-Whitney-U-Test). Es zeigten sich keine statistisch signifikanten Unterschiede in der Resorption von intraretinalen zystoiden Veränderungen bei Patienten mit präoperativen Mikrozysten oder präoperativen intraretinalen zystoiden Veränderungen größer als Mikrozysten ($p = 0,3$; Fisher's Exact Test). Bei Patienten mit einem Zeichen eines lamellären Makulaschichtforamens zeigte sich eine Resorption von intraretinalen zystoiden Veränderungen nur bei einem Patienten (14%) und dieser war der BSS-Gruppe zugeordnet.

51% der Patienten ($n = 43$) hatten ein ERM und ILM-Peeling en bloc (die ILM wurde nicht aktiv gepeelt, sondern löste sich spontan mit der ERM), bei 36% ($n = 31$) wurde das ILM-Peeling als 2. Schritt durchgeführt und bei 13% ($n = 11$) erfolgte nur ein ERM-Peeling. Unabhängig davon hatten 15% ($n = 13$) einen bekannten Diabetes mellitus, jedoch ohne diabetisches Makulaödem. Die logistische Regressionsanalyse (mit Elimination von Faktoren mit $p > 0,05$ und 3 zugelassenen Prädiktoren) zeigte keinen der Faktoren (Lufttamponade, ILM-Peeling und bekannter Diabetes mellitus) als signifikanten Prädiktor für eine bessere Resorption von intraretinalen zystoiden Veränderungen oder für eine postoperative Verbesserung des DCVA von 10 ETDRS-Buchstaben oder mehr.

Diskussion

Eine Verbesserung des DCVA und der finale DCVA waren nicht signifikant unterschiedlich zwischen Lufttamponade und BSS, aber es zeigte sich ein Trend für eine bessere Verbesserung des DCVA in der Patientengruppe mit BSS.

Die ERM zählen zu den 3 häufigsten Ursachen für die Entwicklung von Mikrozysten [22]. Präoperative intraretinale zystoide Veränderungen (Mikrozysten oder größer) kommen bei etwa 24%–39% der Patienten mit ERM vor [9,23]. Abgesehen von einer mechanischen Ursache durch ERM-bedingten Zug am Gewebe können auch oxidativer Stress und Entzündungsmediatoren zu einem gestörten Flüssigkeitstransport der Müller-Zellen führen, mit der Folge eines retinalen Ödems [24].

Die chirurgische Entfernung von ERM und damit auch des ERM-bedingten Zugs an der Netzhaut ermöglicht bei einer überwiegenden Mehrheit der Patienten eine Verbesserung des Visus und unabhängig davon auch eine Rückbildung intraretinaler zystoider Veränderungen bei mehr als der Hälfte unserer Patienten. Die Tatsache, dass eine Rückbildung der intraretinalen zystoiden Veränderungen nach der Operation möglich ist, bestätigt ERM als einen der Gründe für die Entwicklung dieser intraretinalen zystoiden Veränderungen. Abgesehen von der Rückbildung kann die Vitrektomie mit Membrane Peeling auch neue postoperative intraretinale zystoide Veränderungen auslösen, die bei 1%–61% der Patienten mit iERM beschrieben sind [11,25–29]. Diese Tatsache lässt Spekulationen über postoperative entzündliche Prozesse im Rahmen des Heilungsverlaufes als Ursache offen. Die Auswirkungen von intraretinalen zystoiden Veränderungen auf die postoperativen Resultate wird kontrovers diskutiert, einige Autoren berichten, dass diese den postoperativen Visus nicht beeinträchtigen [25,27–29], während andere Autoren bei intraretinalen zystoiden Veränderungen schlechtere Visusergebnisse gesehen ha-

ben [11,26]. In der aktuellen Studie hatten alle eingeschlossenen Patienten präoperativ bestehende intraretinale zystoide Veränderungen (Mikrozysten oder größer), daher konnten wir nur die Konversion von Mikrozysten zu intraretinalen zystoiden Veränderungen größer als Mikrozysten erfassen, mit negativem Einfluss auf den postoperativen Visus, wie zu erwarten war.

Patienten mit iERM und Mikrozysten zeigten einen Trend für eine bessere Visusverbesserung und einen signifikant besseren finalen DCVA verglichen mit Patienten mit intraretinalen zystoiden Veränderungen größer als Mikrozysten. Die postoperative Resorption von intraretinalen zystoiden Veränderungen war nicht signifikant unterschiedlich zwischen Lufttamponade und BSS.

Lufttamponade am Ende der Operation, ein durchaus übliches Vorgehen nach Membrane Peeling, zeigte keinen Benefit für unsere Patienten. Vielmehr zeigte sich eher ein Trend zu geringfügig schlechteren DCVA-Ergebnissen in der Gruppe mit Lufttamponade. Dieses Ergebnis ist in Übereinstimmung mit unseren früheren Resultaten [9, 10, 30], allerdings waren in diesen Studien das Vorhandensein oder Fehlen von intraretinalen zystoiden Veränderungen keine Ausschlusskriterien. Im Gegensatz zu unseren Resultaten berichteten Leitritz et al. [20] über einen besseren Visus in der Gruppe mit Lufttamponade, wobei auch erwähnt werden muss, dass es sich um eine retrospektive Studie handelt, in der eine ungleiche Verteilung der Patienten bez. des Linsenstatus, des präoperativen Visus, der präoperativen Makuladicke und die Präferenz der Chirurgen zur Wahl der Tamponade ein Bias darstellen kann. Allgemein sollte bei der Entscheidung zur Lufttamponade auch bedacht werden, dass die Akkumulierung von inflammatorischen Zytokinen im residuellen Flüssigkeitskompartiment einen negativen Einfluss auf intraretinale zystoide Veränderungen haben könnte.

Leider war die Zahl von Patienten mit vollständigem „follow-up“ mit 85 unter der präoperativ berechneten Fallzahl von 88 Studienteilnehmern. Wir haben aus diesem Grund eine Post-hoc-Fallzahlberechnung mit den Ergebnissen der Patienten mit iERM durchgeführt und für den Parameter Resorption von intraretinalen zystoiden Veränderungen mit dem Chi-Quadrat-Test eine Fallzahl von 24 581 pro Gruppe (Power 80% und $p = 0,05$) und für den Parameter Unterschied im DVCA bei Anwendung des Mann-Whitney-U-Tests eine Fallzahl von 315 pro Gruppe (Power 80% und $p = 0,05$) berechnet. Da beide Fallzahlen zu groß für ein einzelnes Studienzentrum sind und daher auch die zu erwartenden Unterschiede zwischen den Gruppen sehr klein sind, haben wir entschieden, die Zahl der Patienten in dieser Studie nicht zu erhöhen.

Eine Limitation in dieser Studie ist die kleine Zahl an Patienten mit ERM mit Zeichen eines lamellären Makulaschichtforamens, die durch die Tatsache begründet ist, dass an unserer Abteilung deutlich mehr Patienten mit iERM als lamellären Makulaschichtforamina operiert werden. Wir haben daher auch keine Subgruppenanalysen für diese Operationsindikation berechnet. Abgesehen davon, haben wir bei der Studienplanung zwar gewusst, dass unterschiedliche OCT-Geräte bez. der Vermessung der Makuladicke nicht vergleichbar sind [30,31], jedoch nicht, dass es auch Diskrepanzen bei der Beurteilung von intraretinalen zystoiden Veränderungen geben kann. Bei der Planung der Studie haben wir ein unserem iOCT-Gerät (Rescan 700, Carl Zeiss Meditec AG, Deutschland) technisch vergleichbares OCT-Gerät aus-

gewählt (Cirrus HD-OCT, Carl Zeiss Meditec AG, Deutschland). Um jedoch entsprechend den ethischen Standards das Vorliegen der Einschlusskriterien für die Studie vor Einschluss von Patienten in die Studie prüfen zu können, haben wir diese anhand der routinemäßig in der Ambulanz durchgeführten OCT-Befunde (Spectralis OCT, Heidelberg Engineering, Deutschland) geprüft.

Zusammenfassend konnten wir keine signifikanten Unterschiede bez. Resorption von präoperativen intraretinalen zystoiden Veränderungen, Verbesserung des Visus und des postoperativen DCVA zwischen BSS und Lufttamponade nach Vitrektomie mit Membrane Peeling zur chirurgischen Entfernung einer ERM feststellen.

Interessenkonflikt

O. Findl ist ein wissenschaftlicher Berater der Firmen Alcon, Croma, Carl Zeiss Meditec AG und Merck, aber es bestehen keine Interessenkonflikte bezüglich der erwähnten Produkte. Die anderen Autorinnen/Autoren geben an, dass kein Interessenkonflikt besteht.

Literatur

- [1] Mitchell P, Smith W, Chey T et al. Prevalence and associations of epiretinal membranes. The Blue Mountains Eye Study, Australia. *Ophthalmology* 1997; 104: 1033–1040. doi:10.1016/s0161-6420(97)30190-0
- [2] Bu SC, Kuijjer R, Li XR et al. Idiopathic epiretinal membrane. *Retina* 2014; 34: 2317–2335. doi:10.1097/IAE.0000000000000349
- [3] Kohno RI, Hata Y, Kawahara S et al. Possible contribution of hyalocytes to idiopathic epiretinal membrane formation and its contraction. *Br J Ophthalmol* 2009; 93: 1020–1026. doi:10.1136/bjo.2008.155069
- [4] Zhao F, Gandorfer A, Haritoglou C et al. Epiretinal cell proliferation in macular pucker and vitreomacular traction syndrome: analysis of flat-mounted internal limiting membrane specimens. *Retina* 2013; 33: 77–88. doi:10.1097/IAE.0b013e3182620287
- [5] Sebag J. Anatomy and pathology of the vitreo-retinal interface. *Eye (Lond)* 1992; 6: 541–552. doi:10.1038/eye.1992.119
- [6] Guidry C. The role of Müller cells in fibrocontractive retinal disorders. *Prog Retin Eye Res* 2005; 24: 75–86. doi:10.1016/j.preteyeres.2004.07.001
- [7] Vinore SA, Campochiaro PA, McGehee R et al. Ultrastructural and immunocytochemical changes in retinal pigment epithelium, retinal glia, and fibroblasts in vitreous culture. *Invest Ophthalmol Vis Sci* 1990; 31: 2529–2545
- [8] Sheales MP, Kingston ZS, Essex RW. Associations between preoperative OCT parameters and visual outcome 3 months postoperatively in patients undergoing vitrectomy for idiopathic epiretinal membrane. *Graefes Arch Clin Exp Ophthalmol* 2016; 254: 1909–1917. doi:10.1007/s00417-016-3326-x
- [9] Leisser C, Hirschschall N, Hackl C et al. Risk factors for postoperative intraretinal cystoid changes after peeling of idiopathic epiretinal membranes among patients randomized for balanced salt solution and air-tamponade. *Acta Ophthalmol* 2018; 96: e439–e444. doi:10.1111/aos.13635
- [10] Leisser C, Hirschschall N, Döller B et al. Effect of Air Tamponade on Postoperative Visual Acuity and Intraretinal Cystoid Changes after Peeling of Idiopathic Epiretinal Membranes in Pseudophakic Patients. *Ophthalmologica* 2020; 243: 37–42. doi:10.1159/000498898
- [11] Leisser C, Hirschschall N, Findl O. Effect of Phacoemulsification on Outcomes after Vitrectomy with Membrane Peeling regarding New Intraretinal Cystoid Changes and Transient Macular Edema. *Ophthalmologica* 2021; 244: 150–158. doi:10.1159/000512637

- [12] Mitamura Y, Hirano K, Baba T et al. Correlation of visual recovery with presence of photoreceptor inner/outer segment junction in optical coherence images after epiretinal membrane surgery. *Br J Ophthalmol* 2009; 93: 171–175. doi:10.1136/bjo.2008.146381
- [13] Suh MH, Seo JM, Park KH et al. Associations between macular findings by optical coherence tomography and visual outcomes after epiretinal membrane removal. *Am J Ophthalmol* 2009; 147: 473–480.e3. doi:10.1016/j.ajo.2008.09.020
- [14] Oster SF, Mojana F, Brar M et al. Disruption of the photoreceptor inner segment/outer segment layer on spectral domain-optical coherence tomography is a predictor of poor visual acuity in patients with epiretinal membranes. *Retina* 2010; 30: 713–718. doi:10.1097/IAE.0b013e3181c596e3
- [15] Inoue M, Morita S, Watanabe Y et al. Preoperative inner segment/outer segment junction in spectral-domain optical coherence tomography as a prognostic factor in epiretinal membrane surgery. *Retina* 2011; 31: 1366–1372. doi:10.1097/IAE.0b013e318203c156
- [16] Shimozono M, Oishi A, Hata M et al. The significance of cone outer segment tips as a prognostic factor in epiretinal membrane surgery. *Am J Ophthalmol* 2012; 153: 698–704, 704.e1. doi:10.1016/j.ajo.2011.09.011
- [17] Watanabe K, Tsunoda K, Mizuno Y et al. Outer retinal morphology and visual function in patients with idiopathic epiretinal membrane. *JAMA Ophthalmol* 2013; 131: 172–177. doi:10.1001/jamaophthalmol.2013.686
- [18] Cobos E, Arias L, Ruiz-Moreno J et al. Preoperative study of the inner segment/outer segment junction of photoreceptors by spectral-domain optical coherence tomography as a prognostic factor in patients with epiretinal membranes. *Clin Ophthalmol* 2013; 7: 1467–1470. doi:10.2147/OPHT.S44837
- [19] Govetto A, Virgili G, Rodriguez FJ et al. Functional and anatomical significance of the ectopic inner foveal layers in eyes with idiopathic epiretinal membranes: Surgical results at 12 months. *Retina* 2019; 39: 347–357. doi:10.1097/IAE.0000000000001940
- [20] Leitritz MA, Ziemssen F, Voykov B et al. Early postoperative changes of the foveal surface in epiretinal membranes: comparison of 23-gauge macular surgery with air vs. balanced salt solution. *Graefes Arch Clin Exp Ophthalmol* 2014; 252: 1213–1219. doi:10.1007/s00417-014-2573-y
- [21] Saghaei M, Saghaei S. Implementation of an open-source customizable minimization program for allocation of patients to parallel groups in clinical trials. *J Biomed Sci Eng* 2011; 4: 734–739
- [22] Burggraaff MC, Trieu J, de Vries-Knoppert WA et al. The clinical spectrum of microcystic macular edema. *Invest Ophthalmol Vis Sci* 2014; 55: 952–961. doi:10.1167/iovs.13-12912
- [23] Massin P, Allouch C, Haouchine B et al. Optical coherence tomography of idiopathic macular epiretinal membranes before and after surgery. *Am J Ophthalmol* 2000; 130: 732–739. doi:10.1016/s0002-9394(00)00574-2
- [24] Reichenbach A, Wurm A, Pannicke T et al. Müller cells as players in retinal degeneration and edema. *Graefes Arch Clin Exp Ophthalmol* 2007; 245: 627–636. doi:10.1007/s00417-006-0516-y
- [25] Sigler EJ, Randolph JC, Charles S. Delayed onset inner nuclear layer cystic changes following internal limiting membrane removal for epimacular membrane. *Graefes Arch Clin Exp Ophthalmol* 2013; 251: 1679–1685. doi:10.1007/s00417-012-2253-8
- [26] Frisina R, Pinackatt SJ, Sartore M et al. Cystoid macular edema after pars plana vitrectomy for idiopathic epiretinal membrane. *Graefes Arch Clin Exp Ophthalmol* 2015; 253: 47–56. doi:10.1007/s00417-014-2655-x
- [27] Chen SJ, Tsai FY, Liu HC et al. Postoperative inner nuclear layer microcysts affecting long-term visual outcomes after epiretinal membrane surgery. *Retina* 2016; 36: 2377–2383. doi:10.1097/IAE.0000000000001100
- [28] Dolz-Marco R, Hoang QV, Gallego-Pinazo R et al. Assessment of the significance of cystic changes after epiretinal membrane surgery with internal limiting membrane removal. *Retina* 2016; 36: 727–732. doi:10.1097/IAE.0000000000000780
- [29] Hsieh MH, Chou YB, Huang YM et al. Inner Nuclear Layer Microcyst Configuration, Distribution, and Visual Prognosis in Patients With Epiretinal Membrane After Vitrectomy and Membrane Peeling. *Sci Rep* 2019; 9: 11570. doi:10.1038/s41598-019-48097-1
- [30] Heussen FM, Ouyang Y, McDonnell EC et al. Comparison of manually corrected retinal thickness measurements from multiple spectral-domain optical coherence tomography instruments. *Br J Ophthalmol* 2012; 96: 380–385. doi:10.1136/bjo.2010.201111
- [31] Sander B, Al-Abiji HA, Kofod M et al. Do different spectral domain OCT hardwares measure the same? Comparison of retinal thickness using third-party software. *Graefes Arch Clin Exp Ophthalmol* 2015; 253: 1915–1921. doi:10.1007/s00417-015-3075-2