

Makrophagenaktivierung im Spannungsfeld zwischen Morbus Still, hämophagozytischer Lymphohistiozytose und Infektionserkrankungen

Die unkontrollierte Makrophagenaktivierung stellt seit jeher eine komplexe differenzialdiagnostische und therapeutische Erkrankung dar. Im Kindesalter muss differenzialdiagnostisch an die familiär vererbaren oder erworbenen Hämophagozytose-Syndrome gedacht werden. Letztere beziehen sich zum einen vor allem auf infektionsassoziierte Makrophagenaktivierungssyndrome und zum anderen auf rheumatische Erkrankungen im weitesten Sinne, z. B. die systemischen Formen der juvenilen idiopathischen Arthritis (Morbus Still) und des Lupus erythematodes.

Wir berichten über 2 Kinder aus diesem komplexen Spannungsfeld. Zum einen handelt es sich dabei um ein 2½-jähriges Mädchen, das seit 2 Monaten Fieber, Erbrechen, Durchfall und Gewichtsabnahme aufwies. Das Kind hatte eine Epstein-Barr-Virus-Infektion durchgemacht, eine Splenomegalie führte zu weiterer Diagnostik, die eine Panzytopenie und mittelgradig erhöhte Inflammationszeichen ergab. Eine Knochenmarkpunktion des Kindes ergab zytologisch und genetisch den Nachweis von *Leishmania donovani*. Das Kind war 7 Monate zuvor im georgischen Heimatland der Familie zu Besuch gewesen. Eine 5-tägige intravenöse Therapie mit liposomalem Amphotericin B führte zu einer raschen Normalisierung von Temperatur und Laborauffälligkeiten.

Das 2. Kind war 21 Monate alt, es wurde mit 19 Tage anhaltendem hohem Fieber, Hepatosplenomegalie, flüchtigem Exanthem ohne Arthritis mit signifikanter Anämie/Panzytopenie, Hyperferritinämie, Hypofibrinogenämie vorgestellt. Eine Knochenmarkpunktion ließ eine Leukämie ausschließen, Parasiten oder eine Hämophagozytose waren nicht zu sehen. Aufgrund der deutlichen Zytopenie und der moderaten Inflammationsparameter war eine familiäre hämophagozytische Lymphohistiozytose zu bedenken. Spezielle immunologische Labordiagnostik zur Abklärung einer primären/familiären Lymphohistiozytose wie der NK-Zell-Degranulationsassay waren allerdings unauffällig. Hinweise für einen systemischen Lupus erythematodes, einen Im-

mundefekt, eine EBV-Virusinfektion hatten sich nicht ergeben. Daher wurde klinisch der Verdacht einer systemischen juvenilen idiopathischen Arthritis gestellt. Eine kalkulierte antiinflammatorische Therapie mit oralen Steroiden, Interleukin-1-Blockade, des Weiteren Ciclosporin führte zunächst zu einer klinisch und laborchemisch inaktiven Erkrankung. Allerdings kam es 8 Wochen später zu einem Rezidiv mit erneut schwerer Panzytopenie und Hyperferritinämie. Eine erneute Knochenmarkpunktion zeigte eine schwere Hämophagozytose und einen intrazellulären *Leishmania-donovani*-Nachweis (Serologie positiv, PCR positiv). Aufgrund der Schwere der wiederholten Makrophagenaktivierung erfolgten genetische Untersuchungen zur Abklärung einer genetisch determinierten Hämophagozytose im Zusammenspiel mit einer Leishmanien-Infektion als Auslöser der Erkrankung.

Fieberhafte Erkrankungen, welche sich über mehrere Wochen erstrecken, haben in der Regel eine komplexe Differenzialdiagnose, welche einen breiten Bogen spannt von infektiologischen Erkrankungen über autoinflammatorisch-rheumatische Erkrankungen bis hin zu genetisch verursachten Hyperinflammationssyndromen aus dem Bereich von im weitesten Sinne Immundefekten/Dysregulationen. Gerade die Reiseanamnese mag für bakterielle und parasitäre Erkrankungen eine entscheidende Rolle spielen, so auch für die hier vorgestellte Leishmaniose. Auch wenn in Zentraleuropa die Leishmaniose nicht endemisch ist, sind doch vor allem in Mittelmeer-Anrainerstaaten sowohl die Hautmanifestation als auch die viszeral systemische Form (Kala-Azar) gut bekannt [1].

Fallberichte von Kleinkindern mit schweren viszeralen Verlaufsformen sind heute so aktuell wie vor 40 Jahren [2, 3]. Bekannt ist auch schon seit langem, dass die viszerale Leishmaniose nicht nur mit Fieber und Hepatosplenomegalie, sondern auch schwerer Panzytopenie und wochenlangem Fieber einhergehen kann [4, 5]. Schwere Gedeihstörungen bis hin zu lebensbedrohlichen Situationen sind bei Kala-Azar nicht selten. Gerade in den vergangenen 10 Jahren

ABKÜRZUNGEN

ANA:	antinuclear antibodies
DNS:	Desoxyribonukleinsäure
EBV:	Epstein-Barr-Virus
ELISA:	enzyme linked immunoassay
Hb:	Hämoglobin
HLH:	hämophagozytische Lymphohistiozytose
IL:	Interleukin
IFN:	Interferon
MAS:	Makrophagen aktivierungssyndrom
mTOR:	mammalian target of rapamycin
NGS:	next-generation sequencing
NLRP:	NACHT, LRR and PYD domains-containing protein
NK:	natural killer cells
SAP:	SLAM associated protein deficiency
SLAM:	signalling lymphocytic associated protein
TLR:	toll-like receptor
TNF:	tumor necrosis factor
XIAP:	X-linked inhibitor of apoptosis
XLP:	X-linked lymphoproliferative syndrome

wurde die komplexe Interaktion dieses Parasiten mit dem menschlichen oder tierischen Immunsystem analysiert: *Leishmania*-Parasiten sind in der Lage, das menschliche Immunsystem und hier vor allem das phagozytotisch aktive System auf mehrfache Weise einerseits zu modulieren und zu stimulieren, andererseits aber auch die Immunantwort zu unterdrücken. Proinflammatorische Signale werden vor allem über das NLRP3-Inflammasom vermittelt, welches letztendlich über eine Caspase-1 zu einer Interleukin-1-Freisetzung führt. Als auslösende Mediatoren wurden *Leishmania*-Lipophosphoglykan [6] oder die Aktivierung von purinergen Rezeptoren P2Y2 und P2X7 als potenzielle Trigger der angeborenen Immunantwort beschrieben. Letztere 2 Rezeptoren unterstützen die Bil-

dung reaktiver Sauerstoffspezies und von Nitrit-Oxiden, des Weiteren die Apoptose von Makrophagen [7].

Es werden allerdings auch das Überleben der Parasiten unterstützende Manipulationen des Immunsystems beschrieben: Die Aktivierung von Toll-like-Rezeptor 9 (TLR) führt im Rahmen der Immunantwort zu einer Aktivierung des Immunmodulators CD200, der die Produktion von Stickoxiden intrazellulär hemmen kann [8]. Am Ort der Inflammation können Leishmanien durch die Produktion eines Peptidase-Inhibitors vorhandene Neutrophilenelektase blockieren und damit die TLR4-Aktivierung bremsen, des Weiteren die Produktion von TNF- α und Interferon- β stören [9]. Die Aktivierung des intrazellulären mTOR-Signalwegs führte im Rahmen einer experimentellen Leishmanien-Infektion von Makrophagen zu einer Reduktion von Stickoxiden und der proinflammatorischen Zytokine IL-1 β und INF- α [10]. In diesem Rahmen konnte gezeigt werden, dass mTOR-aktivierendes Rapamycin zu einer verstärkten Autophagie von Neutrophilen in Makrophagen führte. Auch dafür wurde Leishmania-produziertes Lipophosphoglykan als induzierend beschrieben [11].

Die Stimulation von Autophagozytose scheint zumindest das Clearing von infizierten neutrophilen Granulozyten zu verstärken. Allerdings besteht damit auch das Risiko einer möglichen Erregerverschleppung innerhalb des Wirtes. Im Tiermodell wird innerhalb dieser Balance auch von einer Erschöpfung des T-Helfer-Zellsystems und einer möglichen nachfolgenden Suppression der Produktion von IFN- γ und einer nachfolgenden Expansion des Parasiten innerhalb von Makrophagen berichtet [12].

Weitere Faktoren, wie auf der Oberfläche von Leishmanien exponierte Phosphatidylserine, können die intrazelluläre Proliferation der Parasiten unterstützen. Eine Präsenz von Stickoxiden im entzündlichen Milieu stabilisiert sogar diese Phosphatidylserin-Produktion im Parasiten.

Ein weiteres Pathogenesekonzept ist die epigenetische Modifikation von Genen, welche für die Abwehrmechanismen des Makrophagen gegenüber dem Parasiten erforderlich sind. Konkret kann eine Leishma-

nien-Infektion die Produktion von humanen Histon-Deacetylasen aktivieren, welche den Chromatin-Umbau unterstützt und damit relevante Gene abschalten kann [13]. Somit scheint das pathophysiologische Ziel der Parasitose, das interzelluläre Überleben und Proliferieren des Parasiten zu unterstützen, einerseits durch eine komplexe Mischung aus Suppression der „immunologischen Aktivität“, andererseits aber auch durch Aktivierung propagiert zu werden. Bei der viszeralen Leishmaniose kann es sogar zu einer lebensbedrohlichen Aktivierung des phagozytären Systems, welche als Hämophagozytose-Syndrom oder sekundäre hämophagozytische Lymphohistiozytose bezeichnet wird, kommen.

Vor 40 Jahren wurde in der „Klinischen Pädiatrie“ ein Kind mit rekurrender Panzytopenie und Hepatosplenomegalie beschrieben, bei welchem die Leishmaniose erst nach mehreren Knochenmarkpunktionen mikroskopisch definiert werden konnte [2]. Ordnet man eine Panzytopenie, Fieber und hohe Inflammationszeichen einer Makrophagenaktivierung als syndromales Krankheitsbild zu, desto mehr werden die viszeralen Symptome von Kala-Azar auch als sekundäre hämophagozytische Lymphohistiozytose oder Hämophagozytose-Syndrom beschrieben [14–20]. Eine Co-Infektion von Epstein-Barr-Virus (EBV), einem weiteren möglichen infektiologischen Trigger einer Hämophagozytose, wurde zusammen mit einer viszeralen Leishmaniasis beschrieben [21].

Im Kindesalter ist die viszerale Leishmaniose auch in nicht endemischen Gebieten in die Differenzialdiagnose der unklaren Panzytopenie mit Fieber mit einzubeziehen, insbesondere bei entsprechender Reiseanamnese. Aus rheumatologischer Sicht ist hier die Differenzialdiagnose zum Morbus Still/der systemischen juvenilen idiopathischen Arthritis und ein dabei mögliches Makrophagenaktivierungssyndrom zu bedenken.

Gerade in den letzten 15 Jahren hat man versucht, Diagnose- und Klassifikationskriterien für Kinder mit systemischer juveniler idiopathischer Arthritis und MAS [22–26] ebenso wie für den kindlichen systemischen Lupus erythematodes [27] auf den Weg zu bringen. In der Regel sind Patienten

mit systemischer juveniler Arthritis einem hochinflammatorischen pathophysiologischen Prozess ausgesetzt, eine im Verlauf entstehende Abnahme der Blutbildparameter/Panzytopenie kann möglicherweise einem MAS zugeordnet werden [25].

Eine bereits initial bestehende Panzytopenie im Rahmen einer entzündlichen Erkrankung und dabei aber begrenzter systemischer Inflammation würde tendenziell eher für eine zugrunde liegende genetisch bedingte familiäre hämophagozytische Lymphohistiozytose sprechen, einhergehend mit NK-Zelldefekten z. B. Perforindefekten [28]. Somit sprechen die klinischen Symptome Fieber, Splenomegalie und die hämatologischen Befunde Zytopenie, hohes Ferritin, hoher löslicher Interleukin-2-Rezeptor (sCD25), erhöhte Triglyzeride und sichtbare Hämophagozytose in der Knochenmarkzytologie im Zusammenspiel mit einer reduzierten oder fehlenden Natural-Killer-Zellaktivität für das Vorliegen einer primären genetisch verursachten Variante der Hämophagozytose [28, 29]. Vergleichbare Krankheitsbilder im Rahmen von Infektionen (EBV, Leishmanien) werden als sekundäre hämophagozytische Lymphohistiozytosen bezeichnet oder, wie oben geschildert, als Makrophagenaktivierungssyndrom im Rahmen einer rheumatologischen Grunderkrankung (Morbus Still, systemischer Lupus).

Therapeutische Möglichkeiten

Therapeutisch stehen sowohl bei der primären als auch sekundären Makrophagenaktivierung rasche immunsuppressive oder auch chemotherapeutische Strategien im Vordergrund: Das therapeutische Ziel ist es, aktivierte zytotoxische Lymphozyten und Makrophagen zu „eliminieren“ und den von diesen verursachten Zytokinsturm (vor allem Interleukin-1 [IL-1] und IL-6) zu unterbrechen. Von hämatologisch-onkologischer Seite werden neben Glukokortikoiden, Cyclosporin A und Etoposid, des Weiteren auch Antithymozytenglobulin angewendet [30]. Von rheumatologischer Seite setzt man auf Glukokortikoide in Kombination mit Cyclosporin A. Im Rahmen eines Makrophagenaktivierungssyndroms und Grunddiagnose systemischer Lupus wurden Cyclophosphamid

und Mycophenolat therapeutisch eingesetzt, während Kinder mit juveniler idiopathischer Arthritis/Morbus Still auch selektive IL-1- und IL-6-Blockade erhalten [24]. Diese antiinflammatorischen Therapiestrategien können das klinische Bild der viszeralen Leishmaniose nicht zur Ausheilung bringen. Eine kurzfristige Besserung mag erreichbar sein. Zur Ausheilung sind antiparasitäre Medikamente insbesondere liposomales Amphotericin B, erfolgreich. Genetische Suszeptibilitäten im Rahmen von infektionsassoziierten Makrophagenaktivierungssyndromen/hämophagozytischer Lymphohistiozytose sind von klinischer und prognostischer Relevanz [30].

Wir berichten im Folgenden über 2 Kleinkinder mit viszeraler Leishmaniasis, welche die komplexe Differenzialdiagnose einer systemischen juvenilen idiopathischen Arthritis, eines primären Immundefektes und einer viszeralen Leishmaniasis erläutern sollen. Einleitend dafür steht der Fallbericht 1.

Fallbericht 1

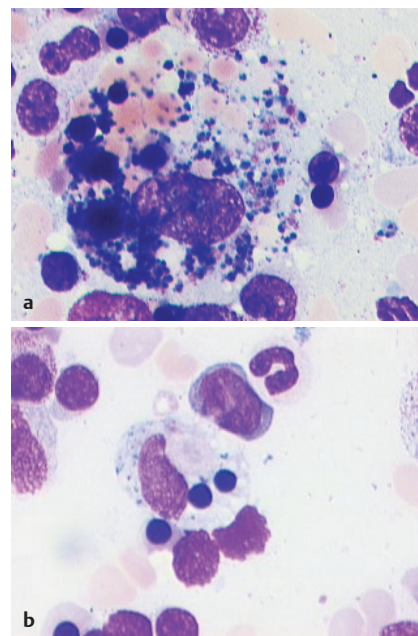
Ein 2½ Jahre altes Mädchen wies bei Aufnahme bereits seit 2 Monaten undulierendes Fieber, Erbrechen und Durchfall sowie Nasenbluten auf. Sie hätte bereits 2 kg an Gewicht abgenommen, bei noch gutem Ess- und Trinkverhalten. Kinderärztlich war ein Zustand nach EBV-Virusinfektion bei Splenomegalie definiert worden, welche sich bei Aufnahme als bis zum kleinen Becken reichende Splenomegalie darstellte (Ausdehnung in der vorderen Axillarlinie 12 cm, Volumen 280 cm³; Normgröße Mittelwert 7,7 cm; 9 cm entspricht einer Vergrößerung von 2 Standardabweichungen). Die Leber war mit einer Ausdehnung von 2 cm unterhalb des Rippenbogens moderat vergrößert.

Sonografisch ließen sich keine weiteren Pathologien, z. B. auch keine Lymphknotenvergrößerungen retroperitoneal darstellen. Laborchemisch fanden sich eine Leukopenie von 3500/μl, eine Anämie von minimal 7,4 g/dl Hämoglobin, bei einer Mikrozytie (63 fl) und Hypochromie (18 pg). Es bestand eine Thrombozytopenie von minimal 86 000/μl. Das Ferritin war mit 919 μg/l erhöht. Es fand sich ein positiver antinukleärer Antikörper von 1:320, des Weiteren moderat erhöhte Doppelstrang-DNS-Antikör-

per im ELISA (Titer 1:80; Grenzwert Titer 1:10). Das CRP war mit maximal 44 mg/l erhöht, die Blutsenkung mit 90 mm/h stark beschleunigt. Es fand sich eine Hypergammaglobulinämie im Serum von 31 %, bei einer deutlichen IgG-Erhöhung von 22,9 g/l. Zur differenzialdiagnostischen Einschätzung einer infektionsassoziierten Pathologie (Herkunftsland Georgien, letzter Aufenthalt dort 8 Monate zurückliegend, viele Mückenstiche berichtet), des Weiteren eines möglichen systemischen Lupus erythematodes, möglicherweise auch einer Frühform einer systemischen juvenilen idiopathischen Arthritis sine Arthritis, des Weiteren zum Leukämie-Ausschluss, erfolgte eine Knochenmarkpunktion, welche mikroskopisch eine Leishmaniasis unmittelbar bestätigte. Parasiten fanden sich frei und auch in Makrophagen eingeschlossen (► **Abb. 1a**). Hinweise für eine maligne Erkrankung oder Knochenmarkdysplasie ergaben sich nicht. Es fand sich eine zytologisch fassbare Hämophagozytose (► **Abb. 1a**, ► **Abb. 1b**). Der Nachweis von Leishmanien mittels Polymerase-Kettenreaktion blieb negativ. Im Blut waren serologisch Antikörper gegen *Leishmania donovani* nachweisbar.

Nach anfänglicher antibiotischer Therapie (Cefuroxim und Erythromycin) wurde am 7. stationären Aufenthaltstag eine intravenöse liposomale Amphotericin-B-Therapie für die Dauer von insgesamt 5 Tagen begonnen. Dies führte zu einer unmittelbaren klinischen Stabilisierung und Entfieberung nach 2 Tagen. Das CRP fiel innerhalb von 9 Tagen nach Therapiebeginn in den Normbereich ab, einhergehend mit einer Normalisierung der Thrombozyten und Leukozyten. Ein Hämoglobinanstieg auf 8,7 g/dl war zu verzeichnen. 14 Tage nach Therapiebeginn war die Milzgröße rückläufig (10 cm Ausdehnung in der vorderen Axillarlinie).

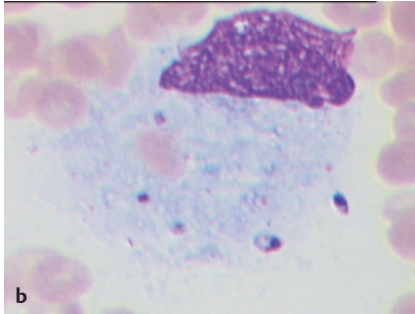
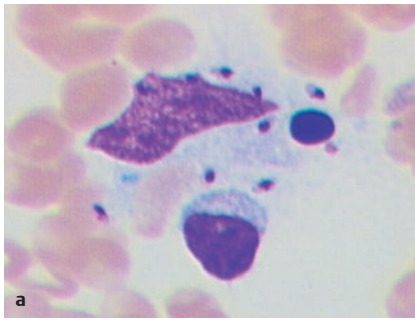
Im 10-Jahres-Verlauf blieb das Kind im Hinblick auf eine erneute Leishmaniose/Rezidiv unauffällig. Fieberschübe auffälliger Art sind nicht mehr aufgetreten, klinisch gab es keinen Hinweis für die Entwicklung eines systemischen Lupus erythematodes. Somit bestand bei diesem Kind eine in Georgien akquirierte viszerale Leishmaniose mit dem klinischen Krankheitsbild undulierendes Fieber, Splenomegalie und Panzytopenie.



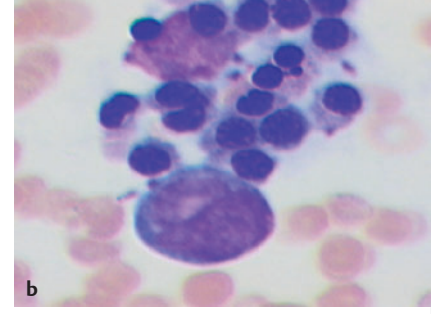
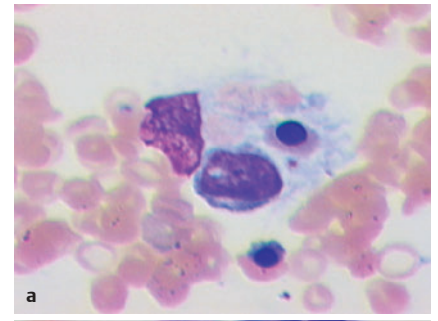
► **Abb. 1** Knochenmarkaspirat: Hämophagozytose und Vorhandensein von intra- und extrazellulären Parasiten bei Patient 1.

Fallbericht 2

Ein 21 Monate alter Junge wurde in einer auswärtigen Kinderklinik mit hohem Fieber (41 °C) für die Dauer von 10 Tagen aufgenommen. Der Verdacht einer bakteriellen Infektion konnte nicht erhärtet werden, eine Knochenmarkpunktion hatte ein leukämisches Krankheitsbild ausschließen lassen. Unter der Vorstellung einer systemischen juvenilen idiopathischen Arthritis mit Makrophagenaktivierungssyndrom wurde das Kind verlegt. Bei Aufnahme fand sich eine Panzytopenie (Hb 6,8 g/dl, Thrombozyten 43000/μl, Leukozyten 1100/μl), eine sehr deutliche Hyperferritinämie (54147 μg/l), eine deutliche Erhöhung des löslichen Interleukin-2-Rezeptors (sCD25) von 7476 U/ml, eine Erhöhung der Triglyzeride auf 535 mg/l und ein CRP von 107 mg/l. Zur Abklärung einer familiären hämophagozytischen Lymphohistiozytose erfolgte ein NK-Zell-Degranulations-Assay. In diesem zeigte sich eine unauffällige NK-Zell-Degranulation gemessen an der CD107a (LAMP-1, lysosomal associated membrane protein 1)-Expression nach Stimulation über KIR-Rezeptoren. Weiterhin ergab sich kein Hinweis für eine Perforin-, SAP (SLAM associated protein [XLP2]) oder XIAP (SH2D1A [XLP1])-Mutation durch intrazellulären Nachweis der genannten Pro-



► **Abb. 2** Knochenmarkspirat: intra- und extrazelluläre Leishmanien in Makrophagen bei Patient 2.



► **Abb. 3** Knochenmarkspirat: Hämophagozytose bei Patient 2.

teine in allen Leukozyten-Subpopulationen (SAP und XIAP – Perforin jedoch erwartungsgemäß nur in NK- und CD8+ T-Zellen). Normal waren auch ein Phagozyten-Funktionsstest (Oxygen-Burst-Test).

Hinweise für einen Immundefekt ergaben sich weder im Differenzialblutbild noch in der Analyse der Lymphozyten-Subpopulationen, ebenso wenig in der Bestimmung von Gesamt-IgG, IgA, IgM. Aufgrund des klinischen Bildes einer Hepatosplenomegalie, Polyserositis und flüchtigem erythematösem Exanthem im Rahmen des wiederkehrenden Fiebers wurde die Verdachtsdiagnose einer systemischen juvenilen idiopathischen Arthritis sine Arthritis mit Makrophagenaktivierungssyndrom und Hämophagozytose gestellt. Zu diesem Zeitpunkt war die Reiseanamnese des Kindes noch unbekannt. Auch schien eine Leishmaniose durch die 1. Knochenmarkpunktion „ausgeschlossen“.

Es erfolgte eine immunsupprimierende Therapie mit Methylprednisolon intravenös 400 mg als Einzeldosis für die Dauer von 3 Tagen, gefolgt von einer oralen Prednisolon-Therapie mit 4 mg/kg Körpergewicht/Tag für die Dauer von einer Woche, desweiteren eine Erythrozytenkonzentrat-Transfusion bei Anämie und eine antibiotische The-

rapie mit Cefuroxim und Gentamicin i. v., im Verlauf Vancomycin und Imipenem i. v.

Da das Kind unter obiger Steroid-Therapie nicht dauerhaft entfieberte, wurde eine Interleukin-1-Blockade mit Anakinra (4 mg/kg Körpergewicht/Tag) begonnen, welches zusammen mit intravenös appliziertem Cyclosporin A (4 mg/kg Körpergewicht/Tag) eingesetzt wurde. Darunter kam es innerhalb von 3 Tagen zu einem Sistieren des Fiebers und zu einer Normalisierung des Allgemeinzustandes. Auch alle hämatologischen Zellreihen erholten sich in den Normbereich. Die Inflammationsparameter waren mit normalisiertem CRP, einem deutlich abgefallenen Ferritin (890 µg/l) und einem deutlich abgefallenen löslichen Interleukin-2-Rezeptor (2858 U/ml) deutlich rückläufig/normalisiert. Somit konnte unter der Verdachtsdiagnose systemische juvenile idiopathische Arthritis und Makrophagenaktivierungssyndrom die antibiotische Therapie am Tag 8 beendet werden. Anakinra (4 mg/kg Körpergewicht/Tag), orales Cyclosporin A (4 mg/kgKG/Tag), Ibuprofen (15 mg/kg Körpergewicht/Tag) und orales Prednison (20 mg Einzeldosis/Tag, schrittweise Reduktion auf 5 mg) wurden nach Entlassung weitergeführt.

Etwa 6 Wochen später traten erneut Fieber und Panzytopenie auf (Hämoglobin 6,8 g/dl, Leukozyten 1180/µl, Thrombozyten 43 000/µl), bei erneut deutlichem Anstieg von Ferritin, löslichem Interleukin-2-Rezeptor und Triglyzeriden. Das CRP war auf 107 mg/l angestiegen. Erneut erfolgten eine NK-Zell-Analyse und eine durchflusszytometrische Messung von Perforin, SAP und XIAP, erneut ohne Hinweis für eine primäre genetisch verursachte hämophagozytische Lymphohistiozytose. Unter der Vorstellung eines Rezidivs eines Makrophagenaktivierungssyndroms erfolgte ein erneuter Methylprednisolon-Puls (20 mg/kg Körpergewicht/Tag über 3 Tage i. v.) unter Weiterführung von Anakinra. Eine erneute Knochenmarkpunktion zeigte dann erstmalig eine intra- und extrazelluläre Präsenz von Parasiten, welche sich mittels PCR-Untersuchung im Blut und Knochenmark als *Leishmania donovani* definieren ließen (► **Abb. 2**). Zusätzlich fand sich zytologisch eine Hämophagozytose (► **Abb. 3**). Somit wurde nun eine Therapie mit liposomalem Amphotericin B (3 mg/kg KG/Tag i. v.)

an den Tagen 1, 2, 3, 4, 5 und 10 eingeleitet. Darunter besserte sich der Allgemeinzustand des Kindes deutlich. Die Fieberschübe waren nach 5 Tagen sistierend, Hämophagozytose-Parameter besserten sich rasch und sukzessive.

Die Diagnose viszerale Leishmaniasis, Kala-Azar, mit der Komplikation eines schweren rezidivierenden Makrophagenaktivierungssyndroms/Hämophagozytose wurde gestellt. Die fiebersyndromale Symptomatik hatte sich unter einer multimodalen antiinflammatorischen Therapie mit Glukokortikoiden und IL-1-Blockade vorübergehend komplett attenuieren lassen.

Im 2. Schub der Erkrankung unter Medikation erfolgte die letztendliche Diagnose einer Leishmaniose, die nochmalige Anamnese hatte dann eine Reise nach Georgien im Jahr zuvor bestätigt. Aufgrund der ausgeprägten Neigung zur Makrophagenaktivierung hatten wir trotz unauffälliger NK-Zell-Untersuchungen dennoch die Notwendigkeit gesehen, eine genetische Panel Diagnostik auf NGS-Basis im Hinblick auf weitere Hämophagozytose-Syndrome durchzuführen (assoziierte Gene: PRS1, UNC13D, STX11, STXBP2, LYST, MEFV, TNFRSF1A und NFK). Darin ließ sich eine LYST-Mutation (c.1541 G > A; p.Arg514Gln) im heterozygoten Zustand nachweisen. Das Gen ko-

diert einen lysosomal trafficking regulator. Diese LYST-Mutation wurde im Rahmen eines autosomal rezessiven Erbgangs des Chediak-Higashi-Syndroms (OMIM 214500) beschrieben. Klinische Aspekte dieses Syndroms wie partieller okulokutaner Albinismus, verlängerte Blutungszeit, neurologische „Dysfunktion“ oder auch die Präsenz von „giant secretory granules in bone marrow leukocytes“ wies das Kind, bis auf die Neigung zur Hämophagozytose, nicht auf. Da es sich „nur“ um einen Überträgerstatus für diese Erkrankung handelt, konnte die Ursächlichkeit dieser genetischen Variante für den klinischen Phänotyp (Hämophagozytose) des Kindes nicht prognostiziert, aber auch als Co-Faktor nicht ausgeschlossen werden.

Der weitere Verlauf zeigte eine Erholung und Normalisierung aller Parameter innerhalb der nächsten 4 Monate. Es bestand lediglich noch eine milde Hypochromie bei normalem Hämoglobinwert. Eine erneute Analyse der NK-Zell-Funktion ergab nach vollständiger Genesung keine Auffälligkeiten. Die Steroid-Medikation konnte innerhalb von 4 Wochen zügig in Schritten ganz abgesetzt werden. Im weiteren Verlauf von 2 Jahren sind keine auffälligen Ereignisse mehr aufgetreten. Das Kind gedeiht unauffällig.

Zusammenfassung und Fazit

Vor allem anhand des 2. Patienten mit zuerst nicht diagnostizierter Kala-Azar möchten wir darstellen, dass eine schwere Hämophagozytose unter der klinischen Verdachtsdiagnose einer systemischen juvenilen idiopathischen Arthritis mittels Glukokortikoiden und IL-1-Blockade vorübergehend komplett kontrolliert werden konnte. Eine Diagnosestellung Kala-Azar war erst in der 2. Runde der diagnostischen Anstrengungen möglich. Aufgrund der besonders ausgeprägten Schwere der Hämophagozytose erfolgte eine Panel-Diagnostik auf der Basis eines NGS-Ansatzes für Hämophagozytose-assoziierte Gene. Hier ließ sich ein heterozygoter Trägerstatus für das Chediak-Higashi-Gen LYST nachweisen, was aus unserer Sicht zur Schwere der rezidivierenden Erkrankung beigetragen hat. Uns erscheint es sinnvoll, bei sekundären besonders schweren Hämophagozytose-Syndromen vor allem im Rahmen von Infektionen dennoch auch eine ge-

netische Suszeptibilität für eine primäre HLH zu bedenken [30, 31].

Die unkontrollierte Makrophagenaktivierung stellt seit jeher eine komplexe differenzialdiagnostische und therapeutische Erkrankung dar. Im Kindesalter muss differenzialdiagnostisch an die familiär vererbaren oder erworbenen Hämophagozytose-Syndrome gedacht werden. Letztere beziehen sich zum einen vor allem auf infektionsassoziierte Makrophagenaktivierungssyndrome und zum anderen auf rheumatische Erkrankungen im weitesten Sinne, z. B. die systemischen Formen der juvenilen idiopathischen Arthritis (Morbus Still) und des Lupus erythematoses.

Wir berichten über 2 Kinder aus diesem komplexen Spannungsfeld. Zum einen handelt es sich dabei um ein 2 ½-jähriges Mädchen, das seit 2 Monaten Fieber, Erbrechen, Durchfall und Gewichtsabnahme aufwies. Das Kind hatte eine EBV-Virusinfektion durchgemacht, eine Splenomegalie führte zu weiterer Diagnostik, die eine Panzytopenie und mittelgradig erhöhte Inflammationszeichen ergab. Eine Knochenmarkpunktion des Kindes ergab zytologisch und genetisch den Nachweis von *Leishmania donovani*. Das Kind war 7 Monate zuvor im georgischen Heimatland der Familie zu Besuch gewesen. Eine 5-tägige intravenöse Therapie mit liposomalem Amphotericin B führte zu einer raschen Normalisierung von Temperatur und Laborauffälligkeiten.

Das 2. Kind war 21 Monate alt, es wurde mit 19 Tage anhaltendem hohem Fieber, Hepatosplenomegalie, flüchtigem Exanthem ohne Arthritis mit signifikanter Anämie/Panzytopenie, Hyperferritinämie, Hypofibrinogenämie vorgestellt. Eine Knochenmarkpunktion ließ eine Leukämie ausschließen, Parasiten oder eine Hämophagozytose waren nicht zu sehen. Aufgrund der deutlichen Zytopenie und der moderaten Inflammationsparameter war eine familiäre hämophagozytische Lymphohistiozytose zu bedenken. Spezielle immunologische Labordiagnostik zur Abklärung einer primären/familiären Lymphohistiozytose wie der NK-Zell-Degranulationsassay waren allerdings unauffällig. Hinweise für einen systemischen Lupus erythematoses, einen Immundefekt, eine EBV-Virusinfektion hatten sich nicht ergeben. Daher wurde klinisch der Verdacht einer systemischen juvenilen

idiopathischen Arthritis gestellt. Eine kalkulierte antiinflammatorische Therapie mit oralen Steroiden, Interleukin-1-Blockade, des Weiteren Ciclosporin führte zunächst zu einer klinisch und laborchemisch inaktiven Erkrankung. Allerdings kam es 8 Wochen später zu einem Rezidiv mit erneut schwerer Panzytopenie und Hyperferritinämie. Eine erneute Knochenmarkpunktion zeigte eine schwere Hämophagozytose und einen intrazellulären *Leishmania donovani* Nachweis (Serologie positiv, PCR positiv). Aufgrund der Schwere der wiederholten Makrophagenaktivierung erfolgten genetische Untersuchungen zur Abklärung einer genetisch determinierten Hämophagozytose im Zusammenspiel mit einer Leishmanien-Infektion als Auslöser der Erkrankung.

Interessenkonflikt

Der korrespondierende Autor gibt an, dass zum Inhalt des Artikels keine Interessenkonflikte bestehen. HG hat innerhalb der letzten 3 Jahre von der Fa. Novartis Honorare zu inhaltlich unabhängigen Vorträgen erhalten.

Einhaltung ethischer Richtlinien

Der korrespondierende Autor versichert, dass die ethischen Prinzipien der Deklaration von Helsinki eingehalten wurden.

Autor*innen

Moritz Klaas¹, Volker Stephan², Danuta Ochab³, Uwe Kölsch³, Hermann Girschick¹

¹Vivantes Klinik für Kinder und Jugendliche im Friedrichshain, Berlin

²SANA Klinik für Kinder und Jugendliche, Lichtenberg, Berlin

³Labor Berlin, Berlin

Korrespondenzadresse

Prof. Dr. med. Hermann Girschick
Klinik für Kinder- und Jugendmedizin
Vivantes Netzwerk für Gesundheit GmbH
Klinikum im Friedrichshain
Landsberger Allee 49, 10249 Berlin
Deutschland
Hermann.Girschick@vivantes.de

Literatur

- [1] WHO Leishmaniasis Report/Health topics/Leishmaniasis 2021. https://www.who.int/health-topics/leishmaniasis#tab=tab_1
- [2] Wittermann C, Bienzle U, Betke K. Viszerale Leishmaniose (Kala Azar) bei einem 3-jährigen deutschen Kind [Visceral leishmaniasis (Kala-Azar) in a 3-year-old German infant (author's transl)]. *Klin Padiatr* 1979; 191(3): 311–317
- [3] Schaper AS, Cremer M, Stackelberg A, Kallinich T. Viszerale Leishmaniose mit Panzytopenie und Fieber bei einem Kleinkind nach Reiserückkehr aus Südeuropa [Visceral Leishmaniasis in a Toddler Returning from Vacation in Southern Europe Presenting with Pancytopenia and Fever]. *Klin Padiatr* 2019; 231(5): 269–270
- [4] Baldus M, Schleiffer T, Brass H. Viszerale Leishmaniose (Kala-Azar). Eine seltene Differentialdiagnose bei Splenomegalie und Panzytopenie [Visceral leishmaniasis (kala-azar). A rare differential diagnosis of splenomegaly and pancytopenia]. *Dtsch Med Wochenschr* 1989; 114(48): 1876–1881
- [5] Schmutz M, Schaller T, Kubuschok B et al. Periodisches Fieber und Panzytopenie bei einem 35-jährigen Patienten [Periodic fever and pancytopenia in a 35-year-old patient]. *Internist (Berl)* 2019; 60(12): 1305–1310
- [6] de Carvalho RVH, Andrade WA, Lima-Junior DS et al. Leishmania Lipophosphoglycan Triggers Caspase-11 and the Non-canonical Activation of the NLRP3 Inflammasome. *Cell Rep* 2019; 26(2): 429–447
- [7] Thorstenberg ML, Rangel Ferreira MV, Amorim N et al. Purinergic Cooperation Between P2Y2 and P2X7 Receptors Promote Cutaneous Leishmaniasis Control: Involvement of Pannexin-1 and Leukotrienes. *Front Immunol* 2018; 9: 1531
- [8] Sauter IP, Madrid KG, de Assis JB et al. TLR9/MyD88/TRIF signaling activates host immune inhibitory CD200 in Leishmania infection. *JCI Insight* 2019; 4(10): e126207
- [9] Dias BT, Dias-Teixeira KL, Godinho JP et al. Neutrophil elastase promotes Leishmania donovani infection via interferon- β . *FASEB J* 2019; 33(10): 10794–10807
- [10] Kumar A, Das S, Mandal A et al. Leishmania infection activates host mTOR for its survival by M2 macrophage polarization. *Parasite Immunol* 2018; 40(11): e12586
- [11] Pitale DM, Gendalur NS, Descoteaux A, Shaha C. Leishmania donovani Induces Autophagy in Human Blood-Derived Neutrophils. *J Immunol* 2019; 202(4): 1163–1175
- [12] Toepp AJ, Petersen CA. The balancing act: Immunology of leishmaniasis. *Res Vet Sci* 2020; 130: 19–25
- [13] Roy G, Brar HK, Muthuswami R, Madhubala R. Epigenetic regulation of defense genes by histone deacetylase1 in human cell line-derived macrophages promotes intracellular survival of Leishmania donovani. *PLoS Negl Trop Dis* 2020; 14(4): e0008167
- [14] Gagnaire MH, Galambrun C, Stéphan JL. Hemophagocytic syndrome: A misleading complication of visceral leishmaniasis in children--a series of 12 cases. *Pediatrics* 2000; 106(4): E58
- [15] Janka G. Hemophagocytic lymphohistiocytosis: when the immune system runs amok. *Klin Padiatr* 2009; 221(5): 278–285
- [16] Cascio A, Pernice LM, Barberi G et al. Secondary hemophagocytic lymphohistiocytosis in zoonoses. A systematic review. *Eur Rev Med Pharmacol Sci* 2012; 16(10): 1324–1337
- [17] Lehmborg K, Pink I, Eulenburg C et al. Differentiating macrophage activation syndrome in systemic juvenile idiopathic arthritis from other forms of hemophagocytic lymphohistiocytosis. *J Pediatr* 2013; 162(6): 1245–1251
- [18] Bode SF, Bogdan C, Beutel K et al. Hemophagocytic lymphohistiocytosis in imported pediatric visceral leishmaniasis in a nonendemic area. *J Pediatr* 2014; 165(1): 147–153
- [19] Diamantidis MD, Palioura A, Ioannou M et al. Hemophagocytic Lymphohistiocytosis as a Manifestation of Underlying Visceral Leishmaniasis. *Cureus* 2020; 12(12): e11911
- [20] Ranjan P, Kumar V, Ganguly S et al. Hemophagocytic Lymphohistiocytosis Associated with Visceral Leishmaniasis: Varied Presentation. *Indian J Hematol Blood Transfus* 2016; 32(Suppl 1): 351–354
- [21] Tascini G, Lanciotti L, Sebastiani L et al. Complex Investigation of a Pediatric Haematological Case: Haemophagocytic Syndrome Associated with Visceral Leishmaniasis and Epstein-Barr (EBV) Co-Infection. *Int J Environ Res Public Health* 2018; 15(12): 2672
- [22] Ramanan AV, Grom AA. Does systemic-onset juvenile idiopathic arthritis belong under juvenile idiopathic arthritis? *Rheumatology (Oxford)* 2005; 44(11): 1350–1353
- [23] Blesing J, Prada A, Siegel DM et al. The diagnostic significance of soluble CD163 and soluble interleukin-2 receptor alpha-chain in macrophage activation syndrome and untreated new-onset systemic juvenile idiopathic arthritis. *Arthritis Rheum* 2007; 56(3): 965–971
- [24] Bennett TD, Fluchel M, Hersh AO et al. Macrophage activation syndrome in children with systemic lupus erythematosus and children with juvenile idiopathic arthritis. *Arthritis Rheum* 2012; 64(12): 4135–4142
- [25] Ravelli A, Magni-Manzoni S, Pistorio A et al. Preliminary diagnostic guidelines for macrophage activation syndrome complicating systemic juvenile idiopathic arthritis. *J Pediatr* 2005; 146(5): 598–604
- [26] Ravelli A, Minoia F, Davi S et al. 2016 Classification Criteria for Macrophage Activation Syndrome Complicating Systemic Juvenile Idiopathic Arthritis: A European League Against Rheumatism/American College of Rheumatology/Paediatric Rheumatology International Trials Organisation Collaborative Initiative. *Arthritis Rheumatol* 2016; 68: 566–576
- [27] Parodi A, Davi S, Pringe AB et al.; Lupus Working Group of the Paediatric Rheumatology European Society. Macrophage activation syndrome in juvenile systemic lupus erythematosus: a multinational multicenter study of thirty-eight patients. *Arthritis Rheum* 2009; 60(11): 3388–3399
- [28] Janka GE. Familial and acquired hemophagocytic lymphohistiocytosis. *Annu Rev Med* 2012; 63: 233–246
- [29] Ammann S, Lehmborg K, Zur Stadt U et al.; HLH study of the GPOH. Primary and secondary hemophagocytic lymphohistiocytosis have different patterns of T-cell activation, differentiation and repertoire. *Eur J Immunol* 2017; 47(2): 364–373
- [30] Bode SF, Lehmborg K, Maul-Pavicic A et al. Recent advances in the diagnosis and treatment of hemophagocytic lymphohistiocytosis. *Arthritis Res Ther* 2012; 14(3): 213
- [31] Bode SF, Ammann S, Al-Herz W et al.; Inborn Errors Working Party of the EBMT. The syndrome of hemophagocytic lymphohistiocytosis in primary immunodeficiencies: implications for differential diagnosis and pathogenesis. *Haematologica* 2015; 100(7): 978–988
- [32] Klemann C, Ammann S, Heizmann M et al. Hemophagocytic lymphohistiocytosis as presenting manifestation of profound combined immunodeficiency due to an ORAI1 mutation. *J Allergy Clin Immunol* 2017; 140(6): 1721–1724

Bibliografie

arthritis + rheuma 2021; 41: 363–369

DOI 10.1055/a-1540-2578

ISSN 0176-5167

© 2021. Thieme. All rights reserved.

Georg Thieme Verlag KG, Rüdigerstraße 14, 70469 Stuttgart, Germany