Artikel online veröffentlicht: 30.07.2021

Historie der idiopathischen entzündlichen Myopathien

History of Idiopathic Inflammatory Myopathies

Autor
Carl D. Reimers

Institut
MVZ Neurologie, Niels-Stensen-Klinik GmbH, Osnabrück, Deutschland

Schlüsselwörter
Polymyositis, Dermatomyositis, Einschlusskörpermyositis, Erstbeschreibungen, Historie

Keywords
polymyositis, dermatomyositis, inclusion body myositis, first publication, history

online publiziert 30.07.2021

Bibliografie
Akt Rheumatol 2022; 47: 424–431
DOI 10.1055/a-1522-2869
ISSN 0341-051X
© 2021. Thieme. All rights reserved.
Georg Thieme Verlag KG, Rüdigerstraße 14, 70469 Stuttgart, Germany

Korrespondenzadresse
Prof. Dr. med. Carl D. Reimers
MVZ Neurologie
Niels-Stensen-Klinik
Standort Natruper Holz
Am Natruper Holz 69
49076 Osnabrück
Deutschland
Tel.: +49–160–8417307, Fax: +49-541-9663089
c.d.reimers@outlook.de

ZUSAMMENFASSUNG

Die ersten Beschreibungen idiopathischer entzündlicher Myopathien (Myositiden), initial durchweg Dermatomyositiden, reichen über 150 Jahre zurück (E. L. Wagner, C E. Potain, H. Unverricht). G. Stertz vermutete 1916 erstmals einen Zusammenhang zwischen einem Malignom und einer Dermatomyositis. Die charakteristischen Hautveränderungen und histopathologischen Veränderungen bei den Dermatomyositiden sind schon früh beschrieben worden, wohingegen die typischen proximalen Extremitätenparesen in den ersten Jahrzehnten keineswegs regelmäßig in den Beschreibungen auftauchten. Die Behandlungsmöglichkeit mit Glukokortikoiden wurde erst vor 70 Jahren in den U.S.A. entdeckt, eine bis heute akzeptierte Klassifikation 1977 vom US-Amerikaner Bohan und Mitarbeitern beschrieben. Der Beitrag beschreibt die Erstbeschreibungen der nicht infektiösen entzündlichen Myopathien und deren Therapie.

ABSTRACT

The first descriptions of idiopathic inflammatory myopathies, initially exclusively dermatomyositides, were published more than 150 years ago (E. L. Wagner, C E. Potain, H. Unverricht). In 1916, G. Stertz was the first to assume a relationship between cancer and dermatomyositis. The characteristic cutaneous manifestations and histopathological abnormalities were also recognised early, whereas the typical proximal muscle weakness was not mentioned regularly in case reports during the first decades. The therapeutic options of glucocorticoids were described in the U.S.A. only 70 years ago; a still accepted classification of inflammatory myopathies was proposed by Bohan et al. in 1977. This review presents the first descriptions of diagnosis and treatment of non-infectious inflammatory myopathies.

Einleitung

Die Erstbeschreibung der nicht-infektiösen Muskelentzündungen erfolgte vor gut 150 Jahren. In der vorliegenden Übersicht werden die ersten Publikationen der Poly-, Dermato- und Einschlusskörpermyositiden sowie wichtiger diagnostischer und therapeutischer Fortschritte beschrieben. Die Reihenfolge orientiert sich dabei an der Klassifikation der Myositiden von Bohen et al. [1, 2]. Zudem wurde die Einschlusskörpermyositis als weitere wichtige idiopathische Myositis berücksichtigt.

Typ I und II: Poly- und Dermatomyositis

Im Jahre 1863, ein Jahr nach Antritt seines Ordinariates für Allgemeine Pathologie und pathologische Anatomie der Universität Leipzig, berichtete Ernst Leberecht Wagner (geboren am 12.03.1829 in Dehitz bei Weißenfels/Saale, gestorben am 10.02.1888 in Leipzig) [3, 4, 5] den „Fall einer seltenen Muskelkrankheit“ [6], der später als die erste Fallbeschreibung einer Dermatomyositis anerkannt wurde. Es handelte sich um eine 43-jährige, bislang gesunde Frau. Sie wurde wenige Tage nach Krankheits-

Dieses Dokument wurde zum persönlichen Gebrauch heruntergeladen. Vervielfältigung nur mit Zustimmung des Verlages.

beginn ins Krankenhaus aufgenommen und starb ungefähr am 10. Krankheitstag, so dass eine Obduktion erfolgen konnte. Dabei fand sich eine starke ödematöse Schwellung der oberen Körperhälfte, insbesondere der Ober- und Unterarme. In allen Muskeln der Brust, des Bauches, Halses und der Arme bestanden „theils sparsame, theils reichliche, meist circumscripte, bis mehrere Linien lange und mehrere Linien breite Hämorrhagien". Mikroskopisch waren die Muskelfasern „theils hochgradig fettig metamorphosirt, theils zeigten sie ... sog. colloide Degeneration, letztere gleichfalls an zahlreichen Stellen so stark, dass nur das Sarkolemm noch übrig war. ... Daneben fanden sich zahlreiche diffuse, sehr kleine Heerde von Eiterkörperchen und sehr reichliche Sarcolemmkerne." (in Originalschriftweise) Offensichtlich lagen somit entzündliche Infiltrate und Muskelfaserdegenerationen vor. Der Autor interpretierte die muskulären Veränderungen als primäre „Muskelentzündung" („geringe Eiterbildung"), da sich keine Anhaltspunkte für „Trauma, Syphilis, Rotz, Erkältung u. s. w." nachweisen ließen. Auch anatomisch habe sich der Befund von diesen „secundären Muskelaffectionen" unterschieden. Die Haut wurde histopathologisch nicht beschrieben, so dass allenfalls die ödematöse Schwellung der oberen Körperhälfte als ein klinischer Hinweis auf eine Dermatitis angesehen werden kann. Allerdings wird bei den 20 Jahre später publizierten ergänzenden klinischen Angaben (s. u.) eine leichte Rötung an den Armen beschrieben. Zudem macht die offenkundige Gefäßbeteiligung in Form von intramuskulären Blutungen eine Dermatomyositis – im Vergleich zur reinen Polymyositis – wahrscheinlich (s. u.). Die Idee, dass es sich bei der Dermatomyositis um eine vaskuläre Erkrankung handeln könnte, stammt im Übrigen von R. Lépine [7] (weder vollständiger Vorname noch Tätigkeitsort im Beitrag angegeben) aus dem Jahre 1901, der den Begriff der Angiomyositis vorschlug, um die Bedeutung für die Dermatomyositis hervorzuheben

Im Jahre 1875 publizierte Pierre Carle Édouard Potain (geboren am 19.07.1825 und gestorben am 05.01.1901 jeweils in Paris), Internist, Kardiologe und Chefarzt u. a. im Hôpital Necker in Paris [8] den Fallbericht eines 17-jährigen Jugendlichen unter dem Titel „chronische anomale Rotzkrankheit" („morve chronique de forme anomale") [9]. Dieser Fallbericht wird zumindest von Pearson [10] analog zu den Erstbeschreibungen einer Polymyositis von Wagner [6, 11] gesehen, obwohl der Begriff der Myositis im Artikel von Potain nicht einmal auftaucht. Der Patient erkrankte an einer für ihn ungewohnten Mattigkeit, Gliedmaßenschmerzen und Rötung der Augenlider, später einer Schwellung der Gliedmaßen und des Gesichtes, allmählich auch an Halsschmerzen und Schluckstörungen, Kopfschmerzen, starker Erschöpfung und extrem belastenden Kreuzschmerzen. Klinisch imponierten bei der Krankenhausaufnahme vor allem Ödeme, eine Gelenksteifigkeit und eine beträchtliche Erschöpfung. Der Patient empfand alle Bewegungen als sehr unangenehm und war unfähig zu sitzen. Sämtliche Bewegungen waren erschwert. Es bestand ein livides Erythem an den Augenlidern und auf den Nasenrücken, nach 8 Tagen auch ein großflächiges rosa gefärbtes epigastrisches Erythem, das nach 2 bis 3 Tagen wieder verschwand. Das Gesicht und die Gliedmaßen – hier waren die Bereiche der Muskeln, nicht aber die Gelenke betroffen – waren ödematös geschwollen. Dabei waren die Ödeme druckresistent, d. h. Druckstellen waren nach Druck nicht festzustellen. Der Patient entwickelte 3 Tage vor seinem Tod einen hochfieberhaften respiratorischen Infekt und verstarb nach insgesamt 25 Tagen Klinikaufenthalt. Die Autopsie ergab subkutane und intermuskuläre Zellinfiltrate. Somit beschrieb der Autor offenkundig neben der bioptisch gesicherten Myositis eine typische Dermatitis, wie sie bei Dermatomyositis vorkommt. Außerdem bestanden erhebliche Muskelschmerzen. Eine typische Myositis mit intramuskulären Zellinfiltraten wurde jedoch nicht beschrieben.

Zwanzig Jahre nach seiner Erstpublikation einer entzündlichen Muskelkrankheit publizierte Wagner erneut einen „Fall von acuter Polymyositis" [11]. Die 34-jährige Patientin litt zum Zeitpunkt der Untersuchung bereits ein Jahr an Husten, Auswurf und Nachtschweiß. Es stellten sich dann einen Monat vor der stationären Aufnahme ohne bekannte Ursache Rücken- und Kreuzschmerzen sowie „stärkere" Schmerzen im Nacken, in den Schultern, Handgelenken und Beinen ein, der Hals und die Gelenke wurden als steif beschrieben. Klinisch fielen eine Druckempfindlichkeit der Hals- und Nackenmuskeln, Steifigkeit der Schultergelenke sowie geringe Ödeme der Handrücken und Unterarme und Unterschenkel auf. Neun Tage später schwollen auch die Oberarme an, noch stärker die Unterarme. Die Haut wurde als so „prall, dass die Conturen der Muskeln weder durchzusehen, noch durchzufühlen", waren, beschrieben. Die Bewegungen seien „gestört, resp. hochgradig erschwert" gewesen „... durch die ödematöse Haut, als durch die sich eigenthümlich teigig anfühlenden Muskeln". Es kam im Folgenden zu subfebrilen Temperaturen. Nach 10 Tagen stellte sich an der Streckseite des linken Armes eine „erysipelähnliche Röthe" ein. Fünf Tage später bestand diese auch am rechten Arm und weitere 5 Tage später hatte sie sich beiderseits ausgedehnt. Die Körpertemperatur stieg auf 39 °C abends an, die „tuberculöse Erkrankung schien fortzuschreiten, Husten und Auswurf nahmen zu". Siebzehn Tage nach deren Auftreten war die Hautrötung vollständig verschwunden, die Arme waren beweglicher. Zum quälenden Husten traten noch „Anfälle von hochgradiger Kurzathmigkeit" und „Schlingbeschwerden" hinzu. Spontan und in Zusammenhang mit den Schluckbeschwerden traten Erstickungsanfälle ohne erkennbaren pulmonalen oder kardialen Grund hinzu. Im Rahmen eines solchen Anfalls verstarb die Patientin. Bei der Sektion war kein Exanthem sichtbar. Mikroskopisch seien in der Muskulatur sehr wenige frische interfibrilläre Hämorrhagien sichtbar gewesen. Die Muskelfasern werden als stark geschwollen beschrieben. Selten sei ein Faserzerfall zu sehen gewesen. Es ist von einer „kleinzelligen Wucherung" und einzelnen großen „vielkernigen Riesenzellen" die Rede, bei der es sich nach der entsprechenden Abbildung (▶ **Abb. 1**) offenkundig um entzündliche Infiltrate handelte. Neben dem M. biceps wies auch der M. iliacus „eine sehr reichliche kleinzellige Infiltration und innerhalb dieser mehrere grosse Riesenzellen" ohne Nachweis von „Tuberkelbazillen" auf. Der Autor hatte somit keine Anhaltspunkte für die heutzutage sehr seltene tuberkulöse Myositis (unter 2 % der Tuberkulose-Kranken), die zudem nur selten diffus, häufiger fokal auftritt [12]. Zusammenfassend handelte es nach Wagner um eine „bis jetzt sehr selten beschriebene Krankheit, welche ... zahlreiche, vielleicht alle Muskeln des Stammes und der Extremitäten, aber in sehr verschiedener Intensität, wahrscheinlich aber in voller Symmetrie beider Körperhälften betraf". Der Verlauf wird als „ziemlich acut" („binnen weniger Wochen") mit „degenerativen und entzündlichen Processen der Muskelsubstanz", aber auch Regeneration beschrieben. Im gleichen Beitrag kam Wagner noch einmal auf den 1867 beschriebenen Fallbericht zurück und ergänzte bisher noch fehlen-

Dieses Dokument wurde zum persönlichen Gebrauch heruntergeladen. Vervielfältigung nur mit Zustimmung des Verlages.

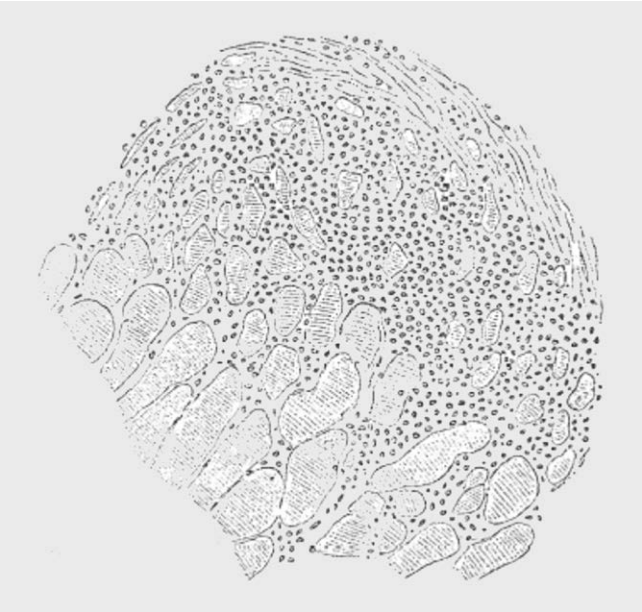

▶ **Abb. 1** Offenkundiges entzündliches Infiltat (im Original keine Legende) [11].

de klinische Angaben: Die Patientin sei seit 14 Tagen krank und seitdem bettlägerig gewesen. Die Arme seien geschwollen und schmerzhaft gewesen. An den Armen habe neben der Schwellung eine leichte Rötung bestanden. Sie starb offenbar an einer chronischen Tuberkulose. Noch einmal wird in herausgehobener Schrift auf „zahlreiche diffuse, sehr kleine Heerde von Eiterkörperchen und sehr reichliche Sarkolemmkerne" hingewiesen. Hervorgehoben wird auch die „eigenthümliche, an beiden Oberextremitäten vorkommende erythematöse Haufaffection". Diskutiert wird zudem eine initiale „Gelenkaffection". Die Temperaturerhöhung könnte nach Auffassung von Wagner mit der „Lungenphthise" zusammenhängen. Zusammenfassend muss man also retrospektiv konstatieren, dass Wagner eine akute, offensichtlich entzündliche, symmetrische Muskelerkrankung mit flüchtigem Exanthem beschrieb. Die möglicherweise gefäßassoziierten entzündlichen Veränderungen und der Hautausschlag passen viel besser zur Diagnose einer Dermatomyositis als zu einer Polymyositis im engeren Sinne [13].

Ebenfalls 1887 beschrieb Heinrich Unverricht (geboren am 18.09.1853 in Breslau, verstorben am 22.04.1912 in Magdeburg) [5, 14] in seiner Zeit als Direktor der Medizinischen Poliklinik der Universität Jena in 2 Zeitschriftenbeiträgen [15, 16] einen weiteren Fall einer Myositis, bei der es sich klinisch und morphologisch offenkundig ebenfalls um eine Dermatomyositis handelte. Der 24-jährige bisher gesunde Steinsetzer Ernst Förster entwickelte zunehmende ziehende Schmerzen in Armen und Beinen. Bei der stationären Aufnahme berichtete er zudem über Kreuzschmerzen. Alle Schmerzen wurden durch Bewegungen verstärkt. Paresen wurden im Bericht ausdrücklich verneint, wenngleich von einer allgemeinen Schwäche gesprochen wurde. Acht Tage später stellten sich leichte Gliedmaßenschwellungen ein, bis sie schließlich als „dicke unförmige Klumpen" imponierten. Die Augenlider waren gedunsen. Hier und an der Stirn stellte sich ein zunehmender „urticariaähnlicher Ausschlag" mit Druckempfindlichkeit der Haut und Muskulatur ein. Der Urin wurde als dunkel beschrieben, was aus heutiger Sicht an eine Myoglobinurie denken ließe. Auch in diesem Fall verschwand der Hautausschlag wieder, wohingegen die Schwellungen „eher stärker" wurden. Die Körpertemperatur stieg auf 38,5 °C an. Zwanzig Tage nach der Aufnahme stellten sich erhebliche Schmerzen beim Schlucken, zunächst ohne gröbere Schluckstörung, ein. Zwei Tage später jedoch begann der Patient, sich zu verschlucken, er entwickelte eine Pneumonie. Der Patient wurde zyanotisch, tachykard und tachypnoeisch, er entwickelte Temperaturen bis 40,3 °C und verstarb. Der Autor weist auf die Ähnlichkeit mit einer Trichinose hin, findet aber genügend Argumente, die gegen diese Erkrankung sprachen. Ein Biopsat aus dem M. deltoideus, welcher laut Autor bei einer Trichinose nur selten verschont bleibt, erbrachte eine Myositis mit „Degeneration der Muskelfibrillen, Extravasation und Eiterung in den Interstitien" und Blutungen, aber keine Trichinen. Auch in anderen Muskeln fanden sich Faserdegenerationen und eine Durchsetzung des Interstitiums mit Rundzellen. Unzählige Präparate ergaben keinen Anhalt für eine Trichinose [16].

Grundsätzlich war die Differenzialdiagnose einer Trichinose seinerzeit sehr naheliegend bzw. schwierig [17]. Die Muskelbeteiligung bei Trichinenbefall war bereits 1860 durch den Leiter des Pathologischen Institutes am Städtischen Krankenhaus Dresden-Friedrichstadt Friedrich Albert Zenker (1825–1898) beschrieben worden [18]. Es dürfte sich um die damals häufigste Form der Myositis gehandelt haben, da das „Gesetz, betreffend die Schlachtvieh- und Fleischbeschau" (Deutsches Reichsgesetzblatt Band 1900, Nr. 27, Seite 547–555), welches eine Fleischbeschau vorschrieb, erst am 11. Juli 1900 veröffentlicht wurde. Neben hohen Temperaturen sind Muskelschmerzen, ein symmetrischen periorbitales und Gesichtsödem für die Trichinose typisch. Bei einigen Betroffenen kommt es zu urtikariellen und makulopapulären Exanthemen [19], so dass die Ähnlichkeit mit einer Dermatomyositis durchaus gegeben ist.

Im Jahre 1891 veröffentlichte Unverricht, der 1888 ordentlicher Professor für Spezielle Pathologie an der Universität Dorpat (estnisch Tartu, heute zweitgrößte Stadt in Estland [20]) geworden war [14], erstmals einen Fallbericht unter der Bezeichnung Dermatomyositis [21]. Es handelte sich um eine bis dato gesunde 39-jährige Bäuerin, die 8 Tage vor der Krankenhausaufnahme intensives Jucken und eine Schwellung mit einem Hautausschlag der Beine entwickelte. Diese Veränderungen breiteten sich bis zum Bauch und zur Brust aus. Sie empfand leichte Schmerzen an den Beinen besonders beim Gehen sowie im Kreuz. Die Gesichtshaut war „etwas geschwellt und geröthet". Die Unterschenkelhaut war „"glänzend roth, etwas gespannt" und heiß. Die Oberschenkelhaut war „derb infiltrirt" und rauh. Am „Leib sowie an der Brust" bestand ein „Anflug eines Exanthems von quaddelartiger Beschaffenheit". Unverricht [21] weist darauf hin, dass Wagner und er selbst den Begriff der „Polymyositis acuta" kreiert hätten. Der Begriff der „Myopathie" war hingegen schon seit Zeiten der berühmten französischen Neurologen Guillaume B. Duchenne (1806–1875) und Francois A. Aran (1817–1861) gebräuchlich [11].

Die ersten Fälle einer reinen Polymyositis, d. h. Muskelentzündung ohne Hautbeteiligung, beschrieben gemäß Pearson [10] vermutlich E. Wagner [11], Paul Hepp [22] und Henry Jackson [23],

Dieses Dokument wurde zum persönlichen Gebrauch heruntergeladen. Vervielfältigung nur mit Zustimmung des Verlages.

Boston, U.S.A., im Jahre 1887. Im Fall von Paul Hepp, Assistenzarzt der Medizinischen Klinik der damaligen Kaiser-Wilhelms-Universität Straßburg, einem 21-jährigen Gärtner, wurde erstmals von einer ausgeprägten Muskelschwäche berichtet: „Er versuchte sich zu erheben, war aber zu schwach: er schrie um Hilfe ....". Jede Bewegung war schmerzhaft. Die Haut wurde als stark gerötet, die proximale und distale Beinmuskulatur als schwach und atrophisch beschrieben. Der Beleg der Myositis in Form eines ausführlichen histopathologischen Befundes fehlt allerdings. Ob die Auffassung, dass eine reine Polymyositis vorgelegen habe, im Falle des Fallberichtes von Wagner [11] tatsächlich zutrifft, muss wegen der bereits oben beschriebenen Hautveränderungen sehr bezweifelt werden. Immerhin ist davon die Rede, dass die Haut „so prall [...] geschwollen [war], dass die Contouren der Muskeln weder durchzusehen, noch durchzufühlen" waren. An den Armen bestand eine „erysipelähnliche Röthe" (s. o.). Von einer fehlenden Hautbeteiligung kann also nicht die Rede sein, wenngleich nicht zu klären ist, ob diese Hauterscheinungen bei der schwerkranken Frau nicht auch Folge internistischen Begleitsymptome sein könnten. Auch Jackson [23] berichtet über eine 36-jährige Frau mit einer vorübergehenden papulären Hauteruption im Gesicht sowie leichtem Ödem im Gesicht und an den Gliedmaßen. Auch sie starb letztlich an einer Pneumonie. Autoptisch fanden sich neben degenerativen Muskelfaserveränderungen kleine interstitielle Zellinfiltrate. Ob es sich bei dem von A. Plehn, Assistenzarzt am Städtischen Allgemeinen Krankenhaus Friedrichshain, 1889 berichteten „neuen Fall von Polymyositis acuta mit Ausgang in Heilung" [24] eines 22-jährigen Färbers mit einem hochfieberhaften Infekt mit Temperaturen bis 39,5 C, heftigen Gliederschmerzen, „zahlreiche[n] blassschiefergraue[n] Flecken von ungefähr Zwanzigpfennigstückgrösse an Rumpf und Oberschenkeln ... als Ausdruck von Blutungen ins Unterhautzellgewebe" und „bedeutender Milzschwellung" um eine reine Polymyositis handelt, ist ebenfalls zweifelhaft. Dass es sich dabei tatsächlich um eine Polymyositis im heutigen Sinne gehandelt hat, erscheint auch auf dem Hintergrund einer Heilung binnen 11 Tagen sehr zweifelhaft. Viel wahrscheinlicher ist aus heutiger Sicht z. B. eine erregerbedingte Erkrankung. Die Kombination aus Fieber, Exanthem und Myositis lässt an eine Epstein-Barr-Virus-Infektion, Zytomegalie, Influenza, Adenoviren-Infektion, Toxoplasmose, Trichinose oder auch an eine Kollagenose denken.

Bemerkenswert an all diesen historischen Fallberichten ist deren rascher tödlicher Verlauf, ohne den allerdings eine histopathologische Sicherung einer entzündlichen Muskelkrankheit damals wohl nicht möglich gewesen wäre, so dass eine Selektion schwerer Krankheitsverläufe anzunehmen ist. Keine Publikation beschreibt die heute als diagnostisches Kriterium geltenden proximalen Paresen. Die Bestimmung von Muskelenzymen und eine Nadelelektromyographie standen noch nicht zur Verfügung. Letztere wurde mit den heute noch üblichen konzentrischen Nadelelektroden erst 1929 von dem US-amerikanischen Physiologen aus Cambridge E. D. Adrian und D. W. Bronk beschrieben [25]. In allen Fällen handelte es sich wahrscheinlich um Dermatomyositiden und nicht um reine Polymyositiden ohne Hautbeteiligung. Mehrfach wird über die Kombination von Fieber, Exantheme und Milzschwellung berichtet („Milz deutlich geschwollen" [Hepp [22]]), „Milz ziemlich beträchtlich geschwollen" (Unverricht [16], Plehn [24]). Steiner [26] 1903 und O´Leary [17] 1949 wiesen darauf hin, dass eine Milzschwellung bei wenigen Patienten in leichter Form auftreten könne, ein Phänomen, welches in der aktuellen Literatur nicht mehr erwähnt wird und wozu es in PubMED auch keine Publikation gibt (Suchbegriffe: „splenomegaly AND dermatomyositis"). Da die ersten beschriebenen Patienten neben der Myositis sämtlich schwere, tödlich verlaufende Infekte aufwiesen, dürften diese und nicht die Muskelentzündung an sich ursächlich für die ätiologisch unspezifische Splenomegalie gewesen sein. Steiner [26] wies darauf hin, dass die interstitiellen Entzündungsherde typischerweise perivaskulär und weniger zwischen den Muskeln zu finden seien. Kleine Blutungen könnten vorkommen.

Auf den akuten oder subakuten Verlauf, die mitunter fehlende Hautmanifestation und eine Mortalität von über 50 % bei Dermatomyositis wies Lee M. Eaton [27], Neurologe, Mayo Clinic, Rochester, U.S.A. 1954 hin.

Nachdem die Diagnose einer Myositis bis dahin anhand postmortaler histopathologischer Befunde gestellt wurde, stellte Georg W. Jacoby [28], New York, 1888 die Diagnose einer subakuten Polymyositis bei einem 35-jährigen Patienten intra vitam, wobei allerdings typische entzündliche Infiltrate nicht beschrieben und in den Zeichnungen nicht demonstriert werden. Dafür werden degenerative Veränderungen der Muskelfasern beschrieben.

Differenzialdiagnose der Poly- und Dermatomyositis

Walter Ralph Steiner [26], Hartford, Connecticut, U.S.A, präsentierte 1903 eine Übersicht über alle bis dato publizierten Fälle von Dermatomyositis und grenzte die idiopathische Polymyositis von anderen, vor allem erregerbedingten Myositiden ab (Trichinose, „Neuromyositis", „infektiöse Myositis", syphilitische Myositis) ab.

Für entzündliche Muskelkrankheiten ohne jegliche Hautbeteiligung hielt Paul A. O´Leary [17], Section and Syphilology, Mayo Clinic Rochester, Minnesata/U.S.A,, 1949 den Begriff „Polymyositis" passender. Eaton [27] nahm sich im Jahre 1954 erneut der verschiedenen Bedeutungen der Begriffe Poly- und Dermatomyositis an. Er schlug vor, die spezifischen histologischen Veränderungen in der Skelettmuskulatur Myositis zu nennen und den Begriff der Polymyositis der klinischen Entität, zu der auch die histologischen Veränderungen zählen, vorzubehalten. Als Dermatomyositis solle eine Polymyositis mit Hautmanifestation bezeichnet werden. Systemerkrankungen wie Sklerodermie oder rheumatoide Arthritis sollten „Polymyositis mit Sklerodermie" oder „Sklerodermie mit Polymyositis und analog genannt werden. In diesem Sinne scheint die Angabe von Keitel und Wolff [5], dass es sich bei dem Fallberichten von Wagner um die Erstbeschreibung einer Polymyositis, sofern damit eine Polymyositis im engeren Sinne gemeint ist, gehandelt habe, nicht ganz korrekt.

Typ III: Poly- und Dermatomyositis bei malignen Erkrankungen

Am 15. Mai 1916 berichtete der Neurologe und Psychiater Georg Stertz [29] (geb. 19.09.1878 in Breslau, gestorben am 19.03.1959 in München [30]) anlässlich einer Sitzung der Medizinischen Sektion der Schlesischen Gesellschaft für vaterländische Cultur in Breslau über einen 55-jährigen Mann, der unter anderem ein entzündliches Ödem der oberen und unteren Augenlider, eine allmählich zunehmende Schwäche und Atrophien der gesamten Körpermuskulatur aufwies, dessen Muskeln druckempfindlich und schmerz-

Dieses Dokument wurde zum persönlichen Gebrauch heruntergeladen. Vervielfältigung nur mit Zustimmung des Verlages.

haft bei Bewegungen waren und der schließlich an einem respiratorischen Infekt verstarb. Bei der Obduktion fanden sich eine Myositis mit interstitiellen Infiltraten von Lymphozyten und Plasmazellen, „oft erkennbar perivasculär angeordnet“, und ein Magenkarzinom. Als Ursache der Muskelaffektion diskutierte der Vortragende eine „Resorption toxischer Produkte durch das ulcerierte Magencarcinom … in Verbindung mit einer besonderen Disposition des Muskelsystems“. Im gleichen Jahr beschrieb auch Kankeleit, Assistenzarzt in der Pathologisch-anatomischen Abteilung des Friedrichstädter Krankenhauses Dresden (Vorname oder Initialen des Autors in der Originalarbeit nicht angegeben) [31] eine 38-jährige Fabrikarbeiterin mit einer deutlichen Dermatitis im Gesicht und an den Armen, Myalgien und fehlenden Patellarsehnenreflexen sowie einer histopathologisch gesicherten „nichteitrigen Polymyositis“. Beiläufig wird ein Mammakarzinom erwähnt, ein Zusammenhang mit der Myositis jedoch nicht diskutiert. Insofern muss man wohl Stertz als den Erstbeschreiber der paraneoplastischen Myositiden ansehen.

Typ IV. Poly- und Dermatomyositis des Kindesalters

Die erste vollständige Beschreibung einer kindlichen, histopathologisch gesicherten Dermatomyositis stammt von Frederick E. Batten [32], Arzt am Hospital for Sick Children sowie am National Hospital for Paralysis and Epilepsy in London, aus dem Jahre 1912. Er beschrieb ein neuneinhalb Jahre altes Mädchen mit einem scharf begrenzten, schuppenden Erythem im Gesicht, am Kopf und auf den Streckseiten der Arme, Hände und Beine. Die Haut war geschwollen, unelastisch und hart. Initial bestanden Rückenschmerzen, die Beine waren geschwollen, steif und schmerzhaft. Es bestanden deutliche proximale Paresen an den Armen und Beinen. Die Muskeln waren, wie auch ein Bild der Patientin demonstriert, stark atrophisch. Zwischenzeitlich schwollen einzelne Muskeln an. Die Muskeleigenreflexe fehlten ebenso wie Sensibilitätsstörungen. 15 Monate nach Krankheitsbeginn verstarb das Mädchen ohne Angabe einer konkreten Todesursache. Histopathologisch waren die Muskelfasern in verschiedenen Muskel im Zentrum unauffällig, wohingegen diejenigen in der Peripherie deutlich atrophisch waren (▶ **Abb. 2**). In anderen Muskeln waren sie genauso im Zentrum atrophiert. Entzündliche Infiltrate fanden sich generell in Beziehung zu den Gefäßen, die eine deutlich verdickte Gefäßwand aufwiesen. Lymphozyten invadierten in Muskelfasern (▶ **Abb. 3**).

Typ V. Poly- und Dermatomyositis-Overlap-Syndrome

Myositiden in Zusammenhang mit rheumatischen Erkrankungen wie Sklerodermie oder rheumatoider Arthritis waren schon lange bekannt (z. B. Eaton [27]), als der Immunologe und Rheumatologe Gordon C. Sharp, Department of Medicine, Stanford University School of Medicine, California/U.S.A., und seine Mitarbeiter [33] 1972 die Mixed connective tissue disease (Mischkollagenose), heute auch Sharp-Syndrom genannt, als eigenständiges Krankheitsbild beschrieben, welches durch hohe Titer von hämagglutinierenden Antikörpern gegen extrahierbare nukleäre Antikörper und klinische Merkmale eines systemischen Lupus erythematodes, einer Sklerodermie und Polymyositis gekennzeichnet ist.

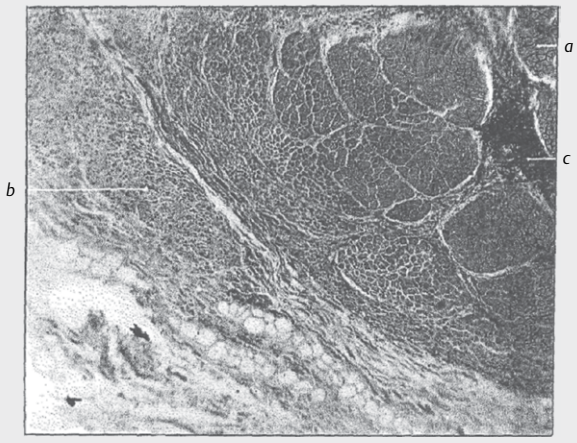

▶ **Abb. 2** Querschnitt eines Muskels: **a** normale Muskelfasern im Zentrum, **b** atrophierte Muskelfasern in der Peripherie, **c** ein Gefäß, dessen Wand durch Lymphozyten infiltriert wird [32].

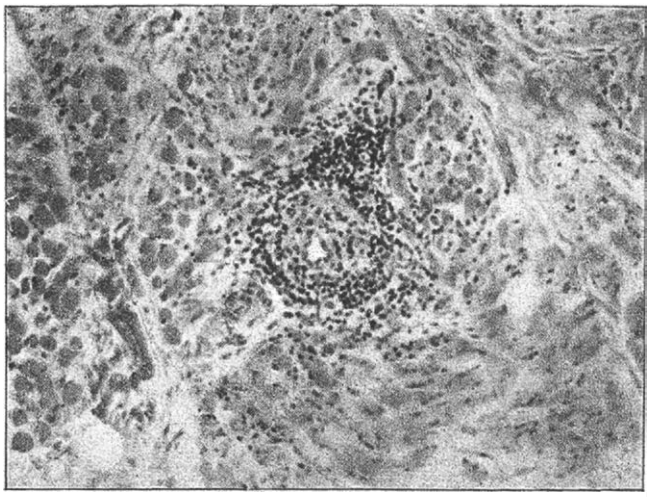

▶ **Abb. 3** Histologischer Schnitt eines Gefäßes mit einer lymphozytären Infiltration der Wand und der umgebenden Gewebe sowie einer verdickten Gefäßwand [32].

Einschlusskörpermyositis

Intramuskuläre zytoplasmatische Körperchen waren bereits mehrfach bei Muskelerkrankungen beschrieben worden, auch bei Myositiden. Der Pathologe Shi-Ming Chou [34, 35], University of Wisconsin Medical School, Morgantown/U.S.A, beschrieb 1968 Myxovirus-ähnliche Strukturen und begleitende Kernveränderungen sowie multiple Vakuolen zunächst in einem, dann in drei Muskelbiopsaten von Patienten mit chronischen Myositiden. Yunis und Samaha [36] waren jedoch die Ersten, die eine chronisch progressive Muskelerkrankung mit Schwäche und Atrophien sowie den charakteristischen nukleären und zytoplasmatischen Einschlüssen als eine eigenständige Erkrankung, nämlich als sog. Einschlusskörpermyositis, erkannten.

Dieses Dokument wurde zum persönlichen Gebrauch heruntergeladen. Vervielfältigung nur mit Zustimmung des Verlages.

Klassifikation der Myositiden

John N. Walton und Mitarbeiter, Neurologen, General Hospital, Newcastle upon Tyne/Großbritannien, entwickelten zwischen 1958 und 1963 ein etwas kompliziert wirkendes Klassifikationssystem für entzündliche Muskelkrankheiten [37]. Carl M. Pearson [10], Rheumatologe, UCLA, Los Angeles/U.S.A., schlug 1966 eine weitere Klassifikation der Myositiden vor. Diese konnten sich ebenso wenig wie die vorherige durchsetzen. Anthony Bohan et al. [1], Internisten der UCLA School of Medicine, Los Angeles/U.S.A., schlugen daraufhin 1977 anhand einer Analyse von 153 Fällen von Poly- und Dermatomyositis eine eigentlich nur gering veränderte, aber heute noch gültige Klassifikation der entzündlichen Muskelerkrankungen vor. Später wurden noch zwei Gruppen ergänzt. Die Einschlusskörpermyositis findet sich in den genannten Klassifikationen nicht wieder. Später wurden verschiedene weitere Formen der idiopathischen Myositiden als eigene Krankheitsentitäten in weiteren Klassifikationsvorschlägen, zuletzt durch die EULAR [38] noch ergänzt [39] (▶ **Abb. 4**).

Die von Bohan und Peter [1] vorgeschlagenen diagnostischen Kriterien für eine idiopathische Myositis finden sich in der Tabelle. Diese wurden aus verschiedenen Gründen kritisiert [38] und Diagnosekriterien mit höherer Spezifität und Sensitivität, allerdings auch deutlich komplexer, entwickelt [38] (▶ **Tab. 1**).

Therapie

G. Milton Shy, Donald McEachern, Reuben Rabinovich und Mitarbeiter, Neurologen, McGill University und Montreal Neurological Institute, Montreal/Kanada, beschrieben 1950 und 1951 eine von ihnen als menopausale Muskeldystrophie bezeichnete Muskelerkrankung, die überwiegend Frauen in der Menopause beträfe. Sie

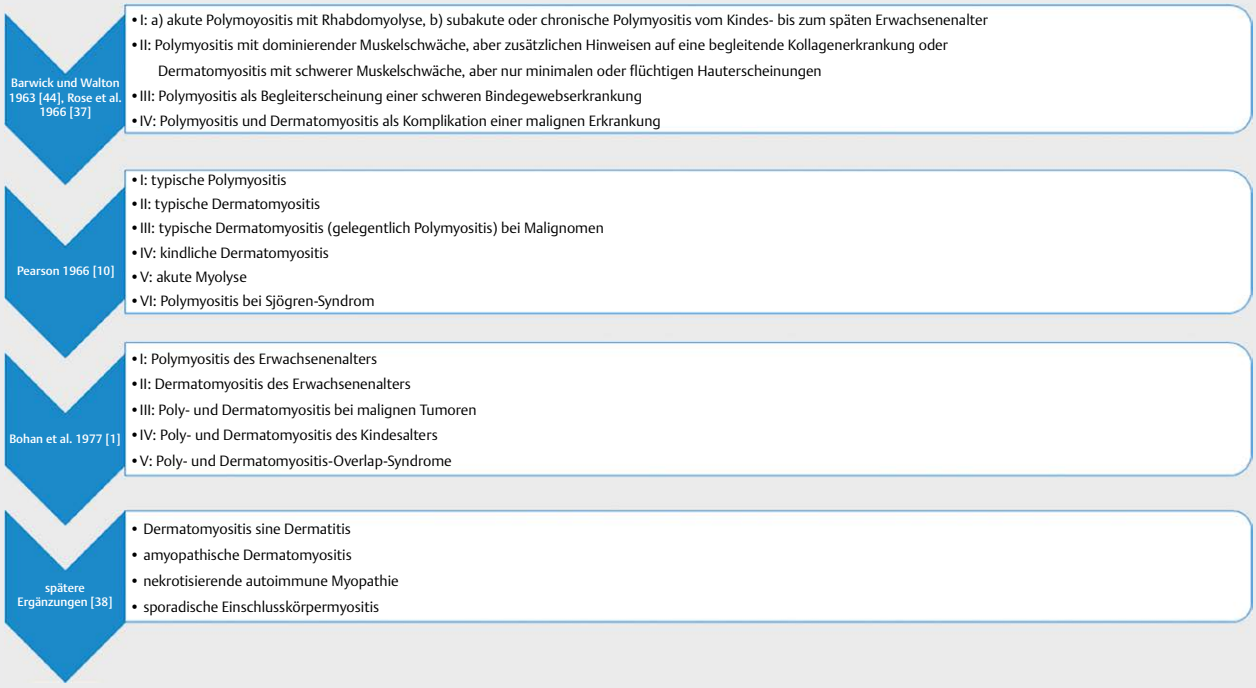

▶ **Abb. 4** Entwicklung der Klassifikation der Myositiden.

▶ **Tab. 1** Diagnostische Kriterien für eine Poly- und Dermatomyositis nach Bohan et al. [1]

Kriterium	Kommentar
proximale Muskelschwäche	Sensitivität zwischen 92 % (Polymyositis) und 41 % (Overlap-Syndrome)
erhöhte Serum-Enzymaktivitäten	Kreatinkinase, Aldolase (Sensitivität >95 %)
charakteristische elektromyographische Veränderungen	niedrigamplitudige, kurze, polyphasische Potenziale motorischer Einheiten (Sensitivität 90 %), Fibrillationen, positive scharfe Wellen, pathologische Einstichaktivität, spontane repetitive Entladungen (Sensitivität 74 %)
typische muskelbioptische Veränderungen	Sensitivität insgesamt 87,5 %, Faserdegenerationen (83 %), entzündliche Zellinfiltrate (75 %)
klassische Hautveränderungen bei Dermatomyositis	

Dieses Dokument wurde zum persönlichen Gebrauch heruntergeladen. Vervielfältigung nur mit Zustimmung des Verlages.

sei durch eine progressive Muskelschwäche an Armen und Beinen charakterisiert. Histopathologisch fanden sie herdförmig Faserdegenerationen und -nekrosen und nur gelegentlich Zellinfiltrate. Am vierten bis sechsten Behandlungstag mit intramuskulärer Gabe von Kortison (zunächst 200 mg, dann 100 mg) sei es bei den 5 behandelten Patienten zu einer deutlichen, allerdings nicht näher beschriebenen Verbesserung gekommen [40–42]. Derek Ernest Denny-Brown [43], Neurologe, Havard Medical School, Boston/U.S.A., sowie Eaton [27] hielten diese Erkrankung jedoch für eine Myositis. Shy und Mitarbeiter können daher als Erstbeschreiber der bis heute üblichen immunsuppressiven Behandlung der Myositiden gelten.

Quintessenz

Die ersten Beschreibungen idiopathischer Myositiden, initial durchweg Dermatomyositiden, reichen über 150 Jahre zurück. Sie stammen überwiegend aus Europa. Der Zusammenhang zwischen Malignomen und Dermatomyositiden wurde vor gut 100 Jahren von 2 deutschen Autoren inauguriert. Die typischen histopathologischen Veränderungen bei den Dermatomyositiden waren ebenfalls schon früh beschrieben worden. Auch die Hautveränderungen und „vagen rheumatischen Schmerzen“ (Steiner [26]) wurden schon frühzeitig regelmäßig beschrieben, wohingegen die typischen proximalen Extremitätenparesen in dieser Form in den ersten Jahrzehnten keineswegs regelmäßig in den Beschreibungen auftauchen, stattdessen wird häufig von Schwellung, Muskelsteifigkeit und Rigidität der Extremitäten gesprochen (Steiner [26]). Die Behandlungsmöglichkeit mit Glukokortikoiden wurde vor 70 Jahren in den U.S.A. entdeckt.

Interessenkonflikt

Der Autor gibt an, dass kein Interessenkonflikt besteht.

Literatur

[1] Bohan A, Peter JB, Bowman RL, Pearson CM. A computer-assisted analysis of 153 patients with polymyositis and dermatomyositis. Medicine 1977; 56: 255–286

[2] Zierz S, Jerusalem F, Hrsg. Muskelerkrankungen. Entzündliche Muskelkrankheiten.3. Aufl. Thieme; Stuttgart, New York: 2003: S. 191–226

[3] https://de.wikipedia.org/wiki/Dermatomyositis (Stand: 18.10.2020)

[4] https://www.deutsche-biographie.de/sfz84212.html (Stand: 23.10.2020)

[5] Keitel W, Wolff H-P. Erstbeschreiber und Namensgeber der Dermatomyositis. Ernst Leberecht Wagner (1821 – 1888) und Heinrich Unverricht (1853 – 1912). Z Rheumatol 2016; 75: 429–434

[6] Wagner E. Fall einer seltenen Muskelkrankheit. Arch Heilk 1863; 4: 292–293

[7] Lépine R. Polymyosite (Dermatomyosite – Angiomyosite). Rev Méd, Paris 1901; 21: 426–428

[8] https://de.wikipedia.org/wiki/Pierre_Potain (Stand: 04.11.2020)

[9] Potain Morve chronique de forme anormale. Bull Soc Med Hop Paris 1875; 12: 314–318

[10] Pearson CM. Polymyositis. Annu Rev Med 1966; 17: 63–82

[11] Wagner E. Ein Fall von acuter Polymyositis. Dtsch Arch klin Med 1887; 21: 241–266

[12] Wang JY, Lee LN, Hsueh PR et al. Tuberculous myositis: a rare but existing clinical entity. Rheumatology (Oxford) 2003; 42: 836–840

[13] Engel AG, Hohlfeld R. Inflammatory myopathies. In Engel AG, Franzini-Armstrong C (eds) Myology. 3rd ed vol. II:McGraw-Hill, New York, Chicago, San Fancisco, Lisbon, London, Madrid, Mexico City, Milan, New Delhi, San Juan, Seoul, Singapore, Sydney, Toronto: McGraw-Hill; 2004: 1321–1366

[14] https://de.wikipedia.org/wiki/Heinrich_Unverricht (Stand: 18.10.2020)

[15] Unverricht Ueber eine eigenthümliche Form von acuter Muskelentzündung mit einem der Trichinose ähnelnden Krankheitsbilde. Münch Med Wochenschr 1887; 26: 488–492

[16] Unverricht Polymyositis acuta progressiva. Z Klin Med 1887; 12: 533–549

[17] O´Leary PA. Dermatomyositis. M Clin North Am 1949; 33: 21–29

[18] Zenker FA. Ueber die Trichinen-Krankheit des Menschen. Arch Path Anat Physiol Klin Med 1860; 18: 561–572

[19] Gottstein B, Pozio E, Nöckler K. Epidemiology, diagnosis, treatment, and control of trichinellosis. Clin Microbiol Rev 2009; 22: 127–145

[20] https://de.wikipedia.org/wiki/Tartu stand: 18.10.2020)

[21] Unverricht Dermatomyositis acuta. Dtsch Med Wochenschr 1891; 17: 41–44

[22] Hepp P. Ueber einen Fall von acuter parenchymatöser Myositis, welche Geschwülste bildete und Fluctuation vortäuschte. Berliner Klin Wochenschr 1887; 24: 389–391

[23] Jackson H. Myositis universalis acuta infectiosa, with a case. Boston Med Surg J 1887; 116: 498–499

[24] Plehn Ein neuer Fall von Polymyositis acuta mit Ausgang in Heilung. Dtsch Med Wochenschr 1889; 12: 227–229

[25] Adrian ED, Bronk DW. The discharge of impulses in motor nerve fibres. Section II. The electric response in small groups of muscle fibres. J Physiol (London) 1929; 67: 131–137

[26] Steiner WR. Dermatomyositis, with report of a case which presented a rare muscle anomaly but once described in man. J Exp Med 1903; 6: 407–442

[27] Eaton LM. The perspective of neurology in regard to polymyositis. A study of 41 cases. Neurology 1954; 4: 245–263

[28] Jacoby GW. Subacute progressive polymyositis. J Nerv Ment Dis 1888; 15: 697–726

[29] Stertz G. Polymyositis. Berl Klin Wochenschr 1916; 53: 489

[30] https://de.wikipedia.org/wiki/Georg_Stertz Stand: 23.12 2020;

[31] Kankeleit Über primäre nichteitrige Polymyositis. Dtsch Arch Klin Med 1916; 120: 335–349

[32] Batten FE. Case of dermato-myositis in a child, with pathological report. Br J Child Dis 1912; 9: 247–257

[33] Sharp GC, Irvin WS, Tan EM et al. Mixed connective tissue disease – an apparently distinct rheumatic disease syndrome associated with a specific antibody to an extractable nuclear antigen (ENA). AM J Med 1972; 52: 148–159

[34] Chou S-M. Myxcovirus-like structures in a case of human chronic polymyositis. Science 1967; 158: 1453–1455

[35] Chou S-M. Myxovirus-like structures and accompanying nuclear changes in chronic polymyositis. Arch Path 1968; 86: 649–658

[36] Yunis EJ, Samaha FJ. Inclusion body myositis. Lab Invest 1971; 23: 240–248

[37] Rose AL, Walton JN. Polymyositis; a survey of 89 cases with particular reference to treatment and prognosis. Brain 1966; 89: 747–769

Dieses Dokument wurde zum persönlichen Gebrauch heruntergeladen. Vervielfältigung nur mit Zustimmung des Verlages.

[38] Lundberg IE, Tjärnlund A, Bottai M et al. European League Against Rheumatism/American College of Rheumatology classification criteria for adult and juvenile idiopathic inflammatory myopathies and their major subgroups. Ann Rheum Dis 2017; 201: 1955–1964

[39] Leclair V, Lundberg IE. New Myositis Classification Criteria – What we have learned since Bohan and Peter. Curr Rheumatol Rep 2018; 20: 18

[40] Shy GM, Brendler S, Rabinovitch R et al. Effects of cortisone in certain neuromuscular disorders. JAMA 1950; 144: 1353–1358

[41] Shy GM, McEachern D. The clinical features and response to cortisone of menopausal muscular dystrophy. J Neurol Neurosurg Psychiat 1951; 14: 101–107

[42] Rabinovitch R, Gibson WC, McEachern D. Neuromuscular disorders amenable to wheat germ oil therapy. J Neurol Neurosurg Psychiatr 1951; 14: 95–100

[43] Denny-Brown D. The nature of muscular diseases. Can Med Ass J 1952; 67: 1–6

[44] Barwick DD, Walton JN. Polymyositis. Amer J Med 1963; 35: 646–660

Dieses Dokument wurde zum persönlichen Gebrauch heruntergeladen. Vervielfältigung nur mit Zustimmung des Verlages.