

# Endovenöse Behandlung beim Crossenrezidiv: Technik, Limits und Übersicht zur vorhandenen Literatur

## Endovenous treatment for recurrent varicose veins deriving from the saphenofemoral and saphenopopliteal junction: technique, limits, and review of the available literature

### Autoren

Lars Müller , Jens Alm

### Institut

Gefäßabteilung, Dermatologikum Hamburg

### Schlüsselwörter

Varizen, Laserablation, EVLA, Rezidiv, Duplexsonografie

### Key words

varicose, laser ablation, EVLA, recurrence, duplex ultrasound

online publiziert 28.07.2021

### Bibliografie

Phlebologie 2021; 50: 252–257

DOI 10.1055/a-1517-9498

ISSN 0939-978X

© 2021. Thieme. All rights reserved.

Georg Thieme Verlag KG, Rüdigerstraße 14,  
70469 Stuttgart, Germany

### Korrespondenzadresse

PD Dr. med. Lars Müller

Dermatologikum Hamburg, Stephansplatz 5,  
20354 Hamburg, Deutschland

Tel.: +49/40/3 51 07 53 10

L.mueller@dermatologikum.de

### ZUSAMMENFASSUNG

**Einleitung** Die endovaskuläre Behandlung mittels Lasertechniken oder Radiofrequenz zur Primärbehandlung der Varikose ist weit etabliert und durch umfangreiche Literatur und Leitlinienempfehlungen fundiert. Demgegenüber existiert nur eine geringe Zahl publizierter Studien zur endovenösen Behandlungsform beim Rezidiv.

**Methoden** In dieser Arbeit wird zunächst diese vorhandene Literatur analysiert. Im Anschluss werden eigene Erfahrungen und Techniken zur endovaskulären Rezidivbehandlung präsentiert und mögliche Limitationen der Methode diskutiert.

**Ergebnisse** In einer PubMed-Recherche wurden 7 relevante Arbeiten zu Beobachtungsstudien gefunden. In einer Arbeit wurden die Ergebnisse einer prospektiv-randomisierten Studie zum Vergleich Radiofrequenz versus Operation dargestellt. In den meisten publizierten Studien erfolgte eine Fallselektion, wobei das Vorhandensein eines längeren Stammvenensegments Voraussetzung für eine thermische Ablation darstellte.

Die Ergebnisse bezüglich Morbidität und Verschlussraten sind günstig, Langzeitdaten fehlen allerdings. In der eigenen Praxis werden regelmäßig Crossenrezidive endovenös therapiert, hauptsächlich mit den aktuellsten radialen Lasern. Es werden dabei auch solche Befunde behandelt, die keinen oder nur kurzstreckig einen geraden Venenverlauf aufweisen, zum Beispiel Crossenstümpfe oder Neovaskularisationen, die einer thermischen Behandlung zugänglich sind. Technische Hilfsmittel, die eine effektive Ablation eines Rezidivs in den meisten Fällen ermöglichen, werden in dieser Arbeit dargestellt. Besonders hervorzuheben ist die direkte Punktion eines Crossenstumpfes oder kürzerer Venensegmente sowie das Auffädeln im Rahmen der Punktion von gewundenen Venensegmenten. Zu diskutieren sind anatomische Konstellationen, in denen eine endovenöse thermische Ablation eventuell nicht die Methode der ersten Wahl darstellt. Beispiele hierfür sind extrem gewundene, stark dilatierte Venenabschnitte oder aber sehr diffuse, kleinkalibrige Neovaskularisationen.

**Schlussfolgerung** Zusammengefasst erscheint die endovenöse thermische Ablation bei der Rezidivvarikose als eine effektive Behandlungsmethode, die auch bei anatomisch herausfordernden Situationen mit kurzem Crossenstumpf und gewundenen Venenverläufen funktioniert. Eine breiter aufgelegte Begleitforschung wäre allerdings wünschenswert.

### ABSTRACT

**Introduction** Endovascular techniques such as laser or radiofrequency are well established in the primary treatment of varicose veins and are supported by extensive literature and guideline recommendations. In contrast, there are only a small number of published studies on endovenous treatment for recurrences.

**Methods** In this paper, the existing literature is first analysed. Subsequently, own experiences and techniques for endovenous treatment of recurrence are presented and possible limitations of the method are discussed.

**Results** In the Pubmed search, 7 relevant papers on observational studies were found. One paper presented the results of a prospective randomised study comparing radiofrequency versus surgery. In most published studies, case selection was performed, with the presence of a longer truncal vein segment being a prerequisite for thermal ablation. The results re-

garding morbidity and closure rates are favourable, although long-term data are lacking. In our own practice, recurrences are regularly treated with endovenous therapy, mainly with the latest radial lasers. We also treat lesions that do not have a straight vein or only have a short segment of straight veins, for example, stumps or neovascularisations of the former saphenofemoral or saphenopopliteal junction. Technical tools that enable effective ablation of a recurrence in most cases are presented in this paper. Particular emphasis is placed on the direct puncture of a stump or shorter vein segments, as well as the threading in the context of the puncture of tor-

tuos vein segments. Anatomical constellations in which endovenous thermal ablation may not be the method of first choice should be discussed. Examples of this are extremely tortuous, severely dilated vein segments, or very diffuse, small-calibre neovascularisations.

**Conclusion** In summary, endovenous thermal ablation for recurrent varicose veins appears to be an effective treatment modality that works even in anatomically challenging situations with short stumps and tortuous vein courses. However, a broader study activity on this would be desirable.

## Einleitung

Die endovaskuläre thermische Ablation insuffizienter Venensegmente bei der Stammveneninsuffizienz hat sich in den letzten 15 Jahren zu einem Standardverfahren entwickelt. Die hohe Akzeptanz dieser Verfahren, besonders im Vergleich zur klassischen Crossektomie- und Strippingoperation, ist erklärbar durch die im Allgemeinen geringe Belastung mit wenigen chirurgischen Zugängen und damit potenziell weniger postoperativen Blutergüssen und Schmerzen. Aufgrund ihrer Effektivität haben die Laser- und die Radiofrequenzablation bei der primären Varikose Eingang in die Leitlinien einzelner nationaler Fachgesellschaften gefunden. In den *NICE-Guidelines* aus Großbritannien sowie in den US-amerikanischen Leitlinien der *Society for Vascular Surgery* und des *American Venous Forum* wurden die endovenösen thermischen Verfahren der klassischen Chirurgie vorgezogen [1, 2]. Auch in einer aktuellen Leitlinie der *European Society for Vascular Surgery* (ESVS), die 2015 veröffentlicht wurde, werden die Radiofrequenz- und Laserablation der Vena saphena magna (VSM) beim Primäreingriff in Form einer IA-Empfehlung gegenüber der Crossektomie- und Strippingoperation präferiert [3], während sie hierzulande in der entsprechend aktuellsten, federführend durch die Deutschen Gesellschaft für Phlebologie (DGP) erstellten Leitlinie als gleichwertig zur Operation angesehen werden [4]. Die Rolle der endovenösen thermischen Ablation bei der Therapie der Rezidivvarikose hingegen ist weniger etabliert. Rezidive kommen nach allen Formen der Varizenbehandlung vor, wobei eine Häufigkeit von bis zu 65 % nach 11 Jahren in der Literatur angegeben wird [3]. Von besonderer klinischer Relevanz sind dabei die inguinalen oder poplitealen Crossekrezidive, die nach Varizenoperationen oder endovenöser Ablation bei Insuffizienz der VSM oder Vena saphena parva (VSP) entstehen. Aus chirurgischer Sicht ist die Entfernung oder Ausschaltung von Rezidivvarizen am oberen Insuffizienzpunkt, analog zur primären, operativen oder endovenösen Intervention, die konsequenteste Behandlungsform. Die offenchirurgische Behandlung eines solchen Befundes ist jedoch aufgrund der stattgehabten Vorbehandlung in derselben Region potenziell technisch anspruchsvoller und komplikationsträchtiger [5, 6].

In der ESVS-Leitlinie wird dabei empfohlen, die endovenöse Ablation der Rezidivvarikose in Erwägung zu ziehen, wenn diese als Methode geeignet erscheint [3]. Die Grenzen, bei denen die Methode geeignet erscheint, sind in Bewegung. Einerseits durch

Weiterentwicklungen der verwendeten Kathetersysteme wie die aktuellen, radial emittierenden Laserfasern mit 1470 nm und 1940 nm Wellenlänge, und andererseits durch die zunehmende Erfahrung seitens der Behandler. Das Ziel dieser Arbeit ist es, den gegenwärtigen Stand zur endovaskulären thermischen Ablation beim Rezidiv auf Ebene der verfügbaren Literatur und aus Sicht des regelmäßigen Anwenders zu vermitteln.

## Morphologie der Rezidive

In diesem Abschnitt sollen zunächst zur Begriffsbestimmung aus eigener (subjektiver) Beobachtung resultierende wiederkehrende morphologische Charakteristiken der Rezidive dargestellt werden. Eine Zuordnung analog bestehender oder neuerer Klassifikationen für Rezidive nach operativer oder endovenöser Vorbehandlung wäre hier zu komplex, hierzu wird auf spezifische Literatur verwiesen [7–9]. Die Ätiologie der Crossekrezidive, also ob eher ein Stumpf oder aber eine Neovaskularisation vorherrscht, lässt sich sonografisch mitunter auch nicht immer eindeutig zuordnen [10].

Zum einen finden sich regelmäßig distale Rezidivbefunde, bei denen kein Anschluss bzw. eine auffällende Vene aus der ehemaligen Crossecregion des vorbehandelten Stromgebietes nachweisbar ist. Zumeist lassen sich solche Rezidive gut endovenöstherrisch behandeln, besonders wenn diese größerlumige Perforansvenen oder refluxive Stammvenenanteile oder geradelaufende, größere Seitenäste beinhalten.

Beim Crossekrezidiv liegt der obere Insuffizienzpunkt im Bereich der (ehemaligen) Einmündung des behandelten Stromgebietes in die tiefe Vene. Dabei kann es sich um einen abgrenzbaren Stumpf handeln oder auch um ein variköses Knäuel oder Konvolut ohne erkennbaren Stumpf. In beiden Fällen ist die thermische Ablation mitunter eine Herausforderung. Regelmäßig präsentiert sich dieser Crossecre-Neoreflux auch als Teil eines größeren Rezidiv-Netzwerks, bei dem ebenfalls abhängige, relativ gerade verlaufende, refluxive Stammvenensegmente vorkommen, wobei letztere sich häufig einfacher thermisch okkludieren lassen als der zuführende obere Insuffizienzpunkt.

Crossekrezidive können jedoch auch relativ unkompliziert endovenös zu therapieren sein, besonders wenn ein persistierender Crossecrestumpf direkt mit einem ebenfalls persistierenden, geradelaufenden Stammvenenrest oder einem großen Seitenast, zum

► **Tab. 1** Literaturübersicht zur endovenösen Ablation beim Rezidiv.

(Erst-) Autor, Jahr	Methode	Studientyp	n	Therapieerfolg	Nachbeobachtung
Hinchliffe, 2006 [15]	Radiofrequenz	randomisierte Doppelblindstudie	16 (RFA) 16 (OP)	16/16 16/16	nur postoperative Morbidität ausgewertet, RFA mit signifikant günstigerem Schmerzscore und geringeren Hämatomen
Nwaejike, 2010 [19]	Laser (bare fiber)	konsekutive Fallserie	77	100 %	mediane Nachbeobachtung 18 Monate (Range 1–38)
van Groenendaal, 2009 [16]	Laser (bare fiber)	prospektive Kohortenstudie	67 (EVLA) 149 (OP)	81 % (EVLA) 71 % (OP)	Magna-Rezidive; 6 Monate Nachbeobachtung
van Groenendaal, 2010 [17]	Laser (bare fiber)	prospektive Kohortenstudie	26 (EVLA) 16 (OP)	26/26 EVLA) 15/16 (OP)	Parva-Rezidive; initialer technischer Erfolg
Theivacumar, 2011 [18]	Laser (bare fiber)	prospektive Matched-Pairs-Studie	104 (Rezidiv)	102/104	3 Monate
Turtulici, 2017 [20]	Radiofrequenz	Fallserie	37	24/29	12 Monate
Cavallini, 2018 [21]	Radiallaser	konsekutive Fallserie	9	8/9	mittlere Nachbeobachtung 8 Monate
Müller, 2020 [14]	Radiallaser	konsekutive Fallserie	35	34/35	nur initialer Erfolg ausgewertet

Beispiel der Vena saphena accessoria anterior, verbunden ist. Wiederkehrend tritt dieses Muster nach einer endovenösen thermischen Ablation der VSM auf, bei welcher die ebenfalls im Crossenbereich einmündende Vena saphena accessoria anterior (VSAA) nicht thermisch versiegelt wurde. Hier ergibt sich möglicherweise eine Verbesserung durch die bündig ausgeführte Okklusion der VSM, bei welcher einmündende Seitenäste im Crossenbereich potenziell effektiver mitverschlossen werden, bzw. durch die prophylaktische Ablation der VSAA [11–13].

In einer eigenen publizierten, konsekutiven Fallserie war dabei der Anteil der behandelten Crossenrezidive im Magna-Stromgebiet, die sich eher der technisch „schwierigen“ Kategorie mit Crossenstumpf oder Neovaskularisation zuordnen ließen, bei 63 %. Demgegenüber entfielen 37 % auf die eher „leichtere“ Gruppe mit persistierender, auf die Crosse zuführender Stammvene [14].

## Endovenöse thermische Ablation der Rezidivvarikose – Literaturübersicht

Initial wurde eine PubMed-Recherche zum Thema durchgeführt. Hierzu wurden die folgenden Suchbegriffe verwendet: *recurrence, recurrent, recurring, relapse, varicose, varicosis, varices, laser, radiofrequency*. Zusätzlich wurden die einschlägigen, aktuellen Leitlinien zur Therapie der DGP, der ESVS und der AVF studiert und als Quelle analysiert. Insgesamt wurden dadurch lediglich 8 relevante Arbeiten identifiziert (► **Tab. 1**). Es muss allerdings darauf hingewiesen werden, dass wir nicht ausschließen können, dass weitere, nicht erfasste Studiendaten zum Thema existieren. Die wesentlichen Erkenntnisse aus der Literaturübersicht sind im darauffolgenden Kapitel noch einmal kurz zusammengefasst.

## Stand der Literatur zur thermischen Ablation bei Rezidivvarikose mit Stammvenensegment

Zunächst existiert mit der Publikation von Hinchliffe et al. eine sehr aufwendige, randomisierte verblindete Studie, bei welcher bei Patienten mit beidseitigem Rezidiv-Varizenbefund jeweils eine Extremität mittels Radiofrequenz behandelt wurde, die andere jeweils mittels Crossenrevision und Stripping [15]. „Verblindet“ waren hierbei auf der einen Seite die Patienten, die aufgrund gleichartiger Verbände postoperativ nicht wussten, welcher Eingriff auf welcher Seite durchgeführt wurde. Ebenfalls waren Mitarbeiter, welche nach einigen Tagen eine fotografische Dokumentation der Hämatome durchführten, gleichfalls „verblindet“. Im Ergebnis war hier die Radiofrequenz in Bezug auf Schmerzen und Hämatome günstiger als die Operation.

Zwei weitere Arbeiten, einmal zur Rezidivvarikose im VSM-Stromgebiet [16], einmal zur Rezidivvarikose der VSP [17], wurden als prospektive Vergleichsstudie zur Operation angelegt und zeigten einen leicht besseren Therapieerfolg bei den endovenös Behandelten unter Verwendung der bare fiber. Eine weitere, prospektive *Matched-Pairs*-Analyse vergleicht Behandlungsfälle mit endovenöser Laserablation beim Rezidiv mit einer gegenübergestellten Intervention bei primärer VSM- oder VSP-Insuffizienz [18]. Die längste bislang veröffentlichte Nachbeobachtung nach Laserablation beim Rezidiv wurde, basierend auf einer konsekutiven Fallserie von 77 Behandlungen, von Nwaejike et al. publiziert [19]. Hierbei wird bei einer medianen Nachbeobachtungszeit von 18 Monaten eine Verschlussrate von 100 % angegeben.

Die Studiendaten zur endovenösen Behandlung beim Rezidiv basieren also hauptsächlich auf ausgewählten Befunden mit persistierenden geraden Venensegmenten, die sich zur Punktion und thermischen Ablation mit der bare fiber oder dem Radiofrequenzkatheter eignen. Demgegenüber wird die Ablation kurzer Crossenstümpfe oder Neovaskularisationen nicht durchgeführt.

Aus diesen erwähnten Studien lässt sich demnach der Wortlaut aus der ESVS-Leitlinie, nach der sinngemäß eine endovenöse thermische Therapie bei geeigneter Stammvene in Betracht gezogen werden sollte, ableiten [3].

## Stand der Literatur zur thermischen Ablation des Crossenstumpfes

Für die endovaskuläre thermische Ablation von Rezidivbefunden mit kurzen Crossenstümpfen oder solchen, die eher dem Phänotyp einer Neovaskularisation entsprechen, liegen nur sehr wenig publizierte Daten vor. 2017 veröffentlichten Turtulici et al. eine Fallserie zur Radiofrequenzablation von Rezidivbefunden mit einer starren Sonde, die nicht über eine zuführende Vene, sondern direkt transkutan in das zu versiegelnde Venenkonvolut eingebracht wird [20]. Das verwendete Device ist dabei allerdings eine Sonde, die für die thermische Ablation von Rundherden in parenchymatösen Organen, z. B. Lebertumoren, eingesetzt wird und nicht mit unseren gebräuchlichen endovenösen Radiofrequenzkathetern, wie z. B. dem Closurefast, verwechselt werden sollte. In der Nachbeobachtung nach 12 Monaten konnten immerhin bei 24 von 29 behandelten Patienten erfolgreiche Verschlüsse im thermisch behandelten Gebiet nachgewiesen werden.

Über eine erfolgreiche Ablation von komplexen Crossenrezidiven mittels Radiallaser hat dann eine italienische Arbeitsgruppe anhand einer konsekutiven Fallserie berichtet. Die Gruppe verwendete die Wellenlänge 1470 nm mit dem Elves-Radial-Slim-Katheter. Die Crossenstümpfe wurden mit einem peripheren Venenkatheter (16 Gauge) punktiert. Dabei wurde die Spitze der Kunststoffkanüle entweder dicht an die tiefe Vene herangeführt oder bis in diese hinein vorgeschoben [21]. Auch wird die Verwendung mehrerer Kanülen zur Behandlung ausgedehnter Befunde beschrieben. In allen der n = 9 behandelten Rezidivbefunde wurden zusätzliche operative Varizenexhairen durchgeführt und in 7 Fällen zusätzliche Sklerotherapien. Erfolge, auch in der Nachbeobachtung (mittlere Nachbeobachtungszeit 8 Monate), fanden sich dabei in 8 von 9 Behandlungen.

In der eigenen publizierten, konsekutiven Fallserie wurde der initiale technische Erfolg bei 35 Behandlungen beim Crossenrezidiv im Stromgebiet der VSM analysiert [14]. Hierbei war in 34 Fällen (97,1 %) ein solcher früher Ablationserfolg zu dokumentieren. In unserer Studie haben wir auch eine Unterscheidung analog der oben beschriebenen „leichten“ und „schwierigen“ Formen des Crossenrezidivs vorgenommen, wobei in Summe bei beiden Situationen die endovaskuläre Behandlung als durchführbar gewertet werden konnte.

## Fazit aus der Literaturübersicht

Als wesentliche Schlussfolgerungen der Literaturrecherche lassen sich 2 Punkte festhalten: Erstens, die vorhandenen Studiendaten zur Behandlung von Rezidivvarikosen, die dann auch der ESVS-Leitlinie zugrunde liegen, beschreiben lediglich eine Untergruppe, und zwar solche mit geraden, mit der bare fiber oder dem Radiofrequenzkatheter zu therapierenden Venensegmenten [3]. Zwei-

tens, über die Effektivität einer endovenös-thermischen Therapie schwieriger Rezidivvarikosen wie kurze Crossenstümpfe oder Neovaskularisationen lassen sich basierend auf der PubMed-Literatur noch keine verlässlichen Aussagen machen.

## Techniken der endovaskulären Behandlung beim Crossenrezidiv

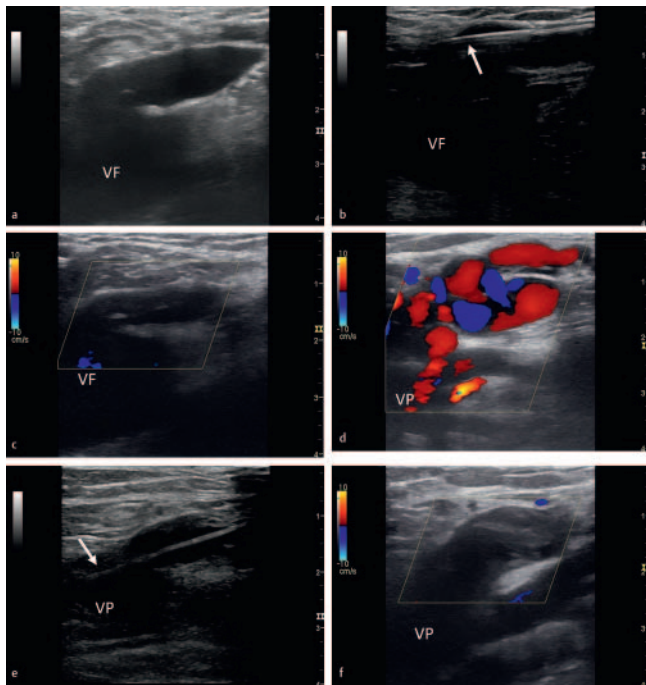
Im Wesentlichen entspricht die in unserer Einrichtung durchgeführte Technik dem Verfahren, wie es von Cavallini et al. beschrieben wurde [21]. Wir verwenden Laserdevices neuester Generation, wie zum Beispiel den 1470 nm Elves Radial (Biolitec AG, Wien) oder den 1940 nm Simla 6 (Ims GmbH, Tutzing). Diese modernen Laser ermöglichen es aufgrund der radialen Energieabgabe, sehr kontrolliert die Venenwand in Projektion auf die sonografisch verfolgbare Katheterspitze zu versiegeln.

In Fällen, bei denen der Übertritt zwischen einem Crossenstumpf und der tiefen Vene weiltumig (> 1 cm) und gleichzeitig sonografisch gut zu erkennen ist, wird aufgrund seiner stärkeren thermischen Effektivität bevorzugt der 1470 nm Elves Radial 2ring über den Zugang nach Seldinger eingesetzt. Zunächst wird der Stumpf mit der Hohlneedle punktiert und mit einem Führungsdraht mit Vorschub bis weit in die tiefe Vene hinein gesichert. Daraufhin wird eine 6-French-Venenschleuse und danach der Katheter bis die tiefe Vene hinein vorgeschoben. Nach Herausziehen der Schleuse wird dann ultraschallkontrolliert der Katheter zurückgezogen, bis die Spitze exakt am Übergang vom Stumpf zur tiefen Vene zu liegen kommt (► **Abb. 1**). Anschließend wird die Tumesenzlösung eingebracht, wobei darauf geachtet werden muss, dass es dabei nicht zu einer größeren Positionsänderung der Katheterspitze kommt. Tritt eine solche ein, so muss anschließend korrigiert werden, was mitunter nach Tumesenzinfusion aufgrund schlechterer Ultraschallverhältnisse zeitaufwendig ist.

Die genannten Arbeitsschritte, die anspruchsvoll sein können und eine gewisse Routine in der endovenösen Technik erfordern, werden erleichtert durch den großzügigen Einsatz der Allgemeinanästhesie und gleichzeitig durch die Verwendung von nur wenig oder keiner Tumesenz.

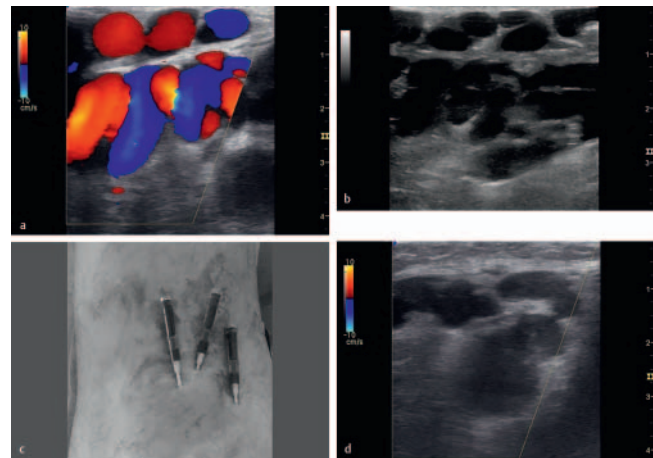
Mitunter ist ein Übertritt des Crossenrezidivs zur tiefen Vene nicht eindeutig identifizierbar und ein Zugang nach Seldinger dadurch nicht möglich. Hierbei ist die Verwendung der dünneren Elves Radial 2ring Slim-Faser (Biolitec) eine Option oder analog der Ims400-Faser (Ims GmbH). Diese können über 16-Gauge-Venenkanülen eingebracht werden, wobei letztere sehr gut mit ihrer Spitze in die Position gebracht werden können, in welcher die Laserablation beginnen soll. Auch wenn hierdurch nicht immer der tatsächliche Übertritt in die tiefe Vene versiegelt wird, so wird doch zumeist ein zufriedenstellender Ablationserfolg erreicht. Bei komplexeren Crossenrezidiven können mit dieser Technik mehrere Venensegmente durch die Kanülen im Vorfeld punktiert und damit für die weitere thermische Behandlung gesichert werden, bevor die eingebrachte Tumesenz weitere Punktions verhindert (► **Abb. 2**).

Weitere allgemeine technische Hilfsmittel, die hier erwähnt werden sollen, sind zum einen die Möglichkeit, gewundene Venenabschnitte mit der jeweiligen Punktionsnadel oder Venen-



► **Abb. 1** Fallbeispiele zur endovenösen Ablation bei inguinalem **a–c** und poplitealem **d–f** Crossenrezidiv. **a** Präoperativer Ultraschallbefund bei inguinalem Crossenrezidiv im Transversalschnitt. **b** Intraoperative Ultraschalldokumentation zur Positionierung der Laserfaser Spitze (Pfeil) am Übergang der tiefen Vene zum Magnastumpf. **c** Postoperativer Farbduplex-Befund nach 10 Tagen mit thermisch ausgeschaltetem Crossenstumpf. **d** Präoperativer Farbduplex-Befund bei poplitealem Rezidiv mit kurzem Stumpf und direkt anhängendem Venenkonvolut. **e** Intraoperative Ultraschalldokumentation, wobei das Einführinstrumentarium nach Seldinger bis in die Vena poplitea hinein vorgebracht wird, bevor der Radiallaser durch Rückzug bis exakt an den Übergang zwischen Stumpf und tiefer Vene platziert wird. **f** Postinterventioneller Farbduplex-Befund mit thermisch ausgeschaltetem Rezidiv nach 2 Monaten. VF = Vena femoralis communis; VP = Vena poplitea.

kanüle so langstreckig wie möglich aufzuladen. Bei sehr knäueligen Venenstrecken tolerieren wir auch in Grenzen die Aufladung dieses Befundes *off-road* mit kurzstreckigem Verlassen und Wiedereintreten in das Venenlumen. Hierzu muss gegebenenfalls die Positionierung des Schallkopfs variiert werden, um den Verlauf der Vene optimal verfolgen zu können. Auch ist es aus unserer Sicht immer sinnvoll, das variköse Reservoir so effektiv wie möglich auszuschalten. Daher sollten auch simultan bei der Versorgung eines Crossenrezidivs auch weiter distal gelegene, refluxive Venenabschnitte mittels Laser oder bei kurvigen Varizen mittels Schaumsklerosierung oder Exhairese behandelt werden. Eine weitere nützliche Technik ist die retrograde Punktion der Vena epigastrica superficialis oder der Vena circumflexa ilium superficialis, wenn die variköse Ableitung aus diesen Venen erfolgt.



► **Abb. 2** Fallbeispiel zur endovenösen Ablation bei komplexem poplitealem Rezidiv. **a** Präoperativer Farbduplex mit Darstellung eines ausgedehnten Rezidivbefundes sowohl unterhalb als auch oberhalb der Fascia poplitea. **b** Präoperativer Befund im B-Bild. **c** Zur Ablation dieses ausgedehnten Befundes mussten mehrere Venenstrecken thermisch ausgeschaltet werden. Zur Vorbereitung wurden diese bei Verwendung des 1470nm-Elves-Radial-2ring-Slim-Katheters zunächst durch 3 16-Gauge-Venenkanülen punktiert und aufgefädelt, bevor mit der Infusion der Tumeszenz und der Ablation begonnen wurde. **d** Postoperativer Farbduplex-Befund nach 2 Monaten mit thermisch ausgeschaltetem Rezidivbefund.

## Pitfalls und mögliche Limits der endovenösen Rezidivbehandlung

In der absoluten Mehrzahl der Fälle lassen sich Crossenrezidive sicher endovenös-thermisch ausschalten. Die Pitfalls des Verfahrens ergeben sich aufgrund der besonderen Situation beim Rezidiv mit kürzeren und kurvigeren zu behandelnden Venensegmenten. Zunächst ist da die Schwierigkeit, hier einen Venenzugang zu schaffen. Neovaskularisationen haben beispielsweise eine schwächere Venenwand und stellen sich im Liegen häufig weniger prominent und deutlich schwieriger zu kanülieren dar als bei der Untersuchung im Stehen. Dabei stellt die Schaumsklerosierung mitunter das geeignetere Verfahren dar. Ungewohnt im Vergleich zur Primärbehandlung ist auch die Haptik bei der Direktpunktion und Kanülierung nach Seldinger beim Crossenstumpf aufgrund von Narbengewebe. Herausfordernd ist es mitunter auch, beim Crossenstumpf die korrekte Platzierung des Katheters zu visualisieren, besonders nach Einbringung der Tumeszenz. Wenn ein Laserkatheter zum Beispiel im Rahmen der Manipulation oder Tumeszenzgabe aus dem Stumpf herausrutscht, erfordert dies eine erneute Punktion und Kanülierung des Befundes; im ungünstigen Fall lässt sich dies wegen der Anwesenheit der Tumeszenz nicht mehr in gleicher Sitzung durchführen.

Bei extrem unübersichtlichen oder stark mäanderförmigen, massiv dilatierten Rezidivvarizen und auch bei sehr diffusen, disseminierten Varizenbefunden bestehen im Einzelfall, auch in Abhängigkeit der Erfahrung des Behandlers, methodische Grenzen. Hier können dann natürlich andere Behandlungsmethoden wie die Operation oder die Schaumsklerosierung in Betracht gezogen werden.

## Schlussfolgerung und Ausblick

Die endovenöse Behandlung beim Crossenrezidiv ist, basierend auf der bestehenden Literatur und einer Leitlinie, möglich und sinnvoll – vorausgesetzt die technischen und anatomisch-morphologischen Verhältnisse erlauben ein solches Vorgehen. Bedingt durch die Weiterentwicklung der Katheter, wobei besonders die radialen Lasersysteme hervorzuheben sind, und auch der Technik und Erfahrung seitens der Anwender ist ein Einsatz dieser Technik auch bei Crossenstümpfen und Neovaskularisationen möglich und weitreichend praktiziert.

Die wissenschaftliche Begleitung dieser spannenden Methodik erscheint dagegen auffällig gering. Dies ist schade, da so die Wertigkeit zukünftiger Leitlinienempfehlungen, die auf studienbasierten Grundlagen fußen sollten, eingeschränkt wird. Die Methode der endovaskulären thermischen Ablation auch bei den schwierigeren Crossenrezidiven sollte weiter erforscht werden, am besten durch hochwertige prospektive Studien oder Vergleichsstudien zu den anderen verfügbaren Behandlungsmethoden beim Rezidiv.

## Interessenkonflikt

Die Autoren erklären die folgenden Interessenkonflikte: L. Müller hat eine Beratervereinbarung mit der Firma Biolitec, welche Honorare für Vorträge beinhaltet. Mitgliedschaften: L. Müller: Mitglied der Deutschen Gesellschaft für Phlebologie (DGP) und der Deutschen Gesellschaft für Chirurgie; J. Alm: Mitglied der DGP.

Eine englische Übersetzung des Artikels ist online verfügbar. Die Übersetzung des Beitrags wurde ermöglicht durch die freundliche Unterstützung folgender Firmen:  
Bauerfeind AG  
medi GmbH & Co. KG  
Ofa Bamberg GmbH  
Sigvaris GmbH

## Literatur

- [1] O'Flynn N, Vaughan M, Kelley K. Diagnosis and management of varicose veins in the legs: NICE guideline. *Br J Gen Pract* 2014; 64: 314–315. doi:10.3399/bjgp14X680329
- [2] Glowiczki P, Comerota AJ, Dalsing MC et al. The care of patients with varicose veins and associated chronic venous diseases: Clinical practice guidelines of the Society for Vascular Surgery and the American Venous Forum. *Journal of Vascular Surgery* 2011; 53: 2S–48S. doi:10.1016/j.jvs.2011.01.079
- [3] Wittens C, Davies AH, Bækgaard N et al. Editor's Choice – Management of Chronic Venous Disease: Clinical Practice Guidelines of the European Society for Vascular Surgery (ESVS). *Eur J Vasc Endovasc Surg* 2015; 49: 678–737. doi:10.1016/j.ejvs.2015.02.007
- [4] Pannier F, Noppeney T, Alm J et al. S2k-Leitlinie Diagnostik und Therapie der Varikose. [https://www.awmf.org/uploads/tx\\_szleitlinien/037-018L\\_S2k\\_Varikose\\_Diagnostik-Therapie\\_2019-07.pdf](https://www.awmf.org/uploads/tx_szleitlinien/037-018L_S2k_Varikose_Diagnostik-Therapie_2019-07.pdf)
- [5] Pittaluga P, Chastanet S, Locret T et al. Retrospective evaluation of the need of a redo surgery at the groin for the surgical treatment of varicose vein. *J Vasc Surg* 2010; 51: 1442–1450. doi:10.1016/j.jvs.2009.12.065
- [6] Hayden A, Holdsworth J. Complications following re-exploration of the groin for recurrent varicose veins. *Ann R Coll Surg Engl* 2001; 83: 272–273
- [7] Perrin MR, Labropoulos N, Leon LR. Presentation of the patient with recurrent varices after surgery (REVAS). *J Vasc Surg* 2006; 43: 327–334; discussion 334 doi:10.1016/j.jvs.2005.10.053
- [8] Stonebridge PA, Chalmers N, Beggs I et al. Recurrent varicose veins: a varicographic analysis leading to a new practical classification. *Br J Surg* 1995; 82: 60–62. doi:10.1002/bjs.1800820121
- [9] Zollmann M, Zollmann C, Zollmann P et al. Recurrence types 3 years after endovenous thermal ablation in insufficient saphenofemoral junctions. *J Vasc Surg Venous Lymphat Disord* 2021; 9: 137–145. doi:10.1016/j.jvsv.2020.04.021
- [10] Geier B, Mumme A, Hummel T et al. Validity of duplex-ultrasound in identifying the cause of groin recurrence after varicose vein surgery. *J Vasc Surg* 2009; 49: 968–972. doi:10.1016/j.jvs.2008.10.058
- [11] Spinedi L, Stricker H, Keo HH et al. Feasibility and safety of flush endovenous laser ablation of the great saphenous vein up to the saphenofemoral junction. *J Vasc Surg Venous Lymphat Disord* 2020; 8: 1006–1013. doi:10.1016/j.jvsv.2020.01.017
- [12] Müller L, Alm J. Feasibility and potential significance of prophylactic ablation of the major ascending tributaries in endovenous laser ablation (EVLA) of the great saphenous vein: A case series. *PLoS One* 2021; 16: e0245275 doi:10.1371/journal.pone.0245275
- [13] Hartmann K. Endovenous (minimally invasive) procedures for treatment of varicose veins: The gentle and effective alternative to high ligation and stripping operations. *Hautarzt* 2020; 71: 67–73. doi:10.1007/s00105-019-04532-y
- [14] Müller L, Alm J. Feasibility and technique of endovenous laser ablation (EVLA) of recurrent varicose veins deriving from the sapheno-femoral junction-A case series of 35 consecutive procedures. *PLoS One* 2020; 15: e0235656 doi:10.1371/journal.pone.0235656
- [15] Hinchliffe RJ, Ubhi J, Beech A et al. A prospective randomised controlled trial of VNUS closure versus surgery for the treatment of recurrent long saphenous varicose veins. *Eur J Vasc Endovasc Surg* 2006; 31: 212–218. doi:10.1016/j.ejvs.2005.07.005
- [16] van Groenendaal L, van der Vliet JA, Flinkenflögel L et al. Treatment of recurrent varicose veins of the great saphenous vein by conventional surgery and endovenous laser ablation. *J Vasc Surg* 2009; 50: 1106–1113. doi:10.1016/j.jvs.2009.06.057
- [17] van Groenendaal L, Flinkenflögel L, van der Vliet JA et al. Conventional surgery and endovenous laser ablation of recurrent varicose veins of the small saphenous vein: a retrospective clinical comparison and assessment of patient satisfaction. *Phlebology* 2010; 25: 151–157. doi:10.1258/phleb.2009.009044
- [18] Theivacumar NS, Gough MJ. Endovenous laser ablation (EVLA) to treat recurrent varicose veins. *Eur J Vasc Endovasc Surg* 2011; 41: 691–696. doi:10.1016/j.ejvs.2011.01.018
- [19] Nwaejike N, Srodon PD, Kyriakides C. Endovenous laser ablation for the treatment of recurrent varicose vein disease – A single centre experience. *International Journal of Surgery* 2010; 8: 299–301. doi:10.1016/j.ijsu.2010.02.012
- [20] Turtulici G, Furino E, Dedone G et al. Percutaneous treatment with radiofrequency ablation of varicose veins recurring after vein stripping surgery A preliminary study. *Ann Ital Chir* 2017; 6: 438–442
- [21] Cavallini A, Marcer D, Ferrari Ruffino S. Endovenous laser treatment of groin and popliteal varicose veins recurrence. *Phlebology* 2018; 33: 195–205. doi:10.1177/0268355516687865