Artikel online veröffentlicht: 12.03.2021

Vaskuläre Malformationen – Anamnese und Klinik als wichtiges Werkzeug auf dem Weg zur Diagnose

The Importance of anamnesis and clinical examination in the diagnosis of vascular malformations

Autoren
J. Petersen, C. Hutchinson, G. Zinser, M. Holtsche, M. Thode, Birgit Kahle

Institut
Klinik für Dermatologie, Venerologie und Allergologie, UKSH Campus Lübeck

Schlüsselwörter
lymphatische Malformation, Melkersson-Rosenthal-Syndrom, Cheilitis granulomatose, Lymphödem

Keywords
lymphatic malformation, melkersson-Rosenthal syndrome, cheilitis granulomatosa, lymph edema

online publiziert 12.03.2021

Bibliografie
Phlebologie 2021; 50: 115–118
DOI 10.1055/a-1391-9786
ISSN 0939-978X
© 2021. Thieme. All rights reserved.
Georg Thieme Verlag KG, Rüdigerstraße 14, 70469 Stuttgart, Germany

Korrespondenzadresse
Prof. Dr. med. Birgit Kahle
Klinik für Dermatologie, Venerologie und Allergologie
Universitätsklinikum Schleswig-Holstein Campus Lübeck, Ratzeburger Allee 160, 23538 Lübeck, Deutschland
Birgit.Kahle@uksh.de

ZUSAMMENFASSUNG

Vaskuläre Malformationen sind eine heterogene Gruppe von embryonalen Gefäßfehlbildungen, welche als venöse, arterielle, lymphatische oder kombinierte Anomalien auftreten können [1–4]. Typischerweise sind diese bereits bei Geburt vorhanden. VMF sind äußerst variabel im klinischen Erscheinungsbild, je nachdem welche Gefäße betroffen sind.
Bei vorwiegend lymphatischen Malformationen steht die Schwellung der betroffenen Körperregion im Vordergrund [5]. Kapilläre Malformationen treten in der Regel als Naevus flammeus in Erscheinung. Die Erweiterung von Kapillargefäßen führt zu einer permanenten lividen Rötung im Hautniveau des betroffenen Areals.
Dieser Fall beschreibt einen Patienten mit einer ausgedehnten kombinierten venös-kapillären und lymphatischen Malformation mit Betonung des Gesichts, des Rückens und der unteren Extremität. Aufgrund der auffälligen Schwellung der Unterlippe wurde er mit der Verdachtsdiagnose eines Melkersson-Rosenthal-Syndroms in unserer Ambulanz vorstellig.

ABSTRACT

Vascular malformations are a heterogeneous group of embryonic vascular malformations, which can occur as venous, arterial, lymphatic or combined anomalies [1–4]. Typically these are already present at birth. VMF are extremely variable in clinical appearance, depending on which vessels are affected.
With predominantly lymphatic malformations, the swelling of the affected body region is in the foreground [5].
Capillary malformations usually appear as a nevus flammeus. The expansion of the capillary vessels leads to permanent livid reddening in the skin level of the affected area.
This case describes a patient with an extensive combined venous-capillary and lymphatic malformation with emphasis on the face, back and lower extremity. Due to the noticeable swelling of the lower lip, he came to our clinic with the suspected diagnosis of Melkersson-Rosenthal syndrome.

Kasuistik

Anamnese

Ein 43-jähriger Patient stellte sich aufgrund einer schmerzlosen Schwellung der Unterlippe in unserer operativen/phlebologischen Sprechstunde vor. Die Schwellung habe sich vor allem in den letzten 8 Monaten deutlich größenprogredient gezeigt. Extern wurde der Verdacht eines Melkersson-Rosenthal-Syndroms gestellt und deshalb eine Behandlung mit Kortison und Antihistaminika durchgeführt. Diese sei erfolglos gewesen, weshalb zur Diagnosesicherung bei uns eine Probebiopsie der Unterlippe erfolgen sollte.

Auf Nachfrage berichtete der Patient über eine seit der Geburt linksseitig im Vergleich zur Gegenseite vergrößerte Zunge sowie eine Schwellung der linken Wange. Des Weiteren trage er seit dem 12. Lebensjahr Kompressionsstrümpfe. Im Alter von 15 Jah-

Dieses Dokument wurde zum persönlichen Gebrauch heruntergeladen. Vervielfältigung nur mit Zustimmung des Verlages.

▶ **Abb. 1** Schwellung der Unterlippe bei Erstvorstellung. Quelle: Hautklinik Universitätsklinikum Schleswig-Holstein.

▶ **Abb. 2** Schwellung der Unterlippe und Zunge. Quelle: Hautklinik Universitätsklinikum Schleswig-Holstein.

ren erfolgte anamnestisch bei Varikose beidseits die Entfernung von Krampfadern. Dies führte jedoch nur zu einer temporären Besserung der Beinödeme.

Diagnostik

Hautbefund bei Erstvorstellung:

Es zeigte sich eine linksseitig betonte massive ödematöse Schwellung der Unterlippe mit knotigen Anteilen sowie eine teigige Schwellung der linken Wange ohne Fazialisparese. Des Weiteren präsentierte sich eine asymmetrisch vergrößerte Zunge (▶ **Abb. 1, 2**).

Außerdem bestand eine sehr zarte Rötung der rechten Gesichtshälfte mit Teleangiektasien im Sinne einer kapillären Malformation.

Bei der Inspektion des gesamten Integuments fielen vor allem ausgeprägte Lymphödeme mit Betonung der Füße sowie teils großkalibrige Varizen an beiden Unterschenkeln auf (▶ **Abb. 3**). Weiterhin zeigten sich multiple Nävi flammei im Bereich des Körperstamms und der Extremitäten (▶ **Abb. 4**).

▶ **Abb. 3** Lymphödem und N. flammeus an den Unterschenkeln. Quelle: Hautklinik Universitätsklinikum Schleswig-Holstein.

Histologie Unterlippe

Eine tiefe Probeexzision der Unterlippe ergab neben ödematösem Bindegewebe und kleineren Granulomen dilatierte Lymphgefäße mit histiozytären Zellen sowie einzelne mehrkernige Riesenzellen vereinbar mit einer vaskulären Malformation. Ferner zeigte sich kein Anhalt für ein Melkersson-Rosenthal-Syndrom (▶ **Abb. 5**).

Verlauf

Die oben beschriebene Symptomatik passte nicht zu einem Melkersson-Rosenthal-Syndrom. In Zusammenschau des klinischen Befundes mit der Anamnese stellten wir die Diagnose einer kombinierten kapillären und lymphatischen Malformation, was histologisch auch bestätigt wurde.

Therapeutisch führten wir 2-mal täglich eine Entstauungstherapie mittels intermittierender pneumatischer Kompression sowie eine tägliche manuelle Lymphdrainage im Gesicht und an den Beinen durch. Es zeigte sich ein sehr gutes Ansprechen auf die Therapie mit deutlicher Reduktion des Lymphödems der Beine und

Dieses Dokument wurde zum persönlichen Gebrauch heruntergeladen. Vervielfältigung nur mit Zustimmung des Verlages.

▶ **Abb. 4** N. flammei am Stamm. Quelle: Hautklinik Universitätsklinikum Schleswig-Holstein.

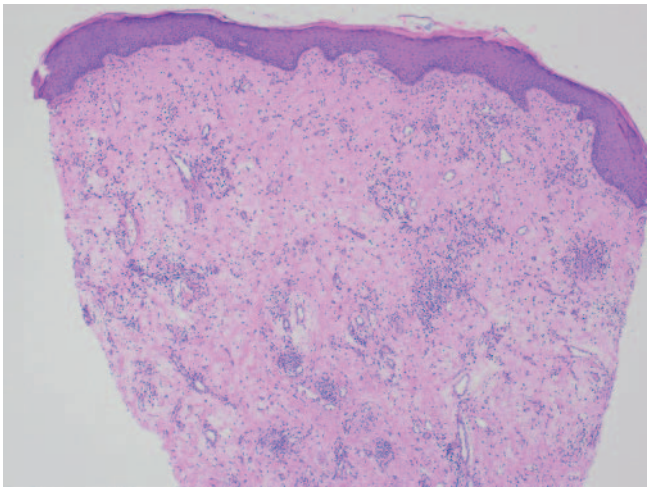

▶ **Abb. 5** Histologie aus der Unterlippe. Quelle: Hautklinik Universitätsklinikum Schleswig-Holstein.

▶ **Abb. 6** Befund Unterlippe nach Probeentnahme. Quelle: Hautklinik Universitätsklinikum Schleswig-Holstein.

Verbesserung der Mobilität. Anschließend erfolgte eine Weiterbehandlung in einer spezialisierten Fachklinik für Lymphologie mit Fortführung der Entstauungstherapie mittels intermittierender pneumatischer Kompression sowie manueller Lymphdrainage an den oberen und unteren Extremitäten sowie im Gesicht.

Im Bereich der Entnahmestelle der Probebiopsie zeigte sich bereits ein deutlicher Rückgang der ödematösen Schwellung (▶ **Abb. 6**), sodass wir aktuell eine chirurgische Lippenreduktion geplant haben.

Diskussion

Die Einteilung von vaskulären Anomalien erfolgt in einer einheitlichen, fachübergreifenden Klassifikation basierend auf den Überlegungen der International Society for the Study of Vascular Anomalies (ISVAA) [6]. Gefäßtumoren werden hierbei von Gefäßmalformationen (GM) unterschieden [7].

Zu den GM zählen kapilläre, venöse, arteriovenöse und lymphatische Fehlbildungen. Auch können, wie in dem oben beschriebenen Fall, kombinierte Malformationen vorliegen. Lymphatische und kapilläre Malformationen sind schon bei Geburt vorhanden, treten aber nicht immer sofort in Erscheinung. Hierbei handelt es sich um Gefäßmalformationen mit niedrigem oder fehlendem Fluss (Slow-Flow) [8]. Die kapillären Malformationen stellen sich als kutane Teleangiektasien und als Naevus flammeus dar.

Das lymphatische System spielt eine wichtige Rolle bei der Aufrechterhaltung des interstitiellen Flüssigkeitsgleichgewichts, bei Immunreaktionen und der Aufnahme von Lipiden und fettlöslichen Nährstoffen aus dem Darm. Folglich können Personen mit lymphatischen Malformationen erheblichen Morbiditäten unterliegen. Im Vordergrund stehen lokalisierte, teils sehr ausgeprägte Lymphödeme der betroffenen Körperregionen [9]. Häufig kommt es wie bei dem hier vorgestellten Patienten zu einer lokalisierten oder auch Extremitäten-bezogenen Schwellung, vorzugsweise im Kopf/Hals-Bereich [10].

Das Melkersson-Rosenthal-Syndrom (MRS) hingegen ist eine seltene, erworbene granulomatöse Erkrankung, welche durch eine Trias von Symptomen gekennzeichnet wird: progredientes orofaziales Ödem, rezidivierende Fazialisparese sowie eine Zungenfurchung (Lingua plicata). Das häufigste Symptom ist ein orofaziales Ödem im Sinne einer Schwellung der Lippen.

Bei unserem Patienten hat die auffällige Schwellung der Unterlippe zunächst zur Verdachtsdiagnose eines MRS geführt. Allerdings bestand keine Fazialisparese bei Vorstellung in unserer Klinik – auch die Anamnese war dahingehend leer. Der Zungenbefund zeigte eine einseitige angedeutete Lingua plicata, die aber eher auf eine lymphatische Stauung zurückzuführen war als auf eine granulomatöse Entzündung. Obwohl der klinische Verdacht eher einer kombinierten venös-kapillär-lymphatischen Malformation entsprach, führten wir eine repräsentative Probebiopsie der

Dieses Dokument wurde zum persönlichen Gebrauch heruntergeladen. Vervielfältigung nur mit Zustimmung des Verlages.

Unterlippe durch, um ein MRS sicher ausschließen zu können. Die Histologie entsprach einer lymphatischen Malformation (s. ▶ **Abb. 5**).

Einen großen Stellenwert besitzt bei der Diagnostik von Gefäßmalformationen neben der ausführlichen Anamneseerhebung eine komplette klinische Ganzkörperuntersuchung, wobei die Inspektion des Hautorgans mitsamt den einsehbaren Schleimhäuten im Vordergrund steht. In unserem Fall wird dies auch sehr deutlich. Zusätzlich stehen bildgebende Verfahren wie Sonografie und Magnetresonanztomografie zur Verfügung.

Bei unserem Patienten veranlassten wir ein MRT des Kopfes und der Halsweichteile mit der Frage nach der Ausdehnung möglicher tieferliegender Anteile der lymphangiomatösen Malformation oder dem Vorliegen möglicher weiterer arteriovenöser Fehlbildungen. Eine weitere tiefere tumoröse Ausdehnung konnte ausgeschlossen werden, auch zeigten sich keine Zysten mit typischem Anreicherungsmuster.

Therapeutisch stellt, unabhängig vom klinischen Stadium, die komplexe physikalische Entstauungstherapie (KPE) die Behandlung der Wahl dar, bestehend aus Bewegung, manueller Lymphdrainage (MLD), ggf. kombiniert mit sequenzieller intermittierender pneumatischer Kompressionstherapie (SIPK), sowie dem konsequenten Tragen von Kompressionsstrümpfen [11]. Bezogen auf die Befunde an den Unterschenkeln profitierte unser Patient von diesen Maßnahmen, die in unserer Klinik begonnen wurden und in einer lymphologischen Spezialklinik intensiviert wurden. Er führt die komplexen Therapiemaßnahmen mittlerweile erfolgreich in seinem häuslichen Umfeld durch. Im Bereich der Unterlippe führt eine manuelle Lymphdrainage lediglich zu einer leichten Abschwellung.

Im Kopf-Hals-Bereich stellen eine chirurgische Exzision oder eine bildgesteuerte Sklerotherapie die Therapieoptionen der Wahl dar [12, 13]. Auffällig ist bei unserem Patienten die anhaltende Reduktion des Unterlippenvolumens nach der Probenentnahme. Daher stellt sich die Frage nach einer operativen Therapie der Unterlippe im weiteren Verlauf. Diese ist in naher Zukunft geplant.

Dieser Fall macht deutlich, dass eine vermeintlich typische Symptomatik für eine Erkrankung auch ein Symptom im Rahmen einer anderen Erkrankung sein kann. Ferner wird anhand unseres Falles die Vielgestaltigkeit der Klinik und die Komplexität der Therapie von vaskulären Malformationen deutlich.

Interessenkonflikt

Die Autorinnen/Autoren geben an, dass kein Interessenkonflikt besteht.

Literatur

[1] Cahill AM, Nijs EL. Pediatric vascular malformations: Pathophysiology, diagnosis, and the role of interventional radiology. Cardiovascular and Interventional Radiology 2011; 34 (4): 691–704. doi:10.1007/s00270-011-0123-0

[2] Garzon MC, Huang JT, Enjolras O et al. Vascular malformations: Part I. Journal of the American Academy of Dermatology 2007; 56 (3): 353–370. doi:10.1016/j.jaad.2006.05.069

[3] Sierre S, Teplisky D, Lipsich J. Vascular malformations: An update on imaging and management. Archivos Argentinos de Pediatria 2016; 114 (2): 167–176

[4] Wassef M, Blei F, Adams D et al. Vascular anomalies classification: Recommendations from the International Society for the Study of Vascular Anomalies. Pediatrics 2015; 136 (1): e203–e214

[5] Breslin JW, Yang Y, Scallan JP et al. Lymphatic Vessel Network Structure and Physiology. Compr Physiol 2018; 9 (1): 207–299. Published 2018 Dec 13. doi:10.1002/cphy.c180015

[6] Wassef M, Blei F, Adams D et al. ISSVA Board and Scientific Committee. Vascular Anomalies Classification:Recommendations From the International Society for the Study of Vascular Anomalies. Pediatrics 2015; 136 (1): e203–e214

[7] Mulliken JB, Glowacki J. Hemangiomas and vascular malformations in infants and children: a classification based on endothelial characteristics. Plast Reconstr Surg 1982; 69: 412–422

[8] Jackson IT, Carreño R, Potparic Z et al. Hemangiomas, lymphatic malformations and lymphovenous malformations: classification and methods of treatment. Plast Reconstr Surg 1993; 91 (7): 1216–1230

[9] Browse NL, Stewart G. Lymphoedema: pathophysiology and classification. J Cardiovasc Surg (Torino) 1985; 26: 91–106

[10] Moukaddam H, Pollak J, Haims AH. MRI characteristics and classification of peripheral vascular malformations and tumors. Skeletal Radiol 2009; 38: 535–547

[11] Casley-Smith JR, Mason MR, Morgan RG et al. Complex physical therapy of the lymphedematous leg. Int J Angio 1995; 4: 134–142

[12] Eivazi B, Werner JA. Extrakranielle vaskuläre Fehlbildungen (Hämangiome und vaskuläre Malformationen) im Kindes- und Jugendalter – Diagnostik, Klinik und Therapie. Laryngo-Rhino-Otologie 2014; 93 (Suppl. 1): 185–202. doi:10.1055/s-0033-1363216

[13] Wiegand S, Zimmermann A, Eivazi B et al. Lymphatic malformations involving the parotid gland. Eur J Pediatr Surg 2011; 21: 242–245

Dieses Dokument wurde zum persönlichen Gebrauch heruntergeladen. Vervielfältigung nur mit Zustimmung des Verlages.