Article published online: 2021-01-21

Die Untersuchung der Hand in der Videosprechstunde

Examining the Hand in the Video Consultation

Autoren

Kristian Welle[1], Stefan Täger[2], Roslind Karolina Hackenberg[2], Alexander Markowetz[3], Frank Alexander Schildberg[1], Christof Burger[1], Dieter Christian Wirtz[1], Tom Jansen[1], Koroush Kabir[1]

Institute

1 Klinik und Poliklinik für Orthopädie und Unfallchirurgie, Universitätsklinikum Bonn, Deutschland
2 Klinik und Poliklinik für Orthopädie und Unfallchirurgie, Hand- und Plastisch-Rekonstruktive Unfallchirurgie, Universitätsklinikum Bonn, Deutschland
3 Fachbereich Mathematik und Informatik, Philipps-Universität Marburg, Deutschland

Schlüsselwörter

Telemedizin, Videosprechstunde, Hand, Untersuchung, COVID-19

Key words

telemedicine, video consultation, hand, examination, COVID-19

online publiziert 21.01.2021

Bibliografie

Z Orthop Unfall 2021; 159: 202–208

DOI 10.1055/a-1304-3593

ISSN 1864-6697

© 2021. Thieme. All rights reserved.

Georg Thieme Verlag KG, Rüdigerstraße 14, 70469 Stuttgart, Germany

Korrespondenzadresse

PD Dr. med. Koroush Kabir
Klinik und Poliklinik für Orthopädie und Unfallchirurgie, Universitätsklinikum Bonn
Venusberg-Campus 1, 53105 Bonn, Deutschland
koroushkabir@yahoo.com

Zusätzliches Material finden Sie unter https://doi.org/10.1055/a-1304-3593

ZUSAMMENFASSUNG

Hintergrund Videosprechstunden können bei Social Distancing in der COVID-19-Pandemie die Patientenversorgung unterstützen. Während zur Einholung handchirurgischer Fach- und Zweitmeinungen über Bildbefunde eine gute Literaturlage vorliegt, fehlt diese für die Videosprechstunde. Dies soll mit der vorliegenden Machbarkeitsstudie zur handchirurgischen Befunderhebung per Video nachgeholt werden.

Methoden Ein strukturierter Untersuchungsbogen wurde entworfen zur Abfrage der Anamnese und Untersuchung von Motorik, Sensibilität, Kraft sowie spezifischer Funktionstests an der Hand. 30 Untersuchungen an jeweils beiden Händen wurden per Videosprechstunde und nachfolgend in direktem Kontakt durchgeführt und miteinander verglichen.

Ergebnisse Bei 4560 Bewegungsumfängen an der Hand zeigte sich eine hohe Korrelation zwischen den Messmethoden von R = 0,995 (p < 0,0001, Konfidenzintervall 0,9946–0,9954). Dabei zeigten bei der videobasierten Untersuchung 84,6 % der Messwerte eine Abweichung von weniger als 5° im Vergleich mit der direkten Untersuchung, 92,8 % weniger als 10° Abweichung. Eine gute Übereinstimmung zeigte sich auch bei der Anamnese. Die orientierende Untersuchung von Sensibilität, Funktion und Kraft ist mit einfachen Hilfsmitteln gut möglich in der Videosprechstunde. Defizite zeigen sich bei der Erkennung von Narben, bei differenzierten Funktionstests sowie durch das Fehlen haptischer Befunde.

Schlussfolgerung Die Untersuchung der Hand in der Videosprechstunde erlaubt eine sehr gute Untersuchung des Bewegungsumfanges an den Gelenken der Hand, die Aufnahme der Beschwerden und eine Eingrenzung der Befunde. Sie kann die traditionelle Fachsprechstunde mit direktem Kontakt nicht vollständig ersetzen, stellt jedoch eine sinnvolle Ergänzung dar und besitzt eine Berechtigung über die aktuelle COVID-19-Pandemie hinaus.

ABSTRACT

Background Video consultations could support patient care in hand surgery during social distancing in the COVID-19 era. According to the literature, images of hand and fingers can support telediagnosis in hand emergencies. We present this feasibility study on online video consultation in hand surgery.

Methods A structured examination was designed to query the medical history and examine motor skills, sensitivity, strength and function tests of the hand. Thirty examinations on both hands were carried out by online video consultation, then in direct contact and compared with each other.

Results With 4560 evaluated range of movement of the hand and finger joints, there was a high correlation between the measurement methods of R = 0.995 (p < 0.0001, confidence interval 0.9946–0.9954). In the video-based examination, 84.6 % of the measured values showed a deviation of less than 5° compared to the direct examination, 92.8 % less than 10° deviation. Good accordance was also found in the patient's

This document was downloaded for personal use only. Unauthorized distribution is strictly prohibited.

medical history. An estimating examination of sensitivity, function and strength during video examination is feasible with simple auxiliary aids. Deficits are evident in the detection of scars, in function tests and the absence of haptic findings.
Conclusion Online video consultation allows hand examination with sufficient documentation of hand and finger movements (range of motion) and proper evaluation of symptoms. It cannot replace direct examination but complement patient care in hand surgery even beyond the current COVID-19 pandemic.

Einleitung

Im Rahmen der Covid-19-Pandemie und dem verordneten Lockdown wurden geplante Sprechstunden aller Fachbereiche abgesagt und Patienten auf einen späteren Termin verschoben. Eine Möglichkeit zur Betrachtung und Beratung von Patienten bietet dabei die Telemedizin. Die Untersuchung von Händen liegt dabei nahe, da beide Extremitäten relativ problemlos „in die Kamera gehalten“ werden können. In den vergangenen Jahren konnte bereits gezeigt werden, dass die Telemedizin für die Einholung von Expertenmeinungen genutzt werden kann [1]. Gerade in ländlichen oder dünn besiedelten Gebieten erlaubt dies eine anspruchsvolle Medizin [2]; die Nutzung kann dort auch die Anzahl an Transfers von Patienten mit Handverletzungen vermindern [3]. Ebenso können telemedizinische Visiten die postoperative Versorgung unterstützen [4]. Bislang war die Telemedizin jedoch auf die Zusendung und Auswertung von Befunden fokussiert. So erlauben elektronisch versandte Röntgenbilder [5] sowie die Anfertigung und Zusendung von Smartphonebildern der Hand eine zuverlässige Behandlung und Nachuntersuchung [6]. Der technische Fortschritt mit flächendeckender Versorgung mit Computern, Tablets und schnellem Internet macht die Durchführung einer Videosprechstunde für die Hand problemlos möglich [7]. Die Qualität der Bilder und Videos in Echtzeit eröffnet exzellente Möglichkeiten der handchirurgischen Untersuchung und Behandlung über die Ära von COVID-19 hinaus.

Die Videosprechstunde erlaubt die direkte Interaktion zwischen Arzt und Patient auch ohne körperlichen Kontakt. Dabei können ärztliche Fragen und Anweisungen während des Gespräches und der Untersuchung direkt umgesetzt und betrachtetet werden. Trotz zunehmender Nutzung telemedizinischer Verfahren gibt es bislang nach unserer Kenntnis keine wissenschaftlichen Daten, die den vollständigen Untersuchungsablauf der Hand in der Videosprechstunde mit dem klassischen Arzt-Patienten-Kontakt vergleichen.

Ziel dieser Studie ist, die handchirurgische Videosprechstunde mit der konventionellen Handsprechstunde zu vergleichen.

Material und Methoden

Kollektiv und Datenerfassung

30 Untersuchungen an 60 Händen wurden 2-mal nacheinander durchgeführt; zuerst räumlich getrennt über eine Videosprechstunde (VS) und anschließend mit direktem Kontakt (DK) durch denselben Arzt. Ausgewählt und betrachtet wurden dabei 5 einseitige Pathologien der Hand (Dupuytren D V Grad II, Digitus saltans D IV, subkapitale MHK-V-Fraktur (MHK: Mittelhandknochen), eine Skaphoidpseudarthrose sowie eine Tendovaginitis de Quervain) durch 6 Oberärzte für Orthopädie und Unfallchirurgie einer deutschen Universitätsklinik.

Für die Videosprechstunde wurde der Aufbau genutzt, welcher bei der regelhaften Durchführung der Videosprechstunde in der eigenen Klinik zum Einsatz kommt. Aufseiten des Probanden bzw. Patienten wie auch des Arztes sind dies ein Computer mit 23-Zoll-Bildschirm, HD-Webcam mit eingebautem Mikrofon und Audioausgabe (HP EliteDesk 800 G1, HP EliteDisplay E232, CA, USA; Logitech C920 CA, USA). Die Übertragung von Video und Audio erfolgte in Echtzeit, wobei beide Teilnehmer durch ein geteiltes Bild jederzeit sowohl sich selbst wie auch den Gesprächspartner sehen konnten. Der Untersucher hatte zusätzlich die Möglichkeit, Bildschirmfotos aufzunehmen (Snipping Tool, Microsoft, WA, USA) und durch das Einzeichnen von Hilfslinien Winkelgrade zu messen.

Die Untersuchung erfolgte in einem Raum der eigenen Klinik ohne die Unterstützung durch Angehörige oder medizinisches Personal. Für die Betrachtung der Machbarkeit ohne Interferenz einer Untersucherabhängigkeit erfolgten jeweils beide Untersuchungen durch denselben Arzt.

Sämtliche Untersuchungen wurden nach ausführlicher Aufklärung und Einwilligung durchgeführt. Die Studie wurde von der zuständigen Ethikkommission unserer Klinik vorab genehmigt (IRB #163/20).

Organisation der Untersuchung

Die Erstuntersuchung erfolgte zuerst per Videosprechstunde (VS), anschließend und durch den gleichen Untersucher auf klassische Weise in direktem Kontakt (DK). Zur Strukturierung von Untersuchung und Ergebniserfassung wurde ein systematischer Frage- und Untersuchungsbogen ausgearbeitet und bei allen Untersuchungen verwendet (Anhang 1). Enthalten sind Auswahlfragen zur Anamnese, Skizzen zur Einzeichnung festgestellter Befunde und Abfragen der Bewegungsumfänge der Gelenke. Des Weiteren wurden Auswahlfragen für die Untersuchung der Kraft, für motorische Funktions- und Nerventests sowie für Untersuchungsbefunde bei häufigen Krankheitsbildern gestellt. Für die zügige Dokumentation von Normalbefunden bestand die Möglichkeit zur Auswahl vorbelegter Normalwerte.

Die Erhebung der handspezifischen Anamnese erfolgte direkt während der Videountersuchung. Für die Inspektion, die Erhebung der Bewegungsumfänge und die nachfolgenden Untersuchungsabläufe führte der Untersucher die geforderten Bewegungen und Manipulationen vor der Kamera vor mit direkter Kontrolle und Anpassung an das Verhalten des zu Untersuchenden. Für die Überprüfung der Kraft sowie der Bewegung unter Last in der Videosprechstunde wurde eine dünnwandige 1,5-l-PET-Fla-

This document was downloaded for personal use only. Unauthorized distribution is strictly prohibited.

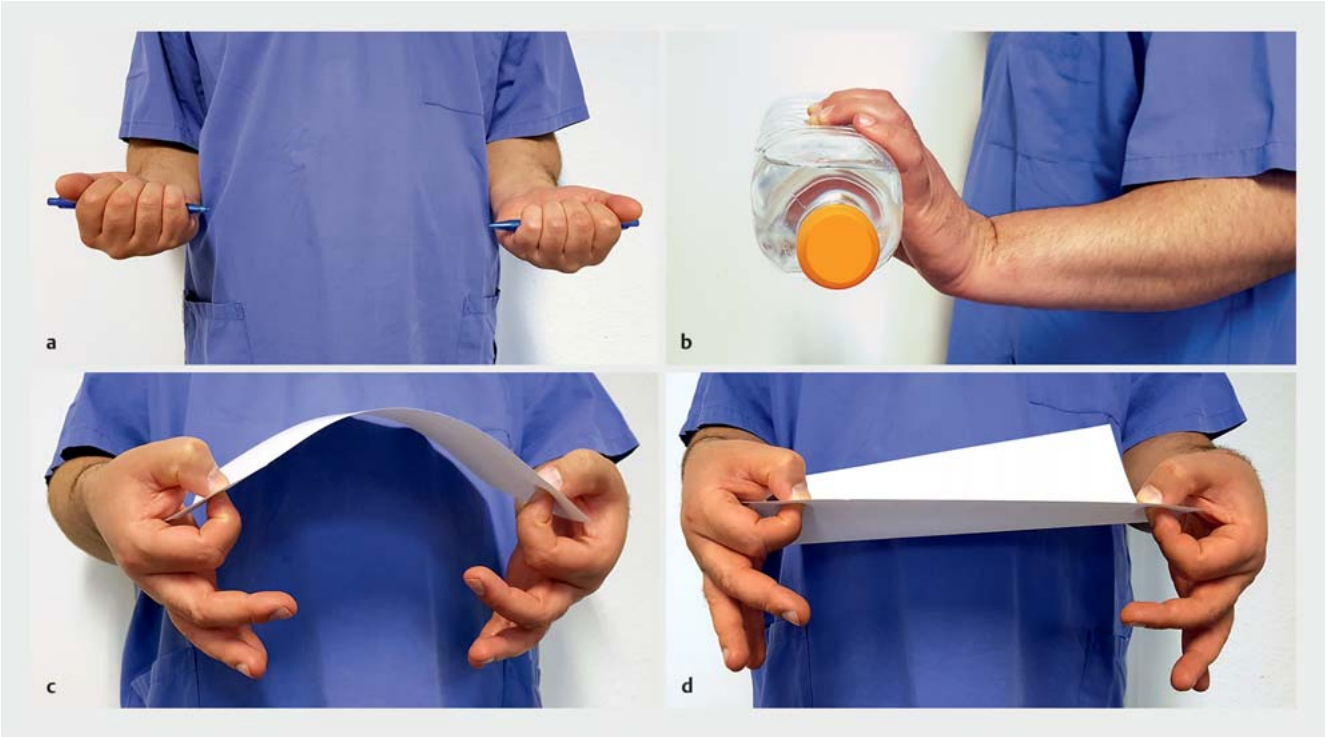

▶ **Abb. 1** **a** Supination stehend mit am Körper angelegten Ellenbogen. **b** Dorsalextension der mit einer befüllten Flasche belasteten und pronierten Hand. **c, d** Halten und Spannen eines Blattes Papier im Spitzgriff zwischen Daumen und Zeigefinger.

sche mit ⅔-Füllung, für die Untersuchung der Griffarten Spitz-, Schlüssel- und Grobgriff sowie der Fingerfunktion entsprechend dem Intrinsic-Test ein Blatt Papier verwendet. Für die Überprüfung der Nerven wurden Bewegungsabfolgen abgefragt, zum Ausschluss von Nervenkompressionssyndromen wurden Druckpunkte vorgeführt und die korrekte Durchführung im Videobild kontrolliert. Häufige Krankheitsbilder wurden separat abgefragt über typische Schmerzlokalisationen, Funktions- und Belastungstests. Schließlich wurden die Diagnose und das weitere Prozedere notiert.

Bei der folgenden klassischen Untersuchung (DK) wurde der Untersuchungsbogen in gleicher Weise nochmals vollständig abgearbeitet. Für die Messung der Bewegungsumfänge stand dem Untersucher zusätzlich ein Goniometer zur Verfügung.

Untersuchungsablauf (VS)

Die Untersuchung begann jeweils mit der Erhebung der Anamnese und der Schilderung von Beschwerden. Aktiv nachgefragt wurden Auftreten und zeitlicher Verlauf der Beschwerden, Unfälle oder vermehrte Handbelastungen, Intensität der Schmerzen (VAS) sowie andere Beschwerden, z. B. von Ellenbogen und Halswirbelsäule. Die nach Aufforderung demonstrierten beschwerdehaften Handareale wurden auf Handskizzen übertragen. Durch das Demonstrieren beider Hände in die Kamera erfolgte eine Inspektion mit Notation von Schwellung, Rötung, Hämatomen, Atrophie/Hypertrophie, Narben und Deformitäten. Befunde wurden durch aktives Nachfragen komplettiert.

Die Palpation der Hände wurde durch den Probanden selbst durchgeführt nach Anweisung und Vorführung des Untersuchers. Abgefragt wurden dabei Schmerzen, Überwärmung und Sensibilität mit Abgrenzung von Dysästhesie und Anästhesie. Auch diese Befunde wurden in die Skizzen der Hände übernommen.

Die weitere Untersuchung der Funktion erfolgte durch einen vom Untersucher vorgeführten Bewegungsablauf. Beginnend mit der Vorführung der Pronation und Supination im Stand mit angelegten Ellenbogen (▶ **Abb. 1 a**), weiter im Sitzen mit der Dorsalextension und Palmarflexion sowie Ulnar-/Radialduktion im Handgelenk wurden schließlich die Bewegungsausmaße der Daumen- und Fingergelenke im Seitenvergleich aufgenommen und notiert.

Der Untersuchungsbogen bot neben den Abbildungen der Messpunkte sowohl Platz zur Dokumentation der Bewegungsausmaße als auch vorgedruckte Normalwerte zum Ankreuzen.

Untersuchungen zur Kraft wurden unter Zuhilfenahme einer teilweise gefüllten Kunststoffflasche durchgeführt. Vorzuführen waren jeweils mit der befüllten Flasche in der Hand und bei gebeugtem Ellenbogen eine Dorsalextension mit proniertem Handgelenk (▶ **Abb. 1 b**), eine Palmarflexion mit supiniertem Handgelenk, eine schnelle Pronation-Supination-Wechselbewegung sowie ein kräftiges Zusammendrücken der Flasche. Unter voller Kraft sollte bei Letzterem die dünnwandige Flasche eine Verformung aufweisen und/oder Verformungsgeräusche zu hören sein. Unterteilt wurden die Kraftgrade in kräftig (3 – voll durchführbar), schwierig (2 – Durchführung eingeschränkt), schwach (1 – Bewegungen nur ohne Flasche) und nicht möglich (0).

This document was downloaded for personal use only. Unauthorized distribution is strictly prohibited.

Motorische Funktionstests wurden mit dem Daumen-Fingerkuppen-Kontakt und dem Spitz-, Schlüssel-, Grob- und Hohlhandgriff überprüft. Ein seitengleich starker Spitz- und Schlüsselgriff wurde durch das ruckartige Spannen eines Papierblattes zwischen Daumen und Zeigefinger überprüft (▸ **Abb. 1 c** und **d**). Der Grobgriff durch das Öffnen oder Schließen der Flasche, der Hohlhandgriff durch Halten des Flaschendeckels in der hohlen Hand.

Globale Nerventests wurden in den Untersuchungsablauf integriert. Für den N. radialis wurde die Streckung von Handgelenk und Finger bei gebeugtem Ellenbogen betrachtet, für den R. profundus N. radialis die kraftvolle, schnelle Supination mit gefüllter Flasche. Der N. medianus wurde beim Faustschluss, der Palmarflexion von Hand und Fingern sowie bei der Opponierbarkeit von Daumen und Fingern IV und V geprüft, der N. ulnaris beim Faustschluss beobachtet. Ergänzend wurden die Nn. medianus und ulnaris betrachtet durch die mit der befüllten Flasche belastete Flexion der supinierten Hand und Überprüfung mit dem Ochsner-Test (N. medianus) und Intrinsic-Test (N. ulnaris), der Letztere durch Halten eines Blattes Papier zwischen dem IV. und V. Finger.

Die Palpation wurde symptomorientiert als punktueller Schmerzprovokationstest durchgeführt mit Nachahmung der vom Untersucher vorgeführten Bewegungen und Druckpunkte. Pathologisch gewertet wurden Schmerzauslösung oder pathologische Bewegungsmuster. Das Pronatorlogensyndrom (a) wurde durch kraftvolle Pronation mit kräftiger Kompression des Unterarmes durch die andere Hand überprüft, die Loge de Guyon (b) durch kräftigen Druck mit dem Daumen einer Hand auf die Handgelenksbeugefalte der anderen Hand ulnarseitig. Der Karpaltunnel (c) wurde durch einen (kurzen) Phalentest und das Hofmann-Tinel-Zeichen evaluiert, der Sulcus ulnaris (d) durch Druck ebendort. Weitere Untersuchungen waren Schmerzen beim kräftigen Faustschluss, beim belasteten Aufstützen mit der flachen Hand auf dem Tisch oder Druckschmerz über dem Handgelenk palmar mittig und radial für die skapholunäre Dissoziation (e) und skaphoidzentrierte Pathologien (f). Angeleitete Untersuchungen waren ferner Druckschmerzen über dem Sattelgelenk sowie bei Stauchen und Drehen des Daumens als angeleiteter Grind-Test für die Rhizarthrose (g); Druckschmerz über dem 1. Strecksehnenfach und ein positiver Finkelstein-Test unter Anleitung für die Tendovaginitis de Quervain (h); ein Druckschmerz über dem Ringband mit provozierten Schmerzen bei fokussiertem Druck und Extension des betroffenen Fingers bei Digitus saltans/Ringbandstenose (i), eingeschränkte Extension trotz Unterstützung mit der gesunden Hand und Vernarbungen der Handinnenfläche bei Morbus Dupuytren (j), Schmerzen, Schwellung und Aufklappbarkeit im Daumengrundgelenk bei der ulnaren Seitenbandruptur/Skidaumen (k), Schmerzen und Schwellung mit Verplumpung der Gelenkkonturen bei Arthrose (l), Synovialitis der MCP-Gelenke mit Ulnardeviation der Finger, Streckdefizit und Schwanenhals- oder Knopflochdeformität sowie Schmerzen und ggf. Fehlstellung bei Frakturen von Fingern (m), Metacarpale (n), Carpale (o) oder des distalen Radius (p).

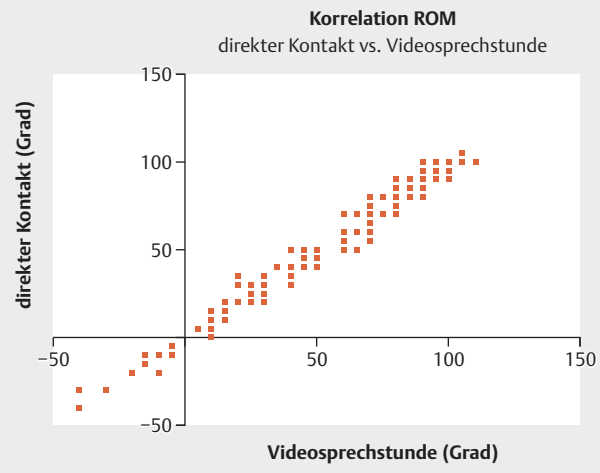

▸ **Abb. 2** Korrelation von mit VS und DK erfassten Bewegungsumfängen an der Hand.

Auswertung

Die Auswertung der Untersuchung und Erstellung der Grafiken erfolgte mittels Graphpad Prism (v 8.4.2, Graphpad Software LLC, CA, USA). Für die Bewegungsumfänge wurden für die Messungen per Video (VS), direkt (DK) sowie für die Differenz eine deskriptive Statistik durchgeführt mit Mittelwert, Median, Standardabweichung und -fehler sowie Konfidenzlevel. Das Ausmaß der Übereinstimmung wurde mittels Spearman-Korrelation bestimmt, das Signifikanzniveau mit $p < 0{,}05$ festgelegt. Für Skizzen, Kraft, Funktions- und Provokationstests wurde eine deskriptive und qualitative Auswertung gewählt.

Ergebnisse

Bei 30 Untersuchungen an beiden Händen jeweils per Videosprechstunde und mit direktem Kontakt wurden insgesamt 4560 Einzelwerte des Bewegungsumfanges erhoben.

Es zeigte sich eine signifikante ($p < 0{,}0001$) und hohe Korrelation ($R = 0{,}995$, Konfidenzintervall 0,9946–0,9954) zwischen den Untersuchungsmethoden (▸ **Abb. 2**).

Dabei zeigten bei der videobasierten Untersuchung 84,6 % der Messwerte eine Abweichung von weniger als 5° im Vergleich mit der Untersuchung im direkten Kontakt, 92,8 % weniger als 10° Abweichung (▸ **Abb. 3**).

Bei der Erfassung von Anamnese, Schmerzstärke und -lokalisation zeigten sich die in der videobasierten Untersuchung erfassten Befunde deckungsgleich mit denen in der persönlichen Untersuchung (30 von 30 Untersuchungen). Unterschiede bei der Inspektion der Hände fanden sich bei der Erfassung von Narben. Während bei der persönlichen Untersuchung bei 18 Handuntersuchungen Narben notiert wurden, konnten bei der videobasierten Untersuchung Narben in 8 (44,5 %) Handuntersuchungen erfasst werden, wobei nur 2 (11,1 %) eine vollständige Erfassung zeigten.

This document was downloaded for personal use only. Unauthorized distribution is strictly prohibited.

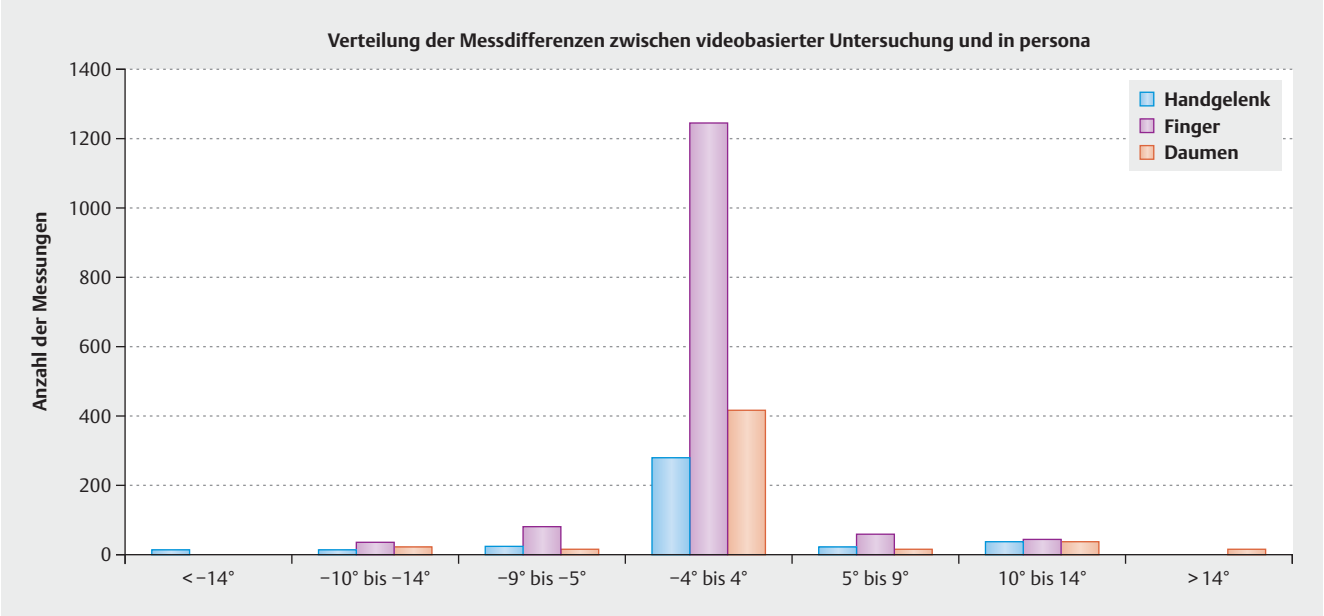

▶ **Abb. 3** Verteilung der Abweichung erfasster Bewegungsumfänge zwischen videobasierter und persönlicher Messung.

Störungen der Sensibilität und Veränderungen der Bemuskelung (Atrophie/Hypertrophie) im Seitenvergleich waren bei den untersuchten Händen nicht vorhanden und wurden deckungsgleich nicht erfasst.

Die vorgeführten motorischen Funktionstests wie auch die vom Untersuchungsbogen vorgegebenen Provokationstests zeigten bei identischer Abfrage ebenfalls eine Übereinstimmung mit deckungsgleicher Notierung. Darüber hinausgehende Untersuchungen, wie die Untersuchung der Kraft mit Einteilung nach Janda oder auch stärker differenzierende Provokationstests, waren in der Videoübertragung mit den zur Verfügung gestellten Hilfsmitteln nicht möglich.

Die einseitigen Pathologien mit ihren krankheitsspezifischen Befunden, einer eingeschränkter Fingerextension und narbigen Einziehung der Haut bei Morbus Dupuytren (j), eine springende Extension des Ringfingers mit Druckschmerz über dem Ringband (i), Schmerzen, Schwellung und Einschränkung des Bewegungsumfanges bei subkapitaler Metacarpalefraktur (n), Schmerzen beim Aufstützen bei veralteter Skaphoidfraktur (f) sowie Druckschmerz über der Strecksehnenscheide und ein positiver Finkelstein-Test bei Tendovaginitis de Quervain (h), wurden in allen Fällen identifiziert und sowohl in der in der Videountersuchung als auch in der persönlichen Untersuchung diagnostiziert.

Diskussion

Die Einführung einer Videosprechstunde in der Handchirurgie während des Lockdowns in der COVID-19-Pandemie war eine Notwendigkeit zur kontaktlosen Patientenversorgung. Für die Einholung einer Fach- oder Zweitmeinung über telemedizinische Konsile wurde bereits der Nutzen bestätigt [8] und die Möglichkeit der Durchführung auch im Rahmen einer orthopädischen Sprechstunde aufgezeigt [9]. Mit Fotografien von Smartphones können Fingerstellung und Fingerbeweglichkeit ähnlich genau gemessen werden wie mit einem Goniometer durch den Untersucher [7]. Unklar war bislang, ob auch handchirurgische Patienten suffizient über die Videosprechstunde erfasst, diagnostiziert und behandelt werden können. Für den 1. Teil dieser Anforderung, der Erfassung, Untersuchung und klinischen Diagnosestellung dient diese Machbarkeitsstudie.

Es sollte geklärt werden, ob bei der Untersuchung in der Videosprechstunde die gleichen Befunde wie in bei der Untersuchung durch den Arzt in direktem Kontakt erhoben werden können. Diesbezüglich wurde ein Ansatz mit identischem Untersucher je Befundkonstellation gewählt. Um eine Änderung des Befundes über die Zeit zu verhindern, erfolgte die Untersuchung jeweils im direkten Anschluss. Dies hat die Fehlerquelle, dass Befunde aus der 1. Untersuchung noch klar gegenwärtig sind. Unter der Annahme, dass die Videountersuchung der Untersuchung mit direktem Kontakt unterlegen ist, wurde deshalb jeweils zuerst die Videountersuchung und anschließend die direkte Untersuchung durchgeführt. Auch der fehlende Wechsel der Untersucher zwischen videobasierter und direkter Untersuchung stellt eine Fehlerquelle im Sinne der Interrater-Reliabilität dar, die nur gemindert wurde durch 6 verschiedene Untersucher je Krankheitsbild. Somit schränken, nach Einschätzung der Autoren, die aufgeführten Begrenzungen die Aussagekraft dieser Studie nicht maßgeblich ein, bei der Möglichkeiten und Problembereiche erkannt und eingeschätzt werden sollten.

Um beide Untersuchungsarten geordnet miteinander vergleichen zu können, wurde ein strukturiertes Protokoll mit den Untersuchungen der Handchirurgie erstellt. Neben der Anamnese waren dies insbesondere die Inspektion beider Hände, die Messung der Bewegungsumfänge aller Gelenke an der Hand, die Einschät-

This document was downloaded for personal use only. Unauthorized distribution is strictly prohibited.

zung der motorischen und sensiblen Funktion sowie die manuelle Untersuchung bzw. in der VS die angeleitete Untersuchung durch den Patienten selbst.

Bei der Erhebung der Anamnese und der Beschreibung der Beschwerden zeigte sich durch die technische Übermittlung keine Einschränkung. Festzuhalten ist jedoch, dass nur Befunde an der Hand festgehalten wurden. Obwohl Patientenhabitus und -verhalten auch am Bildschirm automatisch mit eingeschätzt werden, kann nicht ausgeschlossen werden, dass wesentliche Befunde, bspw. der anderen Extremitäten, übersehen werden können.

Bei der Inspektion fanden sich hingegen deutliche Unterschiede zwischen der Untersuchung per Videosprechstunde und der persönlichen Begutachtung. Methodenimmanent fehlt ohne die Palpation eine suffiziente Einschätzung vieler Faktoren, wie Hautfeuchte, Turgor oder auch der Wärmeverteilung. Aber auch bei den abgefragten und fassbaren Parametern zeigte sich eine schlechte Sichtbarkeit von kleinen Hautveränderungen wie älteren Narben. Während die Einziehungen beim Morbus Dupuytren sicher digital gesehen werden können, werden ältere Narben und Hauteffloreszenzen nur unvollständig wahrgenommen.

Durch aktives Nachfragen kann eine höhere Genauigkeit erreicht werden. Möglicherweise kann eine höhere Auflösung der Kamera (als die von uns verwendete HD-Auflösung) bessere Ergebnisse erzielen. Auch sind eine gute Ausleuchtung sowie ein neutraler Hintergrund, typischerweise die Oberbekleidung des Patienten, hilfreich.

Die unvollständig erfassten Narben hatten in den untersuchten Krankheitsbildern dieser Studie keine Auswirkungen auf die Stellung der Diagnose. Trotzdem sollte diese Einschränkung nicht unterschätzt werden, da vorbestehende Narben z. B. bei der Wahl der Schnittführung und damit auch bei der Aufklärung für operative Maßnahmen berücksichtigt werden sollten. Als Konsequenz dieser Studie sollten Narben und Hautveränderungen neben der reinen Beobachtung zusätzlich erfragt werden.

Die für die Handchirurgie wichtige Bestimmung der Bewegungsumfänge an Hand und Fingern zeigten weitgehende Übereinstimmung zwischen videobasierter und persönlicher Untersuchung. Während Scott et al. (2019) [10] bei der visuellen Einschätzung der Bewegungsumfänge an der Hand valide, jedoch vom Untersucher abhängige und damit fehleranfällige Ergebnisse fand, und auch Smeragliuolo et al. (2016) [11] vor allem bei der Messung von Pronation und Supination auf Videobildern (auch computerunterstützt) von Schwierigkeiten berichten, zeigten Zhao et al. (2019) [7], dass die Messung der Fingerstellung und -beweglichkeit mit dem Smartphone derjenigen mit einem Goniometer ebenbürtig sein kann.

Unsere Ergebnisse zeigen eine hohe Korrelation der erfassten Bewegungsumfänge in den Untersuchungen per Video und im direkten Kontakt. Insbesondere zeigte sich, dass durch eine strukturierte Begutachtung beider Hände auch kleine Unterschiede zwischen den Seiten augenfällig erscheinen. Bei der Untersuchung der Pronation und Supination fanden sich die hier präsentierten gut vergleichbaren Werte erst nach Standardisierung des Messverfahrens in den Voruntersuchungen. So müssen die Probanden zur Messung der Pro- und Supination aufstehen, den Ellenbogen an die Körperseite legen und diesen 90° gebeugt halten. Bei auf dem Computerbildschirm platzierter Kamera kommen hierdurch die Hände gut in das Sichtfeld bei gleichzeitig kontrollierbarer Stellung des Ellenbogengelenkes. Bei der Messung von Extension und Flexion im Handgelenk zeigten sich ebenfalls erst nach Erfahrungen der Voruntersuchung valide Messergebnisse. Durch vorgeführte Bewegungen zum Phalen- sowie zum umgekehrten Phalen-Test wird der Patient animiert, beide Unterarme in der korrekten Stellung ohne Rotation in der Sichtachse zu halten. So sind dann auch hier bereits kleine Seitendifferenzen augenfällig. Grundsätzlich hat sich gezeigt, dass Patienten quasi „automatisch“ Korrekturen der Handstellung vornehmen, wenn diese vom Untersucher vorgeführt werden. Dies erlaubt die korrekte und zügige Untersuchung in einem flüssigen Ablauf und eine problemlose „Korrektur“ der gezeigten Gelenkstellungen. Bezüglich einer schnellen Befunderhebung hat sich besonders die Möglichkeit des schnellen Ankreuzens der Normalbefunde des jeweiligen Gelenkes bewährt. Die erhebliche Zeitersparnis könnte jedoch das Risiko einer Fehleinschätzung durch suggerierte Normwerte bergen. In dieser Untersuchung fand sich keine offensichtliche Fehleinschätzung im Vergleich; da der Untersucher den gleichen Bogen jedoch auch für die Untersuchung in direktem Kontakt verwendete, kann ein „beidseitiger“ Fehler nicht ausgeschlossen werden. Auch kann die hohe Korrelation dadurch beeinflusst werden, dass die Gelenkbeweglichkeit in beiden Untersuchungsformen meist in 5°- und 10°-Schritten abgestuft notiert wurde.

Die Erfassung der Motorik und Kraft zeigte ebenfalls eine gute Übereinstimmung in den Untersuchungsbögen. Da beide mit den gleichen Hilfsmitteln durchgeführt wurden, war ein wesentlicher Unterschied nicht zwingend zu erwarten. Geschmälert wird das Ergebnis jedoch durch eine fehlende Einstufung der Kraft nach Janda. Während andere Autoren [12] die Verwendung haushaltsüblicher Gegenstände, wie Milchpackungen und Weinflaschen unterschiedlicher Größe propagieren, zeigten sich diese in unseren Untersuchungen nicht praktikabel. Den Einsatz einer einzelnen PET-Flasche hingegen befürworten wir, da diese tendenziell eine orientierende Einschätzung über das Vorhandensein kraftvoller Bewegungen, von Einschränkungen und Paresen geben kann. Für eine suffiziente statistische Einschätzung zeigte sich in der hier gewählten Untersuchung jedoch eine zu geringe Fallzahl.

Auch bei der Durchführung der Funktions- und Provokationstests zeigte sich eine gute Machbarkeit in der Videountersuchung. So wurden die für die jeweilig präsentierten Krankheitsbilder typischen Befunde regelhaft und analog in beiden Untersuchungsformen erkannt. Zugute kam, dass jeweils eine gesunde Extremität der Gegenseite zum Vergleich vorgezeigt werden konnte. Auch hier bedarf es jedoch weiterer Untersuchungen zur statistischen Absicherung der Ergebnisse.

Schlussfolgerung

In der Videountersuchung als Form der Telemedizin können Anamnese und Lokalisation der Beschwerden, Bewegungsumfänge aller Gelenke der Hand mit einer hohen Korrelation zur konventionellen Untersuchung vor Ort erfasst werden. Bei der Inspektion sind vor allem kleine Hautveränderungen und Narben bislang nur unzureichend diagnostizierbar. Die Untersuchung auf Kraft mittels einfacher Hilfsmittel wie auch Funktions- und Provokationstests sind als orientierende Untersuchungen gut reproduzierbar.

This document was downloaded for personal use only. Unauthorized distribution is strictly prohibited.

Die Handchirurgie in der Videosprechstunde bedarf weiterer Betrachtungen. Sie wird die traditionelle Fachsprechstunde nicht ersetzen, zeigt jedoch das Potenzial künftiger Anwendung auch über die Ära von COVID-19 hinaus.

Anmerkung

Die Autoren K. Welle und S. Täger haben gleichermaßen zu diesem Projekt beigetragen und sollten als Koerstautoren betrachtet werden. Die Autoren T. Jansen und K. Kabir haben gleichermaßen zu diesem Projekt beigetragen und sollten als Koletztautoren betrachtet werden. K. Welle und K. Kabir sind die korrespondierenden Autoren.

Interessenkonflikt

Die Autorinnen/Autoren geben an, dass kein Interessenkonflikt besteht.

Literatur

[1] Abou Al Tout Y, Taleb C, Kosayer M et al. [Telemedicine and hand injuries: a feasibility study]. Ann Chir Plast Esthet 2010; 55: 8–13

[2] Clemmer TP. The role of medical informatics in telemedicine. J Med Syst 1995; 19: 47–58

[3] Tripod M, Tait M, Bracey J et al. The Use of Telemedicine Decreases Unnecessary Hand Trauma Transfers. Hand (N Y) 2020; 15: 422–427. doi:10.1177/1558944718810877

[4] Grandizio LC, Foster BK, Klena JC. Telemedicine in Hand and Upper-Extremity Surgery. J Hand Surg Am 2020; 45: 239–242

[5] Ferrero A, Garavaglia G, Gehri R et al. Analysis of the inter- and intra-observer agreement in radiographic evaluation of wrist fractures using the multimedia messaging service. Hand (N Y) 2011; 6: 384–389

[6] Fenelon C, Murphy EP, Galbraith JG et al. Telesurveillance: Exploring the Use of Mobile Phone Imaging in the Follow-Up of Orthopedic Patients with Hand Trauma. Telemed J E Health 2019; 25: 1244–1249

[7] Zhao JZ, Blazar PE, Mora AN et al. Range of Motion Measurements of the Fingers Via Smartphone Photography. Hand (N Y) 2020; 15: 679–685. doi:10.1177/1558944718820955

[8] Paik AM, Granick MS, Scott S. Plastic surgery telehealth consultation expedites Emergency Department treatment. J Telemed Telecare 2017; 23: 321–327

[9] Buvik A, Bugge E, Knutsen G et al. Quality of care for remote orthopaedic consultations using telemedicine: a randomised controlled trial. BMC Health Serv Res 2016; 16: 483

[10] Scott KL, Skotak CM, Renfree KJ. Remote Assessment of Wrist Range of Motion: Inter- and Intra-Observer Agreement of Provider Estimation and Direct Measurement With Photographs and Tracings. J Hand Surg Am 2019; 44: 954–965

[11] Smeragliuolo AH, Hill NJ, Disla L et al. Validation of the Leap Motion Controller using markered motion capture technology. J Biomech 2016; 49: 1742–1750

[12] Tanaka MJ, Oh LS, Martin SD et al. Telemedicine in the Era of COVID-19: The Virtual Orthopaedic Examination. J Bone Joint Surg Am 2020; 102: e57. doi:10.2106/JBJS.20.00609

This document was downloaded for personal use only. Unauthorized distribution is strictly prohibited.