# CASE REPORT

## Checkpoint-Inhibition – Avelumab beim Merkelzellkarzinom und Nierenzellkarzinom (in Kombination mit Axitinib)

Dieses Dokument wurde zum persönlichen Gebrauch heruntergeladen. Vervielfältigung nur mit Zustimmung des Verlages.

MERCK

Thieme

**Case Report**
Checkpoint-Inhibition – Avelumab beim Merkelzellkarzinom und Nierenzellkarzinom (in Kombination mit Axitinib)
Februar 2021
ISSN 1611-7875

Dieser Case Report ist den Zeitschriften Aktuelle Urologie, Aktuelle Dermatologie und Onkologische Welt beigelegt. Diese Ausgabe des Case Report entstand mit freundlicher Unterstützung der Merck Healthcare Germany GmbH, Weiterstadt.

**Diese Publikation erscheint außerhalb des Verantwortungsbereichs der Herausgeberschaft der Zeitschriften Aktuelle Urologie, Aktuelle Dermatologie und Onkologische Welt.**

**Herausgeber**
PD Dr. Patrick Terheyden
Universitätsklinikum Schleswig-Holstein, Lübeck
Klinik für Dermatologie, Allergologie und Venerologie
Ratzeburger Allee 160
23538 Lübeck
E-Mail: ambulanz.hautklinik@uksh.de

Prof. Dr. Michael Staehler
Klinikum der Universität München, Campus Großhadern
Urologische Klinik und Poliklinik
Marchioninistr. 15
81377 München
E-Mail: Michael.Staehler@med.uni-muenchen.de

**Autoren**
Frank Friedrich Gellrich
Hauttumorzentrum der Universitätsklinik Carl Gustav Carus
Fetscher Str. 74
01307 Dresden
E-Mail: FrankFriedrich.Gellrich@uniklinikum-dresden.de

Dr. Felix Kiecker
Dermatologie am Schlachtensee
Breisgauer Str. 1a
14129 Berlin
E-Mail: info@dermatologieamschlachtensee.de

Dr. Christian Kollmannsberger
BC Cancer – Vancouver, Kanada
600 West 10th Avenue
Vancouver, BC V5Z 4E6
Kanada
E-Mail: ckollmannsberger@bccancer.bc.ca

Dr. A. Paul Hamberg
Franciscus Gasthuis & Vlietland Krankenhaus
Kleiweg 500
3045 PM Rotterdam
Niederlande
E-Mail: P.Hamberg@Franciscus.nl

**Für den Verlag**
Joachim Ortleb, Dr. Isabelle Ronge
E-Mail: Joachim.Ortleb@thieme.de

**Redaktionelle Mitarbeit**
Dr. Ine Schmale, Westerburg

**Vertrieb**
Malik Zighmi
E-Mail: Malik.Zighmi@thieme.de

**Satz**
Fotosatz Buck, Kumhausen
E-Mail: mail@fotosatzbuck.de

**Titelbild**
Crystal light - Adobe Stock

**Verlag**
© 2021. Thieme. All rights reserved.
Georg Thieme Verlag KG Stuttgart · New York
Rüdigerstr. 14, 70469 Stuttgart
Postfach 30 11 20, 70451 Stuttgart
Tel. 07 11 / 89 31-0, Fax 07 11 / 89 31-2 98
www.thieme.de

**Druck**
AZ Druck und Datentechnik GmbH,
Heisinger Str. 16, 87437 Kempten (Allgäu)

**Manuskripte**
Alle Manuskripte sind direkt an den Verlag zu senden. Grundsätzlich werden nur solche Manuskripte angenommen, die frei von Rechten Dritter sind. Für unaufgefordert eingesandte Manuskripte wird keine Haftung übernommen. Mit der Annahme des Manuskripts erwirbt der Verlag für die Dauer der gesetzlichen Schutzfrist (§ 64 UrHG) die ausschließliche Befugnis zur Wahrnehmung der Verwertungsrechte im Sinne der §§ 15 ff. des Urheberrechtsgesetzes, insbesondere auch das Recht der Übersetzung, der Vervielfältigung durch Fotokopie oder ähnliche Verfahren und der EDV-mäßigen Verwertung.

**Copyright**
Der Report und alle in ihm enthaltenen einzelnen Beiträge und Abbildungen sind für die Dauer des Urheberrechts geschützt. Jede Verwertung außerhalb der Grenzen des Urheberrechtsgesetzes ist ohne Zustimmung des Verlags unzulässig und strafbar. Das gilt insbesondere für Vervielfältigungen, Übersetzungen, Mikroverfilmungen und Einspeicherung und Verarbeitung in elektronischen Systemen.

**Fotokopien**
Fotokopien für den persönlichen und sonstigen Gebrauch dürfen nur von einzelnen Beiträgen oder Teilen davon als Einzelkopien hergestellt werden. Die Aufnahme des Reports in Lesezirkel ist nicht gestattet.

**Wichtiger Hinweis**
Wie jede Wissenschaft ist die Medizin ständigen Entwicklungen unterworfen. Forschung und klinische Erfahrung erweitern unsere Erkenntnisse, insbesondere was Behandlung und medikamentöse Therapie anbelangt. Soweit in diesem Heft eine Dosierung oder eine Applikation erwähnt wird, darf der Leser zwar darauf vertrauen, dass Autoren, Herausgeber und Verlag große Sorgfalt darauf verwandt haben, dass diese Angabe dem Wissensstand bei Fertigstellung des Reports entspricht.
Für Angaben über Dosierungsanweisungen und Applikationsformen kann vom Verlag jedoch keine Gewähr übernommen werden. Jeder Benutzer ist angehalten, durch sorgfältige Prüfung der Beipackzettel der verwendeten Präparate und gegebenenfalls nach Konsultation eines Spezialisten festzustellen, ob die dort gegebene Empfehlung für Dosierungen oder die Beachtung von Kontraindikationen gegenüber der Angabe in diesem Report abweicht. Eine solche Prüfung ist besonders wichtig bei selten verwendeten Präparaten oder solchen, die neu auf den Markt gebracht wurden. Jede Dosierung oder Applikation erfolgt auf eigene Gefahr des Benutzers. Autoren und Verlag appellieren an jeden Benutzer, ihm etwa auffallende Ungenauigkeiten dem Verlag mitzuteilen.

**Gebrauchsnamen**
Die Wiedergabe von Gebrauchsnamen, Handelsnamen, Warenbezeichnungen und dgl. in diesem Report berechtigt nicht zu der Annahme, dass solche Namen ohne Weiteres von jedermann benutzt werden dürfen; oft handelt es sich um gesetzlich geschützte eingetragene Warenzeichen, auch wenn sie nicht als solche gekennzeichnet sind.

Dieses Dokument wurde zum persönlichen Gebrauch heruntergeladen. Vervielfältigung nur mit Zustimmung des Verlages.

Thieme

# CASE REPORT


2 Impressum
3 Editorial
4 **PD-L1-Inhibitor Avelumab**
6 **Fall 1 – Merkelzellkarzinom**
8 **Fall 2 – Merkelzellkarzinom**
10 **Fall 3 – Merkelzellkarzinom**
12 **Fall 4 – Nierenzellkarzinom**
14 **Fall 5 – Nierenzellkarzinom**
16 **Fall 6 – Nierenzellkarzinom**
18 **Fall 7 – Nierenzellkarzinom**
19 Literatur

PD Dr. Patrick Terheyden, Lübeck

Prof. Dr. Michael Staehler, München

## Die PD-L1-gerichtete Therapie mit Avelumab ist eine wirksame und verträgliche Option beim Merkelzell- und fortgeschrittenem Nierenzellkarzinom

Die Immuntherapie mit Checkpoint-Inhibitoren verändert entitätenübergreifend die Therapielandschaft und etablierte Therapiealgorithmen. Charakteristisch für den Wirkmechanismus, die Reaktivierung des körpereigenen Abwehrsystems, sind langanhaltende Remissionen bei denjenigen Patienten, die auf die Therapie ansprechen. In der Behandlung des seltenen Merkelzellkarzinoms konnten mit den traditionellen Chemotherapien keine anhaltenden Remissionen induziert werden. Die bislang größte Studie (Phase-II) mit einem Checkpoint-Inhibitor – dem gegen PD-L1-gerichteten Antikörper Avelumab – zeigt eine vielversprechende und schnell einsetzende Wirksamkeit, sowohl im Rezidiv als auch bei Chemotherapie-naiven Patienten. Mit der Zulassung von Avelumab beim Merkelzellkarzinom dürfte die Rezidivtherapie mit Avelumab allerdings Geschichte sein, da nun alle Patienten mit Avelumab in der ersten Therapielinie behandelt werden. Zudem ist die Therapie mit Avelumab deutlich verträglicher als eine Chemotherapie. Eine Phase-III-Studie, in der eine Chemotherapie als Komparator eingesetzt wird, ist aus ethischen Gründen nicht zu erwarten. Beim fortgeschrittenen Nierenzellkarzinom ist Avelumab der 1. Checkpoint-Inhibitor, der in Kombination mit einem antiangiogenetischen TKI in einer Phase-III-Studie untersucht wurde. Auch in dieser Entität ist Avelumab somit ein Vorreiter, wenn auch das Prinzip der Checkpoint-Blockade in der Behandlung des Nierenzellkarzinoms bereits zu einem früheren Zeitpunkt etabliert wurde. Gegenüber dem jahrzehntelangen Standard Sunitinib konnten sich viele verheißungsvolle Substanzen in klinischen Studien nicht durchsetzen, sowohl in Mono- als auch Kombinationsansätzen. Umso erfreulicher ist es, dass für das fortgeschrittene Nierenzellkarzinom nun mehrere neue Optionen entwickelt wurden, darunter Avelumab plus Axitinib als ein neuer Standard der Erstlinientherapie.

In diesem Case Report werden Erfahrungen im Umgang mit Avelumab als Monotherapie beim Merkelzellkarzinom und in Kombination mit Axitinib beim fortgeschrittenen Nierenzellkarzinom anhand spezifischer Kasuistiken vermittelt.



Dieses Dokument wurde zum persönlichen Gebrauch heruntergeladen. Vervielfältigung nur mit Zustimmung des Verlages.

Thieme

# PD-L1-Inhibitor Avelumab

## Monotherapie beim Merkelzellkarzinom und Kombination mit TKI zur Behandlung des Nierenzellkarzinoms


### ZUSAMMENFASSUNG

Mit dem humanen monoklonalen IgG1-Antikörper Avelumab wird die Wechselwirkung zwischen PD-L1 und den Rezeptoren PD-1 und B7.1 gehemmt. Beim metastasierten Merkelzellkarzinom wurde in der JAVELIN Merkel 200-Studie eine lange Remissionsdauer beobachtet. In der Therapie des fortgeschrittenen Nierenzellkarzinoms konnte mit Avelumab plus Axitinib in der JAVELIN Renal 101-Studie eine Verlängerung des progressionsfreien Überlebens und des Gesamtüberlebens bei PD-L1-positiven Patienten gegenüber Sunitinib erreicht werden.


Die Therapie mit Checkpoint-Inhibitoren hat sich bereits in der Behandlung diverser Tumorentitäten etabliert. Durch die Reaktivierung des über die Checkpoints vom Tumor inaktivierten Immunsystems werden Tumorzellen wiedererkannt und zerstört [1].

Avelumab ist ein humaner monoklonaler IgG1-Antikörper, der gegen den immun-modulatorischen Zelloberflächen-Liganden PD-L1 gerichtet ist [2]. Durch die Bindung an PD-L1 wird die Wechselwirkung zwischen PD-L1 und den Rezeptoren PD-1 und B7.1 gehemmt. Die suppressive Wirkung von PD-L1 auf zytotoxische CD8-positive T-Zellen wird aufgehoben und dadurch die gegen den Tumor gerichtete T-Zell-Antwort wieder ermöglicht. Zudem wurde gezeigt, dass Avelumab mittels antikörperabhängiger zellulärer Zytotoxizität (ADCC) eine direkte Tumorzelllyse, die durch natürliche Killerzellen (NK-Zellen) vermittelt ist, induziert [3].

Avelumab ist als Monotherapie zur Behandlung von erwachsenen Patienten mit metastasiertem Merkelzellkarzinom (MCC) sowie in Kombination mit Axitinib als Erstlinientherapie bei erwachsenen Patienten mit fortgeschrittenem Nierenzellkarzinom (RCC) zugelassen [4]. Die empfohlene Dosis beträgt 800 mg alle 2 Wochen.

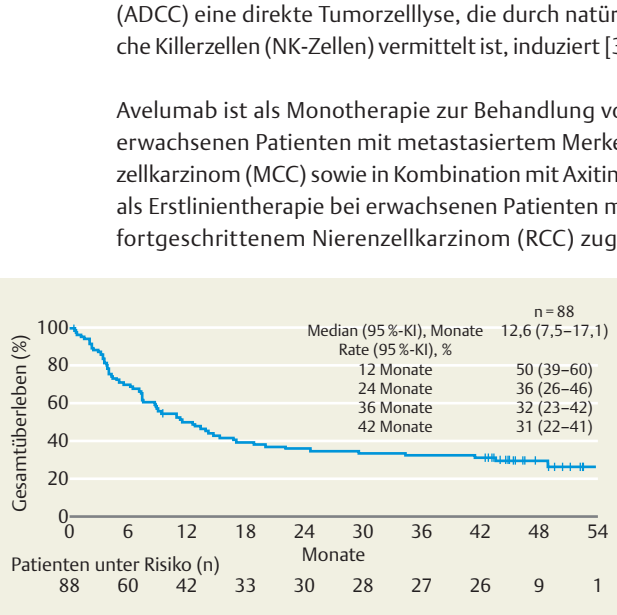


▶ **Abb. 1** Gesamtüberleben bei mMCC-Patienten unter Avelumab in der ≥ 2. Therapielinie [7].

## Avelumab in der Behandlung des Merkelzellkarzinoms

Das Merkelzellkarzinom ist ein seltener und aggressiver Hautkrebs. Die Therapie mit PD-1- und PD-L1-Checkpointinhibitoren führte zu hohen Ansprechraten bei einem gut handhabbaren Sicherheitsprofil. Die Zulassung von Avelumab für die Behandlung des metastasierten Merkelzellkarzinoms erfolgte auf Basis der Ergebnisse der Phase-II-Studie JAVELIN Merkel 200 (EMR100070-003), der bislang größten MCC-Immuntherapie-Studie [5–6]. In die Studie wurden 88 Patienten mit Chemotherapie-refraktärer (Teil A) und 116 Patienten mit Chemotherapie-naiver (Teil B) Erkrankung eingeschlossen.

Bezüglich der Effektivität innerhalb der Chemotherapie-refraktären Kohorte wurde ein Ansprechen, primärer Studienendpunkt, bei 33 % der Patienten gesehen, 11,4 % der Patienten erreichten eine komplette Remission (CR) [7]. Weitere 10,2 % der Patienten zeigten eine stabile Erkrankung (SD), 36,4 % der Patienten einen Tumorprogress (PD). Die Daten von 20,5 % der Studienteilnehmer waren in Bezug auf das Ansprechen nicht auswertbar. Mit einer medianen Nachbeobachtungszeit von ≥ 36 Monaten betrug die ermittelte mediane Dauer des Ansprechens 40,5 Monate. Die Spanne betrug zum Zeitpunkt der Auswertung 2,8 bis 41,5 Monate und bei 58,6 % der ansprechenden Patienten war die Remission noch anhaltend. Das mediane progressionsfreie Überleben (PFS) betrug 2,7 Monate mit einer 24-Monats-PFS-Rate von 26 % und einer 36-Monats-PFS-Rate von 21 %. Das mediane Gesamtüberleben (OS) lag – mit einer Nachbeobachtungszeit von ≥ 44 Monaten – bei 12,6 Monaten (95 %-KI: 7,5–

Dieses Dokument wurde zum persönlichen Gebrauch heruntergeladen. Vervielfältigung nur mit Zustimmung des Verlages.

17,1) (▶ **Abb. 1**). Nach 36 Monaten betrug die OS-Rate 32 %, nach 42 Monaten 31 %.

An häufigsten Therapie-assoziierten Nebenwirkungen traten Fatigue (25 %), Diarrhö (12,5 %) und Übelkeit (12,5 %) auf. Bei 11,4 % der Patienten wurden Therapie-assoziierte Nebenwirkungen von Grad 3 beobachtet [7]. Die Evaluation der Lebensqualität zeigte für Patienten ohne Progress unter Avelumab einen klinisch relevanten Gewinn an gesundheitsbezogener Lebensqualität im Vergleich mit progredienten Studienteilnehmern [8].

Bei den Chemotherapie-naiven Patienten der Kohorte B wurde mit einer Nachbeobachtungszeit von 15 Monate eine Ansprechrate von 39,7 % evaluiert (CR: 16,4 %), 30,2 % der Patienten zeigten ein dauerhaftes Ansprechen ≥ 6 Monate [9]. Die mediane Zeit bis zum Ansprechen betrug 6,1 Wochen, die mediane Dauer des Ansprechens 18,2 Monate.

## Avelumab/Axitinib in der Therapie des Nierenzellkarzinoms

Für die Behandlung des fortgeschrittenen RCC wurden in der JAVELIN Renal 101 die Effekte der VEGFR-Hemmung mit denen der Checkpoint-Blockade kombiniert [10]. VEGFR-Inhibitoren zeigen neben den anti-angiogenen Eigenschaften auch immunmodulatorische Effekte, einschließlich der Anreicherung von Tumor-infiltrierenden Immunzellen und der Reduktion von immunsuppressiven Effekten der Suppressorzellen.

Die Zulassung der Kombination von Avelumab mit dem Tyrosinkinaseinhibitor (TKI) Axitinib für die Behandlung des fortgeschrittenen RCC wurde auf Basis der Ergebnisse der multizentrischen, offenen Phase-III-Studie JAVELIN Renal 101 erteilt. In die randomisierte Studie wurden 886 bis dato unbehandelte RCC-Patienten eingeschlossen. Ko-primäre Studienendpunkte waren eine Verlängerung des PFS und des OS innerhalb der PD-L1-positiven Patienten.

63,2 % der Studienpopulation wies PD-L1-positive Tumoren auf. Innerhalb dieser Population wurde ein medianes PFS von 13,8 Monaten im Kombinationsarm vs. 7,2 Monaten im Kontrollarm nachgewiesen (HR = 0,61; 95 %-KI: 0,47–0,79; p < 0,001) (▶ **Abb. 2**). Ein Ansprechen wurde bei 55,2 vs. 25,5 % der Patienten beobachtet. Auch innerhalb der kompletten Studienpopulation war das PFS mit median 13,8 vs. 8,4 Monaten unter Avelumab plus Axitinib signifikant gegenüber Sunitinib verlängert (HR = 0,69; 95 %-KI: 0,56–0,84; p < 0,001).

Nach einer medianen Nachbeobachtungszeit von 11,6 Monaten für die Kombination und 10,7 Monaten für Sunitinib waren 13,7 vs. 15,2 % der PD-L1-positiven Patienten beider Studienarme verstorben. Die Hazard Ratio für das Gesamtüberleben betrug nach diesem bisher sehr kurzen Follow-up 0,82 (95 %-KI: 0,53–1,28), mit einem p-Wert von 0,38. In einer aktuellen OS-Auswertung, die nachfolgende Therapien in den beiden Studienarmen berücksichtigt, wurde ein Vorteil für Avelumab plus Axitinib bezüglich des Mortalitätsrisikos um 35 % festgestellt (HR = 0,65; 95 %-KI: 0,41–0,94) [11].

Nebenwirkungen wurden bei nahezu allen Patienten beider Studienarme beobachtet, Nebenwirkungen ≥ Grad 3 bei 71,2 vs. 71,5 % der Patienten. Es brachen allerdings nur 7,6 % der Patienten im Avelumab/Axitinib-Arm vs. 13,4 % der Patienten im Sunitinib-Arm die Therapie aufgrund von Nebenwirkungen ab.

### Autorinnen/Autoren

**PD Dr. Patrick Terheyden, Lübeck**

**Prof. Dr. Michael Staehler, München**

### FAZIT FÜR DIE PRAXIS

Avelumab stellt als Monotherapie beim Merkelzellkarzinom und als Kombinationstherapie mit Axitinib beim fortgeschrittenen Nierenzellkarzinom eine verträgliche Therapie bei hoher Wirksamkeit dar. Die Therapie mit Avelumab ist die europaweit erste und einzige zugelassene Therapieoption zur Behandlung des Merkelzellkarzinoms, was Avelumab auch in Deutschland zu dem Therapiestandard macht. Beim Nierenzellkarzinom ist Avelumab plus Axitinib eine der neuen Standardtherapien.

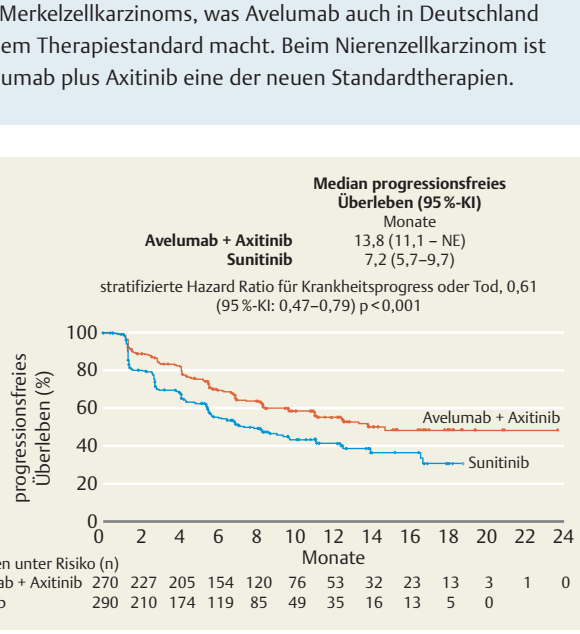


▶ **Abb. 2** Progressionsfreies Überleben (PFS) unter Avelumab plus Axitinib vs. Sunitinib bei Patienten mit PD-L1-positiven Tumoren [10].



Dieses Dokument wurde zum persönlichen Gebrauch heruntergeladen. Vervielfältigung nur mit Zustimmung des Verlages.

# Fall 1 – Merkelzellkarzinom

## PD-L1-Blockade bei Patienten mit metastasiertem MCC sowie HIV und Sarkoidose


### ZUSAMMENFASSUNG

Ein 57-jähriger Patient mit Merkelzellkarzinom wurde nach 2 Zyklen mit pegyliertem liposomalen Doxorubicin (20 mg/m² KOF) zunächst mit Pembrolizumab behandelt. Nach Zulassung erfolgte die Therapieumstellung auf Avelumab. Im Verlauf der Therapie entwickelte der Patient mehrfach eine immunvermittelte Pneumonitis. Unter zeitnahem Beginn einer immunsuppressiven Therapie mit Prednisolon und dem temporären Pausieren der Immuntherapie konnte jeweils ein vollständiger Regress erreicht und die Therapie mit Avelumab fortgesetzt werden. Unter Pembrolizumab kam es zur Entwicklung einer perikardialen Metastase, unter Avelumab zu einer stenosierenden Ileum-Metastase. In beiden Fällen wurde die Metastase lokal therapiert. Der Patient zeigte trotz der einzelnen neu aufgetretenen Metastasen weiterhin ein Therapieansprechen. Bemerkenswerterweise wurden die Immuntherapien für annähernd 4 Jahre trotz bestehender pulmonaler Sarkoidose und HIV-Infektion erfolgreich durchgeführt.


## Diagnose und Erstbehandlung

Im Dezember 2014 wurde bei einem 57-jährigen Patienten ein Merkelzellkarzinom diagnostiziert. Trotz radikaler Nachexzision, einem negativen Sentinel-Lymphknoten und einer leitliniengerechten Bestrahlung entwickelten sich im September und Oktober 2015 Transit-Metastasen am Ellenbogen und Oberarm rechts. Im März 2016 wurden multiple mediastinale Lymphknotenmetastasen diagnostiziert (▶ **Abb. 3**). Die Lymphknotenmetastasen wurden bestrahlt und kurzzeitig mit pegyliertem liposomalen Doxorubicin behandelt. Nach bereits 2 Zyklen wurde eine Therapie mit Pembrolizumab eingeleitet. Im Dezember 2016 zeigte sich radiologisch eine Komplettremission der pulmonalen und mediastinalen Metastasen (▶ **Abb. 4**). Es fiel eine radiogene Pneumonitis mit beginnender Lungenfibrose auf (▶ **Abb. 5**). Im September 2017 wurde die Systemtherapie mit Pembrolizumab aufgrund einer neu aufgetretenen perikardialen Metastase abgebrochen. Die Metastase wurde stereotaktisch bestrahlt.

## Therapie mit Avelumab

Aufgrund der Zulassung wurde im November 2017 die Therapie mit Avelumab 10 mg/kg eingeleitet. Im Mai 2018 berichtete der Patient über eine progrediente Dyspnoe NYHA 3. Unter dem Verdacht auf eine immunvermittelte Pneumonitis wurde die Systemtherapie vorübergehend pausiert und eine Immunsuppression mit Prednisolon 1 mg/kg eingeleitet. Hierunter besserten sich die Symptomatik und die Befunde in der Bildgebung. Im September 2019 wurde der Patient mit einem Subileus bei subtotaler stenosierender Ileummetastase stationär aufgenommen (▶ **Abb. 6**). Es wurde eine Ileumsegmentresektion als minimaler Eingriff zur Wiederherstellung der Darmpassage durchgeführt und die Immuntherapie mit Avelumab fortgesetzt. Im zuletzt durchgeführten Staging im Februar 2020 zeigte sich weiterhin eine Komplettremission ohne Anhalt für hämatogene oder lymphogene Metastasen. Bei erneut verschlechterter Dyspnoe und Lungeninfiltraten im CT wurde im Februar 2020 erneut

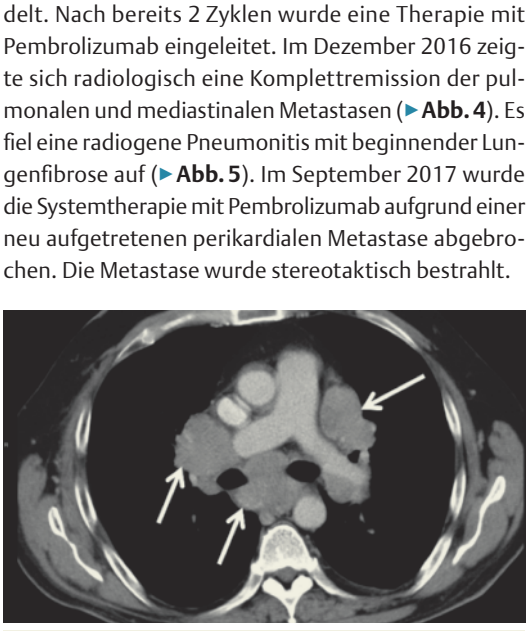

▶ **Abb. 3** CT-Thorax, Weichteilfenster, März 2016, bihiläre und mediastinale Lymphknotenmetastasen.

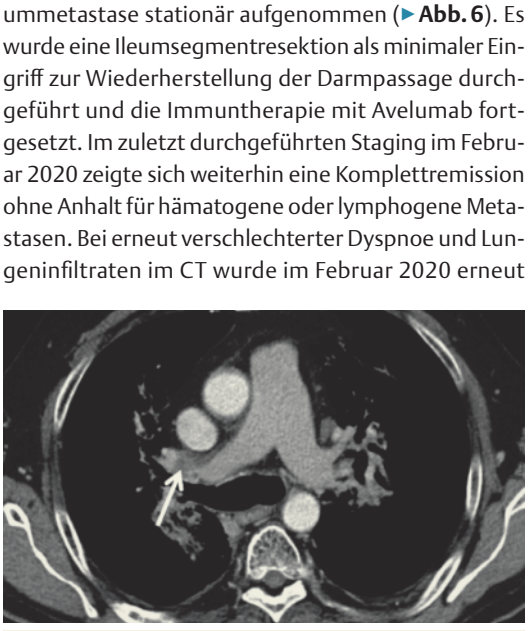

▶ **Abb. 4** CT-Thorax, Weichteilfenster, Dezember 2016, Komplettremission der Lymphknotenmetastasen.





Dieses Dokument wurde zum persönlichen Gebrauch heruntergeladen. Vervielfältigung nur mit Zustimmung des Verlages.

▶ **Abb. 5** CT-Thorax, Lungenfenster, September 2016, retikuläre, teils milchglasartige Konsolidierungen beidseits paramediastinal i. S. einer radiogenen Pneumonitis.



▶ **Abb. 6** CT-Abdomen, Weichteilfenster, September 2019, mechanischer Ileus bei Ileum-Metastase.

eine immunvermittelte Pneumonitis diagnostiziert. Nach Einleiten einer immunsuppressiven Therapie mit Prednisolon und Besserung der Symptome konnte die Systemtherapie mit Avelumab fortgesetzt werden.

## Sarkoidose und HIV-Infektion

Bereits im Oktober 2015 wurde bei dem Patienten histologisch eine pulmonale Sarkoidose diagnostiziert. Häufig wird die Indikation zur Therapie mit einem Immuncheckpoint-Inhibitor bei dieser Erkrankung kritisch gestellt, da unklar ist, ob die Sarkoidose unter Immuntherapie exazerbieren kann [12]. In diesem Fall zeigte sich sowohl unter Pembrolizumab als auch unter Avelumab bezüglich der Sarkoidose ein konstanter Befund. Letztendlich kann weder mithilfe der bildgebenden Diagnostik noch der Symptomatik sicher differenziert werden, ob die postradiogenen Veränderungen, die bekannte Sarkoidose oder eine immunvermittelte Pneumonitis ursächlich für die Dyspnoe waren.

Im Rahmen des Screenings einer Studie zur adjuvanten Therapie mit Ipilimumab wurde im Dezember 2015 bei dem Patienten eine HIV-Infektion im Stadium A3 nach CDC diagnostiziert (Ausgangs-Viruslast 127 000 Kop/ml, CD4: 14/µl = 10 %) und eine antiretrovirale Therapie (ART) mit Emtricitabin, Tenofovir und Dolutegravir begonnen, welche zu einer raschen Reduktion der HIV-1-Viruslast und Besserung des Immunstatus führte. Es zeigte sich bisher kein negativer Effekt durch die Immuntherapie auf die HIV-Infektion.

**FAZIT**

Die Systemtherapie mit Avelumab stellt eine wirksame und gut verträgliche Therapie für das metastasierte Merkelzellkarzinom dar. Immunvermittelte Nebenwirkungen können vital bedrohliche Verläufe beschreiben und müssen schnell erkannt sowie schnell und konsequent therapiert werden.
Trotz einzeln neu auftretender Metastasen muss nicht zwingend ein Therapieversagen vorliegen und die Therapie beendet werden. In dem vorgestellten Fall wurde die Immuntherapie nach Lokaltherapie zweier einzelner, neu aufgetretener Metastasen fortgeführt und zeigte weiterhin ein gutes Therapieansprechen.
Der vorliegende Patientenfall zeigt eindrücklich, dass auch Patienten mit HIV sowie Sarkoidose mit Avelumab erfolgreich behandelt werden können. Singuläre Metastasen können – wie im vorliegenden Fall gezeigt – zielgerichtet operativ entfernt werden, sodass der Patient auch weiterhin von der Therapie mit Avelumab profitieren kann.

## Diskussion

In der vorgestellten Kasuistik wird seit fast 4 Jahren eine Systemtherapie mit Immuncheckpoint-Inhibitoren durchgeführt. Nach Zulassung wurde die Therapie mit Avelumab vor 2 1/2 Jahren eingeleitet. Unter Immuncheckpoint-Inhibitoren können vielfältige immunvermittelte Nebenwirkungen auftreten [13]. Aufgrund der bekannten HIV-Infektion und Sarkoidose gehört der beschriebene Patient zu einer Risikogruppe, bei der die Indikation zu einer Immuntherapie kritisch geprüft werden sollte. Aufgrund fortgeschrittener Metastasierung und eines guten Allgemeinzustandes entschied man sich für die Einleitung der Systemtherapie. Glücklicherweise zeigte sich weder für die Sarkoidose noch die HIV-Infektion ein negativer Effekt durch die Immuntherapie. Auch in der Literatur wurden bislang vielversprechende Fallberichte veröffentlicht [14–15]. Die immunvermittelten Pneumonitiden waren mithilfe einer zeitnahen immunsuppressiven Therapie gut kontrollierbar.

### Autorinnen/Autoren

**Frank Friedrich Gellrich**
Hauttumorzentrum der Universitätsklinik Carl Gustav Carus



Dieses Dokument wurde zum persönlichen Gebrauch heruntergeladen. Vervielfältigung nur mit Zustimmung des Verlages.

# Fall 2 – Merkelzellkarzinom

## 82-jähriger Patient profitiert von Avelumab


### ZUSAMMENFASSUNG

Ein 82 Jahre alter Patient erhielt Avelumab in der Erstlinientherapie nach Diagnose eines fortgeschrittenen Merkelzellkarzinoms. Nach nur 2 Gaben kam es zu einer merklichen Rückbildung der sichtbaren und tastbaren Metastasen. Der Patient hat Avelumab inzwischen über eine Dauer von 27 Monaten erhalten und befindet sich in andauernder partieller Remission. Avelumab wurde von dem älteren Patienten sehr gut vertragen. Der mittlerweile 86-jährige Patient befindet sich in einem sehr guten Allgemeinzustand (ECOG PS 0) und hat eine sehr gute Lebensqualität.


## Diagnose und Ersttherapie

Im Oktober 2016 wurde bei einem 82 Jahre alten Patienten ein Merkelzellkarzinom an der Stirn rechtsseitig im Stadium II diagnostiziert. Der Patient gab in der Anamnese an Begleiterkrankungen eine arterielle Hypertonie, eine Myokardinsuffizienz sowie einen Diabetes mellitus Typ II an. Der Primärtumor wurde im Oktober 2016 mit einem Sicherheitsabstand von 1 cm exzidiert. Zudem erhielt der Patient eine postoperative Strahlentherapie mit einer Gesamtdosis von 60 Gy. Der Wächterlymphknoten erwies sich als tumorfrei.

Bereits im Juni 2017 kam es zu einer raschen Entwicklung von kutanen Metastasen links temporal und zu Lymphknoten-Filiae links zervikal. Es erfolgten im Juli und August 2017 2 Nachresektionen non-in-sano.

## Erstlinientherapie mit Avelumab

Der Patient präsentierte sich im September 2017 mit multiplen kutanen, subkutanen, mediastinalen und abdominalen Metastasen (▶ **Abb. 7–12**). Im Oktober 2017 wurde aufgrund der Möglichkeit des langfristigen Ansprechens und der besseren Verträglichkeit im Vergleich zu Chemotherapien die Therapie mit Avelumab in einer Dosierung von 10 mg/kg alle 2 Wochen begonnen. Schon nach 2 Gaben des PD-L1-Hemmers kam es zu einer merklichen Rückbildung der kutanen und subkutanen Metastasen (▶ **Abb. 13–14**). Das letzte Sta-

▶ **Abb. 7–9** Baseline-Befunde im September 2017.

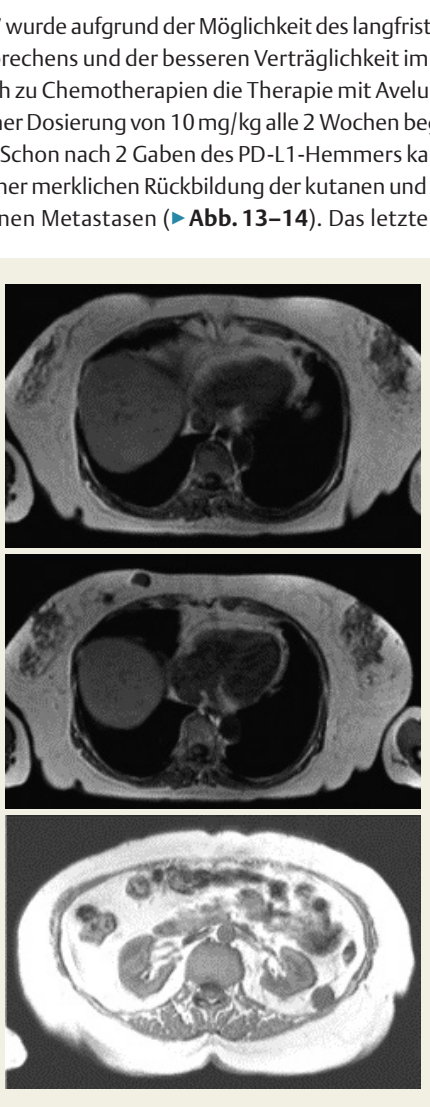

▶ **Abb. 10–12** MRT-Bildgebung zur Baseline im September 2017.

Dieses Dokument wurde zum persönlichen Gebrauch heruntergeladen. Vervielfältigung nur mit Zustimmung des Verlages.

▶ **Abb. 13–14** Therapieerfolg nach 2 Gaben Avelumab (6. Woche).

ging erfolgte im Januar 2020. Bis dahin hatte der Patient fortlaufend über 27 Monate Avelumab erhalten und befand sich seit dem 1. Staging in einer andauernden partiellen Remission (PR).

Die Therapie mit Avelumab wurde sehr gut vertragen. Zur Zeit der letzten Kontrolle befand sich der Patient in einem sehr guten Allgemeinzustand (ECOG PS 0) und verfügte über eine sehr gute Lebensqualität.

## Diskussion

In diesem Fall bestätigt sich die gute und schnell einsetzende Wirksamkeit eindrücklich auch für ältere Patienten, die in klinische Studien selten eingeschlossen werden. Das Merkelzellkarzinom tritt im Vergleich zu anderen Hautkrebsentitäten in einem höheren Alter auf und ist mit einer schlechteren Prognose assoziiert. In die JAVELIN Merkel 200-Studie wurden Patienten ab einem Alter von 18 Jahren eingeschlossen. In der Chemotherapie-refraktären Studienkohorte waren 66 Patienten ≥ 65 Jahre und 22 Patienten < 65 Jahre alt [6]. Beide Altersgruppen profitierten mit einem Ansprechen bei 31,8 % beider Subgruppen vergleichbar von Avelumab. Der jüngste in die Studie eingeschlossene Patient war 64 Jahre und der älteste 77 Jahre alt.

**FAZIT**

Avelumab bietet in der Erstlinientherapie des Merkelzellkarzinoms die Chance auf ein rasches und langanhaltendes Ansprechen, insbesondere auch im fortgeschrittenen Lebensalter.
Die Therapie mit Avelumab kann auch bei älteren Patienten bei guter Verträglichkeit mit einer sehr guten Lebensqualität assoziiert sein.

Ebenfalls bestätigt sich die gute Verträglichkeit der Immuntherapie mit Avelumab. Nach 27 Monaten unter Avelumab-Therapie befindet sich der Patient weiterhin in einem sehr guten Allgemeinzustand (ECOG PS 0). Es wurden trotz des Alters keine Beeinträchtigungen durch das Auftreten von Nebenwirkungen beobachtet.

### Autorinnen/Autoren



**Dr. Felix Kiecker**
Dermatologie am Schlachtensee

Dieses Dokument wurde zum persönlichen Gebrauch heruntergeladen. Vervielfältigung nur mit Zustimmung des Verlages.

# Fall 3 – Merkelzellkarzinom

## Therapie eines 85-jährigen MCC-Patienten mit rheumatoider Arthritis


### ZUSAMMENFASSUNG

Bei einem MCC-Patienten mit rheumatoider Arthritis (RA) wurde initial ein Ansprechen auf Avelumab beobachtet. Leider währte das Ansprechen nur kurz koinzidierend mit dem flare-up der RA und dem re-induzierten Methotrexat (MTX)/Prednisolon. Es wurde ein massiver Progress nach Weglassen von Avelumab unter fortgesetzter Immunsuppression beobachtet. Daher wurde die Immunsuppression erneut abgesetzt und die Therapie mit Avelumab wieder aufgenommen. Avelumab bewirkte eine dramatische Reduktion der Metastasen. Der vorliegende Fall beschreibt den erfolgreichen Versuch und die dringende Erfordernis, unter der Therapie mit Avelumab die Immunsuppression bei Patienten mit Autoimmunerkrankungen abzusetzen oder zumindest zu reduzieren.


## Diagnose und therapeutisches Vorgehen

Ein 85-jähriger Mann stellte sich im August 2018 mit einem Merkelzellkarzinom Stadium IV (Primarius am linken Ringfinger) in der Klinik für Dermatologie vor. Der Patient wurde seit 2012 aufgrund einer rheumatoiden Arthritis mit Prednisolon passager-rezidivierend und mit Methotrexat dauerhaft behandelt. Zudem hatte der Patient bereits einen ischämischen Hirninfarkt im Stromgebiet der Arteria cerebri posterior links erlitten. Es lagen an weiteren Begleiterkrankungen eine koronare 3-Gefäßerkrankung, ein plantarer Dekubitus am Digitus pedis III rechts bei Polyneuropathie, eine periphere arterielle Verschlusskrankheit vom Oberschenkeltyp rechts sowie Vorhofflimmern und koronarer 3-Gefäßerkrankung nach 11 Stentimplantationen und Marcumar-Behandlung vor.

Bereits im Dezember 2017 war eine Amputation des linken Ringfingers auf Höhe des MCP-Gelenks aufgrund des Merkelzellkarzinoms erfolgt. Es wurden in der Histologie keine Residuen des Merkelzellkarzinoms identifiziert. Es erfolgte in dem auswärtigen Krankenhaus weder eine Exstirpation des Sentinel-Lymphknotens, noch eine adjuvante Bestrahlung des Tumorbetts und der Lymphabflussregion. Im Juli 2018 wurde ein Rezidiv am linken Handrücken festgestellt, welches lediglich R1 reseziert werden konnte. Es verblieben histologisch randbildende Tumoranteile nach radial, dorsal, palmar und distal. Mit klinisch dringendem Verdacht auf eine in-transit-Metastase am linken Oberarm wurde der Patient in der dermatologischen Klinik vorstellig.

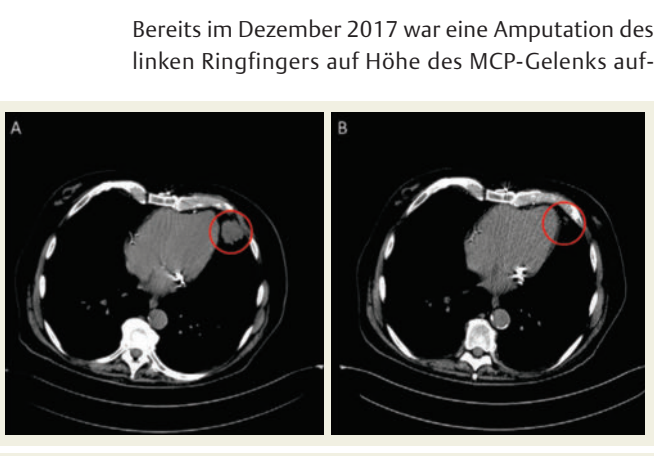


▶ **Abb. 15–16** Größenprogredienter pulmonaler Rundherd im September 2019 und unter Avelumab-Therapie im Dezember 2019.

## Immuntherapie mit Avelumab

Im August 2018 wurde eine Immuntherapie mit Avelumab (10 mg/kg alle 2 Wochen) eingeleitet und Methotrexat abgesetzt. Im November 2018 konnte eine partielle Remission der Hautmetastase festgestellt werden. Da es im Dezember 2018 zu einem Schub der rheumatoiden Arthritis kam, wurde Prednisolon (10 mg) gegeben. Eine In-transit Metastase am linken Oberarm wurde fraktioniert mit einer Gesamtdosis von 50 Gy in perkutanen Gaben der erweiterten Region von Ende Februar bis Anfang April 2019 lokal behandelt. Bis zum März 2019 wurden insgesamt 16 Gaben Avelumab gegeben und dann, um die immunsuppressive Gabe von Methotrexat fortzuführen, pausiert. Bereits im Juni 2019 wurden 2 kontrollbedürftige pulmonale Rundherde identifiziert, die im September 2019 deutlich größenprogredient auffielen. Zudem wurden im September 2019 auch neue pulmonale Rundherde (▶ **Abb. 15**), mediastinale Lymphknoten-Metastasen, eine axilläre Lymphknotenmetastase und eine größenprogrediente Raumforderung am linken Oberarm nachgewiesen. Daraufhin





Dieses Dokument wurde zum persönlichen Gebrauch heruntergeladen. Vervielfältigung nur mit Zustimmung des Verlages.

wurde im September 2019 eine Tumorexstirpation am Oberarm links durchgeführt, mit einem R1-Ergebnis. Der Verdacht auf eine Pneumonitis wurde bei einer Bronchoskopie nicht bestätigt. Am 16. Oktober wurde daher die Immuntherapie mit Avelumab fortgeführt und Methotrexat erneut abgesetzt. Bereits im Dezember 2019 wurden nur noch residual abgrenzbare Befunde beobachtet (▶ **Abb. 16**). Die immunsuppressive Therapie mit Methotrexat wurde seither nicht mehr benötigt.

## Diskussion

Eine Immunsuppression ist nicht nur mit dem Auftreten des Merkelzellkarzinoms assoziiert, sondern führt auch zu aggressiveren Verläufen [16–17]. Da Krebspatienten unter immunsuppressiver Behandlung, bspw. aufgrund von Autoimmunerkrankungen, von klinischen Studien mit Checkpoint-Inhibitoren i. d. R. ausgeschlossen werden, ist wenig zu den biologischen Mechanismen der Checkpoint-Blockade und dem Verlauf bei immunsuppressiven Ko-Medikationen bei diesen Patienten bekannt [18]. Im vorliegenden Fall wurde die immunsuppressive Therapie zur Behandlung der RA abgesetzt, um die Behandlung des MCC mit Avelumab zu beginnen. Nach Absetzen der Immunsuppression konnte initial ein Ansprechen auf Avelumab beobachtet werden. Mit der Re-Induktion von MTX/Prednisolon aufgrund eines RA-Schubs kam es zu einem Progress der MCC-Erkrankung, welcher nach Absetzen von Avelumab und fortgesetzter Immunsuppression klinisch relevante Ausmaße annahm. Mit dem Weglassen der Immunsuppression und erneuter Avelumab-Gabe wurde eine dramatische Reduktion der Metastasen bewirkt. Eine andauernde Immunsuppression war nicht mehr erforderlich.

**FAZIT**

Die rheumatoide Arthritis ist eine häufige mit dem Merkelzellkarzinom assoziierte Erkrankung. Die Therapie mit Avelumab ist auch bei diesen Patienten möglich, setzt aber ein spezielles Management der Arthritis voraus. Die Immunsuppression muss reduziert oder weggelassen werden, um die volle Wirkung des Checkpoint-Inhibitors zu gewährleisten.

Diese Kasuistik deutet auf einen negativen Einfluss der immunsuppressiven Therapie auf die Effektivität der Checkpoint-Blockade hin und legt daher nahe, Immunsuppressiva vor Checkpoint-Inhibition abzusetzen oder zumindest auf minimale, intermittierende Gaben zu reduzieren.

### Autorinnen/Autoren

**PD Dr. Patrick Terheyden**
Klinik für Dermatologie, UKSH Campus Lübeck

Dieses Dokument wurde zum persönlichen Gebrauch heruntergeladen. Vervielfältigung nur mit Zustimmung des Verlages.

# Fall 4 – Nierenzellkarzinom

## Anhaltende Remission bei älterem Patienten mit Begleiterkrankungen


### ZUSAMMENFASSUNG

In diesem Fall wird ein 70-jähriger mRCC-Patient seit 3 Jahren mit Avelumab/Axitinib behandelt. Die Verträglichkeit ist insgesamt gut. Es trat eine Episode einer symptomatischen Autoimmunkolitis nach 8 Monaten der Kombinationstherapie auf, die prompt auf Steroide ansprach. Die Therapie wurde fortgeführt und der Patient ist weiterhin in stabiler, anhaltender partieller Remission.


## Diagnose und therapeutisches Vorgehen

Bei einem 70 Jahre alten Patienten wurde im Juli 2011 ein linksseitiges Nierenzellkarzinom im Stadium pT1 N0 M1 diagnostiziert und anschließend nephrektomiert. Es handelte sich um ein Klarzellkarzinom mit einem Durchmesser von 6,3 cm, Fuhrman Grad 3/4. Es wurde keine lymphovaskuläre Invasion festgestellt, allerdings wurde eine 1,3 cm große ipsilaterale Nebennierenmetastase ohne Kontakt zum Primarius identifiziert (M1).

Im November 2016 wurde eine rechtsseitige Nebennierenmetastase reseziert und pathologisch als Metastase eines klarzelligen Nierenzellkarzinoms befunden. Im Januar 2017 wurden weitere Metastasen in Pankreas und Lunge festgestellt. Laut IMDC-Klassifikation befand sich der Patienten in der intermediären Risikogruppe(Anämie). Der Patient zeigte einen guten Allgemeinzustand (ECOG PS 1), berichtete aber in der Anamnese von einer langjährigen Depression sowie einer bestehenden Hypercholesterinämie. Es lagen keine Autoimmunerkrankungen vor.

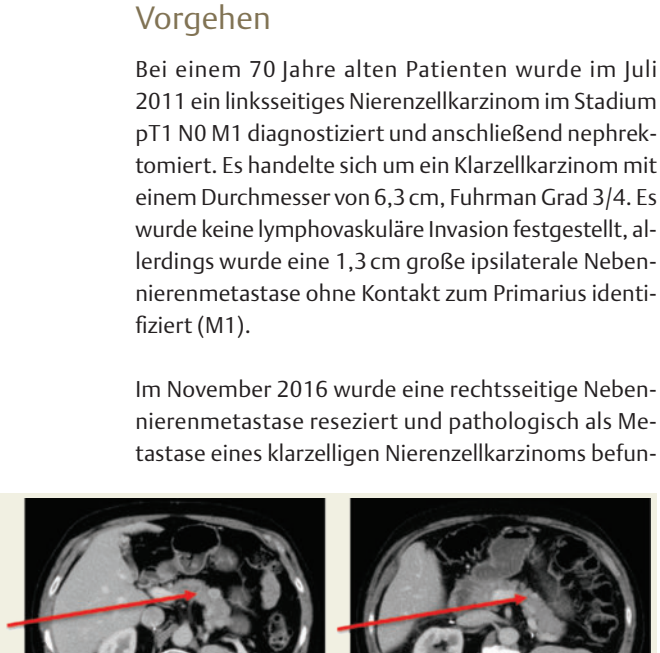

▶ **Abb. 17** Rückgang der Pankreasmetastase von Januar (links) bis Juni (rechts) 2017.

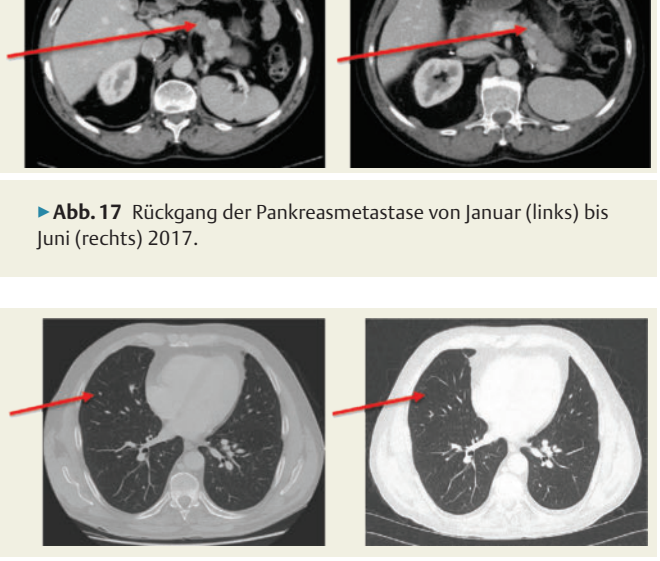

▶ **Abb. 18** Rückgang der Lungenmetastase von Januar (links) bis Juni (rechts) 2017.

## Therapie mit Avelumab plus Axitinib

Im März 2017 konnte der Patient in die klinische Phase-III-Studie JAVELIN Renal 101 eingeschlossen werden. Er wurde in den experimentellen Arm randomisiert und erhielt eine Behandlung mit Avelumab (10 mg/kg, alle 2 Wochen) plus Axitinib (5 mg, 2-mal täglich). Im Juni 2017 wurde die Axitinib-Dosis auf 7 mg erhöht und ein gutes Ansprechen mit partieller Remission (▶ **Abb. 17–18**) beobachtet. Wechselnde Stuhlgänge mit gelegentlicher Diarrhö zwischen Mai und Dezember 2017 konnten mit Loperamid gut kontrolliert werden. Im Januar 2018 trat dann zunehmend wässrige Diarrhö mit Blähungen und zunehmenden Bauchkrämpfen auf. Im CT zeigte sich ein kontinuierliches Ansprechen und unspezifische Darmwandschwellungen. In der Koloskopie wurde eine Darmwandschwellung mit dem Bild einer Colitis identifiziert, mit einer Biopsie konnte allerdings keine entzündliche Darmerkrankung nachgewiesen werden (▶ **Abb. 19**) und die Histologie (▶ **Abb. 20**) zeigte das Bild einer Autoimmunkolitis. Daraufhin wurden Avelumab und Axitinib pausiert und, da der Patient Steroide verweigerte, eine symptomatische Therapie begonnen. Im Februar 2018 war noch keine Besserung erkennbar, sodass der Patient Prednison in einer Dosierung von 40 mg/Tag zustimmte, unter dem eine rasche Besserung beobachtet wurde. Im Februar 2018 wurde Axitinib als Monotherapie mit 5 mg fortgeführt und Prednison mit Dosisreduktionen über 8 Wochen im April 2018 abgesetzt. Im April 2018 wurde dann auch die Behandlung mit



Terheyden P, Staehler M. Thieme Case Report, Checkpoint-Inhibition, Februar 2021; 1–20 | © 2021. Thieme. All rights reserved.

Dieses Dokument wurde zum persönlichen Gebrauch heruntergeladen. Vervielfältigung nur mit Zustimmung des Verlages.

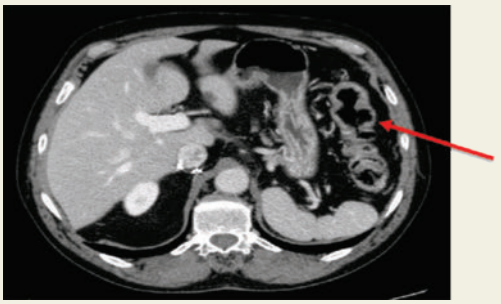

▶ **Abb. 19** Darmwandschwellung im CT vom Januar 2018.

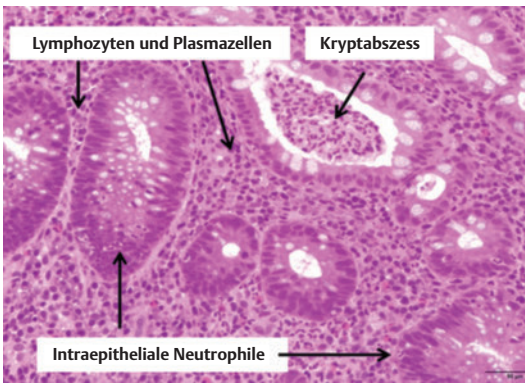


▶ **Abb. 20** Biopsie der Darmwand zeigt Autoimmunkolitis (Januar 2018).

Avelumab (10 mg/kg, alle 2 Wochen) wieder aufgenommen.

Im Juli 2018 zeigte sich CT-morphologisch eine kontinuierliche Remission, aber aufgrund weiterhin intermittierender Diarrhö und Abdominalbeschwerden wurde Axitinib auf 3 mg 2-mal täglich reduziert. Diese Therapie wurde bis zur bisher letzten Kontrolle im Januar 2020 fortgesetzt. Der Patient ist weiterhin in partieller Remission. Auftretende Diarrhön von Grad 1–2 werden symptomatisch behandelt. Zudem wird Avelumab alle 3 Monate für 1–2 Dosen und Axitinib alle 2–3 Monate für 3–4 Tage pausiert.

**FAZIT**

Unter Avelumab plus Axitinib besteht eine hohe Wahrscheinlichkeit für das Ansprechen auf die Therapie. Die Toxizität der Kombination Avelumab/Axitinib war gut beherrschbar. Auch im Falle einer immun-assoziierten Nebenwirkung musste die Therapie nicht notwendigerweise komplett abgesetzt werden. Axitinib-Dosisanpassungen sind von maßgeblicher Bedeutung, um das Therapieergebnis zu optimieren.

## Diskussion

Mit der Kombination von Avelumab und Axitinib werden hohe Gesamtansprechraten beobachtet. In der JAVELIN Renal 101-Studie sprachen mehr als die Hälfte der Patienten auf die Therapie an [10]. Um die Kombinationstherapie möglichst lange verabreichen zu können, ist es wichtig, auftretende Nebenwirkungen schnell zu kontrollieren – symptomatisch sowie z. B. durch Dosisreduktionen [19].

Relevante Autoimmun-Nebenwirkungen sind insgesamt selten und treten bei < 5 % der Avelumab/Axitinib-behandelten Patienten auf. Bis zum Ausheilen einer Autoimmun-Nebenwirkung kann Avelumab pausiert und anschließend in vielen Fällen wieder eingesetzt werden. Aufgrund der Gefahr einer erneuten Autoimmunreaktion sollten die Patienten allerdings engmaschig kontrolliert werden.

### Autorinnen/Autoren



**Dr. Christian Kollmannsberger**
BC Cancer – Vancouver, Kanada

Dieses Dokument wurde zum persönlichen Gebrauch heruntergeladen. Vervielfältigung nur mit Zustimmung des Verlages.

# Fall 5 – Nierenzellkarzinom

## Seit 3 Jahren anhaltende Remission trotz Hochrisiko-Erkrankung


### ZUSAMMENFASSUNG

Eine Patientin mit Nierenzellkarzinom und multiplen Lymphknoten- und Lungenmetastasen erhält seit mehr als 3 Jahren in der 1. Therapielinie Avelumab plus Axitinib. Initial wurden mit den ersten 4–6 Infusionen milde Infusionsreaktionen beobachtet, die auf eine symptomatische Therapie gut ansprachen. Bei insgesamt guter Verträglichkeit wurde ohne weitere Dosismodifikationen oder Behandlungspausen eine stabile und anhaltende partielle Remission mit gutem Ansprechen des Primärtumors erreicht.


## Diagnose und Anamnese

In diesem Fall präsentierte sich eine 55-jährige Frau asiatischer Herkunft im Oktober 2016 mit einem Carcinoma in situ der rechten Niere sowie multiplen Lymphknoten- und Lungenmetastasen (▶ **Abb. 21**). In der Biopsie zeigte sich eine klarzellige Histologie des Primärtumors. Das Tumorstadium wurde als pTx N2 M1, Fuhrmann Grad 3/4 festgestellt. Laut IMDC-Klassifizierung handelte es sich um eine Hochrisiko-Patientin. Es wurden keine relevanten Grunderkrankungen, insbesondere keine Autoimmunerkrankung identifiziert. Die Patientin wog 55 kg bei einer Körpergröße von 165 cm.

## Erstlinientherapie mit Avelumab plus Axitinib

Die Patientin konnte im November 2016 in die klinische Studie JAVELIN Renal 101, die Zulassungsstudie von Avelumab, eingeschlossen werden und wurde im experimentellen Studienarm mit Avelumab plus Axitinib behandelt. Die Patientin reagierte auf die Infusion mit Übelkeit, Gesichtsrötung und milder Tachykardie. Mit der Gabe von H1/2-Rezeptorantagonisten, Diphenhydramin und Hydrokortison sowie einer verlangsamten Infusionsgeschwindigkeit kam es zu einer raschen Besserung. Da die Voraussetzungen für eine Dosiserhöhung erfüllt waren [20], wurde die Axitinib-Dosis von 5 auf 7 mg 2-mal täglich erhöht.

In der Zeit von Dezember 2016 bis Februar 2017 kam es wiederholt zu Infusionsreaktionen mit abnehmender Intensität. Es waren keine Dosisreduktionen oder Therapiepausen notwendig. Im Februar 2017 wurde ein gutes Therapieansprechen mit partieller Remission inklusive Ansprechen des Primärtumors gesehen (**Abb. 22**). Ab Januar 2017 traten Hand-Fuß-Syndrom und Diarrhö auf. Bei Erreichen von beiderseits Grad 2 im April 2017 wurde die Axitinib-Dosis auf 5 mg reduziert. In dieser Dosierung, Avelumab 10 mg/kg und Axitinib 5 mg 2-mal täglich, wurde die Behandlung bis bisher Januar 2020 fortgeführt. Die Patientin befand sich bei der letzten Kontrolle in anhaltender partieller Remission mit insgesamt 38 Monaten unter Behandlung (▶ **Abb. 23**).

## Diskussion

Auch in diesem Fall bestätigt sich die hohe Wahrscheinlichkeit auf ein Ansprechen des Primarius mit

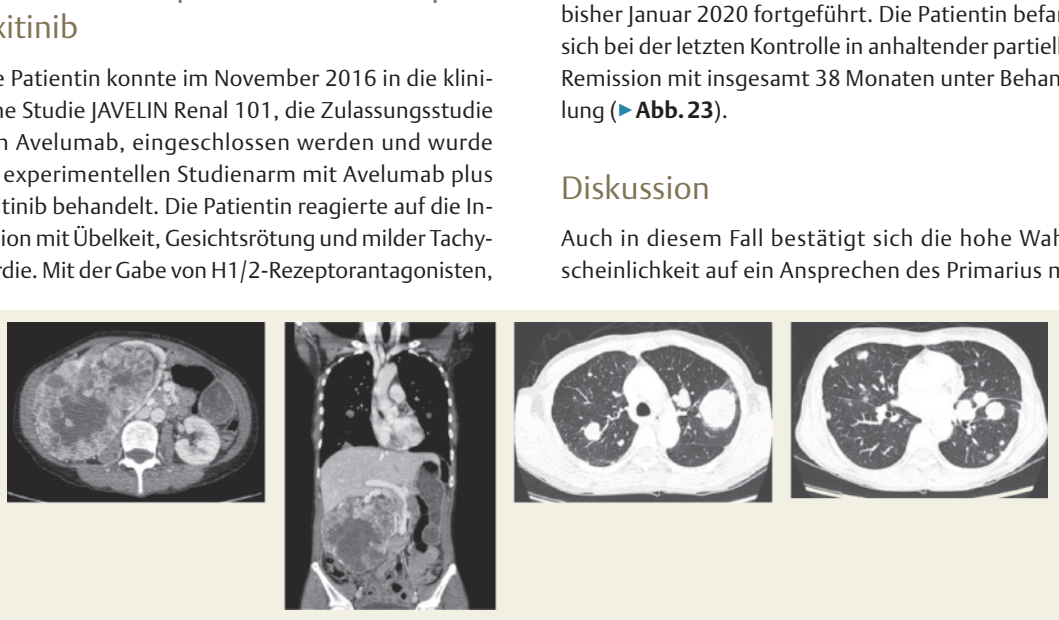

▶ **Abb. 21** Primärtumor und Lungenmetastasen im November 2016.





Dieses Dokument wurde zum persönlichen Gebrauch heruntergeladen. Vervielfältigung nur mit Zustimmung des Verlages.

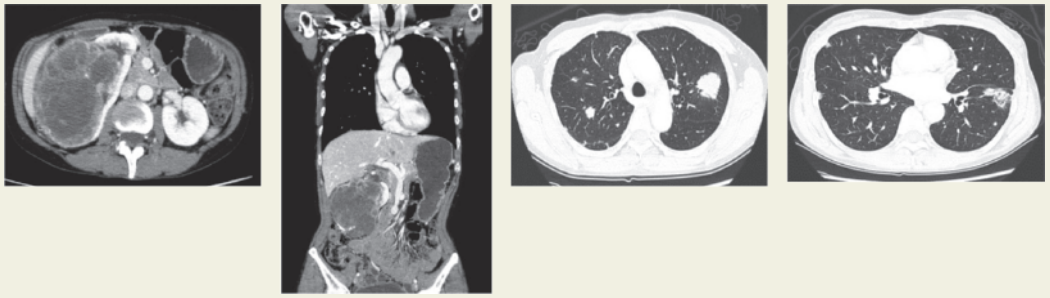

▶ **Abb. 22** Verkleinerung und Nekrotisierung des Primärtumors und Verkleinerung aller Lungenmetastasen nach 3 Monaten Behandlung im Februar 2017.

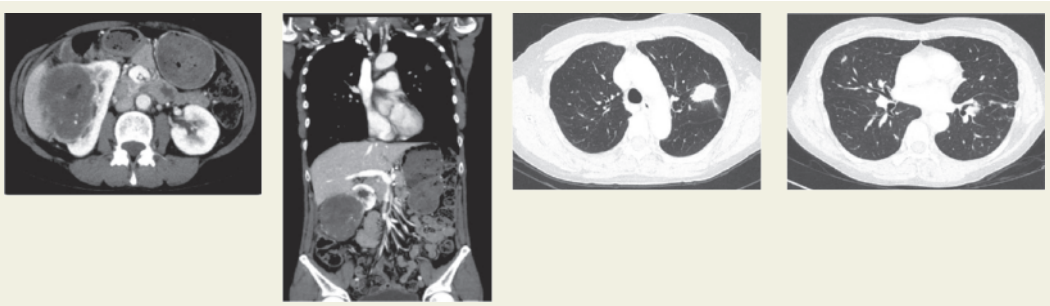

▶ **Abb. 23** Verkleinerung und Nekrotisierung des Primärtumors und Verkleinerung aller Lungenmetastasen nach 38 Monaten Behandlung im Januar 2020.

einer partiellen Remission. Wird ein Ansprechen erreicht, so ist dies laut JAVELIN Renal 101-Studie oftmals lang anhaltend, wie es typischerweise auch bei anderen Entitäten für die Checkpoint-Blockade beschrieben wird [21]. Bei der beschriebenen Patientin dauert das Ansprechen bislang 35 Monate an. Dies ist konsistent mit der klinischen Studie: Mit einer Nachbeobachtungszeit von median 9,9 Monaten zeigten 72,5 % der Patienten eine anhaltende Remission [10]. Die mediane Zeit bis zum Erreichen eines Ansprechens betrug in der JAVELIN Renal 101-Studie median 1,6 Monate, was sich ebenfalls in der Praxis widerspiegelt.

Die beschriebene Patientin wies laut IMDC-Kriterien ein hohes Risiko für einen Tumorprogress auf. In Subgruppenanalysen der JAVELIN Renal 101-Studie wurde für dieses Patientenklientel eine Risikoreduktion für einen Progress um 47 % beobachtet (HR = 0,53; 95 %-KI 0,3–0,93) [10].

Infusionsreaktionen traten in der JAVELIN Renal 101-Studie bei 12 % der Patienten (Grad ≥ 3: 1,6 %) im Avelumab/Axitinib-Arm auf [10]. Infusionsreaktionen sind typischerweise leicht und gut mit symptomatischer Therapie beherrschbar. Dosisreduktionen und/oder Therapiepausen für Avelumab sind i. d. R. nicht notwendig.

**FAZIT**

Mit Avelumab/Axitinib können schnell einsetzende und langanhaltende Remissionen erzielt werden. Infusionsreaktionen sind i. d. R. gut mit einer symptomatischen Therapie beherrschbar. Dosisreduktionen und/oder Therapiepausen für Avelumab sind i. d. R. nicht notwendig.

## Autorinnen/Autoren

**Dr. Christian Kollmannsberger**
BC Cancer – Vancouver, Kanada



Dieses Dokument wurde zum persönlichen Gebrauch heruntergeladen. Vervielfältigung nur mit Zustimmung des Verlages.

# Fall 6 – Nierenzellkarzinom

## Patient mit Hirnmetastasen profitiert lange von Stabilisierung der Erkrankung


### ZUSAMMENFASSUNG

Im vorgestellten Fall wurde mit Avelumab/Axitinib trotz Hirnmetastase bei Diagnose eine Krankheitskontrolle über eine Dauer von 3 Jahren bei hoher Lebensqualität erreicht. Die Verträglichkeit war mit moderaten Nebenwirkungen insgesamt gut, wobei auch dieser Patientenfall die Wichtigkeit von Dosisanpassungen und einem guten Nebenwirkungsmanagement unterstreicht. Um den maximalen Benefit zu erzielen, sind Dosiserhöhungen und Dosisreduktionen von Axitinib, basierend auf dem Nebenwirkungsprofil essenziell.


## Anamnese und Erstbehandlung

Ein 64-jähriger Patient stellte sich im Juli 2011 mit einem rechtsseitigen Nierenzellkarzinom vor (▶ **Abb. 24**). Im August 2011 wurde eine radikale Nephrektomie rechtsseitig durchgeführt. In der Pathologie wurde ein Klarzellkarzinom, Fuhrmann-Grad 2/4 mit kleineren Anteilen von Fuhrmann 3 identifiziert. Der Tumor befand sich im Stadium pT3a N0 M0. In der Nachsorge wurden von 2011 bis 2016 keine auffälligen Veränderungen festgestellt.

## Erstlinienbehandlung mit Avelumab plus Axitinib

Im Februar 2017 präsentierte sich der Patient mit plötzlichen Sehstörungen und Kopfschmerzen. Im CT wurde eine solitäre Hirnmetastase sowie Lungenmetastasen und mediastinale Lymphknotenmetastasen nachgewiesen (▶ **Abb. 25**). Die Hirnmetastase konnte reseziert werden und wurde in der Pathologie als Nierenzellkarzinommetastase erkannt. Es lagen bei dem Patienten keine weiteren relevanten Grunderkrankungen, insbesondere keine Autoimmunerkrankung vor. Laut IMDC-Klassifikation lag für den Patienten ein günstiges Risikoprofil vor und er konnte im Mai 2017 in die klinische Studie JAVELIN Renal 101 eingeschlossen werden.

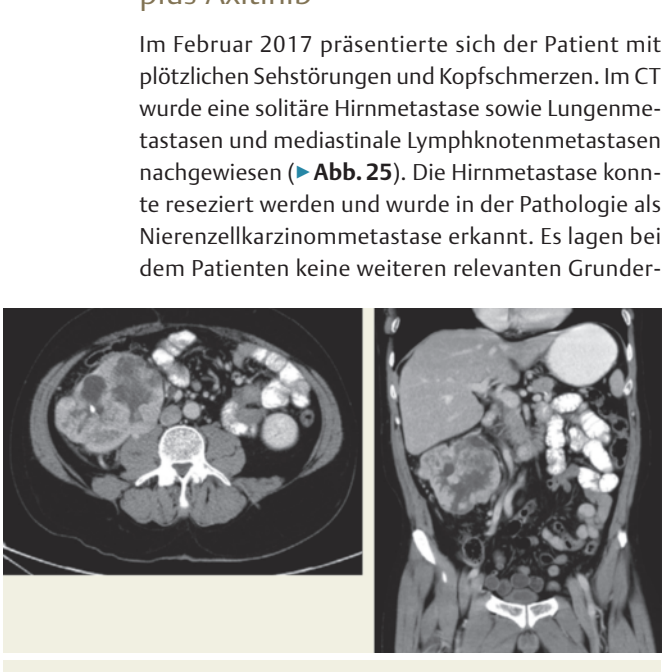

▶ **Abb. 24** Diagnose rechtsseitiges Nierenzellkarzinom im Juli 2011.

Der Patient wurde in den experimentellen Arm der Studie randomisiert und erhielt alle 2 Wochen intravenös Avelumab in einer Dosierung von 10 mg/kg Körpergewicht sowie 2-mal täglich 5 mg Axitinib oral. Es wurden minimale Nebenwirkungen in Form eines Hand-Fuß-Syndroms Grad 1 und Heiserkeit Grad 1 festgestellt. Im Juni 2017 konnte die Dosis von Axitinib auf 7 mg und im Juli 2017, aufgrund der guten Verträglichkeit, auf 10 mg 2-mal täglich erhöht werden. Die Evaluation im September 2017 zeigte ein gutes Ansprechen mit partieller Remission, allerdings verschlimmerten sich die Nebenwirkungen auf ein Hand-Fuß-Syndrom Grad 2–3 und es trat eine Diarrhö Grad 1 auf. Axitinib wurde daraufhin auf eine Dosis von 7 mg und bei persistierendem Hand-Fuß-Syndrom und Diarrhö Grad 2 auf 5 mg 2-mal täglich reduziert. Von September 2017 bis Dezember 2017 war die Erkrankung stabil, das Hand-Fuß-Syndrom war auf Grad 1 zurückgegangen und Durchfälle traten nur gelegentlich auf.

## Erneute Dosisanpassung bei Metastasenprogress

Im Dezember 2017 zeigte sich im CT ein Progress mehrerer vorbestehender Metastasen, es wurden aber keine neuen Läsionen identifiziert. Nach ausführlichen Aufklärungsgesprächen mit dem Patienten wurde die Dosierung von Axitinib wieder auf 7 mg und anschließend auf 10 mg 2-mal täglich gesteigert.

Dieses Dokument wurde zum persönlichen Gebrauch heruntergeladen. Vervielfältigung nur mit Zustimmung des Verlages.

Zwischen Dezember 2017 und Juni 2018 wurden weiterhin Hand-Fuß-Syndrom Grad 1–2, Stomatitis Grad 1 und Diarrhö Grad 1 beobachtet und symptomatisch behandelt. Intermittierend wurden kleine Therapiepausen von 2–5 Tagen eingelegt. Im Juni 2018 wurde im CT eine erneute Krankheitsstabilisierung gesehen, die bis Januar 2019 anhielt. Nebenwirkungen und Nebenwirkungsmanagement blieben wie gehabt.

Im Januar 2019 wurde der Progress mit Wachstum von existierenden Metastasen und Entwicklung neuer Metastasen in Nebenniere und Gehirn festgestellt (▶ **Abb. 26**) und die Therapie auf Sunitinib umgestellt. An Nebenwirkungen traten Hand-Fuß-Syndrom Grad 1–2, Fatigue Grad 1 und Übelkeit Grad 1 auf. Die neu aufgetretenen Hirnmetastasen wurden im März 2019 stereotaktisch bestrahlt. Im November 2019 kam es erneut zum Progress und die Therapie wurde auf Cabozantinib umgestellt.

## Diskussion

Hirnmetastasen werden bei Patienten mit fortgeschrittenem Nierenzellkarzinom öfters gesehen [22]. Wurden diese Patienten früher von klinischen Studien regelhaft ausgeschlossen, so können heute Patienten mit lokaler Kontrolle der Hirnmetastasen häufig in Studien aufgenommen werden. Im vorliegenden Fall konnte bei einem Patienten nach Resektion der ZNS-Metastasierung die Kombination von Avelumab/Axitinib ohne Komplikationen und mit guter Wirksamkeit eingesetzt werden. Auch in diesem Fall zeigt sich die Dosisanpassung von Axitinib zur Reduzierung der Nebenwirkungen oder der Verbesserung der Wirksamkeit als notwendige Herausforderung. Mit Sunitinib und Cabozantinib standen für den Patienten nach Progress unter der Checkpoint- plus TKI-Kombination weitere Optionen für die Behandlung zur Verfügung.

### Autorinnen/Autoren



**Dr. Christian Kollmannsberger**
BC Cancer – Vancouver, Kanada

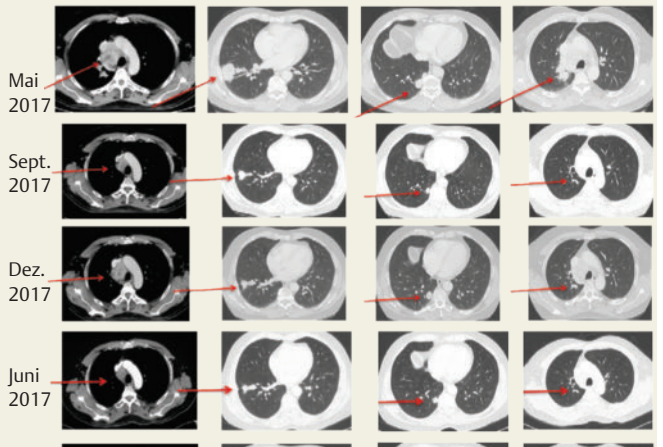


▶ **Abb. 25** Verlauf der Lungenmetastasierung im CT. Aufnahmen von Mai 2017, September 2017, Dezember 2017, Juni 2018 und Januar 2019.

▶ **Abb. 26** Progression in Hirn und Niere, CT-Aufnahme im Januar 2019.

**FAZIT**

Avelumab plus Axitinib war auch bei vorangegangener, kontrollierter ZNS-Metastasierung verträglich. Dosiserhöhungen und Dosisreduktionen von Axitinib basierend auf dem Nebenwirkungsprofil sind von großer Wichtigkeit, um einen maximalen Benefit zu erzielen. Avelumab/Axitinib war mit einer guten Lebensqualität verbunden.

Dieses Dokument wurde zum persönlichen Gebrauch heruntergeladen. Vervielfältigung nur mit Zustimmung des Verlages.

Thieme

# Fall 7 – Nierenzellkarzinom

## Zweites Ansprechen bei Re-Induktion von Avelumab plus Axitinib


**ZUSAMMENFASSUNG**

Ein junger Patient mit einem Nierenzellkarzinom stellte sich mit ausgedehnter metastasierter Erkrankung und Bluthochdruck sowie Psoriasis vor. Auf die Therapie mit Avelumab plus Axitinib erfolgte eine rasche Remission. Aufgrund von Nebenwirkungen, die wahrscheinlich mit der Therapie assoziiert waren, wurde die Therapie mit Avelumab und Axitinib pausiert. Es kam zu einem Progress der Erkrankung, die unter erneuter Therapie mit der Kombination ein weiteres Mal ansprach. Diese 2. Remission hielt über die Dauer von einem Jahr an.


## Diagnose und Erstbehandlung

Ein 58-jähriger Mann stellte sich im März 2017 mit einem metastasierten, klarzelligen Nierenzellkarzinom in ausgedehnter Erkrankung vor: Der Primärtumor betraf die rechte Niere und dehnte sich nodal, pulmonal, pleural, hepatisch und adrenal aus. Entsprechend den IMDC-Kriterien bestand bei normwertigen Laborwerten bei Präsentation ein intermediäres Risiko. Der Patient wies außerdem einen Tumorthrombus auf, der mit einer anti-koagulativen Therapie dauerhaft behandelt wurde. An Komorbiditäten wurden in der Anamnese zudem Bluthochdruck und Psoriasis angegeben. Aufgrund einer Hämaturie wurde als primärer Eingriff im Mai 2017 eine palliative Embolisation des Tumors durchgeführt. Genetische Untersuchungen der pleuralen Läsion wiesen auf Mutationen in den Genen VHL und EZH2 sowie auf eine MYC-Überexpression hin.

## Erstlinientherapie mit Avelumab plus Axitinib

Im Juni 2017 wurde die Therapie mit Avelumab plus Axitinib begonnen. Bereits nach 2 Zyklen der Therapie wurde radiologisch ein Ansprechen beobachtet. Im 3. Zyklus traten dermatologische Nebenwirkungen auf, die zu einer kurzen Unterbrechung der Avelumab-Gabe führten und mit einer kurzen Prednison-Behandlung kontrolliert wurden. Im November 2017 wurde die Therapie mit Axitinib unterbrochen, da intrakranielle Blutungen mit Bezug auf die therapeutische Antikoagulationstherapie sowie eine Verschlechterung des Bluthochdrucks festgestellt wurden. Der Patienten erholte sich komplett von dem zerebrovaskulären Ereignis (CVA; cerebrovascular accident). Die Therapie mit Avelumab wurde im November 2017 erneut begonnen und im Dezember 2017 konnte die Behandlung mit Axitinib wieder aufgenommen werden. Vor der Re-Induktion kam es zu einer radiologisch nachgewiesenen Progression der Erkrankung. In der Annahme, dass die Erkrankung aufgrund der therapiefreien Zeit progredient war, wurde die Immuntherapie fortgesetzt.

Im Februar 2018 wurde wieder ein radiologisch nachgewiesenes Ansprechen festgestellt. Ein Jahr später, im Februar 2019 wurde ein Krankheitsprogress in Form einer wachsenden Läsion in der Tibia festgestellt, die sich in der Histologie als Metastase des klarzelligen Nierenzellkarzinoms darstellte. Dies wurde als Progress gewertet und im März 2019 die Therapie mit Avelumab plus Axitinib beendet. Nach Osteosynthese Am Ort der Tibia-Metastase gefolgt von einer konsolidierenden Radiotherapie wurde im April 2019 eine Therapie mit Cabozantinib eingeleitet. Während der Vorbereitungen der Osteosynthese wurde ein Vorhofflimmern de novo festgestellt. Bei erneutem Progress im Februar 2020 wurde eine Therapie mit Nivolumab begonnen. Der Patient verstarb im Mai 2020 an seinem Tumorleiden.

**FAZIT**

Ein Ansprechen kann unter der Therapie mit Avelumab plus Axitinib sehr schnell beobachtet werden. Muss aufgrund von Nebenwirkungen oder der Behandlung von Vorerkrankungen die Gabe der Kombination ausgesetzt werden, kann der wiederholte Einsatz eine 2. Remission bewirken. Die lange Behandlungszeit weist auf eine insgesamt gute Verträglichkeit der Kombinationstherapie hin.

## Diskussion

Im vorliegenden Fall wurde ein Patient mit der Kombination von Avelumab plus Axitinib behandelt. Die

Dieses Dokument wurde zum persönlichen Gebrauch heruntergeladen. Vervielfältigung nur mit Zustimmung des Verlages.



Terheyden P, Staehler M. Thieme Case Report, Checkpoint-Inhibition, Februar 2021; 1–20 | © 2021. Thieme. All rights reserved.

Kombination erwies sich insgesamt als verträglich, auch wenn dermatologische und Blutungsereignisse zu einer Unterbrechung der Therapie führten. Das Zusammenspiel der beiden Krebstherapeutika mit dem bestehenden Bluthochdruck und einer Antikoagulationstherapie könnte zu einem erhöhten Risiko einer CVA beigetragen haben.

## Literatur


[1] Barber DL et al. Restoring function in exhausted CD8 T cells during chronic viral infection. Nature 2006; 439: 682–687

[2] Heery CR et al. Avelumab for metastatic or locally advanced previously treated solid tumours (JAVELIN solid tumor): A phase 1a, multicohort, dose-escalation trial. Lancet Oncol 2017; 18: 587–598

[3] Boyerinas B et al. Antibody-dependent cellular cytotoxicity activity of a novel anti-PD-L1 antibody avelumab (MSB0010718C) on human tumor cells. Cancer Immunol Res 2015; 3: 1148–1157

[4] Fachinformation Bavencio®, Stand: Januar 2021

[5] Gaiser MR et al. PD-L1 inhibition with avelumab for metastatic Merkel cell carcinoma. Expert Rev Clin Pharmacol 2018; 11: 345–359

[6] Kaufman HL et al. Avelumab in patients with chemotherapy-refractory metastastic Merkel cell carcinoma: A multicentre, single-group, open-label, phase 2 trial. Lancet Oncol 2016; 17: 1374–1385

[7] D'Angelo SP et al. Avelumab in patients with previously treated metastatic Merkel cell carcinoma: Long-term data and biomarker analyses from the single-arm phase 2 JAVELIN Merkel 200 trial. J Immunother Cancer 2020; 8: e000674

[8] Kaufman HL et al. Nonprogression with avelumab treatment associated with gains in quality of life in metastatic Merkel cell carcinoma. Future Oncol 2017; 14: 255–266

[9] D'Angelo SP et al. First-line avelumab treatment in patients with metastatic Merkel cell carcinoma: Primary analysis after ≥ 15 months of follow-up from JAVELIN Merkel 200, a registrational phase 2 trial. J Immunother Cancer 2019; 7: 282

[10] Motzer RJ et al. Avelumab plus axitinib vs. sunitinib for advanced renal-cell carcinoma. N Engl J Med 2019; 380: 1103–1115

[11] Choueiri TK et al. Updated efficacy results form the JAVELIN Renal 101 trial: First-line avelumab plus Axitinib vs. sunitinib in patients with advanced renal cell carcinoma. Ann Oncol 2020; 31: 1030–1039

[12] Linge A et al. Successful immunotherapy and irradiation in a HIV-positive patient with metastatic Merkel cell carcinoma. Clin Transl Radiat Oncol 2019; 15: 42–45

[13] Brahmer R et al. Management of immune-related adverse events in patients treated with immune checkpoint inhibitor therapy: American Society of Clinical Oncology Clinical Practice Guideline. J Clin Oncol 2018; 36: 1714–1768

[14] Davar D et al. PD-1 blockade in advanced melanoma in patients with hepatitis C and/or HIV. Case Rep Oncol Med 2015; 2015: 737389

[15] Heppt MV et al. Checkpoint blockade for metastatic melanoma and Merkel cell carcinoma in HIV-positive patients. Ann Oncol 2017; 28: 3104–3106

[16] Paulson KG et al. Systemic immune suppression predicts isminished Merkel cell carcinoma-specific survival indepnedent of stage. J Invest Dermatols 2013; 133: 642–646

[17] Ma JE, Brewer JD. Merkel cell carcinoma in immunosuppressed patients. Cancers 2014; 6: 1328–1350

[18] Sandigursky S, Mor A. Immune-related adverse events in cancer patients treated with immune checkpoint inhibitors. Curr Rheumatol Rep 2018; 20: 65

[19] Brahmer JR et al. Management of immune-related adverse events in patients treated with immune checkpoint inhibitor therapy: American society of clinical oncology clinical practice guideline summary. J Oncol Pract 2018; 14: 247–249

[20] Fachinformation Inlyta®, Stand: Oktober 2020

[21] Gibney GT et al. Predictive biomarkers for checkpoint inhibitor-based immunotherapy. Lancet Oncol 2016; 17: e542–e551

[22] Suarez-Sarmiento A et al. Brain metastasis from renal-cell carcinoma: An institutional study. Clin Genitourin Cancer 2019; 17: e1163–e1170


## Autorinnen/Autoren


**Dr. A. Paul Hamberg**

Franciscus Gasthuis & Vlietland Krankenhaus, Rotterdam


Dieses Dokument wurde zum persönlichen Gebrauch heruntergeladen. Vervielfältigung nur mit Zustimmung des Verlages.

## BAVENCIO® PFLICHTTEXT

**▼Dieses Arzneimittel unterliegt einer zusätzlichen Überwachung.**

**Bezeichnung:** Bavencio® 20 mg/ml Konzentrat zur Herstellung einer Infusionslösung. Wirkstoff: Avelumab.

**Pharm. Unternehmer:** Merck Europe B.V., Gustav Mahlerplein 102, 1082 MA Amsterdam, Niederlande, Vertrieb in Deutschland: Merck Healthcare Germany GmbH, Waldstraße 3, 64331 Weiterstadt. **Zusammensetzung:** Jeder Milliliter Konzentrat enthält 20 mg Avelumab. Eine Durchstechflasche zu 10 ml enthält 200 mg Avelumab. *Sonstige Bestandteile*: Mannitol, Essigsäure 99 %, Polysorbat 20, Natriumhydroxid, Wasser für Injektionszwecke.

**Anwendungsgebiete:** Monotherapie zur Behandlung von erwachsenen Patienten mit metastasiertem Merkelzellkarzinom (MCC) und in der Erstlinien-Erhaltungstherapie mit lokal fortgeschrittenem oder metastasiertem Urothelkarzinom (UC), die nach einer platinbasierten Chemotherapie progressionsfrei sind. Kombination mit Axitinib als Erstlinientherapie bei erwachsenen Patienten mit fortgeschrittenem Nierenzellkarzinom (RCC).

**Gegenanzeigen:** Überempfindlichkeit gegen den Wirkstoff oder sonstige Bestandteile. **Nebenwirkungen:** Nebenwirkungen nach Häufigkeit (sehr häufig: ≥ 1/10; häufig: ≥ 1/100 bis < 1/10; gelegentlich: ≥ 1/1000 bis < 1/100; selten: ≥ 1/10 000 bis < 1/1000; sehr selten: < 1/10 000, nicht bekannt (Häufigkeit auf Grundlage der verfügbaren Daten nicht abschätzbar):
*MCC und UC:* Nebenwirkungen bei Avelumab in der Monotherapie: *Sehr* häufig: Anämie, Verminderter Appetit, Husten, Dyspnoe, Übelkeit, Diarrhö, Obstipation, Erbrechen, Abdominalschmerzen, Rückenschmerzen, Arthralgie, Ermüdung, Fieber, peripheres Ödem, Gewicht erniedrigt, Infusionsbedingte Reaktion. *Häufig*: Lymphopenie, Thrombozytopenie, Hypothyreose, Hyperthyreose, Hyponatriämie, Kopfschmerzen, Schwindel, periphere Neuropathie, Hypertonie, Pneumonitis, Mundtrockenheit, Pruritus, Ausschlag, trockene Haut, makulo-papulöser Ausschlag, Myalgie, Asthenie, Schüttelfrost, Influenza-ähnliche Erkrankung, Kreatinin im Blut erhöht, alkalische Phosphatase im Blut erhöht, Lipase erhöht, Gamma-Glutamyltransferase erhöht, Amylase erhöht. *Gelegentlich*: Eosinophilie, Überempfindlichkeit, Arzneimittelüberempfindlichkeit, Nebenniereninsuffizienz, Autoimmunthyreoiditis, Thyreoiditis, Autoimmunhypothyreose, Hyperglykämie, Myasthenia gravis, Myasthenie-Syndrom, Hypotonie, Flush, Ileus, Kolitis, Autoimmunhepatitis, Ekzem, Dermatitis, Ausschlag mit Juckreiz, Psoriasis, Erythem, erythematöser Ausschlag, generalisierter Ausschlag, makulöser Ausschlag, papulöser Ausschlag, Myositis, rheumatoide Arthritis, Nierenversagen, Nephritis, Alaninaminotransferase (ALT) erhöht, Aspartataminotransferase (AST) erhöht, Kreatinphosphokinase im Blut erhöht. Selten: Anaphylaktische Reaktion, Typ-1-Überempfindlichkeit, Akute Nebennierenrindeninsuffizienz, Hypopituitarismus, Diabetes mellitus, Diabetes mellitus Typ 1, Guillain-Barré-Syndrom, Miller-Fisher- Syndrom, Uveitis, Myokarditis, Interstitielle Lungenerkrankung, Pankreatitis, Autoimmunkolitis, Enterokolitis, Autoimmunpankreatitis, Enteritis, Proktitis, akutes Leberversagen, Leberversagen, Hepatitis, Hepatoxizität, Erythema multiforme, Purpura, Vitiligo, generalisierter Pruritus, exfoliative Dermatitis, Pemphigoid, psoriasiforme Dermatitis, Arzneimittelausschlag, Lichen planus, Arthritis, Polyarthritis, Oligoarthritis, Tubulointerstitielle Nephritis, Systemisches inflammatorisches Response- Syndrom, Transaminasen erhöht, Thyroxin frei erniedrigt, Thyreotropin im Blut erhöht.
*RCC:* Nebenwirkungen bei Avelumab in Kombination mit Axitinib: *Sehr häufig*: Hypothyreose, Verminderter Appetit, Kopfschmerzen, Schwindel, Hypertonie, Dysphonie, Husten, Dyspnoe, Diarrhö, Übelkeit, Obstipation, Erbrechen, Abdominalschmerzen, Ausschlag, Pruritus, Arthralgie, Rückenschmerzen, Myalgie, Ermüdung, Schüttelfrost, Asthenie, Fieber, Gewicht erniedrigt, Alaninaminotransferase (ALT) erhöht, Aspartataminotransferase (AST) erhöht, Infusionsbedingte Reaktion. *Häufig:* Anämie, Thrombozytopenie, Überempfindlichkeit, Hyperthyreose, Nebenniereninsuffizienz, Thyreoiditis, Hyperglykämie, Periphere Neuropathie, Hypotonie, Flush, Pneumonitis, Mundtrockenheit, Kolitis, Anomale Leberfunktion, Ausschlag mit Juckreiz, makulo- papulöser Ausschlag, generalisierter Pruritus, akneiforme Dermatitis, Erythem, makulöser Ausschlag, papulöser Ausschlag, erythematöser Ausschlag, Dermatitis, Ekzem, generalisierter Ausschlag, Akute Nierenschädigung, Peripheres Ödem, Influenza-ähnliche Erkrankung, Kreatinin im Blut erhöht, Amylase erhöht, Lipase erhöht, Gamma-Glutamyltransferase erhöht, alkalische Phosphatase im Blut erhöht, Kreatinphosphokinase im Blut erhöht, Thyreotropin im Blut erniedrigt, Transaminasen erhöht. *Gelegentlich*: Pustulöser Ausschlag, Lymphopenie, Eosinophilie, Autoimmunthyreoiditis, Hypophysitis, Diabetes mellitus, Diabetes mellitus Typ 1, Myasthenia gravis, Myasthenie-Syndrom, Myokarditis, Autoimmunkolitis, Autoimmunpankreatitis, Enterokolitis, Ileus, nekrotisierende Pankreatitis, Hepatitis, Lebertoxizität, immunvermittelte Hepatitis, Lebererkrankung, Medikamentenausschlag, Erythema multiforme, Psoriasis, Leberfunktionstest erhöht.
Weitere Informationen entnehmen Sie bitte der Fachinformation.

**Warnhinweis:** Arzneimittel für Kinder unzugänglich aufbewahren. **Verschreibungspflichtig. Version 07**

OBAV10005 02-2022 DE-AVEKI-00178 65897

Dieses Dokument wurde zum persönlichen Gebrauch heruntergeladen. Vervielfältigung nur mit Zustimmung des Verlages.