Diagnostik und Therapie der hypophosphatämischen Rachitis im Kindesalter

Hypophosphatemic Rickets: Diagnostic Approach and current Treatments in Childhood

Autoren

Jakob Höppner[1], Uwe Kornak[2], Wolfgang Högler[3], Barbara Obermayer-Pietsch[4], Frank Rutsch[5], Ralf Oheim[6], Corinna Grasemann[1, 7]

Institute

1 Centrum für seltene Erkrankungen Ruhr, Ruhr-Universität Bochum und Universität Witten/Herdecke, Bochum, Deutschland
2 Institut für Humangenetik, Universitätsmedizin Göttingen, Deutschland
3 Univ.-Klinik für Kinder- und Jugendheilkunde, Johannes Kepler Universität Linz, Kepleruniversitätsklinikum, Linz, Österreich
4 Klinische Abteilung Endokrinologie und Diabetologie, Universitätsklinik für Innere Medizin, Medizinische Universität Graz, Österreich
5 Allgemeine Pädiatrie, Klinik für Kinder- und Jugendmedizin und Centrum für seltene Erkrankungen, Universitätsklinikum Münster, Deutschland
6 Institut für Osteologie und Biomechanik, Universitätsklinikum Hamburg-Eppendorf, Deutschland
7 Klinik für Kinder- und Jugendmedizin, St. Josef-Hospital, Universitätsklinikum der Ruhruniversität Bochum, Deutschland

Schlüsselwörter

Phosphat-Stoffwechsel, FGF23, Hypophosphatämische Rachitis, Phosphatdiabetes, Osteomalazie, Burosumab

Keywords

Phosphate metabolism, FGF23, hypophosphatemic rickets, burosumab

Bibliografie

Osteologie 2020; 29: 293–301

DOI 10.1055/a-1257-8108

ISSN 1019-1291

© 2020. The Author(s).

This is an open access article published by Thieme under the terms of the Creative Commons Attribution-NonDerivative-NonCommercial-License, permitting copying and reproduction so long as the original work is given appropriate credit. Contents may not be used for commercial purposes, or adapted, remixed, transformed or built upon. (https://creativecommons.org/licenses/by-nc-nd/4.0/)

Korrespondenzadresse

PD Dr. med. Corinna Grasemann
Abteilung für seltene Erkrankungen, Klinik für Kinder- und Jugendmedizin, St. Josef-Hospital Bochum, Universitätsklinikum der Ruhr-Universität Bochum, Deutschland
E-Mail: corinna.grasemann@rub.de

ZUSAMMENFASSUNG

Die Rachitis im Kindes- und Jugendalter beruht auf einer Unterversorgung des wachsenden Körpers mit Kalzium und/oder Phosphat. Der Kalzium-Phosphat-Stoffwechsel unterliegt einer komplexen hormonellen Regulation durch Calcitriol, Parathormon und dem ‚Fibroblast Growth Factor 23'(FGF23).

Eine unphysiologische Überproduktion von FGF23 führt durch resultierenden renalen Phosphatverlust zu einem Phosphatmangel, mit der Folge der Untermineralisation von Knochen, Zähnen und Wachstumsfugen und damit zur hypophosphatämischen Rachitis (HR) bzw. Osteomalazie. Die häufigste Form der FGF23-abhängigen HR ist die X-chromosomale hypophosphatämische Rachitis (XLH). Im Kindesalter steht, neben einer Substitution von Phosphat und aktivem Vitamin D, mit Burosumab seit 2018 ein monoklonaler Antikörper gegen FGF23 für die Therapie der XLH zur Verfügung. Diese Therapie hat das Potenzial, Langzeitkomplikationsraten, Wachstum und Lebensqualität substanziell zu verbessern, entsprechende Langzeitdaten werden daher in Registern gesammelt.

Möglichkeiten zur Vernetzung mit Betroffenen bieten die Vereine Phosphatdiabetes e.V. und www.phosphatdiabetes.at.

ABSTRACT

Rickets is caused by an undersupply of calcium and/or phosphate to the growing body. The calcium-phosphate metabolism is regulated by the secosteroid hormone calcitriol, parathyroid hormone (PTH) and fibroblast growth factor 23 (FGF23).

Excessive FGF23 action results in reduced renal phosphate reabsorption, and subsequent hypophosphataemia, undermineralization of bone, teeth and growth plates and the phenotype of hypophosphatemic rickets (HR)/osteomalacia. The most common form of FGF23-dependent HR is X-linked hypophosphatemic rickets (XLH), which was traditionally treated via supplementation of phosphate and active vitamin D only. Since 2018, a monoclonal antibody against FGF23, Burosumab, is available for the therapy of XLH in children. The new therapy has the potential to improve long-term complications, growth and quality of life; such data are currently being collected in registries. Support groups for German-speaking people affected by XLHinclude Phosphatdiabetes e.V. and www.phosphatdiabetes.at.

Fallvorstellung

Ein $3^{4/12}$ Jahre altes Mädchen wird mit Verdacht auf das Vorliegen einer metabolischen Skeletterkrankung in der pädiatrischen Endokrinologie vorstellig. Die Körperlänge liegt bei 81,4 cm (8 cm unter der 3. Perzentile), es zeigen sich eine Varus-Deformität der Beine beidseits, rechts betont (▶**Abb. 1**.) und eine Gangbildstörung. In den vorherigen U-Untersuchungen fiel bereits eine grobmotorische Entwicklungsverzögerung auf.

Laborchemisch findet sich eine Konstellation wie bei einer hypophosphatämischen Rachitis mit erniedrigtem Serum-Phosphat, erhöhter alkalischer Phosphatase, niedrig-normalem Calcitriol [1,25 (OH2) Vitamin D] Spiegel, hoch-normalem PTH und einer verminderten tubulären Rückresorption von Phosphat im Urin (▶**Tab. 1**). Das c-terminale FGF23 war mit 150 U/l erhöht (obere Norm 110 U/l).

Die genetische Untersuchung erbrachte eine heterozygote Mutation im PHEX-Gen (c.1820 C > A), die zur Bildung eines Stopp-Codons führt, und bestätigte eine X-chromosomale hypophosphatämische Rachitis/XLH bei dem Mädchen.

Nach initialer Therapie mit Phosphat (45 mg/kg KG) und Calcitriol (0,027 mg/kg KG) erfolgte im Alter von $5^{2/12}$ Jahren die Umstellung auf eine medikamentöse Therapie mit Burosumab (Crysvita) mit einer Anfangsdosis von 0,4 mg/kg KG s.c. alle 14 Tage. Die Therapie wird gut vertragen, und es zeigte sich eine Verbesserung der renalen Phosphat-Rückresorption (▶**Tab. 1**).

Im Verlauf von 18 Monaten kam es zu einer Begradigung der Beinachsen mit radiologisch nachgewiesener regredienter Verbiegung der Femurschäfte beidseits (▶**Abb. 1**). Das Gangbild hat sich im Verlauf deutlich gebessert. Ebenso berichteten die Eltern von einer deutlichen Zunahme der beobachteten körperlichen Belastbarkeit, und es wurde eine subjektive Abnahme der Schmerzen berichtet. Das Wachstum verläuft derzeit parallel ca. 7 cm unter der 3. Perzentile. Eine Nephrokalzinose oder ein Hyperparathyreoidismus bestehen bisher nicht.

Regulation des Kalzium-Phosphat-Stoffwechsels

Der Kalzium-Phosphat-Stoffwechsel (Ca-Ph-Stoffwechsel) unterliegt einer strengen hormonellen Regulation mit Beteiligung der Hormone Parathormon (PTH), Calcitriol und ‚Fibroblast Growth Factor'23 (FGF23) (▶**Abb. 2**) [1, 2]. **PTH** induziert eine Calcium-Phosphat-Mobilisierung aus dem Knochengewebe, hemmt die renale Phosphat-Rückresorption und steigert gleichzeitig die renale Ca^{2+}-Resorption. Zusätzlich stimuliert PTH das Enzym 1α-Hydroxylase in der Niere, welches 25-(OH) Vitamin D zum aktiven **Calcitriol** (1,25-$[OH]_2$ Vitamin D) hydroxyliert [3]. Calcitriol steigert die Kalzium- und Phosphat-Resorption aus dem Gastrointestinal-Trakt, hemmt die PTH-Sekretion und die 1α-Hydroxylase-Aktivität (negatives Feedback) und stimuliert die Freisetzung von FGF23 [4]. **FGF23** hemmt die renale Phosphatresorption über eine Herabregulation von Natrium-Phosphat-Kotransportern im proximalen Tubulus und steigert die Kalziumresorption im distalen Tubulus. Zusätzlich hemmt FGF23 die 1α-Hydroxylase-Aktivität und damit die Calcitriol-Synthese [5–7]. Für die Bindung an seinen Rezeptor benötigt FGF23 den Kofaktor **Klotho** [8].

Rachitisformen

Als Rachitis wird eine Erkrankung der Wachstumsfuge auf dem Boden eines Kalzium- (= kalzipenisch) oder Phosphat-Mangels (= phosphopenisch) bezeichnet. Eine Rachitis tritt daher ausschließlich bei wachsendem Skelett im Kindes- und Jugendalter auf. Mit der Rachitis einher geht eine gestörte Mineralisation des Knochens, die als Osteomalazie bekannt ist und Kinder und Erwachsene betrifft [9, 10]. Davon abzugrenzen ist die Osteoporose, bei der ein Verlust an Knochenmasse und Struktur (Mikroarchitekturstörung) vorliegt [11].

Der kalzipenischen Rachitis liegt häufig ein Vitamin-D-Mangel oder alimentärer Kalziummangel zugrunde, allerdings kommen auch seltene genetische oder erworbene Störungen der Calcitriol- oder PTH-Wirkung und -Synthese vor. Der phosphopenischen Rachitis (HR) liegt eine verminderte renale Phosphat-Rückresorption zugrunde [12].

Hypophosphatämische Rachitis

Die hypophosphatämische Rachitis (HR), auch Phosphatdiabetes oder früher Vitamin-D-resistente Rachitis genannt, ist eine genetisch und klinisch heterogene Erkrankungsgruppe, der pathophysiologisch eine Mineralisationsstörung des Knochens aufgrund eines Phosphat-Mangels zugrunde liegt [13]. Der Phosphat-Verlust wird durch eine erhöhte renale Ausscheidung bzw. mangelnde Phosphat-Rückresorption verursacht. Es werden FGF23-vermittelte und nicht-FGF23 vermittelte/-abhängige Formen unterschieden (▶**Tab. 2** und ▶**Abb. 3**).

Die häufigste HR ist X-chromosomal-dominant vererbt (X-linked) und wird als XLH bezeichnet. Der XLH liegt ein Defekt im

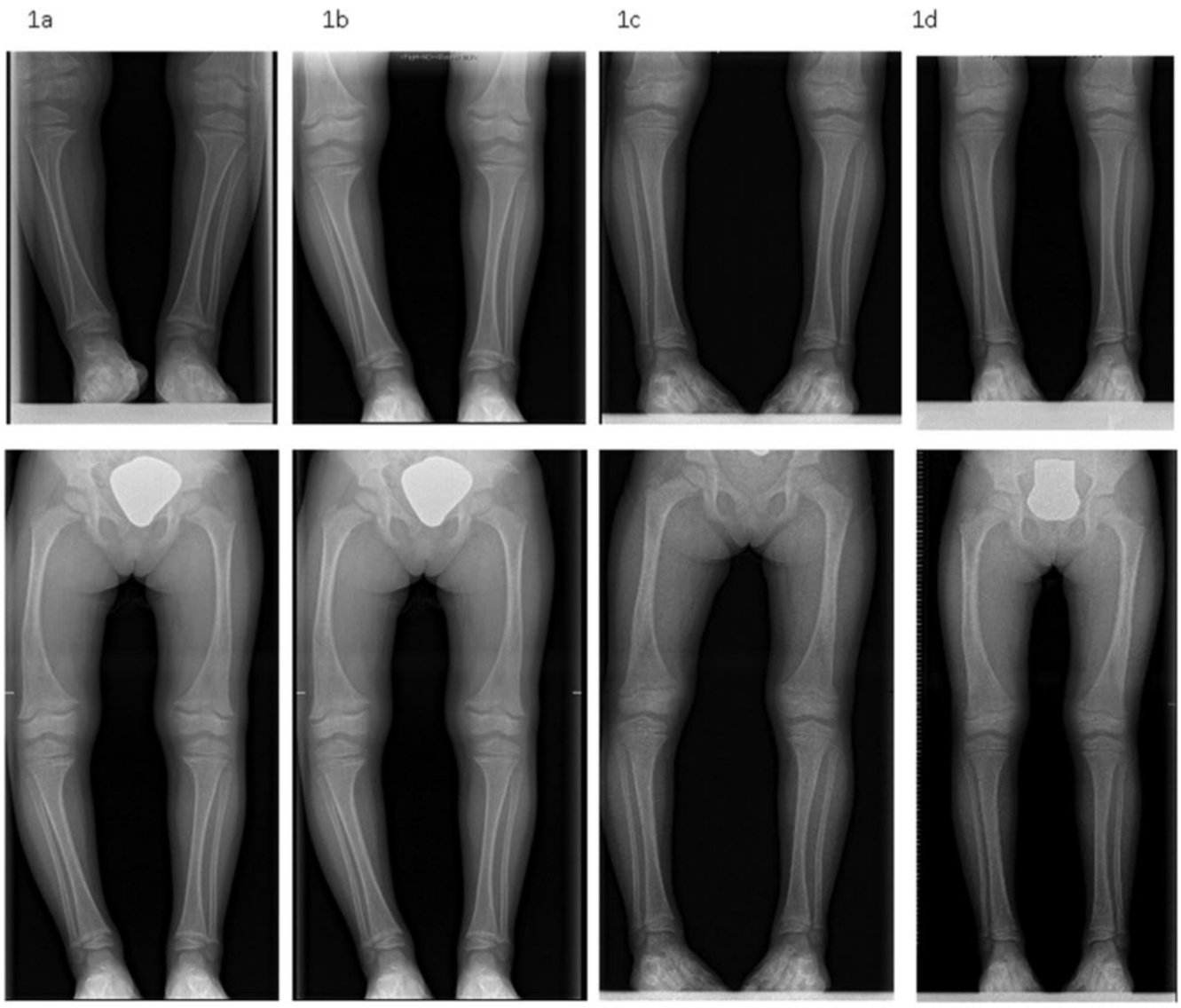

▶ **Abb. 1** ***Radiologische Befunde:*** Untere Extremität (1) und Beinachsen (2) bei einem Mädchen im Alter von 4 Jahren (a) mit Aufnahme der konventionellen Therapie. Nach medial abweichende Beinachse links im Sinne eines Genu varum, rechts eingeschränkt beurteilbar bei Supinationsstellung im Fuß. Im Bereich beider Kniegelenke Auftreibungen der Metaphysen und vermehrte Transparenz der Knochenstruktur im Sinne einer Osteopenie. Verlaufskontrolle im Alter von 5 Jahren (b) vor Aufnahme einer Therapie mit Burosomab und nach 6 (c) und 18 Monaten (d) Therapie. Nach 18 Monaten zeigen sich eine regrediente Varusstellung der Beinachse, eine noch gering ausgeprägte Osteopenie sowie regrediente konvexbogige Deviation der langen Röhrenknochen.

▶ **Fig. 1** X-rays of the lower extremities in a girl with XLH at the age of 4 years (a) when conventional therapy was started; demonstrating genu varum (right), metaphyseal widening in both knees and osteopenic bones. The X-rays at 5 years of age (b) were taken just before treatment with burosumab was initiated and 6 months (c) and 18 months (d) later, demonstrating improvement of deformity and metaphyseal widening.

PHEX-Gen zugrunde, das für eine Endopeptidase (PHEX) kodiert, die am Abbau von FGF23 beteiligt ist. Bei der XLH finden sich entsprechend erhöhte Spiegel von FGF23 [12, 14, 15].

Ebenfalls FGF23-abhängig sind die autosomal-dominante HR (ADHR), die durch eine Mutation im *FGF23*-Gen verursacht wird [12, 16, 17] und drei Formen von autosomal-rezessiver HR (ARHR), verursacht durch Mutationen im im *DMP-1 Gen* (AHRH1), im *ENPP1* Gen (AHRH2)-Gen und in *FAM20C* Gen (AHRH3) [12, 18, 19]. Bei heterozygoten Trägern von *ENPP1*-Mutationen [PMID: 31,805,212] mit milder Hypophosphatämie wurde eine frühmanifeste Osteoporose mit Osteomalazie beobachtet [20]. Weitere FGF23-vermittelte Formen der hypophosphatämischen Rachitis und Osteomalazie sind die tumor-induzierte Osteomalazie (TIO) und die als Begleiterscheinung bei vielen PatientInnen mit Fibröser Dysplasie (besonders McCune Albright) auftretenden Formen der Rachitis und Osteomalazie.

Homozygote Mutationen im *SLC34A3*-Gen führen zur autosomal-rezessiven hereditären hypophosphatämischen Rachitis mit Hyperkalziurie (HHRH), die zur Gruppe der nicht-FGF23 vermittelten Formen gehört. *SLC34A3* kodiert für einen Natrium-Phosphat-Kotransporter [21, 22].

Von den genetisch vermittelten Formen einer HR diagnostisch abzugrenzen ist der Phosphat-Verlust der Niere aufgrund eines Fanconi-Syndroms oder aufgrund einer Schädigung der Niere, z. B. im Rahmen einer Chemotherapie bei onkologischer oder metabolischer Erkrankung.

Klinik der hypophosphatämischen Rachitis im Kindesalter

Führende Symptome der hypophosphatämischen Rachitis im Kindesalter sind **Kleinwuchs, Deformitäten** der unteren Extremitäten (Genua vara oder valga), ein auffälliges (watschelndes) **Gangbild** sowie eine allgemeine ‚**Schwäche**', die sich bei jüngeren Kindern als ‚Lauffaulheit'und bei älteren Kindern als eine geringere körperliche Leistungsbereitschaft im Vergleich zu altersgleichen Kindern zeigt. Ein Teil der XLH-Patienten entwickelt eine Craniosynostose im Kleinkindalter. Schmerzen werden von älteren Kindern in unterschiedlichem Ausmaß, aber regelhaft angegeben. Häufig sind schon im Kindesalter eine Mineralisationsstörung der Zähne (Milchgebiss und bleibende Zähne) und das rezidivierende Auftreten von Zahnabszessen zu beobachten (▶**Tab. 3**).

Rachitis-typische radiologische Veränderungen sind metaphysäre Auftreibungen und Becherungen und schlecht demarkierte Wachstumsfugen. Spezifisch für die HR, im Gegensatz zu hypokalzämischen Rachitisformen, sind die auffällig röntgendichten Metaphysen und Diaphysen der langen Röhrenknochen [23]. Die zugrunde liegende Osteomalazie verursacht aufgrund der reduzierten biomechanischen Eigenschaften Verformungen der langen Röhrenknochen bei Belastung. Daraus ergeben sich im Kindesalter Kleinwuchs und Deformitäten der unteren Extremitäten (▶**Tab. 3**).

Die Symptomatik verändert sich im Lauf des Lebens, sodass im Erwachsenenalter Schmerzen, u.a. durch Insuffizienzfrakturen und Bewegungseinschränkungen, im Vordergrund stehen. Bewegungseinschränkungen, Achsfehlstellungen und Arthrosen sowie extraskelettale Verkalkungen, inkl. Enthesiopathien, treten auf und führen zu einer bedeutsamen Krankheitslast und Einschränkung der Lebensqualität der Betroffenen [23, 24].

Die selteneren Formen der HR haben eine interessante Pathophysiologie. Der ADHR-Phänotyp ist variabel und abhängig vom Eisenstatus des Körpers [25, 26]. Der ARHR-Typ-2-Phänotyp ist assoziiert mit der generalisierten Gefäßverkalkung bei Säuglingen (GACI), die wiederum mit einer hohen Mortalität einhergeht [27]. Bei der HHRH steht eine Nephrokalzinose bei erhöhten 1,25-$(OH)_2$ Vitamin-D-Spiegeln im Fokus [28].

Zwar können die unterschiedlichen klinischen Manifestationen hilfreich sein, die seltenen Formen der HR voneinander abzugrenzen, beweisend ist letztlich jedoch nur die molekulargenetische Untersuchung [12].

Diagnostik

Eine positive Familienanamnese ist richtungsweisend. Bei De-novo-Mutationen findet sich eine typische progressive Varus-Deformität der Extremitäten ab Gehbeginn.

Zur laborchemischen Diagnostik bei V.a. HR gehören die Bestimmung der Parameter aus ▶**Tab. 4**. Klinisch essenziell ist die simultane Bestimmung von Phosphat und Kreatinin in Serum und Urin zur Berechnung von TRP und TmP/GFR. Eine 24-h-Sammelurin-Untersuchung ist nur bei spezifischer Fragestellung erforderlich. Die aktuellen biochemischen Analysen für FGF23 umfassen sowohl Messungen des C-terminalen Molekülanteils als

▶**Tab. 1.** Laborchemische Parameter bei Diagnose, 10 Monate nach Beginn konventioneller Therapie und 6 Monate nach Beginn der Therapie mit Burosumab.

▶**Tab. 1.** Biochemical parameters at time of diagnosis of XLH, after 10 months on conventional treatment and after 6 months on burosumab.

Parameter	Bei Diagnose (ohne Therapie)	Nach 10 Monaten Therapie mit Phosphat + Calcitriol	Nach 6 Monaten Therapie mit Burosumab
Phosphat in mmol/l (Norm: 1,0–1,94)	**0,81**	**0,84**	1,16
Calcium in mmol/l (Norm: 2,12–2,37)	**2,46**	2,43	2,28
Alkalische Phosphatase in U/l (alterspezifische Norm)	**607** (108–317 U/l)	**786** (96–297 U/l)	**479** (97–297 U/l)
PTH in pg/ml (Norm < 65 pg/ml)	52,4	**88,8**	61,0
1,25 (OH)2 Vitamin D (Norm 18–109 ng/l)	27	62,0	92,0
TRP (Norm: 82–99%)	**64,2%**	**68%**	84,1%
TmP/GFR (4–8 mg/dl)	**1,6**	**1,8**	**3,1**

Angegeben sind die altersentsprechenden Normwerte. Pathologische Werte sind hervorgehoben. TRP: tubuläre Rückresorption Phosphat; TmP/GFR: Tubuläres Maximum der Phosphat-Rückresorption

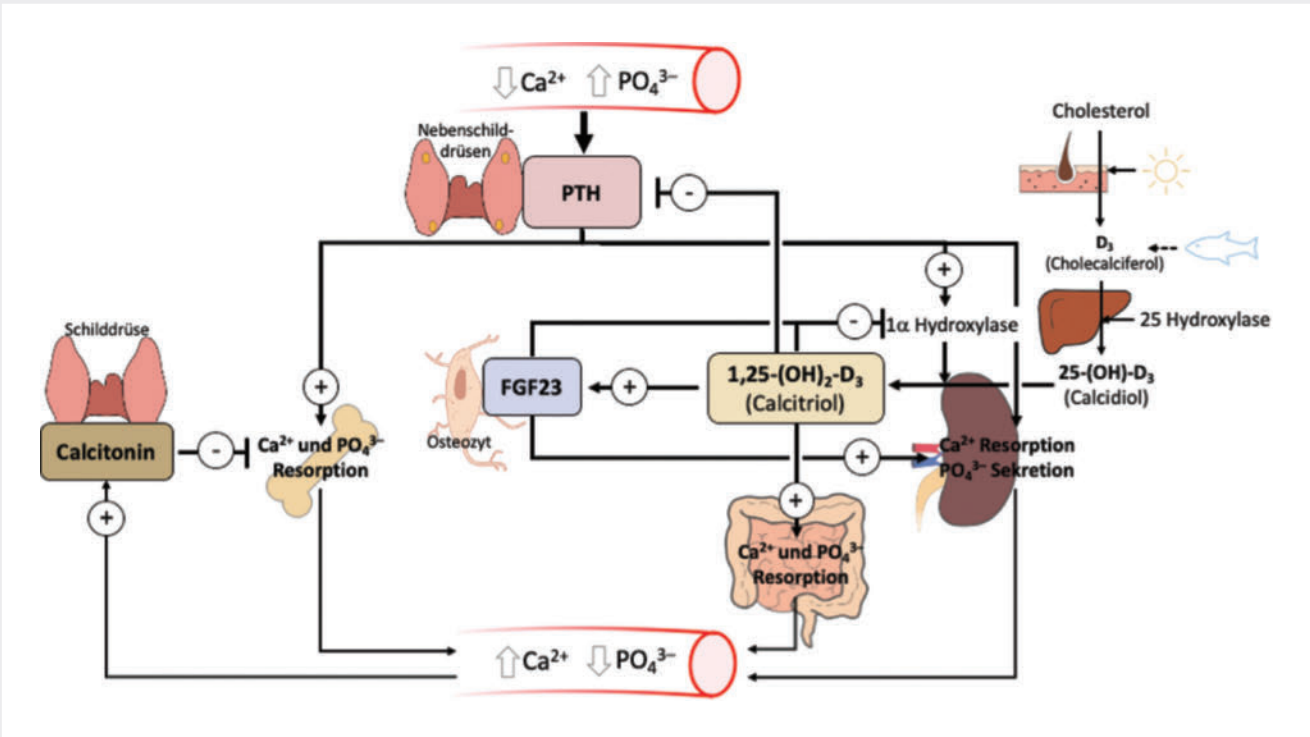

▶**Abb. 2:** ***Regulation des Kalzium-Phosphat-Stoffwechsels:*** PTH wird in den Nebenschilddrüsen gebildet und bei sinkenden Serum-Kalzium-Werten oder ausgeprägter Hyperphosphatämie freigesetzt. **PTH** bindet an spezifischen Rezeptoren der Osteoblasten und stimuliert die Expression von Receptor activator of Nf-κB (RANK)-Ligand (RANKL). RANKL interagiert mit dem Membranrezeptor RANK, der von Osteoklasten exprimiert wird, und führt zu einer Aktivierung der Osteoklasten. Zusätzlich stimuliert RANKL die Differenzierung von Makrophagen in Osteoklasten. PTH stimuliert das Enzym 1α-Hydroxylase in der Niere. Dieses hydroxyliert 25-(OH) Vitamin D zum aktiven Calcitriol (1,25-$[OH]_2$ Vitamin D) [3]. Calcitriol steigert die Kalzium- und Phosphat-Resorption aus dem Gastrointestinaltrakt. Zusätzlich hemmt Calcitriol die PTH-Sekretion sowie die 1α-Hydroxylase-Aktivität (negatives Feedback) und stimuliert die Freisetzung von Fibroblast Growth Factor 23 (FGF23) [4]. **FGF23** wird v.a. im Knochen (von Osteoblasten und Osteozyten) produziert. Außer durch Calcitriol wird die FGF23-Synthese und -Sekretion (direkt oder indirekt) durch erhöhte Serum-Phosphat-Spiegel, PTH, Eisenmangel, Zytokine u.a. stimuliert. Für die Bindung an seinen Rezeptor benötigt FGF23 den Kofaktor **Klotho**. Klotho ist ein Transmembranprotein, das zusammen mit dem FGF-Rezeptor 1 als Rezeptorkomplex für FGF23 fungiert [8]. **FGF23** hemmt die renale Phosphatresorption über eine Herabregulation von Natrium-Phosphat-Kotransportern im proximalen Tubulus und steigert gleichzeitig die Kalzium-Resorption im distalen Tubulus. Zusätzlich hemmt FGF23 die 1α-Hydroxylase-Aktivität und so die Calcitriol-Synthese [5–7]. FGF23 wird u.a. durch die Protease Furin gespalten und abgebaut [8].

▶**Figure 2 Regulation of calcium-phosphate metabolism**: PTH is produced in the parathyroid glands and released if serum calcium levels drop or in case of hyperphosphatemia. PTH binds to specific receptors on osteoblasts and stimulates the expression of Receptor activator of Nf-κB (RANK) ligand (RANKL). RANKL interacts with the membrane receptor RANK, which is expressed by osteoclasts and leads to activation of osteoclasts. Additionally, RANKL stimulates the differentiation of macrophages into osteoclasts. PTH stimulates the enzyme 1α-hydroxylase in the kidney thereby triggering hydroxylation of 25-(OH) vitamin D to calcitriol (1,25-(OH)2 vitamin D) [3]. Calcitriol increases calcium and phosphate absorption from the gastrointestinal tract. In addition, calcitriol inhibits PTH secretion and hydroxylase activity (negative feedback) and stimulates the release of fibroblast growth factor 23 (FGF23) [4]. FGF23 is mainly produced in the bone and is stimulated by elevated serum phosphate levels, PTH, iron deficiency, cytokines, etc. The cofactor Klotho is required for FGF23 binding to its receptor. Klotho is a transmembrane protein, that acts as a receptor complex for FGF23 [8]. FGF23 inhibits renal phosphate resorption by downregulating sodium phosphate cotransporters in the proximal tubule and simultaneously increasing calcium resorption in the distal tubule. In addition, FGF23 inhibits 1α-hydroxylase activity and thus calcitriol synthesis [5–7]. FGF23 is cleaved and degraded by the protease furin [8].

auch des intakten FGF23-Moleküls, das einer neueren technischen Entwicklung entspricht [29, 30].

Radiologisch zeigen sich klassische Rachitiszeichen und Deformitäten. Eine molekulargenetische Diagnostik sollte bevorzugt als Panel-Diagnostik erfolgen und so mehrere Gene umfassen.

Therapie

Die medikamentöse Therapie der XLH im Kindesalter besteht seit den 1960er-Jahren aus der Substitution von Phosphat und Calcitriol und wird inzwischen als konventionelle Therapie bezeichnet [12, 31]. Diese Kombination ist unverändert eine wirksame und in einigen Fällen ausreichende Therapie, welche allerdings viel Erfahrung braucht und daher auch nur vom Spezialisten betreut werden sollte [32]. Die Notwendigkeit, Phosphat 4- bis 5-mal täglich einzunehmen, wird nicht von allen Patienten oder Familien ausreichend gut umgesetzt. Ziel der konventionellen Therapie ist es, die Serum-ALP zu normalisieren sowie einen sekundären Hyperparathyroidismus und eine Nephrokalzinose zu vermeiden. Damit assoziiert ist eine Verbesserung der Knochenmineralisation und so der Deformitäten und des Wachstums.

▶**Tab. 2.** Formen der FGF23-abhängigen hypophosphatämischen Rachitis (HR)/Osteomalazie.

▶**Table 2** Classification of FGF23-dependent forms of hypophosphatemia.

Name	Abkürzung	Gen
X-linkend HR	XLH	PHEX
Autosomal-dominante HR	ADHR	FGF23
Autosomal-rezessive HR Typ 1	ARHR Typ 1	DMP1
Autosomal-rezessive HR Typ 2	ARHR Typ 2	ENPP1
Autosomal-rezessive HR Typ 3	ARHR Typ 3	FAM20C
Weitere FGF23-vermittelte Formen der HR sind die tumorinduzierte Osteomalazie (TIO) und die Fibröse Dysplasie.		

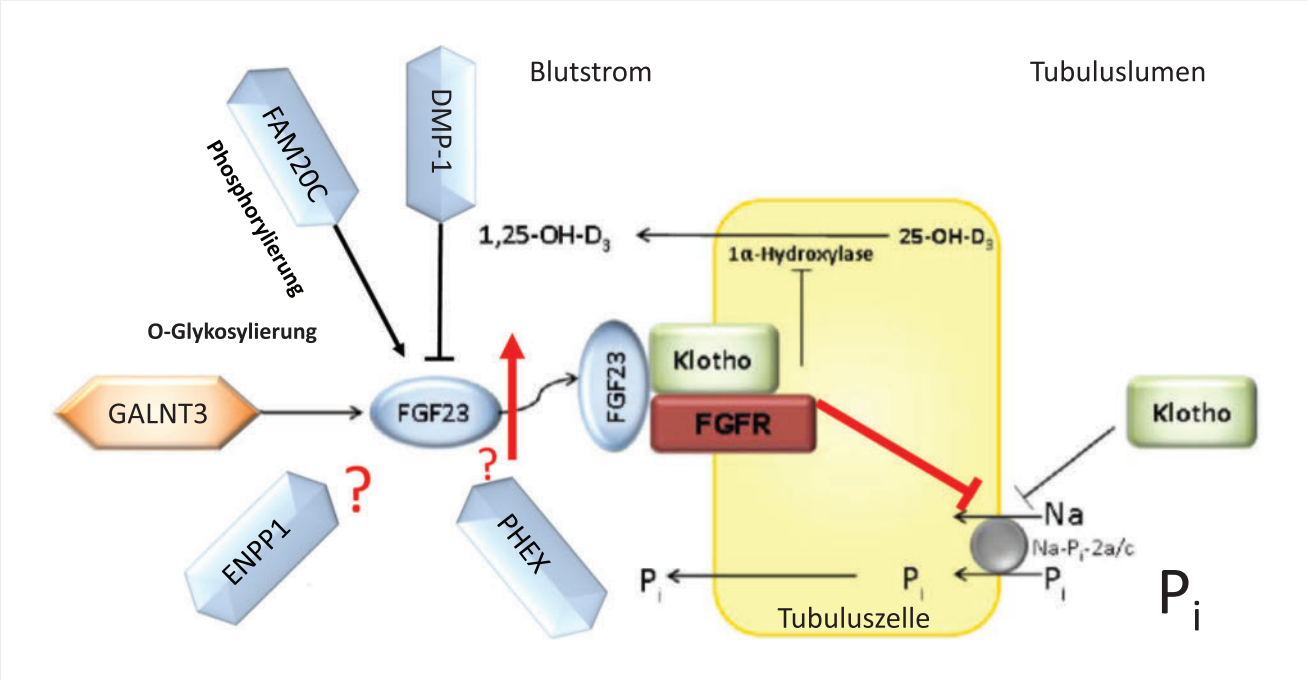

▶**Abb. 3: Mechanismen der FGF23-abhängigen hypophosphatämischen Rachitis:** Das Protein ‚Family with Sequence Similarity 20, Member C'(FAM20C) phosphoryliert FGF23 an Aminosäureposition Serin[180] und inhibiert dabei gleichzeitig die GalNac-T3 O-Glycosylierung der Aminosäure Threonin[178] des FGF23-Proteins. Dadurch wird die PCSK3-abhängige FGF23-Proteolyse gefördert. ‚Loss of Function'-Mutationen im Gen *FAM20C* führen daher zu einer erhöhten Stabilität von FGF23 und so zu einer erhöhten Menge an biologisch aktivem FGF23 [40]. ‚Dentin Matrix Acidic Phosphoprotein'1 (DMP1) ist ein Inhibitor der FGF23-Transkription. Ein Funktionsverlust von DMP1 durch entsprechende Mutationen führt zu einer erhöhten Expression von FGF23 [41]. Warum Mutationen in *ENPP1* und *PHEX* zu einer erhöhten FGF23-Expression führen, ist bisher nicht abschließend verstanden. Eine Mutation direkt in *FGF23* führt zur ADHR [25].

▶**Figure 3** Mechanisms of FGF23-dependent hypophosphatemic rickets: Family with Sequence Similarity 20, Member C (FAM20C) protein phosphorylates FGF23 at the serin180 residue and thereby inhibits O-glycosylation of GalNac-T3 at threonin178 of the FGF23 protein. This results in an increase of PCSK3-dependent FGF23 proteoylsis. Loss of function mutations in the FAM20C gene therefore lead to enhanced stability of FGF23 and to an increased amount of biologically active FGF23 [40]. Dentin Matrix Acidic Phosphoprotein 1 (DMP1) is an inhibitor of FGF23 transcription. Mutations leading to a loss of function of DMP1 result in an enhanced expression of FGF23 [41]. The exact pathomechanism of mutations in ENPP1 and PHEX causing enhanced FGF23 expression is still not fully elucidated. Activating mutations of FGF23 directly lead to ADHR [25].

Akute und einschränkende Nebenwirkungen dieser Therapie sind die Entwicklung von gastrointestinalen Symptomen (Bauchschmerzen, Diarrhoen), die die notwendige Adhärenz mit der Medikation erschweren; langsames Aufdosieren ist dabei hilfreich. Langfristige häufige Nebenwirkungen sind die Entwicklung einer Nephrokalzinose und ein sekundärer Hyperparathyroidismus [33]. Eine zusätzliche Kalzium-Supplementierung wird nicht empfohlen [31].

Seit April 2018 ist zur Behandlung der XLH im Wachstumsalter bei radiologisch nachgewiesener Skelettaffektion der monoklonale Antikörper Burosumab (Crysvita) zugelassen. Burosumab bindet FGF23 und inhibiert somit seine Funktion

[15]. Zwar wird für die indikationsbezogene Behandlung mit Burosumab kein molekulargenetischer *PHEX*-Mutationsnachweis gefordert, jedoch erscheint es notwendig, zwingend bei De-novo-Fällen die Diagnose aufgrund der unterschiedlichen Formen der HR molekulargenetisch zu sichern [31]. Eine laborchemische Bestimmung von FGF23 ist zur Sicherung der Diagnose nicht ausreichend. Ziel der Therapie, im Gegensatz zur konventionellen Therapie, ist eine Normalisierung des Serum-Phosphat-Wertes.

Auch wenn eine positive Wirkung von Burosumab auf andere FGF23-abhängige Rachitisformen angenommen werden kann, ist dies bisher durch Studien nicht belegt und kann nicht automatisch gefolgert werden. Eine akzidentelle Therapie mit dem Antikörper ist für Patienten mit ARHR möglicherweise mit einem erhöhten Risiko extraskeletaler Kalzifizierungen behaftet [12].

In der medikamentösen Therapie der ADHR steht die Therapie bzw. ausreichende Versorgung mit Eisen im Vordergrund [25]. Für die Behandlung der ARHR existieren nur begrenzte Erfahrungen, die konventionelle Therapie mit oralem Phosphat und Calcitriol kommt hier zur Anwendung, sollte aber engmaschig kontrolliert werden [34].

Patienten mit HHRH sollten nur mit einer Phosphat-Supplementierung behandelt werden. Bei der HHRH sind die endogenen Calcitriol-Spiegel erhöht, und die zusätzliche Gabe von Calcitriol könnte das Voranschreiten der Nephrokalzinose bei diesen Patienten fördern [35].

Operative Therapien bei Kindern

Bei frühzeitiger Diagnose und medikamentöser Therapie durch einen erfahrenen Spezialisten besteht eine gute Chance, keine orthopädischen Interventionen während des Wachstums zu benötigen. Orthopädische Operationen im Kindesalter betreffen bei XLH vor allem Beinachskorrekturen. Die zugrunde liegende Osteomalazie der langen Röhrenknochen (assoziiert mit den rachitischen Veränderungen der Metaphysen bzw. der Wachstumsfugen) führt unter der Gewichtsbelastung mit dem Laufbeginn zu einer mehr oder weniger ausgeprägten Deformierung der langen Röhrenknochen der unteren Extremität. Dabei liegen bei XLH in der Regel komplexe, d.h. multiplanare Fehlstellungen sowohl der Ober- als auch der Unterschenkel vor. Klinisch auffällig sind vor allem die zunehmenden Genua vara oder valga. In der Vergangenheit kamen zur Achsenkorrektur diverse operative Verfahren zur Anwendung, z.B. Osteotomien an den Stellen der größten Achsabweichungen mit entsprechender Platten- oder Nagelosteosynthese, aber auch externe (Ring-)Fixateure [36, 37]. In jüngster Vergangenheit hat sich das weniger invasive und somit komplikationsärmere Verfahren der temporären Epiphyseodese durchgesetzt [38, 39]. Dabei wird je nach Fehlstellung die mediale oder laterale Wachstumsfuge des distalen Femur und/oder der proximalen Tibia mittels Klammern (sog. Blount-Klammern) oder Platten (sog. *eight-plates*) fixiert, sodass nur noch ein korrigierendes Wachstum der gegenüber liegenden Seite der Fuge möglich ist. Ein weiterer Vorteil dieses Verfahrens ist, dass direkt postoperativ die Mobilisation unter Vollbelastung möglich ist. Allerdings ist nur eine Achskorrektur in der Frontalebene möglich, und komplexe Fehlstellungen können entsprechend nicht adressiert werden. Die Indikation wird gestellt, um eine Gelenkfehlstellung mit pathologischer Überbelastung von Gelenkanteilen und somit Früh-Arthrosen zu vermeiden, pathologische (Insuffizienz-)Frakturen zu verhindern, sowie aus kosmetischen Gründen und auch, um mit der Beinlänge Körpergröße zu gewinnen [37]. Neben den seltenen eingriffsspezifischen Komplikationen, wie etwa Infektionen und Narkoserisiken, besteht vor allem das Risiko eines Korrekturverlustes im weiteren Verlauf aufgrund der Grunderkrankung bzw. ihrer historisch insuffizienten bzw. mit Compliance-Problemen behafteten medikamentösen Therapie. Dieses Risiko ist umso größer, je jünger die Kinder beim ersten Eingriff sind.

Selbstverständlich ist, dass die XLH nicht allein operativ behandelt werden kann und somit die medikamentöse Therapie klar im Vordergrund steht. Daher verbietet sich eine rein

►**Tab. 3.** Klinische Symptome und Befunde bei hypophosphatämischer Rachitis im Kindes- und Jugendalter.

►**Table 3** Signs and symptoms of hypophophatemic rickets in childhood and adolescents.

Symptome	Befunde
▪ Gedeihstörung ▪ Wachstumsverlangsamung ▪ Muskelschwäche ▪ Verspätetes Laufen ▪ Auffälliges Gangbild ▪ Zahnabszesse ▪ Craniosynostose	▪ Kleinwuchs ▪ Deformitäten der unteren Extremität: Varisierung, Valgisierung, Windschlag-Deformitäten ▪ Histologisch Osteomalazie und verbreiterte, irreguläre Wachstumsfugen

►**Tab. 4.** Empfohlene Diagnostik bei Verdacht auf XLH im Kindesalter.

►**Table 4.** Suggested diagnostic work up in suspected XLH in childhood.

Anamnese	Beginn der Symptome, weitere Betroffene in der Familie, Zahnabszesse, Craniosynostose
Auxiologie	Körperhöhe, Sitzhöhe, Armspanne, Kopfumfang, intermalleoläre Distanz, Intercondyläre Distanz
Klinische Untersuchung	Gangbild, Deformitäten, Kopfform
Radiologie	Knie und Hand zur Beurteilung rachitischer Veränderungen der Wachstumsfuge; Beinachsen bei Deformität Befundung durch pädiatrischen Radiologen
Laborchemisch	Serum: Calcium, Phosphat, Kreatinin, alkalische Phosphatase, 25-OH Vitamin D, 1,25$(OH)_2$ Vitamin D, PTH, FGF23 Urin: Phosphat, Kreatinin, Calcium
Sonografie	Ultraschall der Nieren zum Ausschluss einer Nephrocalcinose
Molekulargenetisch	Einzelgenanalyse (*PHEX*) oder Panel-Diagnostik

operative Behandlung der HR. Operative Eingriffe sollten entsprechend nur erwogen werden, wenn die medikamentöse Therapie alleine nicht erfolgreich ist. Nach dem aktuellen Konsensuspapier wird eine mindestens 12-monatige Optimierung/Intensivierung der medikamentösen Therapie empfohlen, bevor die Indikation zu einer operativen Therapie gestellt werden darf [31]. Nach dem Schluss der Wachstumsfugen sind die Beinachsen erneut zu evaluieren, und es ist über korrigierende Eingriffe neu zu entscheiden, um Gelenkfehlstellungen als prädisponierenden Faktor für die Entstehung einer Früh-Arthrose beheben zu können. Insgesamt ist die Datenlage zu den einzelnen operativen Verfahren sowie zum natürlichen Verlauf der Beinachsfehlstellungen aufgrund der Seltenheit der Erkrankung sehr begrenzt und der spezifische Einfluss auf Schmerzen, Einschränkungen bzw. Lebensqualität bisher kaum untersucht.

Transition und Weiterbehandlung im Erwachsenenalter

Die medizinische Versorgung der Patienten mit Abschluss des Längenwachstums bzw. dem Erreichen des Erwachsenenalters ist sehr heterogen. Strukturierte Patientenpfade zur Transition, wie z.B. im Innovationsfondprojekt TRANSLATE NAMSE für Seltene Erkrankungen entwickelt (https://doi.org/10.1007/s00112-020-00929-5), fehlen für die HR, und Informationen über Weiterbehandlerinnen und -behandler sind nur vereinzelt verfügbar.

Am Ende des Wachstums stoppen viele Patienten traditionell die konventionelle Therapie mit Phosphat und Calcitriol. Leider führt das unweigerlich zur Osteomalazie. Dazu kommen die Langzeitkomplikationen der Erkrankung selbst, sodass in vielen Fällen im Erwachsenenalter eine beträchtliche Morbidität vorliegt. Eine engmaschige Betreuung durch erfahrene Spezialisten ist notwendig, um Schädigungen durch Langzeitnebenwirkungen der Therapie oder Nicht-Therapie zu minimieren. Die Ausarbeitung eines strukturierten Patientenpfades Transition bei HR und eine Kartierung der Experten(-Zentren) gehören zu den Aufgaben, die von den Expertinnen und Experten zusammen mit der Patientenselbsthilfe zukünftig bearbeitet werden.

Fazit für die Praxis

Die Therapie der hypophosphatämischen Rachitis im Kindesalter ist primär medikamentös. Die Steuerung der ‚konventionellen'Therapie mit Phosphat und aktivem Vitamin D ist durch Adhärenzschwierigkeiten und die Entwicklung von Komplikationen wie Hyperparathyreoidismus und Nephrokalzinose erschwert. Erste Erfahrungen mit dem Antikörper zeigen positive Effekte. Langzeiterfahrungen fehlen hier aber noch. Da die medikamentöse Therapie positive Auswirkungen auf bestehende Fehlstellungen haben kann, sollte gerade bei jungen Kindern vor wachstumslenkender oder korrigierender Operation ein ausreichendes Zeitfenster (12 Monate) für die medikamentöse Therapie zugelassen werden.

Aufgrund der Komplexität der diagnostischen und therapeutischen Konzepte ist eine Fallführung über ein spezialisiertes Zentrum bei Kindern mit hypophosphatämischer Rachitis sehr sinnvoll. Möglichkeiten zur Information und Vernetzung mit weiteren Betroffenen bieten der Verein Phosphatdiabetes e.V., www.phosphatdiabetes.at sowie die Allianz Chronischer Seltener Erkrankungen (Achse e.V.).

Funding Information

Die Open Access Publikation dieses Artikels wurde von den Firmen Alexion, Kyowa Kirin und Takeda durch die Übernahme der APC ermöglicht. Es erfolgte keinerlei Einflussnahme dieser Firmen auf die Inhalte des Artikels.

Interessenkonflikt

JH: keine; UK: keine; WH: Forschungsunterstützung durch Kyowa Kirin; Berater- und Vortragshonorare durch Ultragenyx; BO: Vortragshonorar Kyowa Kirin; FR: Forschungsunterstützung und Beraterhonorare durch Inozyme Pharma In.; RO: Beraterhonorare und Forschungsgelder Kyowa Kirin International; CG: Beraterhonorare Kyowa Kirin

References

[1] Bauer DC. Calcium supplements and fracture prevention. N Engl J Med 2013; 369 (16): 1537–1543

[2] Crombie JL, Venkateswaran R, Kim AS et al. Bad to the bone. N Engl J Med 2019; 381(4): e9

[3] Holick MF. Vitamin D deficiency. N Engl J Med 2007; 357(3): 266–281

[4] Gafni RI, Collins MT. Hypoparathyroidism. N Engl J Med 2019; 380 (18): 1738–1747

[5] Liu S, Quarles LD. How fibroblast growth factor 23 works. J Am Soc Nephrol 2007; 18 (6): 1637–1647

[6] Vervloet M. Renal and extrarenal effects of fibroblast growth factor 23. Nat Rev Nephrol 2019; 15(2): 109–120

[7] Razzaque MS, Lanske B. The emerging role of the fibroblast growth factor-23-klotho axis in renal regulation of phosphate homeostasis. J Endocrinol 2007; 194 (1): 1–10

[8] Erben R. Physiologie und Pathophysiologie von FGF23 und Klotho. Der Nephrologe 2019; 14 (4): 302–304

[9] Carpenter TO, Shaw NJ, Portale AA et al. Rickets. Nat Rev Dis Primers 2017; 3: 17101

[10] Uday S, Högler W. Spot the silent sufferers: A call for clinical diagnostic criteria for solar and nutritional osteomalacia. J Steroid Biochem Mol Biol 2019; 188: 141–146

[11] Christodoulou C, Cooper C. What is osteoporosis? Postgrad Med J 2003; 79 (929): 133–138

[12] Oheim R, Hiort O. Hereditäre hypophosphatämische Rachitis. Medizinische Genetik 2019; 31(4): 357–363

[13] Alizadeh Naderi AS, Reilly RF. Hereditary disorders of renal phosphate wasting. Nat Rev Nephrol 2010; 6 (11): 657–665

[14] Carpenter TO, Imel EA, Holm IA et al. A clinician's guide to X-linked hypophosphatemia. J Bone Miner Res 2011; 26(7): 1381–1388

[15] Carpenter TO, Whyte MP, Imel EA et al. Burosumab therapy in children with X-linked hypophosphatemia. N Engl J Med 2018; 378 (21): 1987–1998

[16] White KE, Evans WE, O'Riordan JLH et al. Autosomal dominant hypophosphataemic rickets is associated with mutations in FGF23. Nat Genet 2000; 26 (3): 345–348

[17] Econs MJ, McEnery PT. Autosomal dominant hypophosphatemic rickets/osteomalacia: Clinical characterization of a novel renal phosphate-wasting disorder. J Clin Endocrinol Metab 1997; 82(2): 674–681

[18] Razzaque MS. The FGF23-Klotho axis: Endocrine regulation of phosphate homeostasis. Nat Rev Endocrinol 2009; 5(11): 611–619

[19] Farrow EG, Davis SI, Ward LM et al. Molecular analysis of DMP1 mutants causing autosomal recessive hypophosphatemic rickets. Bone 2009; 44 (2): 287–294

[20] Oheim R, Zimmerman K, Maulding ND et al. Human heterozygous ENPP1 deficiency is associated with early onset osteoporosis, a phenotype recapitulated in a mouse model of Enpp1 deficiency. J Bone Miner Res 2020; 35(3): 528–539

[21] Tieder M, Modai D, Samuel R et al. Hereditary hypophosphatemic rickets with hypercalciuria. N Engl J Med 1985; 312(10): 611–617

[22] Lorenz-Depiereux B, Benet-Pages A, Eckstein G et al. Hereditary hypophosphatemic rickets with hypercalciuria is caused by mutations in the sodium-phosphate cotransporter gene SLC34A3. Am J Hum Genet 2006; 78(2): 193–201

[23] Beck-Nielsen SS, Brusgaard K, Rasmussen LM et al. Phenotype presentation of hypophosphatemic rickets in adults. Calcif Tissue Int 2010; 87 (2): 108–119

[24] Verge CF, Cowell CT, Howard NJ et al. Growth in children with X-linked hypophosphataemic rickets. Acta Paediatr Suppl 1993; 388: 70–5; discussion 76

[25] Högler W, Kapelari K. Oral iron for prevention and treatment of rickets and osteomalacia in autosomal dominant hypophosphatemia. J Bone Miner Res 2020; 35(2): 226–230

[26] Imel EA, Liu Z, Coffman M et al. Oral iron replacement normalizes fibroblast growth factor 23 in iron-deficient patients with autosomal dominant hypophosphatemic rickets. J Bone Miner Res 2020; 35(2): 231–238

[27] Lorenz-Depiereux B, Schnabel D, Tiosano D et al. Loss-of-function ENPP1 mutations cause both generalized arterial calcification of infancy and autosomal-recessive hypophosphatemic rickets. Am J Hum Genet 2010; 86(2): 267–272

[28] Kremke B, Bergwitz C, Ahrens W et al. Hypophosphatemic rickets with hypercalciuria due to mutation in SLC34A3/NaPi-IIc can be masked by vitamin D deficiency and can be associated with renal calcifications. Exp Clin Endocrinol Diabetes 2009; 117(2): 49–56

[29] Vlot MC, den Heijer M, de Jongh RT et al. Clinical utility of bone markers in various diseases. Bone 2018; 114: 215–225

[30] Ito N, Fukumoto S, Takeuchi Y et al. Comparison of two assays for fibroblast growth factor (FGF)-23. J Bone Miner Metab 2005; 23(6): 435–440

[31] Haffner D, Emma F, Eastwood DM et al. Clinical practice recommendations for the diagnosis and management of X-linked hypophosphataemia. Nat Rev Nephrol 2019; 15(7): 435–455

[32] Rothenbuhler A, Schnabel D, Högler W et al. Diagnosis, treatment-monitoring and follow-up of children and adolescents with X-linked hypophosphatemia (XLH). Metabolism 2020; 103s: 153892

[33] Seikaly MG, Baum M. Thiazide diuretics arrest the progression of nephrocalcinosis in children with X-linked hypophosphatemia. Pediatrics 2001; 108(1): E6

[34] Turan S, Aydin C, Bereket A et al. Identification of a novel dentin matrix protein-1 (DMP-1) mutation and dental anomalies in a kindred with autosomal recessive hypophosphatemia. Bone 2010; 46(2): 402–409

[35] Tieder M, Arie R, Bab I et al. A new kindred with hereditary hypophosphatemic rickets with hypercalciuria: Implications for correct diagnosis and treatment. Nephron 1992; 62(2): 176–181

[36] Sharkey MS, Grunseich K, Carpenter TO. Contemporary medical and surgical management of X-linked hypophosphatemic rickets. J Am Acad Orthop Surg 2015; 23(7): 433–442

[37] Popkov A, Aranovich A, Popkov D. Results of deformity correction in children with X-linked hereditary hypophosphatemic rickets by external fixation or combined technique. Int Orthop 2015; 39(12): 2423–2431

[38] Sung KH, Chung CY, Lee KM et al. Determining the best treatment for coronal angular deformity of the knee joint in growing children: A decision analysis. Biomed Res Int 2014; 2014: 603432

[39] Saran N, Rathjen KE. Guided growth for the correction of pediatric lower limb angular deformity. J Am Acad Orthop Surg 2010; 18(9): 528–536

[40] Tagliabracci VS, Engel JL, Wiley SE et al. Dynamic regulation of FGF23 by Fam20C phosphorylation, GalNAc-T3 glycosylation, and furin proteolysis. Proc Natl Acad Sci U S A 2014; 111(15): 5520–5525

[41] Feng JQ, Ward LM, Liu S et al. Loss of DMP1 causes rickets and osteomalacia and identifies a role for osteocytes in mineral metabolism. Nat Genet 2006; 38(11): 1310–1315