Thieme

Vaskuläre Malformationen im Hals-Nasen-Ohren-Bereich

Susanne Wiegand, Andreas Dietz

Vaskuläre Malformationen sind seltene angeborene Gefäßerkrankungen des venösen, lymphatischen und arteriellen Gefäßsystems, die jedes Organsystem betreffen können, jedoch besonders häufig im Kopf-Hals-Bereich auftreten. Ziel des Beitrags ist es, die verschiedenen Typen der vaskulären Malformationen des Kopf-Hals-Bereichs sowie ihre Symptome, Diagnostik und Therapie vorzustellen.

ABKÜRZUNGEN

CT	Computertomografie
EXIT	Ex Utero intra Partum Treatment
ISSVA	International Society for the Study of Vascular Anomalies
MRT	Magnetresonanztomografie
N.	Nervus
Nd:YAG-Laser	Neodym-dotierter Yttrium-Aluminium-Granat-Laser
PI3K/AKT	Phosphoinositol-3-Kinase/Proteinkinase B
PROX-1	Prospero Homeobox 1
Ras/MAPK	Ras-Protein/Mitogen-activated Proteinkinase
TGF-β	Transforming Growth Factor β
V.	Vena
VEGF-C	Vascular endothelial Growth Factor C
VEGFR-3	Vascular endothelial Growth Factor Receptor 3

Einleitung

Vaskuläre Malformationen sind seltene Erkrankungen mit einem heterogenen Erscheinungs- und Symptombild. Die extreme Variabilität der anatomischen Strukturen, die von vaskulären Malformationen betroffen sind, führt zu einer großen Heterogenität der klinischen Manifestationen. Das macht häufig die Expertise verschiedener Fachdisziplinen erforderlich. Der Charakter der verschiedenen vaskulären Malformationen wird vor allem durch die beteiligten Gefäßsysteme bestimmt, die auch namensgebend sind. Zur Bezeichnung der Krankheitsbilder gibt es eine Vielzahl von Eigennamen und zahlreiche, zum Teil historisch gewachsene Klassifikationen. Es wird empfohlen, die Klassifikation der ISSVA (International Society for the Study of Vascular Anomalies) zu verwenden (▶ **Tab. 1**) [1], die auf der Einteilung von Mulliken und Glowacki aus dem Jahr 1982 basiert [2].

Merke

Die Klassifikation der ISSVA unterteilt vaskuläre Anomalien in Gefäßtumoren und Gefäßmalformationen.

Gefäßtumoren sind durch eine Proliferation der Endothelzellen charakterisiert, die bei Gefäßmalformationen nicht vorliegt. Der häufigste Gefäßtumor ist das infantile Hämangiom [1]. Vaskuläre Malformationen entstehen pränatal während der Gefäßbildung und sind definitionsgemäß bei Geburt vorhanden, wenn auch nicht immer sichtbar. Sie können Arterien, Venen, Lymphgefäße und Kapillaren betreffen und werden in Abhängigkeit von den beteiligten Gefäßen in einfache oder kombinierte vaskuläre Malformationen unterteilt. Zu den einfachen vaskulären Malformationen gehören die kapillären, lymphatischen, venösen und arteriovenösen Malformationen sowie die arteriovenösen Fisteln [1]. Bei kombinierten vaskulären Malformationen sind mehrere verschiedene Gefäßsysteme betroffen (▶ **Tab. 1**). Im Rahmen von Syndromen können vaskuläre Malformationen mit anderen Anomalien assoziiert sein. Für den Kopf-Hals-Bereich besonders relevant sind in diesem Zusammenhang das Sturge-Weber-Syndrom, das im Textabschnitt zu den kapillären Malformationen erläutert wird, sowie das CLAPO-Syndrom. Dieses Syndrom wurde erstmals 2008 beschrieben und ist gekennzeichnet durch eine kapilläre Malformation der Unterlippe, eine lymphatische Malformation von Gesicht und Hals, Asymmetrie von Gesicht und Gliedmaßen sowie einen partiellen oder generalisierten Überwuchs [3].

Klinisch werden vaskuläre Malformationen anhand der Flussdynamik häufig unterteilt in

- Niederfluss (Slow-Flow)-Malformationen (kapilläre, lymphatische und venöse Malformationen) und
- Hochfluss (High-Flow)-Malformationen (arteriovenöse Malformationen und arteriovenöse Fisteln).

Durch ausführliche Anamnese und gezielte klinische Untersuchung ist in aller Regel eine Diagnosestellung be-

Dieses Dokument wurde zum persönlichen Gebrauch heruntergeladen. Vervielfältigung nur mit Zustimmung des Verlages.

▶ **Tab. 1** ISSVA-Klassifikation 2018 der Gefäßanomalien [1].

vaskuläre Tumoren	vaskuläre Malformationen			
	einfach	kombiniert	Anomalien von Major-Gefäßen	assoziiert mit anderen Anomalien
▪ benigne ▪ lokal aggressiv oder Borderline ▪ maligne	▪ kapilläre Malformation ▪ lymphatische Malformation ▪ venöse Malformation ▪ arteriovenöse Malformation ▪ arteriovenöse Fistel	▪ kapillär-venöse Malformation, kapillär-lymphatische Malformation ▪ lymphatisch-venöse Malformation, kapillär-lymphatisch-venöse Malformation ▪ kapillär-arteriovenöse Malformation ▪ kapillär-lymphatisch-arteriovenöse Malformation ▪ andere	▪ auch bekannt als „Channel Type“ oder „trunkuläre vaskuläre Malformationen“ ▪ Lymphgefäße, Venen oder Arterien betroffen ▪ Anomalien von: – Ursprung – Verlauf – Anzahl – Länge – Diameter (Aplasie, Hypoplasie, Atresie, Ektasie, Aneurysma) – Klappen – Persistenz (embryonaler Gefäße)	▪ Klippel-Trenaunay-Syndrom: kapilläre + venöse ± lymphatische Malformationen + Gliedmaßenüberwucherung ▪ Parkes-Weber-Syndrom: kapilläre Malformationen + arteriovenöse Fisteln + Gliedmaßenüberwucherung ▪ Servelle-Matorell-Syndrom: kapilläre Malformationen + arteriovenöse Fisteln + Gliedmaßenüberwucherung ▪ Sturge-Weber-Syndrom: kapilläre Gesichts- + leptomeningeale Malformationen + okuläre Anomalien ± Knochen- und/oder Weichgewebeüberwucherung ▪ Maffucci-Syndrom: venöse Malformationen ± Spindelzellhämangiom + Enchondrome ▪ M-KM/MCAP: Makrozephalie mit kapillären Malformationen/Megaloenzephalie mit kapillären Malformationen und Polymikrogyrie ▪ CLOVES-Syndrom: lymphatische + venöse + kapilläre ± arteriovenöse Malformationen + lipomatöse Überwucherung ▪ Proteus-Syndrom: kapilläre + venöse und/oder lymphatische Malformationen + asymmetrischer Überwuchs ▪ Bannayan-Riley-Ruvalcaba-Syndrom: arteriovenöse + venöse Malformationen + Makrozephalie, lipomatöse Überwucherung ▪ CLAPO-Syndrom: kapilläre Malformationen an den Unterlippen + lymphatische Malformationen an Gesicht und Hals + Asymmetrie und partieller oder generalisierter Überwuchs

reits möglich. Mittels Sonografie können Lage, Größe und Perfusion der Malformation beurteilt werden. In Abhängigkeit von Größe und Lokalisation der Malformation können MRT (Magnetresonanztomografien), CT (Computertomografien) oder Angiografien notwendig sein. Aufgrund der normalerweise lebenslangen Persistenz und häufigen Progredienz erfordern vaskuläre Malformationen des Kopf-Hals-Bereichs in der Regel therapeutische Interventionen, die sich nach dem Typ der Malformation sowie ihrer Größe, ihrer Lokalisation, ihrer Morphologie und ihren Symptomen richten. Im Folgenden sollen die für den Hals-Nasen-Ohren-Arzt relevantesten vaskulären Malformationen näher beschrieben werden.

Einfache vaskuläre Malformationen

Venöse Malformationen

Venöse Malformationen sind die häufigsten vaskulären Malformationen [4]. Sie bestehen aus dysplastischen Venen.

Merke

Venöse Malformationen treten meist (in ca. 95 % der Fälle) sporadisch auf, jedoch sind auch familiäre Erbgänge identifiziert.

Zu dieser Gruppe gehören die dominant vererbten kutaneomukosalen venösen Malformationen, die dominant

Dieses Dokument wurde zum persönlichen Gebrauch heruntergeladen. Vervielfältigung nur mit Zustimmung des Verlages.

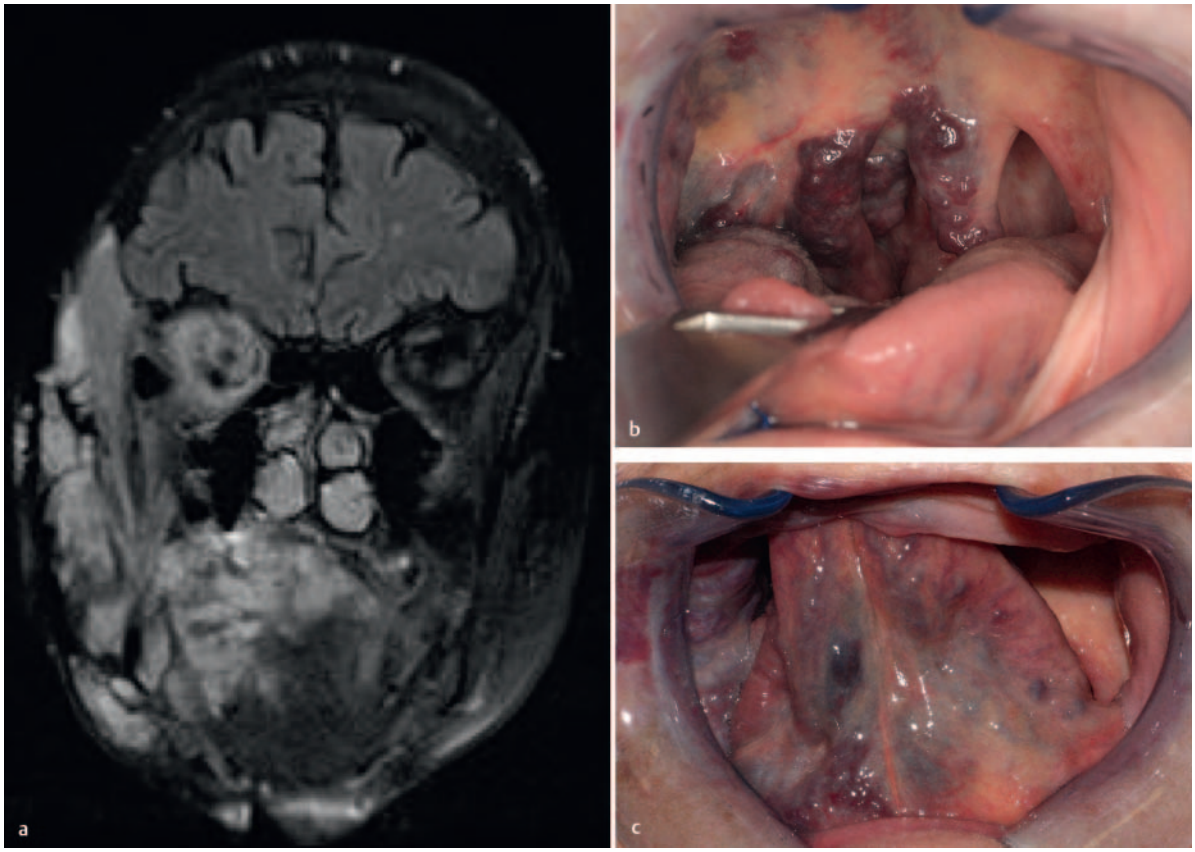

▶ **Abb. 1** Fallbeispiel „Venöse Malformation“. **a** MRT. **b** Oropharynx. **c** Mundhöhle.

vererbten glomuvenösen Malformationen und die familiäre intraossäre venöse Malformation [5]. Venöse Malformationen sind in der Regel weiche, komprimierbare Raumforderungen, die bei oberflächlicher Lage häufig bläulich schimmern. Bei Beteiligung der Schleimhäute sind diese bläulich verändert (s. Fallbeispiel „Venöse Malformation“, s. u.).

Venöse Malformationen sind bei Geburt vorhanden und wachsen proportional zum Körperwachstum, werden häufig aber erst später symptomatisch. Insbesondere hormonelle Veränderungen, wie z. B. in der Pubertät oder Traumata, können zu einer plötzlichen Größenzunahme führen. Bei Lokalisation in Larynx oder Pharynx können die Atemwege verlegt werden; Dysphagie, Dysphonie, Fremdkörpergefühl, Schnarchen und Schlafapnoe sind möglich. Bei Pressen, Durchführung eines Valsalva-Manövers oder körperlicher Anstrengung kommt es durch Zunahme des Blutflusses in der Malformation häufig zu einer kurzfristigen Ausdehnung. Die reduzierte Fließgeschwindigkeit, venöse Stase und die Verwirbelungen in den erweiterten Venen können schmerzhafte Thrombosen und die Bildung von Phlebolithen zur Folge haben, die im Ultraschall detektiert werden können. Bei sehr großen venösen Malformationen kann es aufgrund einer lokalisierten intravasalen Gerinnungsaktivierung zu einer Verbrauchskoagulopathie kommen [6].

Durch gezielte Anamnese und klinische Untersuchung ist die Diagnose häufig möglich. Mit Ultraschall und MRT kann die Diagnose bestätigt und die genaue Ausdehnung der Malformation bestimmt werden. Sonografisch imponieren venöse Malformationen als echoarme oder echofreie Raumforderungen, die häufig schwammartig aufgebaut sind und in der Duplexsonografie nur einen geringen Fluss aufweisen. Im MRT sind sie in der T2-Wichtung hyperintens und zeigen eine Kontrastmittelanreicherung innerhalb der dysplastischen Gefäße, das sog. Pooling.

FALLBEISPIEL

Venöse Malformation

Seit Geburt bestehende zervikofaziale Raumforderung mit bläulichen Hautarealen zervikal und im Bereich der Mundschleimhaut und Konjunktiven. Zustand nach chirurgischer Volumenreduktion in der Kindheit mit ausgeprägtem Blutverlust. In der MRT (▶ **Abb. 1a**) stellt sich eine rechtsseitige zervikofaziale Raumforderung mit Beteiligung von Nasen-

Dieses Dokument wurde zum persönlichen Gebrauch heruntergeladen. Vervielfältigung nur mit Zustimmung des Verlages.

höhle, rechter Wange, Mundhöhle und Mundboden, Pharynx, Orbita, Parapharyngealraum, Glandula parotis sowie Os temporale dar. Die Schleimhäute von Mundhöhle und Oropharynx zeigen eine venöse Malformation (▶ **Abb. 1b, c**).

Therapeutisch stehen die Sklerotherapie, die konventionelle Resektion und die Therapie mit dem Nd:YAG-Laser (Neodym-dotierter Yttrium-Aluminium-Granat-Laser) zur Verfügung. Bei asymptomatischen venösen Malformationen kann ein abwartendes Verhalten gerechtfertigt sein. Die Sklerosierung von venösen Malformationen kann mit verschiedenen Sklerotherapeutika erfolgen. Häufig werden alkoholbasierte Sklerosierungsmittel mit gegenüber Ethanol optimierter Viskosität eingesetzt. Die Operation von großen venösen Malformationen ist mit einem ausgeprägten Blutungsrisiko behaftet. Werden venöse Malformationen nicht komplett reseziert oder sklerosiert, kann es zur Rekanalisation und Größenzunahme kommen. Das kann Folgetherapien erforderlich machen. Im Bereich der Schleimhäute kann eine Therapie mit dem Nd:YAG-Laser erfolgen. Intraprozedurale Blutungen sind dabei selten. Akute Schmerzexazerbationen und Schwellungszunahmen sind häufig durch eine lokale Thrombophlebitis oder venöse Stase bedingt. In diesem Fall kann eine Therapie mit niedermolekularem Heparin erfolgreich sein [7].

Kapilläre Malformationen

Es handelt sich um eine Fehlbildung der oberflächlichen Hautkapillaren, die in der Regel schon im Säuglingsalter als scharf abgegrenzte, hell- bis dunkelrote und manchmal bläuliche Flecken der Haut in Erscheinung tritt. Die Malformationen manifestieren sich vorwiegend im Kopf- und Halsbereich, können aber an jeder Stelle der Haut auftreten. Form und Größe der kapillären Malformationen sind variabel.

Entsprechend der ISSVA-Klassifikation werden folgende Formen zu den kapillären Malformationen gezählt [1]:

- Portweinfleck,
- Naevus simplex (auch als „Storchenbiss“ bezeichnet),
- Cutis marmorata teleangiectatica congenita sowie
- Teleangiektasien, die z. B. beim Morbus Osler (hereditäre hämorrhagische Teleangiektasie) im Bereich der Haut und Schleimhaut auftreten.

Pathogenetisch werden eine gestörte Innervation der Kapillaren mit Herabsetzung des Gefäßtonus und Anomalien der Kapillarwand diskutiert [7]. Die Diagnose einer kapillären Malformation ist in der Regel eine klinische. Im Ultraschall sind diese Malformationen isointens und auf die Dermis beschränkt. Gelegentlich ist ein Doppler-Fluss zu beobachten; dann handelt es sich um Niederflussmalformationen. Die kapilläre Malformation tritt auch als Bestandteil von Syndromen auf.

Merke

Bei Lokalisation eines Naevus flammeus im Gesicht sollte das sog. Sturge-Weber-Syndrom ausgeschlossen werden.

Dabei handelt es sich um eine zu den neurokutanen Phakomatosen gehörende sporadische Erkrankung, die eine große Variabilität der Symptomausbildung aufweist. Charakteristisch sind ein vor allem im Versorgungsgebiet des N. (Nervus) trigeminus auftretender Naevus flammeus sowie eine ipsilateral auftretende leptomeningeale Angiomatose. Letztere kann zu Epilepsie, fokal-neurologischen Defiziten (z. B. Hemiparese) und geistiger Retardierung führen. Angiome im Bereich der Choroidea können eine homonyme Hemianopsie zur Folge haben; zusätzlich besteht eine Neigung zum Glaukom.

Eine Behandlung von isolierten kapillären Malformationen ist in der Regel nicht notwendig. Bei Behandlungswunsch von isolierten kapillären Malformationen ist eine Behandlung mit dem gepulsten Farbstofflaser Therapie der Wahl [8].

Lymphatische Malformationen

Bei lymphatischen Malformationen handelt es sich um angeborene Fehlbildungen des Lymphgefäßsystems.

Merke

Lymphatische Malformationen sind besonders häufig im Kopf-Hals-Bereich lokalisiert und betreffen dabei vor allem Hals, Zunge und Mundboden.

Die genaue Pathogenese von lymphatischen Malformationen ist unklar. Es werden Störungen der Anbindung oder der Abkopplung des Lymphgefäßsystems vom venösen System, ein abnormes Aussprossen von lymphatischem Gewebe aus der Kardinalvene, aber auch Traumata, Infektionen, chronische Entzündungen und Obstruktionen während der Embryonalentwicklung als ursächlich diskutiert [9]. Auch lymphangiogene Wachstumsfaktoren, wie z. B. VEGF-C (Vascular endothelial Growth Factor C), VEGFR-3 (Vascular endothelial Growth Factor Receptor 3) und PROX-1 (Prospero Homeobox 1), werden mit der Genese von lymphatischen Malformationen in Zusammenhang gebracht [9]. Morphologisch zeigen sich ein- oder mehrkammerige, mit Lymphflüssigkeit gefüllte Hohlräume, die in Form und Größe variieren. In Abhängigkeit von der Zystengröße erfolgt die Unterteilung in

- makrozystische (größer als 1 cm),
- mikrozystische (kleiner als 1 cm) und
- gemischte lymphatische Malformationen [10].

Dieses Dokument wurde zum persönlichen Gebrauch heruntergeladen. Vervielfältigung nur mit Zustimmung des Verlages.

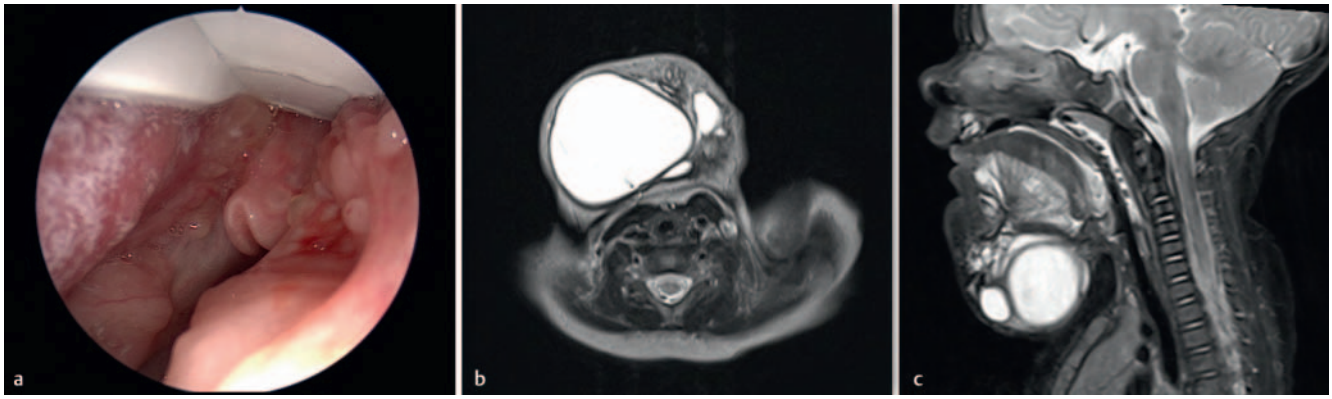

▶ **Abb. 2** Fallbeispiel „Gemischte lymphatische Malformation“. **a** Endoskopisches Bild. **b** Axiales MRT. **c** Sagittales MRT.

Die Inzidenz von lymphatischen Malformationen wird auf 1,2 pro 1000 Neugeborene geschätzt, eine Geschlechtsspezifität besteht nicht.

Bereits bei Geburt vorhanden, weisen lymphatische Malformationen üblicherweise ein dem Körperwachstum proportionales, langsames Wachstum auf. Als Folge von Infektionen und Traumata sowie Hormonumstellungen während Pubertät oder Schwangerschaft ist eine akute Größenzunahme möglich. Diese kann abhängig von der Lokalisation der lymphatischen Malformationen zu lebensbedrohlichen Komplikationen sowie zu starken funktionellen und ästhetischen Beeinträchtigungen führen. Zu den Symptomen von lymphatischen Malformationen zählen neben der schmerzlosen Schwellung je nach Lokalisation im Kopf-Hals-Bereich Atembeschwerden, Dysphagie, Dysphonie und Schmerzen. Bei Lokalisation im Mundboden kann aufgrund einer Kraniodorsalverschiebung von Zunge und Zungengrund eine Atemwegsobstruktion resultieren. Große lymphatische Malformationen der Zunge gehen häufig mit einer Protrusion der Zunge einher, die zu dentofazialen Anomalien, Mandibulahypertrophie, Prognathie und Malokklusion führen kann [11].

Die Diagnose erfolgt in der Regel anhand von Anamnese und klinischem Bild. Typisch sind schmerzlose, weiche oder fluktuierende, komprimierbare Raumforderungen. An der Schleimhaut können typische Vesikel sichtbar sein (s. Fallbeispiele „Gemischte lymphatische Malformation“ und „Lymphatische Malformation“, s. u.), die zu größeren, tiefer gelegenen Zysten in der Submukosa Kontakt haben können. In der Sonografie zeigen multizystische lymphatische Malformationen meist eine honigwabenartige Struktur von echofreien Zysten. Dabei können Einblutungen mit echoarmen Binnenechos vorliegen. Im MRT sind lymphatische Malformationen meist hypointens in der T1-Wichtung, können nach Einblutung in die Zysten aber auch hyperintens erscheinen.

FALLBEISPIEL

Gemischte lymphatische Malformation

Pränatale Verdachtsdiagnose einer lymphatischen Malformation. Entbindung über EXIT-Prozedur (Ex Utero intra Partum Treatment). Es findet sich eine prall-elastische Raumforderung zervikal. In der Endoskopie zeigen sich kleine Zysten der lymphatischen Malformation im Bereich der Zungengrundschleimhaut und lingualen Epiglottis (▶ **Abb. 2a**). Das axiale (▶ **Abb. 2b**) und sagittale MRT (▶ **Abb. 2c**) lässt eine große Makrozyste erkennen, die sich sehr gut für eine Sklerotherapie eignet. Zusammenfassend handelt es sich bei Vorliegen unterschiedlicher Zystengrößen um eine gemischte lymphatische Malformation.

FALLBEISPIEL

Lymphatische Malformation

Seit Geburt bestehende große, zervikofaziale Raumforderung insbesondere im Bereich von Zunge und Mundboden. Wachstum der lymphatischen Malformation proportional zum Körperwachstum mit einzelnen Episoden von plötzlichen Größenzunahmen im Rahmen von Infekten. Zustand nach konventionell-chirurgischer Operation und Lasertherapie der Zunge. Es zeigen sich für lymphatische Malformationen der Zunge typische Mikrozysten im Bereich der Schleimhaut des Zungenrückens (▶ **Abb. 3**).

Merke

Bei ausgedehnten zervikofazialen lymphatischen Malformationen ist eine Diagnose bereits pränatal durch Sonografie und MRT möglich.

Dieses Dokument wurde zum persönlichen Gebrauch heruntergeladen. Vervielfältigung nur mit Zustimmung des Verlages.

▶ **Tab. 2** Häufig verwendete Sklerotherapeutika zur Behandlung von lymphatischen Malformationen [13]. Die aufgeführten Sklerotherapeutika sind für diese Indikation nicht zugelassen. Über den Off-Label-Use und die potenziellen Risiken der Therapie mit der jeweiligen Substanz muss daher ausführlich aufgeklärt werden.

Medikamente	Dosis	vermuteter Wirkmechanismus	Komplikationen
OK-432 (Picibanil)	0,01 mg/ml (maximal 20 ml)	▪ Zerstörung der Endothelzellen der Lymphgefäße ▪ immunmodulatorischer Effekt ▪ Entzündung	▪ Schwellung ▪ Erythem ▪ Schmerzen ▪ Fieber
Doxycyclin	5–20 mg/ml (maximal 20–100 ml)	▪ entzündlicher Prozess, der zu Fibrose und Involution der Zysten führt ▪ Inhibition von Matrixmetalloproteinasen ▪ Suppression der VEGF-induzierten Angio- und Lymphangiogenese	▪ Schmerzen an der Injektionsstelle ▪ Erythem ▪ Ödeme ▪ fraglich Zahnverfärbung
Bleomycin	1 mg/ml (maximal 15–20 mg bzw. 0,25–0,60 mg/kg Körpergewicht)	▪ Zerstörung und Ablösung von Endothelzellen ▪ Lumenverengung und -okklusion ▪ Entzündung	▪ grippeähnliche Symptome ▪ Erythem ▪ Ödem ▪ Hautpigmentation ▪ vorübergehender Haarverlust ▪ fraglich Lungentoxizität

VEGF = Vascular endothelial Growth Factor.

▶ **Abb. 3** Fallbeispiel „Lymphatische Malformation".

In diesen Fällen kann durch Planung einer EXIT-Prozedur das Risiko von Komplikationen und insbesondere tödlichen Atemwegsobstruktionen bei Geburt reduziert werden. Bei der EXIT-Prozedur im Rahmen einer Sectio caesarea werden die oberen Atemwege des Neugeborenen noch vor Unterbindung der Nabelschnur inspiziert. So kann unter Aufrechterhaltung der plazentaren Perfusion eine Intubation oder Tracheotomie des Neugeborenen durchgeführt werden.

Die Therapie von lymphatischen Malformationen im Kopf-Hals-Bereich erfolgt in Abhängigkeit von Größe, Lokalisation, Typ der lymphatischen Malformation und Symptomen. Der optimale Therapiezeitpunkt hängt vom klinischen Verlauf ab. Die häufigsten Therapieformen sind die chirurgische Resektion und die Sklerosierung mit verschiedenen Sklerotherapeutika. Diese weisen eine ähnliche Wirksamkeit auf, wie ein systematisches Review aus dem Jahr 2014 aufzeigt [12]. Ziel einer operativen Therapie ist die vollständige Exstirpation mit bestmöglichem Funktionserhalt. Dies gelingt bei makrozystischen lymphatischen Malformationen in der Regel einfacher. Mikrozystische lymphatische Malformationen, die vor allem im Bereich der Zunge und des Mundbodens lokalisiert sind, zeigen häufig ein infiltratives Wachstum. Dadurch wird eine komplette Resektion unter Erhalt der Funktion erschwert. Eine Sklerotherapie ist insbesondere bei makrozystischen lymphatischen Malformationen und makrozystischen Komponenten von gemischten lymphatischen Malformationen effektiv. Unter sonografischer Kontrolle wird Zystenflüssigkeit punktiert und ein Sklerotherapeutikum wird intraläsional injiziert. Die häufigsten verwendeten Sklerotherapeutika zeigt ▶ **Tab. 2** [13]. In Fallberichten konnte ein positiver Therapieeffekt einer systemischen Off-Label-Therapie mit Rapamycin oder Sildenafil auf ausgedehnte lymphatische Malformationen gezeigt werden [14]. Die Indikation zur systemischen medikamentösen Therapie sollte kritisch gestellt werden, da klinische Studien an großen Patientenkollektiven fehlen. Bei fehlender sinnvoller Therapieoption sollten regelmäßige Verlaufskontrollen im Sinne eines Watch-and-

Dieses Dokument wurde zum persönlichen Gebrauch heruntergeladen. Vervielfältigung nur mit Zustimmung des Verlages.

▶ **Abb. 4** Mehrfach vorbehandelte arteriovenöse Malformation. Die Vorbehandlung umfasste Operationen und Embolisationen.

wait-Konzepts erfolgen. Infektionen im Kopf-Hals-Bereich können zu einer plötzlich einsetzenden Größenprogredienz der lymphatischen Malformationen führen. Eine zeitnah initiierte Antibiotikatherapie bewirkt in solchen Fällen häufig eine Regredienz der Symptomatik.

Arteriovenöse Malformationen

Arteriovenöse Malformationen bestehen aus einem Konglomerat von arteriovenösen Shunts. Der Bereich, in dem Arterien ohne Kapillarbett kurzschlussartig direkt in Venen übergehen, wird als „Nidus" bezeichnet. Durch die fehlende Kapillarregulation kommt es zu einem hohen Blutfluss in den drainierenden Venen. Venen sind aber im Gegensatz zu Kapillaren unfähig, einen hohen Blutfluss aufrechtzuerhalten. Die drainierenden Venen dehnen sich deshalb aus, um der veränderten Hämodynamik Rechnung zu tragen. Zusätzlich können Aneurysmen der zuführenden arteriellen Gefäße entstehen. Der Nidus weitet sich kompensatorisch immer weiter aus. Dadurch steigt der Blutdurchfluss weiter an, mit der Folge einer Progredienz der arteriovenösen Malformation. Dies führt im Gewebe zu Ischämie, Gewebeabbau sowie strukturelle Deformation durch Mangelversorgung, wie z. B. Ulzerationen und Blutungen. Große arteriovenöse Malformationen mit sehr großem Shunt-Volumen können eine hyperdyname Herzinsuffizienz verursachen. Extrakraniel-

▶ **Tab. 3** Klinische Einteilung der arteriovenösen Malformationen nach Schobinger.

Stadien		klinisches Bild
I	Ruhephase	Überwärmung, rötlicher Schimmer, leichtes Schwirren
II	Evolution	Größenzunahme, Pulsation, Schwirren
III	Destruktion	dystrophe Hautveränderungen, Ulzeration, Nekrosen, Blutung, Schmerz
IV	Dekompensation	hyperdyname Herzinsuffizienz aufgrund des Shunt-Volumens

le arteriovenöse Malformationen finden sich besonders im Kopf-Hals-Bereich, können aber letztlich überall auftreten.

Merke

Im Vergleich zu anderen vaskulären Malformationen weisen extrakranielle arteriovenöse Malformationen eine relativ hohe Mortalität auf.

In einem aktuellen Review werden der TGF-β- (Transforming Growth Factor β), der Ras/MAPK- (Ras-Protein/Mitogen-activated Proteinkinase) und der PI3K/AKT-Signalweg (Phosphoinositol-3-Kinase/Proteinkinase B) als relevant bei der Entwicklung von arteriovenösen Malformationen beschrieben [15]. Arteriovenöse Malformationen sind wie alle vaskulären Malformationen von Geburt an vorhanden und können im Säuglings- und Kleinkindalter mit Hämangiomen verwechselt werden. Typischerweise ist jedoch im Gegensatz zu Hämangiomen und venösen Malformationen bei Palpation eine Pulsation zu spüren. Das bei Hämangiomen eingesetzte Propranolol ist bei arteriovenösen Malformationen nicht wirksam. Meist besteht eine Hyperämie der betroffenen Haut oder Schleimhaut. Im weiteren Verlauf können arteriovenöse Malformationen durch Größenzunahme, Blutungen, Ulzerationen und Nekrosen symptomatisch werden (▶ **Abb. 4**).

Klinisch werden arteriovenöse Malformationen aller Lokalisationen nach Schobinger eingeteilt (▶ **Tab. 3**) [16]. Speziell für arteriovenöse Malformationen des Kopf-Hals-Bereichs wurde die Klassifikation nach Richter und Suen entwickelt, die die Flächenausdehnung, die Ausdehnung in die Tiefe und das Wachstumsverhalten berücksichtigt (▶ **Tab. 4**) [17].

Durch bildgebende Untersuchungen (Duplexsonografie, MRT, MR-Angiografie und CT-Angiografie) ist die Diagnose einer arteriovenösen Malformation in der Regel möglich, sodass eine Biopsie mit histologischer Untersuchung meist nicht notwendig ist. Eine Biopsie sollte, wenn möglich, auch aufgrund des hohen Blutungsrisikos vermieden werden. Im Rahmen einer diagnostischen Angiografie

Dieses Dokument wurde zum persönlichen Gebrauch heruntergeladen. Vervielfältigung nur mit Zustimmung des Verlages.

▶ **Tab. 4** Klassifikation für arteriovenöse Malformationen im Kopf-Hals-Bereich nach Richter und Suen.

Bezeichnungen	Beschreibung
T1	umfasst eine zervikofaziale Untereinheit
T2	umfasst 2 zervikofaziale Untereinheiten
T3	umfasst ≥ 3 zervikofaziale Untereinheiten
T4	bilaterale bzw. multifokale Erkrankung
D1	Haut- und/oder subkutane Beteiligung
D2	subkutane und muskuläre Beteiligung
D3	subkutane, muskuläre und kartilaginäre oder ossäre Beteiligung
D4	Schädelbasis- oder intrakranielle Beteiligung
S0	Ruhe
S1	Vergrößerung (Pulsation, schnelles Wachstum)
S2	Destruktion (Ulzeration, Blutung, Schmerz)
Grad I	T1–2 D1 S0, T1 D1 S1, T1 D2 S0
Grad II	T1 D3 S0, T2 D1–2 S1–2, T2 D2 S0
Grad III	T1 D3 S1–2, T3 D1–2 S0, T2 D3 S0–2
Grad IV	T3 D3 S0–2, jedes D4, jedes T4

können die Größe des Nidus, Größe und Richtung der zu- und abführenden Gefäße, das Shunt-Volumen und die Hämodynamik eingeschätzt werden.

Für eine Behandlung von arteriovenösen Malformationen stehen 3 Therapieverfahren zur Verfügung [18]:
- Embolisation,
- Operation und
- Bestrahlung.

Die komplette Resektion der arteriovenösen Malformation nach vorheriger Embolisation oder die komplette Embolisation sind die Therapien der Wahl. Ziel der Embolisation ist es, den Nidus komplett auszuschalten. Dies beinhaltet auch einen kompletten Verschluss der venösen Drainage. Eine unvollständige Embolisation des Nidus hat ein Rezidiv zur Folge. Eine Teilresektion oder eine Teilembolisation des Nidus führt im Verlauf zu einer Progression der arteriovenösen Malformation, am ehesten aufgrund einer durch die Hypoxie ausgelösten Zuschaltung von kollateralen Gefäßen. Wegen der zu erwartenden Größenprogredienz mit zunehmenden Symptomen sollten arteriovenöse Malformationen frühzeitig therapiert werden.

Arteriovenöse Fisteln

Bei arteriovenösen Fisteln handelt es sich um direkte Kurzschlüsse zwischen Arterie und Vene ohne jegliche zwischengeschaltete Gefäße [1]. Sie können sich über längere Zeit symptomlos entwickeln, bevor sie durch Symptome auffällig werden.

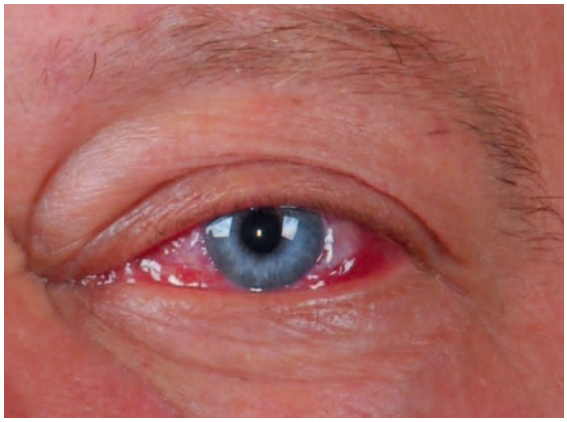

▶ **Abb. 5** Karotis-Sinus-cavernosus-Fistel linksseitig mit ziliärer Injektion und Exophthalmus.

Merke

Durale arteriovenöse Fisteln können durch Kopfschmerzen und durch einen pulssynchronen Tinnitus auffallen, der die Patienten zum Hals-Nasen-Ohren-Arzt führt.

Gelegentlich kann dieses pulssynchrone Geräusch auch vom Untersucher auskultiert werden. Mittels MRT kann in der Regel festgestellt werden, ob eine vaskuläre Ursache für den Tinnitus vorliegt. Karotis-Sinus-cavernosus-Fisteln sind seltene arteriovenöse Fisteln, die sowohl als Folge eines Schädel-Hirn-Traumas als auch spontan auftreten können. Das von der Fistel ausgelöste Strömungsgeräusch führt meist zu einem pulsierenden Tinnitus. Patienten mit Karotis-Sinus-cavernosus-Fisteln haben in der Regel eine Erweiterung der episkleralen Venen, die durch Flussumkehr innerhalb der in den Sinus cavernosus drainierenden V. (Vena) ophthalmica superior zustande kommt. Abflussstörungen der V. ophthalmica superior bewirken eine Druckerhöhung auf den Augapfel, die in einem Exophthalmus resultiert (▶ **Abb. 5**). Mittels einer digitalen Subtraktionsangiografie können die an der Fistel beteiligten Gefäße und der Blutfluss in der Fistel beurteilt werden [19].

Aufgrund eines erhöhten Risikos für Hirnblutungen, insbesondere bei duralen arteriovenösen Fisteln mit retrograder venöser Drainage in eine Kortikalvene, sollte eine Therapie erfolgen. In der Regel wird eine Embolisation der Fistel durchgeführt.

Kombinierte vaskuläre Malformationen

Bei kombinierten vaskulären Malformationen sind mehrere Gefäßsysteme an der Entstehung der Malformation beteiligt. Kapillär-venöse, lymphatisch-venöse und kapillär-lymphatisch-venöse Malformationen sind am häufigsten. Eine Assoziation mit anderen Anomalien und das Vorliegen von Syndromen (▶ **Tab. 1**) sollten ausgeschlos-

Dieses Dokument wurde zum persönlichen Gebrauch heruntergeladen. Vervielfältigung nur mit Zustimmung des Verlages.

sen werden. Notwendigkeit und Art der Behandlung hängen von der Lage, der Größe und den beteiligten Gefäßsystemen ab.

KERNAUSSAGEN

- Vaskuläre Malformationen treten am häufigsten im Kopf-Hals-Bereich auf und sind daher für den Hals-Nasen-Ohren-Arzt relevant.
- Eine Abgrenzung von vaskulären Tumoren sowie die Zuordnung der vaskulären Malformation entsprechend der ISSVA-Klassifikation sind für die Einleitung der optimalen Therapie außerordentlich wichtig.
- Zu den einfachen vaskulären Malformationen gehören die kapillären, lymphatischen, venösen und arteriovenösen Malformationen sowie die arteriovenösen Fisteln.
- Bei Vorliegen insbesondere von ausgedehnten vaskulären Malformationen sollten möglicherweise zugrunde liegende Syndrome ausgeschlossen werden.
- Abhängig vom Typ der Malformation können chirurgische Resektion, Lasertherapie, Sklerosierung oder Embolisation sinnvoll sein.

Wissenschaftlich verantwortlich gemäß Zertifizierungsbestimmungen

Wissenschaftlich verantwortlich gemäß Zertifizierungsbestimmungen für diesen Beitrag ist Frau Prof. S. Wiegand, Leipzig.

Interessenkonflikt

Die Autorinnen/Autoren geben an, dass kein Interessenkonflikt besteht.

Autorinnen/Autoren

Prof. Dr. Susanne Wiegand

Fachärztin für Hals-Nasen-Ohrenheilkunde, Zusatzbezeichnungen: Plastische Operationen, Medikamentöse Tumortherapie, Palliativmedizin. Seit April 2016 Leitende Oberärztin der HNO-Klinik, Universitätsklinikum Leipzig.

Prof. Dr. Andreas Dietz

Ausgebildeter HNO- und Kopf-Hals-Chirurg, spezielle Weiterbildungen: u. a. spezielle Kopf-Halschirurgie, medikamentöse Tumortherapie. Seit April 2004 Direktor der HNO-Klinik des Universitätsklinikums Leipzig. Seit 2013 Mitglied des Präsidiums und aktuell Präsident der Deutschen Gesellschaft für Hals-, Nasen- und Ohrenheilkunde. Nichtamtliches Mitglied des Board of Directors der European Head and Neck Society. Schwerpunkt: Kopf-Hals-Tumoren.

Korrespondenzadresse

Prof. Dr. Susanne Wiegand
Klinik und Poliklinik für Hals-Nasen-Ohrenheilkunde
Universitätsklinikum Leipzig
Liebigstraße 12
04103 Leipzig
Deutschland
Susanne.Wiegand@medizin.uni-leipzig.de

Literatur

[1] International Society for the Study of Vascular Anomalies (ISSVA). ISSVA classification for vascular anomalies. 2018. Im Internet (Stand: 21.10.2020): https://www.issva.org/UserFiles/file/ISSVA-Classification-2018.pdf

[2] Mulliken JB, Glowacki J. Hemangiomas and vascular malformations in infants and children: a classification based on endothelial characteristics. Plast Reconstr Surg 1982; 69: 412–422

[3] Rodriguez-Laguna L, Ibañez K, Gordo G et al. CLAPO syndrome: identification of somatic activating PIK3CA mutations and delineation of the natural history and phenotype. Genet Med 2018; 20 (8): 882–889. doi:10.1038/gim.2017.200

[4] Sadick M, Wohlgemuth WA, Huelse R et al. Interdisciplinary management of head and neck vascular anomalies: clinical presentation, diagnostic findings and minimalinvasive therapies. Eur J Radiol Open 2017; 4: 63–68. doi:10.1016/j.ejro.2017.05.001

[5] Park H, Kim JS, Park H et al. Venous malformations of the head and neck: a retrospective review of 82 cases. Arch Plast Surg 2019; 46 (1): 2333. doi:10.5999/aps.2018.00458

[6] Hung JW, Leung MW, Liu CS et al. Venous, malformation and localized intravascular coagulopathy in children. Eur J Pediatr Surg 2017; 27 (2): 181–184. doi:10.1055/s-0036-1582241

[7] Eivazi B, Werner JA. Extrakranielle vaskuläre Fehlbildungen (Hämangiome und vaskuläre Malformationen) im Kindes- und Jugendalter – Diagnostik, Klinik und Therapie. Laryngorhinotologie 2014; 93 (Suppl. 1): S185–S202. doi:10.1055/s-0033-1363216

[8] Faurschou A, Olesen AB, Leonardi-Bee J et al. Lasers or light sources for treating port-wine stains. Cochrane Database Syst Rev 2011; 11: CD007152

[9] Wiegand S, Eivazi B, Barth PJ et al. Pathogenesis of lymphangiomas. Virchows Arch 2008; 453 (1): 1–8. doi:10.1007/s00428-008-0611-z

[10] Wassef M, Blei F, Adams D et al. ISSVA Board and Scientific Committee. Vascular anomalies classification: recommendations from the International Society for the Study of Vascular Anomalies. Pediatrics 2015; 136: e203–e214

[11] Wiegand S, Eivazi B, Zimmermann AP et al. Microcystic lymphatic malformations of the tongue: diagnosis, classification, and treatment. Arch Otolaryngol Head Neck Surg 2009; 135: 976–983

[12] Adams MT, Saltzman B, Perkins JA. Head and neck lymphatic malformation treatment: a systematic review. Otolaryngol Head Neck Surg 2012; 147: 627–639

[13] Wiegand S, Eivazi B, Zimmermann AP et al. Sclerotherapy of lymphangiomas of the head and neck. Head Neck 2011; 33: 1649–1655

Dieses Dokument wurde zum persönlichen Gebrauch heruntergeladen. Vervielfältigung nur mit Zustimmung des Verlages.

[14] Wiegand S, Wichmann G, Dietz A. Treatment of lymphatic malformation with the mTOR inhibitor sirolimus. A systematic review. Lymph Res Biol 2018; 16: 330–339

[15] Qiao C, Richter GT, Pan W et al. Extracranial arteriovenous malformations: from bedside to bench. Mutagenesis 2019; 34: 299–306

[16] Kohout MP, Hansen M, Pribaz JJ et al. Arteriovenous malformations of the head and neck: natural history and management. Plast Reconstr Surg 1998; 102: 643–654

[17] Richter GT, Suen JY. Clinical course of arteriovenous malformations of the head and neck: a case series. Otolaryngol Head Neck Surg 2010; 142 (2): 184–190. doi:10.1016/j.otohns.2009.10.023

[18] Nair SC. Vascular anomalies of the head and neck region. J Maxillofac Oral Surg 2018; 17: 1–12

[19] Li C, Yu J, Li K et al. Dural arteriovenous fistula of the lateral foramen magnum region: a review. Interv Neuroradiol 2018; 24 (4): 425–434. doi:10.1177/1591019918770768

Bibliografie

Laryngo-Rhino-Otol 2021; 100: 65–76
DOI 10.1055/a-1221-5876
ISSN 0935-8943
© 2021. Thieme. All rights reserved.
Georg Thieme Verlag KG, Rüdigerstraße 14,
70469 Stuttgart, Germany

Dieses Dokument wurde zum persönlichen Gebrauch heruntergeladen. Vervielfältigung nur mit Zustimmung des Verlages.

Punkte sammeln auf CME.thieme.de

Diese Fortbildungseinheit ist in der Regel 12 Monate online für die Teilnahme verfügbar. Den genauen Einsendeschluss finden Sie unter **https://eref.thieme.de/CXFEUEK**. Sollten Sie Fragen zur Online-Teilnahme haben, finden Sie unter **https://cme.thieme.de/hilfe** eine ausführliche Anleitung. Wir wünschen viel Erfolg beim Beantworten der Fragen!

Unter **https://eref.thieme.de/CXFEUEK** oder über den QR-Code kommen Sie direkt zur Startseite des Wissenstests.

VNR 2760512021160211086

Thieme CME · Zertifizierte Fortbildung 3

Frage 1

Wie werden nach der ISSVA Gefäßanomalien eingeteilt?

A in Gefäßmalformationen und Gefäßtumoren
B in Gefäßmalformationen und Gefäßdysplasien
C in Gefäßtumoren und Gefäßdysplasien
D in Gefäßfehlbildungen und Syndrome
E in Gefäßaneurysmen und Syndrome

Frage 2

Was ist *nicht* charakteristisch für das Sturge-Weber-Syndrom?

A Naevus flammeus
B Katarakt
C Angiome im Bereich der Choroidea
D Glaukom
E leptomeningeale Angiomatose

Frage 3

Welche Aussage zu Gefäßanomalien ist *richtig*?

A Infantile Hämangiome gehören zu den Gefäßtumoren.
B Infantile Hämangiome entsprechen venösen Malformationen.
C Arteriovenöse Fisteln gehören zu den kombinierten Gefäßmalformationen.
D Arteriovenöse Malformationen sind die häufigsten Gefäßmalformationen.
E Lymphatische Malformationen treten nie im Bereich der Schleimhäute auf.

Frage 4

Welche Aussage zu venösen Malformationen ist *falsch*?

A Sie weisen häufig Phlebolithen auf.
B Die Sklerotherapie ist eine Therapieoption.
C Venöse Malformationen der Schleimhäute können mit dem Nd:YAG-Laser behandelt werden.
D Venöse Malformationen treten immer sporadisch auf.
E Beim Valsalva-Manöver nimmt die Größe von venösen Malformationen im Kopf-Hals-Bereich in der Regel zu.

Frage 5

Welche Aussage zu lymphatischen Malformationen ist *nicht* korrekt?

A In Abhängigkeit von der Zystengröße erfolgt die Unterteilung in makrozystische (größer als 1 cm), mikrozystische (kleiner als 1 cm) und gemischte lymphatische Malformationen.
B Lymphatische Malformationen sind meist im Kopf-Hals-Bereich lokalisiert.
C Es besteht eine deutliche Geschlechterspezifität: Jungen sind 5-mal so häufig betroffen wie Mädchen.
D Im Bereich der Schleimhäute können typische Lymphvesikel sichtbar sein.
E Eine Sklerotherapie ist besonders bei makrozystischen lymphatischen Malformationen effektiv.

Frage 6

Welches Antibiotikum kann als Sklerosierungsmittel bei lymphatischen Malformationen verwendet werden?

A Cefuroxim
B Piperacillin
C Doxycyclin
D Levofloxacin
E Erythromycin

Frage 7

Welche Malformationen lassen sich mit der Schobinger-Klassifikation klinisch einteilen?

A lymphatische Malformationen
B arteriovenöse Malformationen
C venöse Malformationen
D kapilläre Malformationen
E mit vaskulären Malformationen vergesellschaftete Syndrome

▶ **Weitere Fragen auf der folgenden Seite...**

Dieses Dokument wurde zum persönlichen Gebrauch heruntergeladen. Vervielfältigung nur mit Zustimmung des Verlages.

Punkte sammeln auf CME.thieme.de

Frage 8

Welche Aussage zu den arteriovenösen Malformationen ist *richtig*?

A Es sollte immer eine Biopsie der arteriovenösen Malformation erfolgen.
B Mit einer Angiografie können die Größe des Nidus, die zu- und abführenden Gefäße und das Shunt-Volumen der arteriovenösen Malformation bestimmt werden.
C Arteriovenöse Malformationen sprechen gut auf Propranolol an.
D In der Regel reicht eine Teilembolisation des Nidus, um ein Rezidiv zu verhindern.
E Eine Therapie sollte ausschließlich bei ausgeprägten Symptomen erfolgen.

Frage 9

Welche Aussage trifft *nicht* zu? Das CLAPO-Syndrom ist gekennzeichnet durch…

A kapilläre Malformation der Unterlippe.
B lymphatische Malformation von Gesicht und Hals.
C arteriovenöse Malformation der Orbita.
D Asymmetrie von Gesicht und Gliedmaßen.
E partiellen oder generalisierten Überwuchs.

Frage 10

Was ist *keine* sinnvolle Maßnahme zur Diagnostik von vaskulären Malformationen?

A MRT
B klinische Untersuchung
C Sonografie
D Somatostatin-Rezeptor-Tomografie
E CT

Dieses Dokument wurde zum persönlichen Gebrauch heruntergeladen. Vervielfältigung nur mit Zustimmung des Verlages.