Article published online: 2020-07-30

Ultraschall 2020 – Diagnostik & Therapie: Auf dem Weg zur multimodalen Sonografie: kontrastverstärkter Ultraschall (CEUS), mikrovaskuläre Dopplerverfahren, Fusionsbildgebung, Sono-Elastografie, interventionelle Sonografie

Ultrasound 2020 – Diagnostics & Therapy: On the Way to Multimodal Ultrasound: Contrast-Enhanced Ultrasound (CEUS), Microvascular Doppler Techniques, Fusion Imaging, Sonoelastography, Interventional Sonography

Autoren

Christopher Kloth[1], Wolfgang Kratzer[2], Julian Schmidberger[2], Meinrad Beer[1], Dirk Andre Clevert[3], Tilmann Graeter[1]

Institute

1 Department of Interventional and Diagnostic Radiology, University Hospital Ulm, Germany
2 Department of Internal Medicine I, University Hospital Ulm, Germany
3 Department of Clinical Radiology, University Hospital Munich Campus Großhadern, München, Germany

Key words

B-scan, contrast-enhanced ultrasound, elastography, interventional, doppler ultrasonography

eingereicht 10.02.2020
akzeptiert 21.06.2020
online publiziert 30.07.2020

Bibliografie

Fortschr Röntgenstr 2021; 193: 23–32
DOI 10.1055/a-1217-7400
ISSN 1438-9029
© 2020. Thieme. All rights reserved.
Georg Thieme Verlag KG, Rüdigerstraße 14, 70469 Stuttgart, Germany

Korrespondenzadresse

Dr. Tilmann Graeter
Department of Diagnostic and Interventional Radiology, University Hospital Ulm, Albert-Einstein-Allee 23, 89081 Ulm, Germany
Tel.: ++ 49/7 31/50 06 11 75
tilmann.graeter@uniklinik-ulm.de

ZUSAMMENFASSUNG

Hintergrund Ultraschall als nichtionisierendes bildgebendes Verfahren stellt eines der wichtigsten diagnostischen Verfahren im Klinikalltag dar. Bei weiter Verbreitung findet es flächendeckenden Einsatz. Durch stetige technische Innovationen gewinnen sonografische Verfahren wie kontrastverstärkter Ultraschall (CEUS), Sono-Elastografie, neue mikrovaskuläre Dopplermodalitäten und als Beispiel für interventionelle Verfahren die sonografisch gesteuerte Mikrowellenablation (MWA) zunehmend an Bedeutung innerhalb der bildgebenden Diagnostik und Intervention neben der CT- und MRT-Schnittbildtechnik. Dies erfordert jedoch auch eine höhere Expertise, Spezialisierung und Qualifikation bei den Anwendern.

Methode Dieser Übersichtsartikel informiert über das Spektrum technischer Neuerungen im Ultraschall der letzten Jahre und beschreibt die zugrunde liegende Technik, die klinischen Anwendungsmöglichkeiten und deren diagnostischen Stellenwert. Diese werden unter Darlegung von Vor- und Nachteilen sowie ihrer klinischen Wertigkeit im Kontext der aktuellen Literatur vorgestellt.

Ergebnisse und Schlussfolgerung Die Verfahren des kontrastverstärkten Ultraschalls (CEUS), mikrovaskulärer Dopplermodalitäten, der Fusionsbildgebung und der Elastografie ergänzen den B-Bild-Ultraschall und konventionelle Doppler-Verfahren bei unterschiedlichen Fragestellungen. Die Mikrowellenablation (MWA) hat einen festen Stellenwert als ablatives Verfahren zur lokalen Tumortherapie an verschiedenen Organsystemen und kann ultraschallgesteuert erfolgen. Die Möglichkeiten des Ultraschalls sind dank neuer Entwicklungen heutzutage größer denn je. Die Kenntnis über Technik, Indikationen und Anwendungsmöglichkeiten neuerer Verfahren sind für eine adäquate Patientenversorgung obligat.

Kernaussagen:

- Kontrastverstärkter Ultraschall (CEUS) steigert die Sensitivität und Spezifität bei der Beurteilung von Parenchymläsionen.
- CEUS ermöglicht die Darstellung und Quantifizierung der Mikroperfusion. Für größere Gefäße ist CEUS ein wichtiges Instrument in der Endoleak-Diagnostik nach Stent-Versorgung.
- Mikrovaskuläre Doppler-Verfahren mit Störungsunterdrückungsalgorithmus erlauben eine genauere Darstel-

This document was downloaded for personal use only. Unauthorized distribution is strictly prohibited.

lung kleinster Gefäße als der reguläre Farb- oder Powerdoppler.
- Die Elastografie stellt an der Leber bei diffusen Hepatopathien eine nichtinvasive Diagnostik zum Ausschluss einer höhergradigen Fibrose/Zirrhose dar.
- Die Mikrowellenablation (MWA) bietet auch sonografisch gesteuert die Möglichkeit zur Ablation von Tumoren.

Zitierweise
- Kloth C, Kratzer W, Schmidberger J et al. Ultrasound 2020 – Diagnostics & Therapy: On the Way to Multimodal Ultrasound: Contrast-Enhanced Ultrasound (CEUS), Microvascular Doppler Techniques, Fusion Imaging, Sonoelastography, Interventional Sonography . Fortschr Röntgenstr 2021; 193: 23–32

ABSTRACT

Background Ultrasound as a non-ionizing imaging procedure is one of the most important diagnostic procedures in everyday clinical practice. The technology is widely used. Due to constant technical innovations, sonographic procedures, such as contrast-enhanced ultrasound (CEUS), sonoelastography, new microvascular Doppler modalities and, as an example of interventional procedures, sonographically controlled microwave ablation (MWA), are becoming increasingly important in diagnostic imaging and interventional medicine alongside CT and MRI. However, this also requires greater expertise, specialization and qualification on the part of users.

Method This review article provides information about the range of technical innovations in ultrasound in recent years and describes the underlying technology, the clinical applications, and their diagnostic value. These are presented in the context of the current literature, explaining their advantages and disadvantages and their clinical value.

Results and Conclusion Contrast-enhanced ultrasound (CEUS), microvascular Doppler modalities, fusion imaging and elastography complement B-scan ultrasound and conventional Doppler procedures for various problems. Microwave ablation (MWA) has a firm place as an ablative procedure for local tumor therapy in different organ systems and can be performed under ultrasound guidance. Thanks to new developments, the possibilities of ultrasound are now greater than ever. Knowledge of the technology, indications, and possible applications of newer procedures is essential for adequate patient care.

Einleitung

Ein Grund für den zunehmenden Stellenwert des Ultraschalls und seine breiteren Anwendungsmöglichkeiten ist die Etablierung neuer Modalitäten, die in den vergangenen Jahren vom reinen Forschungsansatz Einzug in die klinische Routine gehalten haben. Insbesondere die Sono-Elastografie und der kontrastverstärkte Ultraschall (CEUS) weisen eine Vielzahl an gut etablierten diagnostischen Einsatzmöglichkeiten auf. Die Etablierung der neuen sonografischen Verfahren – bei zunehmender technischer Vielfalt – stellt den Radiologen vor neue Herausforderungen. Die Ultraschalldiagnostik ist ein fester Bestandteil der radiologischen Ausbildung, aktuell jedoch nur in 78,5 % der radiologischen Abteilungen als Routinediagnostik, die kontrastverstärkte Sonografie sogar nur in 26 %, etabliert [1]. Ein möglicher Lösungsansatz könnte hier die Etablierung interdisziplinärer Ultraschallzentren darstellen. Insbesondere die Aus- und Weiterbildung kann im Verbund besser organisiert und der Geräteeinsatz von High-Endgeräten zusätzlich optimiert werden [2].

Kenntnisse der technischen Grundlagen neuerer Ultraschallmodalitäten, deren Anwendungsmöglichkeiten an verschiedenen Organsystemen, aber auch deren Limitationen sind nötig, um eine optimale Ultraschalldiagnostik zu gewährleisten. Neben rein diagnostischen Modalitäten sind auch lokal ablative Verfahren im Rahmen der Tumortherapie unter Nutzung des Ultraschalls in den letzten Jahren vielfältiger geworden und haben Einzug in die Leitlinien gehalten. Die Stärken und Schwächen der einzelnen lokal ablativen Verfahren zu kennen ist essenziell, um für den jeweiligen Fall das geeignete Vorgehen zu wählen. Beispiel hierfür ist die Möglichkeit der sonografisch gesteuerten Mikrowellenablation (MWA) bei großen Tumorläsionen, die eventuell über eine Radiofrequenzablation nicht ausreichend abgedeckt werden können.

Die Modalität der Fusionsbildgebung ermöglicht es schließlich, eine sonografische Echtzeituntersuchung mit vorher akquirierten CT- oder MRT-Datensätzen zu kombinieren. Hierdurch können schwierig zugängliche oder sehr kleine Läsionen sonografisch gesteuert besser biopsiert werden oder durch den intermodalen Ansatz eine genauere artdiagnostische Zuordnung von Läsionen erfolgen.

Die verschiedenen neueren sonografischen Modalitäten werden im Folgenden hinsichtlich ihrer aktuellen klinischen Bedeutung in den einzelnen Anwendungsbereichen vorgestellt.

Kontrastverstärkter Ultraschall (CEUS)

Technik

Beim kontrastverstärkten Ultraschall (CEUS) kommen intravenös applizierte Mikrobläschen zum Einsatz. Die Mikrobläschen sind wenige µm groß und oszillieren nach Anregung durch die Longitudinalwelle des Ultraschalls im Untersuchungsfeld bei niedrigem mechanischem Index. Dadurch, dass die oszillierenden Mikrobläschen nichtlineare Schwingungen erzeugen, kann dieses zurückempfangene Kontrastsignal bei Benutzung einer entsprechenden Kontrastmittelsoftware vom Signal des Gewebes differenziert werden. Mittels Echtzeit-Bildgebungssoftware kann so die Vaskularisation von Organen dargestellt und auch quantifiziert werden. Das in Deutschlang überwiegend verwendete Ultraschallkontrastmittel SonoVue® (Bracco, Milano, Italy) ist im Gegensatz zu Kontrastmitteln der CT/MRT-Schnittbildgebung ein

This document was downloaded for personal use only. Unauthorized distribution is strictly prohibited.

rein intravaskuläres Kontrastmittel. Eine Aufnahme des hierzulande gängigen Ultraschallkontrastmittels in Körperzellen erfolgt somit nicht [3]. Die Elimination des Ultraschallkontrastmittels erfolgt in Anbetracht des führenden Gasanteils überwiegend pulmonal. Die geringen Anteile der Bläschenhülle unterliegen ferner einer hepatobiliären Elimination. Daher ist auch eine Applikation bei Patienten mit eingeschränkter Nierenfunktion gut möglich. Das Risiko schwerwiegender unerwünschter Ereignisse ist sehr gering und beträgt unter 0,008 % [4].

Klinische Anwendungen

Die häufigste Anwendung findet CEUS an den Oberbauchorganen, führend an Leber und Nieren (▶ **Abb. 1**). Während für die reine Zuordnung blander Zysten und typischer Leberhämangiome der B-Bild-Ultraschall in Kombination mit dem Farbdoppler häufig ausreichend ist, kann mittels CEUS für alle übrigen unklaren fokalen und flächigen Veränderungen der Leber eine gute Einordnung mit einer Sensitivität von über 90 % getroffen werden [5]. Die Charakterisierung erfolgt anhand des Kontrastmittelverhaltens in der arteriellen Phase (bis ca. 25 sek nach Injektion), in der portalvenösen Phase (ab ca. 25–45 sek nach Injektion) und in der Spätphase (ab 2 min nach Injektion). Die Art des Anflutens und die Stärke der Kontrastierung in der arteriellen Phase sowie das Kontrastverhalten in der venösen und in der Spätphase geben wichtige Hinweise auf die Dignität und Entität einer Leberläsion. Ein im Verlauf auftretendes Auswaschphänomen ist beispielsweise ein wichtiges Zeichen für Malignität. Dabei gilt beispielhaft ein besonders spätes Auswaschphänomen bei arteriell kräftiger Kontrastierung und chaotischem Gefäßmuster als typisch für ein hepatozelluläres Karzinom (HCC).

Zystische Nierenläsionen sind häufige Zufallsbefunde in der Schnittbildgebung von CT und MRT, können aber oft, z. B. bei einphasiger CT, unzureichend eingeordnet werden. Auch eine Größenzunahme oder proteinreiche Einlagerungen sind selbst bei blanden Zysten häufig, können aber zu Unsicherheit in der Befundinterpretation führen. Erster weiterführender Schritt sind hier die B-Bild-Sonografie und der Farbdoppler. Dabei sollten in der farbkodierten Duplexsonografie innerhalb einer blanden Nierenzyste keine Gefäße sichtbar sein, da dies auf solides Gewebe rückschließen lässt. Der CEUS erlaubt hierbei in Echtzeit die genauere Beurteilung einer möglichen Vaskularisation und des Vaskularisationsmusters z. B. in Binnensepten, sodass das Malignitätsrisiko sowohl von zystischen als auch soliden Nierenläsionen genauer abschätzbar ist [6]. Da allerdings CEUS im Vergleich zur CT wesentlich sensitiver für schwache Blutflüsse, z. B. in Septen oder in der Zystenwand, ist, kann daraus ein „Upgrading" der Bosniak-Klassifikation resultieren, was wiederum die Spezifität beeinflusst. Auf der anderen Seite kann die hohe Sensitivität des CEUS hinsichtlich kleinster Blutflüsse dazu führen, dass mit dieser Modalität an der Niere selbst schwach vaskularisierte papilläre Nierenkarzinome besser detektiert werden als in der CT.

Außerhalb der Oberbauchorgane gibt es ebenfalls Anwendungsmöglichkeiten für CEUS, beispielsweise an der Skelettmuskulatur zur Visualisierung und Quantifizierung der Mikroperfusion [7]. Eine innovative Anwendungsmöglichkeit des CEUS zeigen die Arbeiten von Fischer et al. sowie Doll et al. mit einer signifikant

▶ **Abb. 1** Zentral thrombosiertes Riesenhämangiom mit typischem knötchenförmigem Rand-Enhancement im kontrastverstärkten Ultraschall (CEUS).

besseren Differenzierung zwischen septischer und nichtseptischer Frakturheilungsstörung. Die Sensitivität und Spezifität betragen hierbei 85,1 % und 88,7 % [8, 9]. Wie Marcon et al. darlegen, hat CEUS auch einen zunehmenden Stellenwert zur Beantwortung von Fragestellungen am Hoden wie beim Hodentrauma, dem Verdacht auf eine Hodentorsion, skrotalen Infektionen oder Hodentumoren [10]. Beispielsweise kann deutlich besser zwischen einer einfachen Hodenzyste und einem zystischen Hodentumor mit partieller Perfusion differenziert werden. Nicht eindeutig sind die Ergebnisse mehrerer Studien hinsichtlich des Kontrastverhaltens zur Differenzierung von Seminomen gegenüber Leydig-Zell-Tumoren, wenngleich ein schnelles Anfluten und Abfluten als Malignitätszeichen gewertet werden muss. Bei Hodenlazeration im Rahmen eines Traumas können mittels CEUS wiederum besser perfundierte gegen minder perfundierte Areale abgegrenzt werden, was zu einer hodenerhaltenden Operation beitragen kann.

Zudem stellt CEUS seit Jahren in der Diagnostik größerer Gefäße ein wichtiges Instrument in der Endoleak-Diagnostik nach Stent-Versorgung dar. In den letzten Jahren hat sich CEUS in der Detektion und Einordnung von Endoleaks in der klinischen Routine etabliert und stellt ein wichtiges Diagnostikum initial und im Verlauf dar. In vielen Fällen kann dadurch die hinsichtlich Strahlung und Kontrastmitteltoxizität belastendere CT-Bildgebung ersetzt werden [11].

Mikrovaskuläre Dopplerverfahren mit Störungsunterdrückungsalgorithmus

Technik

Mit den neusten mikrovaskulären Dopplermodalitäten können im Gegensatz zum regulären Farb- und Powerdoppler selbst kleine Gefäße mit niedrigen Flussgeschwindigkeiten dargestellt werden. Technischer Ansatz ist die erweiterte Unterdrückung von Störungssignalen, um auch schwache Flusssignale detektieren zu können und diese Informationen mit einer hohen Bildwiederho-

This document was downloaded for personal use only. Unauthorized distribution is strictly prohibited.

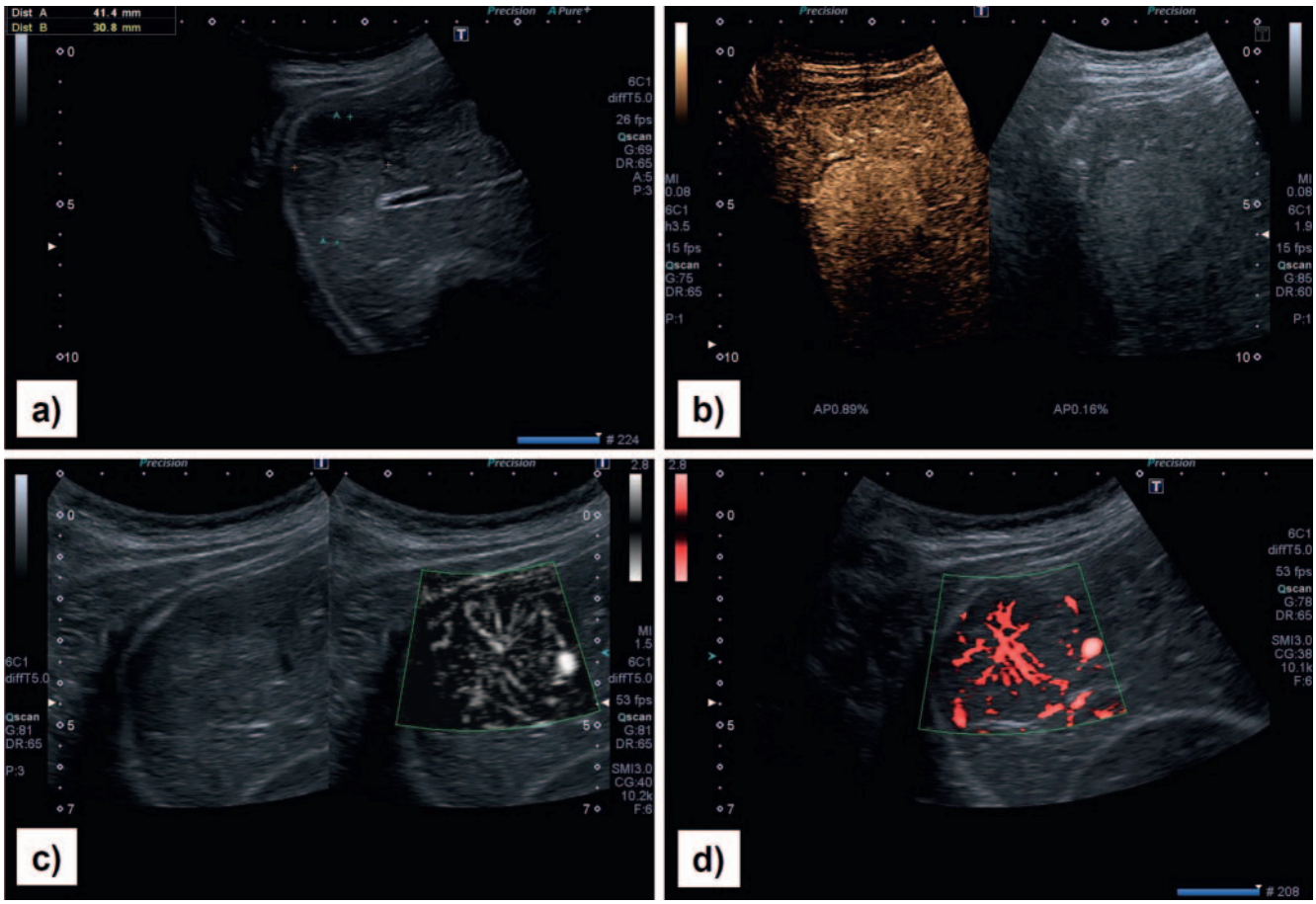

▶ **Abb. 2** Darstellung einer typischen fokalen nodulären Hyperplasie (FNH) einer jungen Patientin in den unterschiedlichen Modi. **a** B-Bild-Darstellung, **b** kontrastverstärkter Ultraschall arterielle Phase (CEUS), **c** mikrovaskuläres Dopplerverfahren monochrom, **d** mikrovaskuläres Dopplerverfahren Farbdarstellung.

lungsrate wiederzugeben [12]. Diese kleinsten Flüsse können in Form eines Farb-Overlay-Bildes oder anhand von Graustufen unter Subtraktion des zugrunde liegenden B-Bildes dargestellt werden.

Klinische Anwendungen

Anwendungsbeispiele für mikrovaskuläre Dopplerverfahren mit Störungsunterdrückungsalgorithmus finden sich im Speziellen, wenn es um die Detektion und Beurteilung der Vaskularisation parenchymatöser Läsionen geht [13] (▶ **Abb. 2**). In erster Linie sind dies onkologische Fragestellungen mit Parallelen zu den Anwendungsbereichen des CEUS, sei es zur Primärdiagnostik oder zur Verlaufsbeurteilung unter Therapie. Beispielsweise zeigen Dubinsky et al., dass mikrovaskuläre Dopplerverfahren bei der Beurteilung der Vaskularisation kleiner HCC-Läsionen der Leber (< 2 cm) dem regulären Farb-/Powerdoppler überlegen sind [14]. Gegenüber den konventionellen Dopplermodalitäten zeigt sich des Weiteren eine Überlegenheit mikrovaskulärer Dopplerverfahren bei der Beurteilung der Dignität von zervikalen Lymphknoten [15] sowie bei Nierenläsionen wie Nierenzellkarzinomen [16] oder der Vaskularisation komplexer Zysten [17].

Eine Vielzahl an Studien bedient sich des Vergleichs mikrovaskulärer Dopplerverfahren mit regulärem Farb-/Powerdoppler oder dem CEUS. So zeigt sich eine vergleichbare Sensitivität zur Differenzierung der Dignität von Schilddrüsenknoten von mikrovaskulären Dopplerverfahren und CEUS [18]. Gabriel et al. zeigen für mikrovaskuläre Dopplerverfahren eine vergleichbare Anwendbarkeit, Sensitivität und Reproduzierbarkeit in der Diagnostik von Endoleaks nach „Endovascular Aneurysma Repair“ (EVAR) im Vergleich zu CEUS und CT-Angiografie [19]. Ein diagnostischer Benefit ergibt sich für mikrovaskuläre Dopplerverfahren sequenziell in Kombination mit regulären Dopplerverfahren auch in der Akutdiagnostik wie bei der Diagnostik einer akuten Cholezystitis [20]. Zahlreiche Studien zu mikrovaskulären Dopplerverfahren verweisen aber auch auf Anwendungsgebiete außerhalb des Abdomens: Park et al. zeigten die Überlegenheit von mikrovaskulären Dopplerverfahren gegenüber konventionellen Dopplermodalitäten hinsichtlich des Nachweises der Vaskularisation von Brusttumoren [21] oder beim Karpaltunnelsyndrom [22]. Die präzise Darstellung kleinster Gefäße durch mikrovaskuläre Dopplerverfahren – insbesondere im Monochrom-Modus – wurde auch bei der Untersuchung des Hodens zur Beurteilung der Parenchymvaskularisation bestätigt [23].

Die Anwendungsmöglichkeiten für mikrovaskuläre Dopplerverfahren sind auch bei Kindern und gerade bei Neugeborenen vielfältig. Exemplarisch können mikrovaskuläre Dopplerverfahren auch hier zur Einschätzung der Vaskularisation des Hodens oder

This document was downloaded for personal use only. Unauthorized distribution is strictly prohibited.

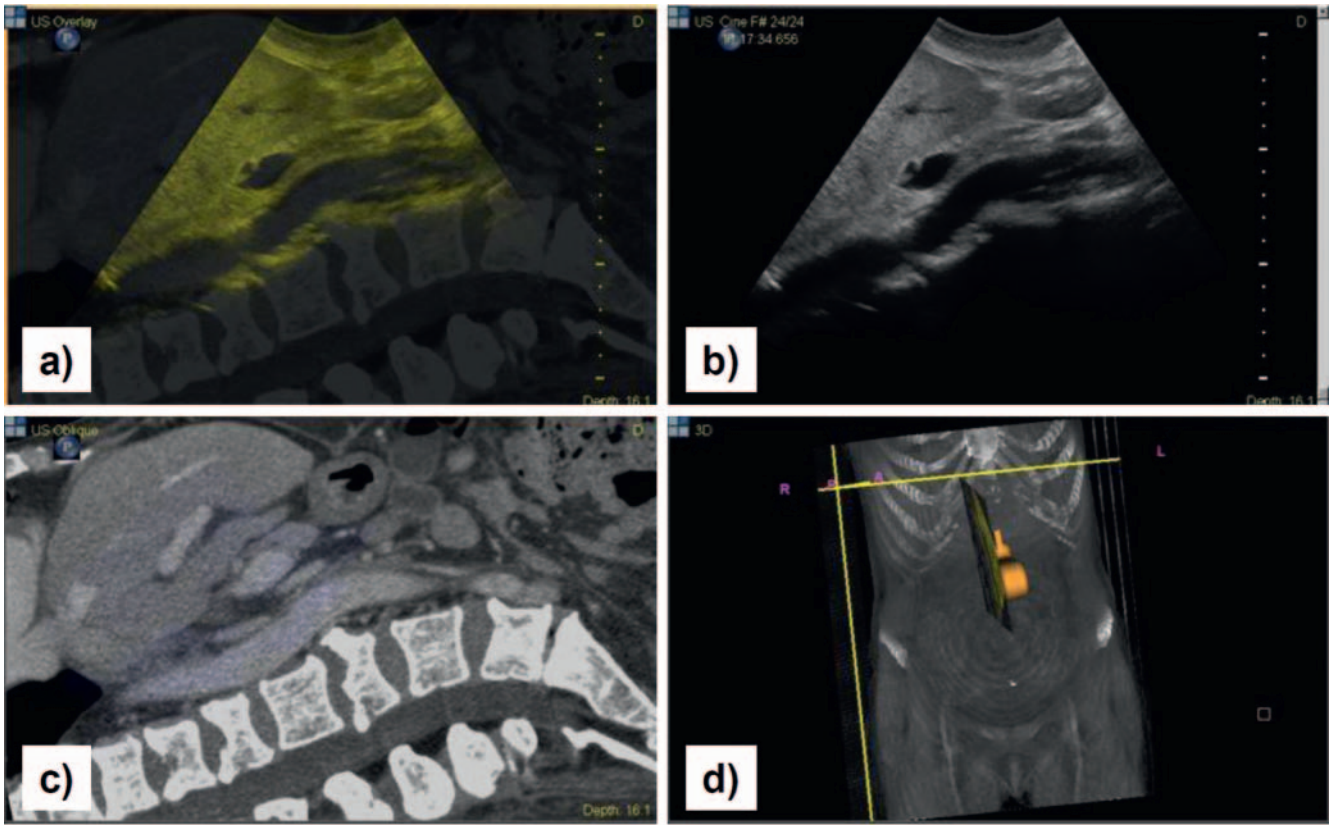

▶ **Abb. 3** Darstellung eines Oberbauchsitus im Fusionsmodus, Längsschnitt im B-Bild und in der Computertomografie (CT). **a** Darstellung der Überlagerung in CT und Sonografie, **b** Darstellung im B-Bild, **c** Darstellung in der CT, **d** Schallkopfausrichtung zum Körperstamm.

aber zur Beurteilung der Durchblutung des Hirnparenchyms eingesetzt werden [12].

Ein Nachteil mikrovaskulärer Dopplerverfahren ist, dass bisher keine Methode zur Quantifizierung existiert und die Stärke der Vaskularisation nur in Form von semiquantitativen Scores angegeben wird [24].

Fusionsbildgebung

Technik

Seit einigen Jahren besteht die Möglichkeit der Bildfusion von CT- oder MRT-Schnittbilddatensätzen und der sonografischen Echtzeituntersuchung. Ein als DICOM- Format gespeichertes CT oder MRT wird auf einem Ultraschallgerät eingespielt. Nach Kopplung der Datensätze mit der Schallkopfposition im Bereich übereinstimmender Organstrukturen in 3 Raumebenen kann sowohl das Ultraschallbild in Echtzeit wie auch das hiermit fusionierte CT-/MRT-Schnittbild parallel betrachtet und gewertet werden (▶ **Abb. 3**). Die Anwendungsmöglichkeiten sind vielfältig, insbesondere bei der Charakterisierung von Parenchymläsionen sowie auch im Rahmen von Interventionen [25]. Hierbei hilft der Ultraschall, die Limitationen der Computertomografie wie Partialvolumeneffekte, Atemartefakte oder phasenbedingte Kontrastierungen auszugleichen.

Klinische Anwendungen

Die Möglichkeiten der erfolgreichen Bildfusion wurden in mehreren Studien ausführlich diskutiert: Beispielsweise konnten Ewertsen et al. zeigen, dass mittels fusionsgestütztem Ultraschall in der CT-/MRT Schnittbildgebung unklare Läsionen leichter aufzufinden sind und eine größere Zahl von Läsionen abschließend in ihrer Dignität geklärt werden können. Dabei können neben CT- und MRT-Datensätzen auch PET-CT-Daten fusioniert werden [26]. Führend sind bei den Anwendungen im Alltag onkologische Fragestellungen wie die Detektion und Abklärung von Leberläsionen. Insbesondere bei einer nur geringen Läsionsgröße von unter 10 mm bietet die Verwendung der sonografisch echtzeitunterstützten Fusionsbildgebung Vorteile hinsichtlich der Detektion im B-Bild. Okamoto et al. konnten in diesem Kontext zeigen, dass kleinere Parenchymläsionen, die dem regulären B-Bild-Ultraschall entgehen, durch die Verwendung der Fusion erfasst werden können [27]. Auch hinsichtlich der Detektionsraten von Nierenläsionen konnte für die Fusionsbildgebung ein Vorteil gezeigt werden [28]. Ein weiteres Anwendungsfeld besteht für interventionelle Verfahren und Biopsien [29]. Die Fusionsbildgebung erweitert hier die Möglichkeiten der Planung, Durchführung sowie der unmittelbaren Erfolgskontrolle. Die häufigste Anwendung stellt in diesem Zusammenhang die Punktion oder Ablation sonografisch schwierig zu erfassender oder sehr kleiner tumorverdächtiger

This document was downloaded for personal use only. Unauthorized distribution is strictly prohibited.

Herde dar [29–31]. Postinterventionell noch vitale Tumorareale, deren genaueres anatomisches Umfeld, wie z. B. angrenzende Gefäße, aber auch Gasbildung unter Therapie oder Nachblutungen sind mittels Fusionsbildgebung besser zu detektieren. Zudem können Einschränkungen, die durch die atemabhängige Bewegung der Leber entstehen können, durch die sonografische Bildfusion zumindest teilweise kompensiert werden [32]. Ein weiteres Anwendungsgebiet der Bildfusion besteht für die Diagnostik bei Prostatakarzinom. Durch die Fusion zwischen MRT und unterschiedlichen Modalitäten der Ultraschallbildgebung kann die Treffsicherheit bei gezielten transrektalen Prostatabiopsien erhöht und bereits eine erste Einschätzung der Aggressivität eines Prostatakarzinoms getroffen werden [33].

Während die Bildfusion in den Anfangsjahren der Etablierung dieser Methode noch mit einem hohen Zeitaufwand verbunden war, ist durch technische Weiterentwicklungen heutzutage eine rasche Anwendung im klinischen Alltag gut möglich. Mit der Etablierung neuer Verfahren der Schnittbildgebung, wie beispielsweise der PET-MRT, ist zu erwarten, dass die Fusionsbildgebung künftig weiter an Bedeutung gewinnt.

Elastografie

Technik

In den letzten Jahren wurden mehrere ultraschallbasierte Elastografieverfahren zur nichtinvasiven Bestimmung der Gewebeelastizität entwickelt. Ihre klinische Anwendung findet sich vor allem in der Diagnostik und dem Staging fibrotischer Lebererkrankungen, wo sie die Ergebnisse des derzeitigen diagnostischen Goldstandards, der Leberbiopsie, ergänzen und teilweise sogar ersetzen. Das Pionierverfahren auf diesem Gebiet war die transiente Elastografie (TE). Obwohl sie sich weltweit als zuverlässiges, nicht bildgebendes Verfahren zur Bestimmung der Leberelastizität etabliert hat, hat sie verschiedene Einschränkungen, u. a. eine hohe Abhängigkeit von der Art der Untersuchung [34]. Eine neue Generation von Elastografieverfahren, die nicht auf mechanische Impulse zur Erzeugung von Scherwellen angewiesen sind, sondern mit hochintensiven Ultraschallwellen arbeiten, wird kollektiv als akustische Strahlungskraft-Impuls („point-shearwave“)-Elastografie (pSWE) bezeichnet. Bei ähnlicher oder sogar überlegener diagnostischer Präzision sind die „point-shearwave“-Verfahren im Vergleich zur TE praxistauglicher und erlauben auch valide Messungen bei Patienten mit hohem Body-Mass-Index (BMI) oder Aszites [35]. Darüber hinaus haben sie als bildgebende Verfahren den Vorteil, dass der Untersucher anhand des anatomischen B-Mode-Scans eine geeignete Stelle im Gewebe auswählen kann, um dessen Elastizität zu bestimmen [36]. Einige „point-shearwave“-Verfahren können die Gewebeelastizität indirekt aus der Geschwindigkeit der induzierten Scherwellen quantifizieren. Das Verfahren der „point-shearwave“-Elastografie ermöglicht eine Quantifizierung der Scherwellengeschwindigkeit und ist in der Lage, einen einzigen Wert in m/s oder kPa in einem mittels der B-Mode-Bildgebung ausgewählten Feld zu liefern.

Klinische Anwendungen

Mehrere Studien haben bestätigt, dass die pSWE-Technik/Virtual TouchTM-Gewebequantifizierung (VTQ) ein valides Staging-Verfahren bei Leberfibrosen ist: Eine Metaanalyse von 8 Studien mit dem AUROC (Fläche unter der Empfänger-Betriebskennlinie) ergab für die VTQ eine Genauigkeit von 0,87 für eine signifikante Leberfibrose und 0,93 für eine Zirrhose, wobei die Leberbiopsie als Referenzstandard herangezogen wurde [37]. Die 2D-Scherwellen-Elastografie (2-D-SWE) ermöglicht eine sehr hohe Bildfrequenz in Echtzeitbildern der Scherwellenausbreitung in einem fokussierten Bereich. Das Ergebnis ist ein 2-dimensionales, farbkodiertes Elastogramm, in dem ein Messfeld zur Erfassung quantitativer Daten frei platziert werden kann [36]. Das am besten untersuchte 2D-SWE-Verfahren ist die Ultraschall-Shear-Imaging-Technik (SSI, Aixplorer®) [38]. Andere Hersteller haben zunehmend Elastografieverfahren in ihre Ultraschallgeräte integriert. Die Datenlage hinsichtlich der Generierung von Normalwerten und Cut-off-Grenzen für die Lebersteifigkeit ist jedoch oft noch schlecht, ebenso die Vergleichbarkeit mit bereits etablierten Verfahren [39]. Eine aktuelle Studie mit 4 verschiedenen Ultraschallgeräten konnte eine hohe Vergleichbarkeit der Scherwellengeschwindigkeiten zeigen, jedoch nur an gesunden Probanden [40] (▶ **Abb. 4**). Als gesicherte Indikation gilt derzeit die Bestimmung der Gewebeelastizität bei unbehandelter chronischer Hepatitis B und C zum Ausschluss einer signifikanten Fibrose oder Zirrhose. Die Lebersteifigkeit nimmt in der Regel unter einer antiviralen Therapie mit Analoga ab. Ein Screening auf ein mögliches hepatozelluläres Karzinom und eine portale Hypertonie sollte trotz sinkender Lebersteifigkeit bei Patienten mit fortgeschrittener Erkrankung durchgeführt werden. Die Lebersteifigkeit kann jedoch aufgrund fehlender Cut-off-Werte bei virämischen Patienten nicht zum Ausschluss einer Leberfibrose oder Zirrhose genutzt werden. Des Weiteren kann die Elastografie bei nichtalkoholischer Fettlebererkrankung, alkoholischer Lebererkrankung und Verdacht auf Leberzirrhose zum Ausschluss einer fortgeschrittenen Fibrose angewandt werden [40]. Die Bedeutung der Lebersteifigkeit bei Steatosis hepatis ist derzeit abschließend noch nicht geklärt. Dies muss bei der Interpretation der Ergebnisse der Lebersteifigkeit bei Patienten mit schwerer Steatose und Fettleibigkeit bedacht werden [41]. Bei der Durchführung der Elastografie können der Ernährungsstatus, die Atmung (Untersuchung sollte nicht in Inspiration erfolgen) sowie erhöhte Leberwerte über 5-fach der Norm, Cholestase, Leberstauung und infiltrative Lebererkrankungen die Messergebnisse beeinflussen. Seit einigen Jahren rückt zunehmend auch die Milzsteifigkeitsmessung insbesondere zur Prognoseabschätzung bei Ösophagusvarizen und als Marker für die portale Hypertension in den Fokus wissenschaftlicher Untersuchungen [42, 43]. Aufgrund der widersprüchlichen Datenlage kann die Milzelastografie derzeit jedoch noch nicht als etabliertes Verfahren eingestuft werden [44]. Andere extrahepatische Anwendungen, wie die Elastografie des Pankreas, sind aktuell Gegenstand wissenschaftlicher Untersuchungen [45].

This document was downloaded for personal use only. Unauthorized distribution is strictly prohibited.

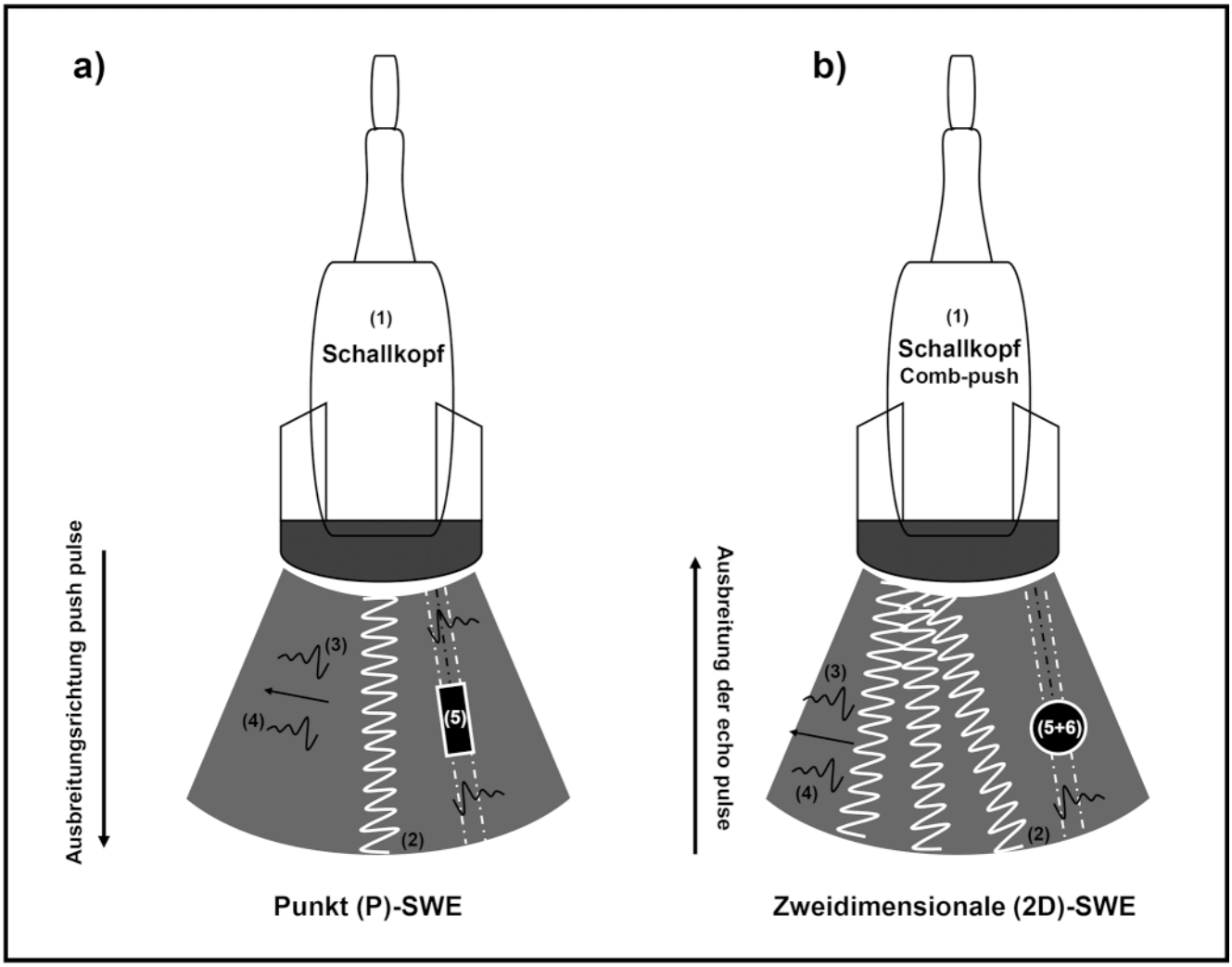

▶ **Abb. 4** Scherwellen-Elastografie (SWE). **1** Ultraschallsonde (Schallkopf), **2** Push-Impulse (PI), **3** Scherwellen (SW), **4** horizontale Ausbreitung der Schallwellen, **5** Region of Interest (ROI), in welcher Ultraschallwellen die Ausbreitungsgeschwindigkeit der Schallwellen messen, **6** parallel ausgesendete Bildlinien (P).

Mikrowellentherapie

Technik

Bei lokal ablativen Verfahren im Rahmen der Tumortherapie kann man zwischen verschiedenen Techniken differenzieren [46]:

- Radiofrequenzablation (RFA),
- Mikrowellenablation (MWA),
- laserinduzierte interstitielle Thermotherapie (LITT),
- irreversible Elektroporation (IRE) sowie
- Kryoablation.

Die Mikrowellenablation (MWA) hat sich in den 1980er-Jahren aus einem rein blutstillenden intraoperativen Verfahren weiterentwickelt [46]. Aktuell sind zahlreiche Anbieter und unterschiedliche Geräteformen auf dem Markt erhältlich. Neben der Anwendung im CT kann eine MWA auch sonografisch gesteuert erfolgen. Die MWA zeigt gegenüber den übrigen Verfahren Vorzüge bei größeren Tumorarealen sowie Arealen in der Nähe großer Gefäße. Mikrowellenenergie erzeugt schnell hohe Temperaturen mit einer größeren kinetischen Energie als die RFA [47]. Hierbei ist die MWA weniger anfällig für den „Heat-Sink-Effekt" durch angrenzende Gefäße als die seit Jahren gut etablierte RFA. Die Mikrowellenablation (MWA) basiert auf der Emission elektromagnetischer Wellen, dessen Wechselfeld die örtlichen Wassermoleküle in Schwingung bringt. Es entsteht stets ein sphärisches Ablationsareal um die Sondenspitze. Die Wärme wird hierbei zentrifugal um die Sondenspitze herum abgeleitet. Hierdurch werden die umliegenden (Tumor-) Zellen denaturiert und es entsteht eine Ablationszone.

Klinische Anwendungen

Der häufigste Anwendungsort ist die Leber, sowohl für primäre Lebertumoren wie HCCs als auch für sekundäre Lebertumoren wie Metastasen [46] (▶ **Abb. 5**). Die zielführende Anwendung von MWA wurde aber auch für pankreatische Neoplasien oder Nierenzellkarzinome (T1a oder kleinere T1b) beschrieben [48, 49]. Eine aktuelle Metaanalyse, welche die Radiofrequenz- und Mi-

This document was downloaded for personal use only. Unauthorized distribution is strictly prohibited.

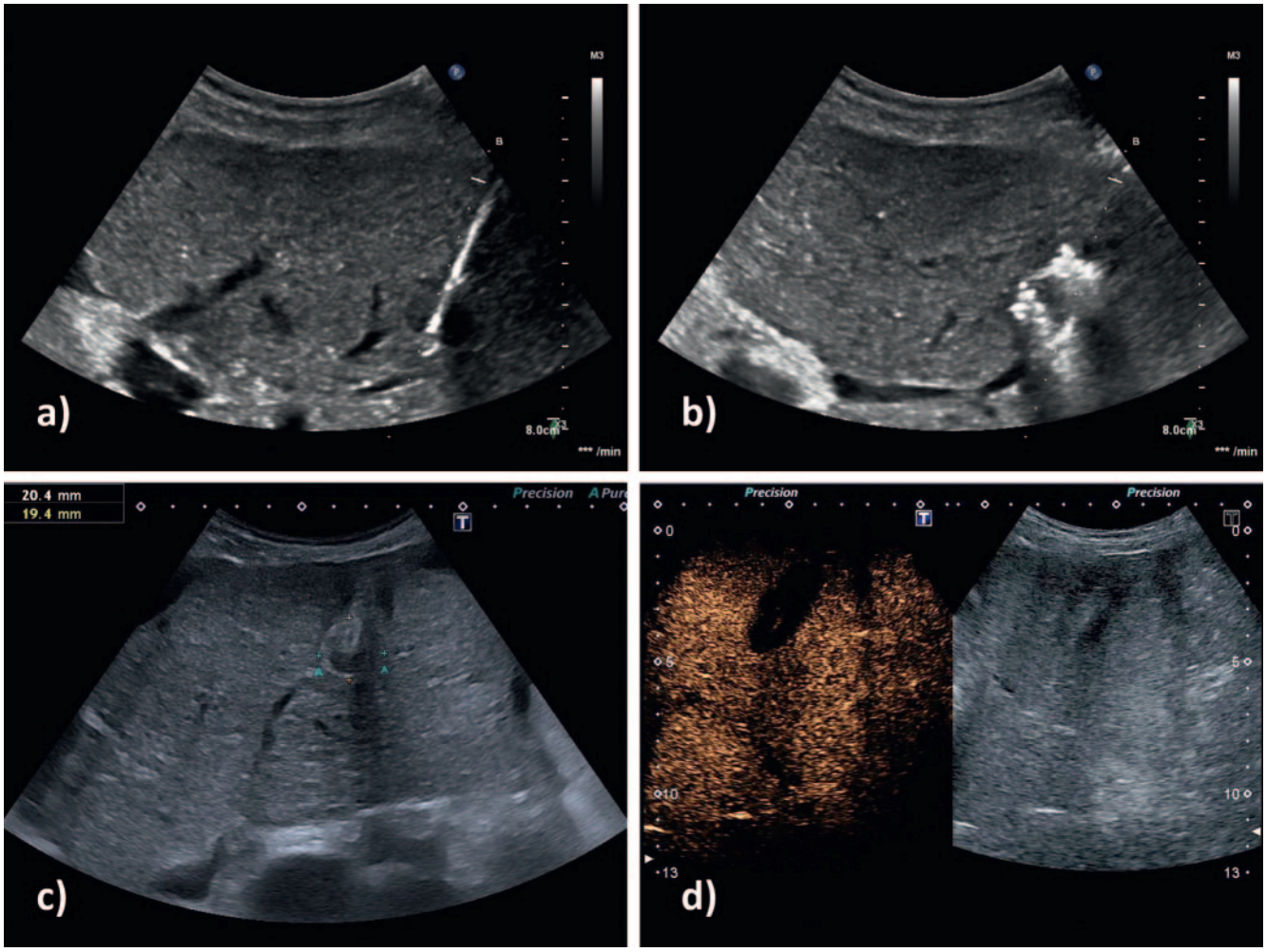

▶ **Abb. 5** Mikrowellenablation eines hepatozellulären Karzinoms (HCC). **a** Positionierung der Sonde im Tumor, **b** lokale Gasbildung während der Ablation, **c** Tumor nach Ablation im B-Bild, **d** Verlaufskontrolle des Ablationsareals im kontrastverstärkten Ultraschall.

krowellenablation im Vergleich zur systemischen Chemotherapie und zur partiellen Hepatektomie bei der Behandlung von kolorektalen Lebermetastasen untersuchte, konnte einen Vorteil der Ablationsverfahren gegenüber der Chemotherapie allein nachweisen [50]. Studien, die die Mikrowellenablation zwischen Ultraschallführung und CT-Führung untersuchten, liegen unseres Wissens bisher nicht vor.

Zusammenfassung und Schlussfolgerung

Sonografische Verfahren stellen mit ihrem breiten Spektrum an lang etablierten und neueren Modalitäten eine sinnvolle Ergänzung zu den Schnittbildverfahren der CT und MRT dar. Insbesondere die kontrastverstärkte Sonografie kann das diagnostische Spektrum in der Radiologie erheblich erweitern. Die neuen mikrovaskulären dopplersonografischen Verfahren erlauben es, bei gut schallbaren Patienten gegebenenfalls auf die Gabe von Kontrastmittel und ionisierende Strahlen zu verzichten. Sono-elastografische Verfahren stellen weitere Werkzeuge im diagnostischen Arsenal zur Abklärung fibrotischer Lebererkrankungen dar und helfen, auf invasive Verfahren zu verzichten. Die Fusionsbildgebung stellt derzeit noch ein Nischenverfahren dar. Mit zunehmender Weiterentwicklung der Technologie ist aber mit einem künftig höheren Stellenwert der Bildfusion innerhalb der bildgebenden Diagnostik insgesamt zu rechnen.

Aufgrund der Komplexität der neuen Ultraschallverfahren stellen diese in der Fort- und Weiterbildung eine zunehmend größere Herausforderung dar und können mit den derzeit gängigen Weiterbildungskonzepten nicht mit ausreichender Sicherheit abgebildet bzw. erlernt werden. Die notwendigen Kompetenzen können vermutlich besser in interdisziplinären Ultraschalleinheiten erworben werden. Diese stehen derzeit noch nicht in ausreichendem Maße zur Verfügung.

Ergänzend zum bereits bestehenden und gut etablierten DEGUM-Stufenkonzept könnten durch eine gezielte Änderung der Weiterbildungsordnung mit Einführung einer entsprechenden fachärztlichen Zusatzbezeichnung für Ultraschalldiagnostik auch jüngere Kollegen vermehrt für die Methode Ultraschall innerhalb der Radiologie begeistert werden. Die erworbenen Kompetenzen könnten somit auch für eine spätere berufliche Weiterentwicklung genutzt werden.

This document was downloaded for personal use only. Unauthorized distribution is strictly prohibited.

Finanzielle Unterstützung

Keine.

Interessenkonflikt

Die Autorinnen/Autoren geben an, dass kein Interessenkonflikt besteht.

Literatur

[1] Graeter T, Kratzer W, Seufferlein T et al. Evaluation of the value of contrast-enhanced ultrasound (CEUS) within radiology departments in germany. Rofo 2017; 189: 748–759. doi:10.1055/s-0043-111011

[2] Gebündelte Kompetenz statt zergliederter Fuhrpark, Vortrag Prof. T. F. Fischer, Deutsche Röntgengesellschaft. 2016

[3] Ferraioli G, Meloni MF. Contrast-enhanced ultrasonography of the liver using SonoVue. Ultrasonography 2018; 37: 25–35. doi:10.14366/usg.17037

[4] Piscaglia F, Bolondi L. Italian Society for Ultrasound in Medicine and Biology (SIUMB) Study Group on Ultrasound Contrast Agents.. The safety of sonovue in abdominal applications: Retrospective analysis of 23188 investigations. Ultrasound Med Biol 2006; 32: 1369–1375. doi:10.1016/j.ultrasmedbio.2006.05.031

[5] Strobel D, Seitz K, Blank W et al. Contrast-enhanced ultrasound for the characterization of focal liver lesions–diagnostic accuracy in clinical practice (DEGUM multicenter trial). Ultraschall in Med 2008; 29: 499–505. doi:10.1055/s-2008-1027806

[6] Thaiss WM, Bedke J, Kruck S et al. Can contrast-enhanced ultrasound and acoustic radiation force impulse imaging characterize CT-indeterminate renal masses? A prospective evaluation with histological confirmation. World J Urol 2019; 37: 1339–1346. doi:10.1007/s00345-018-2520-3

[7] Jäschke M, Weber MA, Fischer C. [CEUS-application possibilities in the musculoskeletal system]. Radiologe 2018; 58: 579–589. doi:10.1007/s00117-018-0404-6

[8] Fischer C, Haug T, Weber MA et al. Contrast-enhanced ultrasound (CEUS) identifies perfusion differences between tibial fracture unions and non-unions. Ultraschall in Med 2018. doi:10.1055/a-0720-1610

[9] Doll J, Gross S, Weber MA et al. The AMANDUS project-advanced microperfusion assessed non-union diagnostics with contrast-enhanced ultrasound (CEUS) for the detection of infected lower extremity non-unions. Ultrasound Med Biol 2019; 45: 2281–2288. doi:10.1016/j.ultrasmedbio.2019.05.007

[10] Marcon J, Trottmann M, Stief CG et al. CEUS-use in testicular pathologies. Radiologe 2018; 58: 57–578. doi:10.1007/s00117-018-0387-3

[11] Rübenthaler J, Reiser M, Cantisani V et al. The value of contrast-enhanced ultrasound (CEUS) using a high-end ultrasound system in the characterization of endoleaks after endovascular aortic repair (EVAR). Clin Hemorheol Microcirc 2017; 66: 283–292. doi:10.3233/CH-179102

[12] Goeral K, Hojreh A, Kasprian G et al. Microvessel ultrasound of neonatal brain parenchyma: Feasibility, reproducibility, and normal imaging features by superb microvascular imaging (SMI). Eur Radiol 2019; 29: 2127–2136. doi:10.1007/s00330-018-5743-1

[13] Jiang ZZ, Huang YH, Shen HL et al. Clinical applications of superb microvascular imaging in the liver, breast, thyroid, skeletal muscle, and carotid plaques. J Ultrasound Med 2019; 38: 2811–2820. doi:10.1002/jum.15008

[14] Dubinsky TJ, Revels J, Wang S et al. Comparison of superb microvascular imaging with color flow and power doppler imaging of small hepatocellular carcinomas. J Ultrasound Med 2018; 37: 2915–2924. doi:10.1002/jum.14654

[15] Sim JK, Lee JY, Hong HS. Differentiation between malignant and benign lymph nodes: Role of superb microvascular imaging in the evaluation of cervical lymph nodes. J Ultrasound Med 2019; 38: 3025–3036. doi:10.1002/jum.15010

[16] Mao Y, Mu J, Zhao J et al. The value of superb microvascular imaging in differentiating benign renal mass from malignant renal tumor: A retrospective study. Br J Radiol 2018; 91: 20170601. doi:10.1259/bjr.20170601

[17] Mu J, Mao Y, Li F et al. Superb microvascular imaging is a rational choice for accurate bosniak classification of renal cystic masses. Br J Radiol 2019; 92: 20181038. doi:10.1259/bjr.20181038

[18] Lu R, Meng Y, Zhang Y et al. Superb microvascular imaging (SMI) compared with conventional ultrasound for evaluating thyroid nodules. BMC Med Imaging 2017; 17: 65. doi:10.1186/s12880-017-0241-5

[19] Gabriel M, Tomczak J, Snoch-Ziółkiewicz M et al. Superb micro-vascular imaging (SMI): A doppler ultrasound technique with potential to identify, classify, and follow up endoleaks in patients after endovascular aneurysm repair (EVAR). Abdom Radiol (NY) 2018; 43: 3479–3486. doi:10.1007/s00261-018-1633-x

[20] Ra JC, Lee ES, Park HJ et al. Efficacy of superb microvascular imaging for diagnosing acute cholecystitis: Comparison with conventional ultrasonography. Ultrasound Med Biol 2018; 44: 1968–1977. doi:10.1016/j.ultrasmedbio.2018.05.014

[21] Park AY, Seo BK, Woo OH et al. The utility of ultrasound superb microvascular imaging for evaluation of breast tumour vascularity: Comparison with colour and power doppler imaging regarding diagnostic performance. Clin Radiol 2018; 73: 304–311. doi:10.1016/j.crad.2017.10.006

[22] Chen J, Chen L, Wu L et al. Value of superb microvascular imaging ultrasonography in the diagnosis of carpal tunnel syndrome: Compared with color doppler and power doppler. Medicine (Baltimore) 2017; 96: e6862. doi:10.1097/MD.0000000000006862

[23] Durmaz MS, Sivri M. Comparison of superb micro-vascular imaging (SMI) and conventional doppler imaging techniques for evaluating testicular blood flow. J Med Ultrason (2001) 2018; 45: 443–452. doi:10.1007/s10396-017-0847-9

[24] Karaca L, Oral A, Kantarci M et al. Comparison of the superb microvascular imaging technique and the color doppler techniques for evaluating children's testicular blood flow. Eur Rev Med Pharmacol Sci 2016; 20: 1947–1953

[25] Jung EM, Clevert DA. [Possibilities of sonographic image fusion: Current developments]. Radiologe 2015; 55: 937–948. doi:10.1007/s00117-015-0025-2

[26] Ewertsen C, Henriksen BM, Torp-Pedersen S et al. Characterization by biopsy or CEUS of liver lesions guided by image fusion between ultrasonography and CT, PET/CT or MRI. Ultraschall in Med 2011; 32: 191–197. doi:10.1055/s-0029-1245921

[27] Okamoto E, Sato S, Sanchez-Siles AA et al. Evaluation of virtual CT sonography for enhanced detection of small hepatic nodules: A prospective pilot study. Am J Roentgenol 2010; 194: 1272–1278. doi:10.2214/Am J Roentgenol.08.2294

[28] Rübenthaler J, Paprottka KJ, Marcon J et al. MRI and contrast enhanced ultrasound (CEUS) image fusion of renal lesions. Clin Hemorheol Microcirc 2016; 64: 457–466. doi:10.3233/CH-168116

[29] Jung EM, Clevert DA. [Contrast-enhanced ultrasound (CEUS) and image fusion for procedures of liver interventions]. Radiologe 2018; 58: 538–544. doi:10.1007/s00117-018-0411-7

[30] Lee MW. Fusion imaging of real-time ultrasonography with CT or MRI for hepatic intervention. Ultrasonography 2014; 33: 227–239. doi:10.14366/usg.14021

This document was downloaded for personal use only. Unauthorized distribution is strictly prohibited.

[31] Jung EM, Uller W, Stroszczynski C et al. Contrast-enhanced sonography. therapy control of radiofrequency ablation and transarterial chemoembolization of hepatocellular carcinoma. Radiologe 2011; 51: 462–468. doi:10.1007/s00117-010-2101-y

[32] Kang TW, Lee MW, Cha DI et al. Usefulness of virtual expiratory CT images to compensate for respiratory liver motion in Ultrasound/CT image fusion: A prospective study in patients with focal hepatic lesions. Korean J Radiol 2019; 20: 225–235. doi:10.3348/kjr.2018.0320

[33] Maxeiner A, Fischer T, Schwabe J et al. Contrast-Enhanced Ultrasound (CEUS) and Quantitative Perfusion Analysis in Patients with Suspicion for Prostate Cancer. Ultraschall in Med 2019; 40: 340–348. doi:10.1055/a-0594-2093

[34] Chang S, Kim M-J, Kim J et al. Variability of Shear Wave Velocity using Different Frequencies in Acoustic Radiation Force Impulse (ARFI) Elastography: A Phantom and Normal Liver Study. Ultraschall der Medizin – Eur J Ultrasound 2012: 260–265. doi:10.1055/s-0032-1313008

[35] Sporea I, Bota S, Jurchis A et al. Acoustic radiation force impulse and supersonic shear imaging versus transient elastography for liver fibrosis assessment. Ultrasound Med Biol 2013; 39: 1933–1941. doi:10.1016/j.ultrasmedbio.2013.05.003

[36] Bamber J, Cosgrove D, Dietrich CF et al. EFSUMB guidelines and recommendations on the clinical use of ultrasound elastography. Part 1: Basic Principles and Technology. Ultraschall in Med 2013; 34: 169–184. doi:10.1055/s-0033-1335205

[37] Friedrich-Rust M, Nierhoff J, Lupsor M et al. Performance of Acoustic Radiation Force Impulse imaging for the staging of liver fibrosis: A pooled meta-analysis. J Viral Hepat 2012; 19: 212–219. doi:10.1111/j.1365-2893.2011.01537.x

[38] Cassinotto C, Lapuyade B, Mouries A et al. Non-invasive assessment of liver fibrosis with impulse elastography: Comparison of Supersonic Shear Imaging with ARFI and FibroScan®. J Hepatol 2014; 61: 550–557. doi:10.1016/j.jhep.2014.04.044

[39] Piscaglia F, Salvatore V, Mulazzani L et al. Ultrasound Shear Wave Elastography for Liver Disease. A Critical Appraisal of the Many Actors on the Stage. Ultraschall in Med 2016; 37: 1–5. doi:10.1055/s-0035-1567037

[40] Ferraioli G, Wong VW, Castera L et al. Liver Ultrasound Elastography: An Update to the World Federation for Ultrasound in Medicine and Biology Guidelines and Recommendations. Ultrasound Med Biol 2018; 44: 2419–2440. doi:10.1016/j.ultrasmedbio.2018.07.008

[41] Dietrich CF, Bamber J, Berzigotti A et al. EFSUMB Guidelines and Recommendations on the Clinical Use of Liver Ultrasound Elastography, Update 2017 (Long Version). Ultraschall in Med 2017; 38: e48. doi:10.1055/a-0641-0076

[42] Gibiino G, Garcovich M, Ainora ME et al. Spleen ultrasound elastography: state of the art and future directions – a systematic review. Eur Rev Med Pharmacol Sci 2019; 23: 4368–4381. doi:10.26355/eurrev_201905_17944

[43] Săftoiu A, Gilja OH, Sidhu PS et al. The EFSUMB Guidelines and Recommendations for the Clinical Practice of Elastography in Non-Hepatic Applications: Update 2018. Ultraschall in Med 2019; 40: 425–453. doi:10.1055/a-0838-9937

[44] Cho YS, Lim S, Kim Y et al. Spleen Stiffness Measurement Using 2-Dimensional Shear Wave Elastography: The Predictors of Measurability and the Normal Spleen Stiffness Value. J Ultrasound Med 2019; 38: 423–431. doi:10.1002/jum.14708

[45] Kloth C, Fabricius D, Wendlik I et al. Diagnostic accuracy of MRI with MRCP and B-Mode-sonography with elastography of the pancreas in patients with cystic fibrosis: a point-to-point comparison. BMC Res Notes 2019; 12: 150. doi:10.1186/s13104-019-4193-4

[46] Vogl TJ, Nour-Eldin NA, Hammerstingl RM et al. Microwave ablation (MWA): Basics, technique and results in primary and metastatic liver neoplasms – review article. Rofo 2017; 189: 1055–1066. doi:10.1055/s-0043-117410

[47] Facciorusso A, Di Maso M, Muscatiello N. Microwave ablation versus radiofrequency ablation for the treatment of hepatocellular carcinoma: A systematic review and meta-analysis. Int J Hyperthermia 2016; 32: 339–344. doi:10.3109/02656736.2015.1127434

[48] Vogl TJ, Panahi B, Albrecht MH et al. Microwave ablation of pancreatic tumors. Minim Invasive Ther Allied Technol 2018; 27: 33–40. doi:10.1080/13645706.2017.1420664

[49] Welch BT, Shah PH, Thompson RH et al. The current status of thermal ablation in the management of T1b renal masses. Int J Hyperthermia 2019; 36: 31–36. doi:10.1080/02656736.2019.1605097

[50] Meijerink MR, Puijk RS, van Tilborg AAJM et al. Radiofrequency and Microwave Ablation Compared to Systemic Chemotherapy and to Partial Hepatectomy in the Treatment of Colorectal Liver Metastases: A Systematic Review and Meta-Analysis. Cardiovasc Intervent Radiol 2018; 41: 1189–1204. doi:10.1007/s00270-018-1959-3

This document was downloaded for personal use only. Unauthorized distribution is strictly prohibited.