Artikel online veröffentlicht: 11.09.2020

Ist die kieferorthopädische Korrektur einer wachsenden hyperdivergenten retrognathen Klasse II möglich?

Is Orthopedic Correction of Growing Hyperdivergent Retrographic Class IIs possible?

Autor
Peter H. Buschang

Institut
Orthodontic Research, Texas A&M College of Dentistry, Dallas, USA

Schlüsselwörter
Klasse-II-Dysgnathie, dentales und skelettales Wachstumsmuster, Rotation des Unterkiefers nach vorne

Key word
Class II malocclusion, dental and skelal growth patterns, forward rotation of the mandible

Bibliografie
Inf Orthod Kieferorthop 2020; 52: 187–196
DOI 10.1055/a-1200-5895
ISSN 0020-0336
© 2020. Thieme. All rights reserved.
Georg Thieme Verlag KG, Rüdigerstraße 14, 70469 Stuttgart, Germany

Korrespondenzadresse
Prof. Dr. Peter H. Buschang
Director of Orthodontic Research
Texas A&M College of Dentistry
3302 Gaston Ave.
USA-Dallas
75246 Texas
Tel.: +1 214 828 8122, Fax: +1 214 874 4569
phbuschang@tamu.edu

ZUSAMMENFASSUNG

Ein großer Teil der Klasse-II-Fälle ist retrognath und hyperdivergent. Viele zeigen ein ungünstiges Wachstumsmuster, durch das sich die anteroposterioren, die vertikalen und die transversalen skelettalen Beziehungen immer weiter verschlechtern. Mit den bisherigen Behandlungsstrategien ließen sich zwar die dentalen Beziehungen korrigieren, bei den skelettalen Problemen waren sie jedoch wenig effektiv. Bei der Behandlung der dentalen und der skelettalen Probleme ist es daher wichtig, den Unterkiefer nach vorne zu rotieren, anstatt ihn nach vorne zu überstellen. Eine echte Rotationsbewegung der Mandibula nach vorne, durch die bei wachsenden Kindern hauptsächlich die Projektion des Kinns bestimmt wird, lässt sich am besten durch absolute oder relative Intrusion der Zähne durchführen. Dies führt bei Kindern im Wachstum zu einer stärkeren Kinnprojektion, zu einem verbesserten Skelettprofil, zur Verkleinerung von Grund- und Kieferwinkeln und zur Verringerung der vorderen unteren Gesichtshöhe. Die mit diesem Verfahren erreichten orthopädischen Veränderungen sind vergleichbar mit oder sogar besser als die Ergebnisse, die kieferorthopädisch mit skelettaler Verankerung oder chirurgisch bei Erwachsenen erreicht werden. Das Verfahren scheint außerdem zu stabileren Ergebnissen zu führen als die Behandlung erwachsener Patienten, da hier mit und nicht gegen das Wachstum gearbeitet wird.

ABSTRACT

A large proportion of Class IIs are retrognathic and hyperdivergent. Many have unfavorable growth patterns, with their anteroposterior, vertical and transverse skeletal relationships worsening over time. While previous treatment approaches have been able to correct the dental relationships, they have largely been ineffective in dealing with the skeletal problems. To address both the dental and skeletal problems, treatment must be directed toward rotating the mandible forward, rather than displacing it forward. True forward rotation of the mandible, which is the primary determinant of chin projection in growing children, is best accomplished by absolute or relative intrusion of the dentition. When applied to growing children, this approach increases chin projection, improves the skeletal profile, decreases the mandibular plane and gonial angles, and reduces relative anterior lower facial height. The orthopedic changes obtained with this approach are similar or greater than produced orthodontically with skeletal anchorage or surgery in adults. This approach also appears to be more stable than adult treatments because the orthodontist is working with rather than against growth.

Dieses Dokument wurde zum persönlichen Gebrauch heruntergeladen. Vervielfältigung nur mit Zustimmung des Verlages.

Einführung

Einige Patienten mit Klasse-II-Dysgnathie zeigen ein günstiges, andere wiederum ein ungünstiges Wachstumsmuster (▶ **Abb. 1**). Etwa 25 % der Klasse-II-Fälle sind orthognath und hypodivergent. Dies betrifft sowohl Klasse II/1 als auch Klasse II/2. Patienten der Klasse II/2 haben generell ein günstiges Wachstumsmuster. Es finden sich auch Patienten mit Klasse II/1 mit eher günstigem Wachstum, obwohl sie retrognath und hyperdivergent sind. In der Regel zeigen retrognathe und hyperdivergente Patienten jedoch ein ungünstiges Wachstumsmuster. Auf solchen Patienten und deren Behandlung liegt der Schwerpunkt dieses Beitrages.

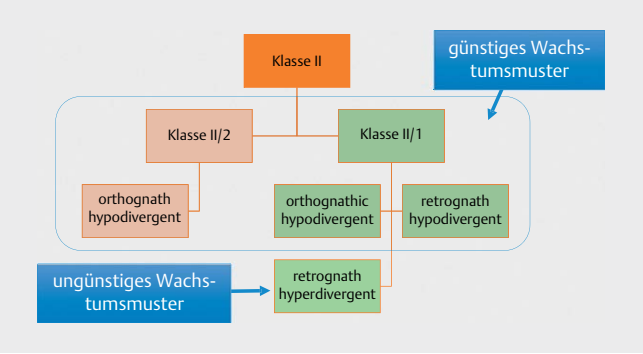

▶ **Abb. 1** Sagittale und vertikale skelettale Charakteristika von Patienten mit Klasse-II-Dysgnathie, unterschieden nach günstigem und ungünstigem Wachstumsmuster.

Hintergrund

Hyperdivergente retrognathe Patienten mit Klasse II haben im Vergleich zu orthognath wachsenden Personen eine Vielzahl an skelettalen Problemen, die im Rahmen einer Behandlung berücksichtigt werden sollten [10]. Sie zeigen eine normale vordere und hintere Oberkieferhöhe und die Maxilla ist in sagittaler Richtung normal positioniert. Der Oberkiefer weist jedoch transversale Defizite auf und die Zähne sind elongiert. Die mandibulären Probleme sind allerdings noch schwerwiegender als die maxillären. Solche Patienten haben retrognath stehende Unterkiefer, erhöhte Werte für den Grundebenen- und die Kieferwinkel, sowie die vordere untere Gesichtshöhe. Die hintere Gesichtshöhe ist verringert, die antegoniale Einziehung vergrößert und die Symphysen schmäler. Bei hyperdivergenten Patienten ist die Wachstumsrichtung der Kondylen eher nach posterior gerichtet, was den größeren Kieferwinkel erklärt. All diese Probleme sind Folge des nicht normalen Wachstumsmusters.

Unbehandelt zeigen hyper- und hypodivergente Klasse-II-Patienten völlig unterschiedliche Wachstumsmuster [36]. Im Vergleich mit hypodivergenten Patienten, deren SNA- und SNB-Winkel im Lauf der Zeit immer größer werden, verkleinern sich die Winkel bei hyperdivergenten Individuen. Dies geschieht allerdings nicht in gleichem Maße. Bei unbehandelten hypo- und hyperdivergenten Patienten mit Klasse II verkleinert bzw. vergrößert sich der ANB-Winkel. Nur etwa die Hälfte der hypodivergenten Patienten zeigen dabei eine echte Rotation nach vorne im Vergleich mit hypodivergenten Individuen. Als Folge ist das Kinn unterentwickelt, wobei sich das Pogonion nur etwa 1/3 so weit nach vorne bewegt wie bei der hypodivergenten Klasse II. Diese Rotationsunterschiede erklären, warum der Grundebenenwinkel bei hypodivergenten Patienten kleiner wird und sich bei hyperdivergenten Individuen vergrößert. Diese skelettalen Probleme prägen sich im Laufe der Zeit immer stärker aus. Dies ist einer der Gründe, einen frühen Behandlungsbeginn ins Auge zu fassen.

Bis vor kurzem war die Behandlung der hyperdivergenten Klasse II entweder auf den falschen Kiefer ausgerichtet oder konnte die Probleme im Unterkiefer nicht korrigieren. In der überwiegenden Mehrzahl der Fälle konzentrierte man sich bei der Behandlung auf die Zähne, was zwar richtig ist, aber nicht ausreicht. Studien, in denen unbehandelte Individuen mit Klasse I und Klasse II statistisch miteinander verglichen wurden, konnten eindeutig nachweisen, dass die Klasse II in erster Linie ein sagittales Unterkieferproblem ist [12]. Dabei liegt die Maxilla eher gering, aber nicht signifikant retrudiert, während die Mandibula deutlich und signifikant zurückverlagert ist. Aus diesem Grund zielen traditionelle Behandlungsmaßnahmen mit dem High-pull-Headgear auf den falschen Kiefer ab. Unter der Voraussetzung, dass der Patient mitarbeitet, lässt sich mithilfe eines Headgear die Verlagerung der Maxilla nach vorne begrenzen und eine Koordination von Ober- und Unterkiefer durch maxillomandibuläre Retrusion herbeiführen. Bei der hyperdivergenten Klasse II macht es keinen Unterschied, ob Extraktionen durchgeführt werden. Ein Headgear hat wenig oder gar keine Auswirkungen auf den Unterkiefer. Der „Keil" schließt sich nicht. Tatsächlich verschlimmert ein Headgear die Probleme im Unterkiefer häufig noch (▶ **Abb.2**).

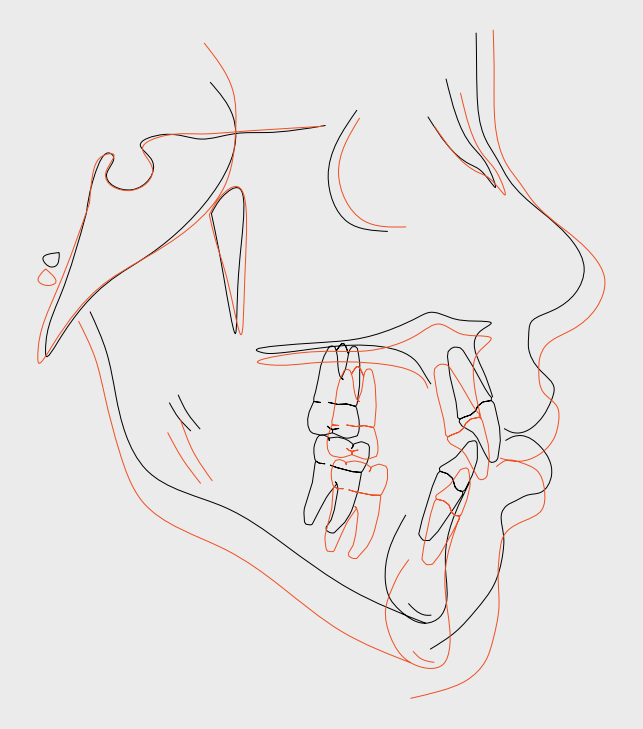

▶ **Abb. 2** Patientin (12,1–14,1 Jahre alt) behandelt mit High-pull-Headgear.

Funktionskieferorthopädische Geräte, die den Unterkiefer nach unten und vorne überstellen, wurden häufig als Lösung für das Klas-

Dieses Dokument wurde zum persönlichen Gebrauch heruntergeladen. Vervielfältigung nur mit Zustimmung des Verlages.

se-II-Problem propagiert. Die Überlegung dabei war, dass eine funktionelle Therapie zu einem „stärker nach posterior gerichteten Wachstum der Kondylen führen würde, einem biologischen Mechanismus, der ein zusätzliches Längenwachstum der Mandibula fördert“ [3]. Dazu sollte man jedoch wissen, dass Patienten, die funktionskieferorthopädisch behandelt werden, typischerweise hypodivergent sind. Dabei vergrößert sich der SNB-Winkel und das Kinn bewegt sich nach vorne, auch wenn keine Behandlungsmaßnahmen durchgeführt werden. Im Vergleich mit hinsichtlich Alter, Geschlecht und Grundebenenwinkel vergleichbaren Kontrollpatienten zeigen mit einer Herbst-Apparatur behandelte hypodivergente Klasse-II-Patienten eine signifikante Verkleinerung des SNA-Winkels, eine geringe, aber nicht signifikante, Vergrößerung des SNB-Winkels und eine weniger als 0,5 mm stärkere Projektion des Kinns [36]. Dies kann man wohl kaum als klinisch relevantes Behandlungsergebnis bezeichnen. Eine Behandlung mit dem Twin-Block mag zwar das Kinn etwas weiter nach vorne bringen als eine Herbst-Apparatur. Die damit erreichten sagittalen Korrekturen sind jedoch immer noch in erster Linie auf die Effekte des Headgears im Oberkiefer und auf das günstige Wachstumsmuster des Unterkiefers zurückzuführen. Aufgrund ihres günstigen Wachstumsmusters ist die hypodivergente Klasse II in der Lage, die negativen Auswirkungen von funktionskieferorthopädischen Geräten zu begrenzen und gelegentlich auch zu neutralisieren.

Dies gilt jedoch nicht für die funktionskieferorthopädische Behandlung der hyperdivergenten Klasse II. Die Behandlung wirkt sich hier im Oberkiefer wesentlich stärker aus als im Unterkiefer, wobei sich die Position des Kinns in sagittaler Richtung nur wenig oder überhaupt nicht verbessert [25, 36]. Das Kinn bewegt sich hier weniger weit nach vorne und nach unten, weil der Unterkiefer eine echte Rotationsbewegung nach hinten ausführt, während er bei unbehandelten Fällen nach vorne rotiert. Für die erfolgreiche Therapie der hyperdivergenten Klasse II ist daher ein neues Konzept notwendig.

Wechsel der Perspektive

Die Kieferorthopädie hat sich in der Vergangenheit bei der Entwicklung neuer Konzeptionen durch falsche Vorstellungen und Missverständnisse in Hinblick auf das Wachstum des Unterkiefers selbst behindert. Auf Grund der Vorstellungen über die apikale Basis war es viele Jahre lang Lehrmeinung, dass die Form des Unterkiefers therapeutisch nicht verändert werden kann. Inzwischen ist jedoch klar, dass der Unterkiefer sich an Veränderungen in seiner Umgebung anpassen kann und dies auch tut. Im Jahr 1979 konnten McNamara u. Carlson nachweisen, dass das Wachstum „des Kondylus gezielt durch Veränderung der biomechanischen und biophysikalischen Umgebung der Kiefergelenke beeinflusst werden kann“ [27]. Seit dieser Zeit konnte durch eine Vielzahl an Studien belegt werden, dass funktionskieferorthopädische Geräte das Wachstum des Kondylus stärker nach posterior verändern können [2, 15, 31, 33, 39, 40]. Durch diese Richtungsänderung vergrößert sich zwar die Gesamtlänge der Mandibula zwischen Gnathion und Kondylus, das Wachstum des Unterkiefers verstärkt sich jedoch nicht. Dabei ist wichtig, dass nicht nur das Wachstum der Kondylen geändert wird. Eine Studie mit Implantaten konnte zeigen, dass sich unter einer Therapie mit dem Bionator das Wachstum des gesamten Ramus bis hin zum Kieferwinkel verändert [2]. Dies ist möglich, weil ein Bionator, wie alle anderen funktionskieferorthopädischen Geräte auch, den Unterkiefer nach vorne überstellt und ihn nach unten rotiert. Durch diese Überstellung ändern sich die Belastungsverhältnisse, was zu einer Ausrichtung der Wachstums- und Modellierungsvorgänge in eine stärker posteriore Richtung führt. Bei unbehandelten Patienten ist ein stärker posterior orientiertes Kondylenwachstum mit den hyperdivergenten Klassen II und III assoziiert. Bei normal wachsenden Individuen ist ein solches Muster nicht vorhanden.

Das Gegenteil geschieht, wenn der Unterkiefer von Jugendlichen nach vorne, also entgegen der Richtung der funktionskieferorthopädischen Geräte, rotiert wird. Bei einer Mandibula, die im Rahmen einer Therapie tatsächlich nach vorne rotiert wird, wachsen die Kondylen in einer stärker superoanterioren Richtung [29]. Auf diese Weise stellt die Wachstumsrichtung der Kondylen und die Ausformung des Unterkiefers eine direkte Antwort auf eine therapeutische Repositionierung der Mandibula dar.

In den vergangenen 60 Jahren wurde in den Lehrbüchern immer wieder fälschlicherweise behauptet, dass der Unterkiefer nach unten und vorne verlagert wird und dass er in der Folge nach oben und hinten wächst. Die zur Verdeutlichung dieses Vorganges verwendeten Illustrationen zeigen dabei ein genauso starkes oder ein stärkeres Wachstum der Kondylen in posteriorer wie in superiorer Richtung [37]. Tatsächlich wachsen Kondylen nur sehr wenig nach posterior. Das Verhältnis zwischen vertikalem und horizontalem Kondylenwachstum schwankt zwischen 8:1 [6] und 11:1 [4]. Wesentlich wichtiger ist aber, dass der Unterkiefer nicht nach vorne überstellt wird, er rotiert nach vorne [11]. Bei der überwiegenden Mehrzahl der heranwachsenden Kinder bewegt sich die Gelenkgrube weiter nach hinten als die Kondylen wachsen [6]. Dies bedeutet, dass die Mandibula bei wachsenden Kindern typischerweise nach hinten verlagert wird. Das Kinn jedoch bewegt sich nicht nach hinten, es rotiert nach vorne (▶ **Abb. 3**). Die Rückverlagerung des Unterkiefers wird durch eine echte Rotationsbewegung des Unterkiefers ausgeglichen und das Kinn nach vorne bewegt. Mit jedem Grad der Rotation bewegt sich das Kinn um 1,2–1,4 mm nach vorne [5]. Diese tatsächliche Rotationsbewegung nach vorne ist die wichtigste Komponente bei der Erklärung des „günstigen Wachstumsmusters“ des Unterkiefers. In den Lehrbüchern sollte also stehen, dass die Mandibula nach unten und hinten verlagert wird und dass sie nach vorne rotiert.

Damit stellt sich die Frage, mit welcher Art der Behandlung rotiert der Unterkiefer nach vorne? Einige der besten Behandlungsergebnisse wurden in der Vergangenheit mit der Kopf-Kinn-Kappe erreicht. Im Jahr 1978 berichtete Pearson, dass es unter dem Einfluss von Kopf-Kinn-Kappen (16 oz/Seite) bei Patienten, die sie mindestens 12 Stunden pro Tag getragen hatten, zu einer durchschnittlichen Verkleinerung des Grundebenenwinkels um 3,9 ° gekommen war [34]. Dieser hohe Wert konnte zwar nicht mehr repliziert werden, es wurde jedoch nachgewiesen, dass junge Patienten mit der Kopf-Kinn-Kappe erfolgreich behandelt werden können. Dabei werden die meisten der bereits angesprochenen skelettalen Probleme der hyperdivergenten Klasse II angegangen. Die Kopf-Kinn-Kappe lässt die Mandibula tatsächlich nach vorne rotieren, die Kondylen wachsen stärker nach superior und weniger nach posterior, die hintere Gesichtshöhe vergrößert sich, die Vergrößerung der vorderen Gesichtshöhe wird verringert und das Kinn wird nach vorne ge-

Dieses Dokument wurde zum persönlichen Gebrauch heruntergeladen. Vervielfältigung nur mit Zustimmung des Verlages.

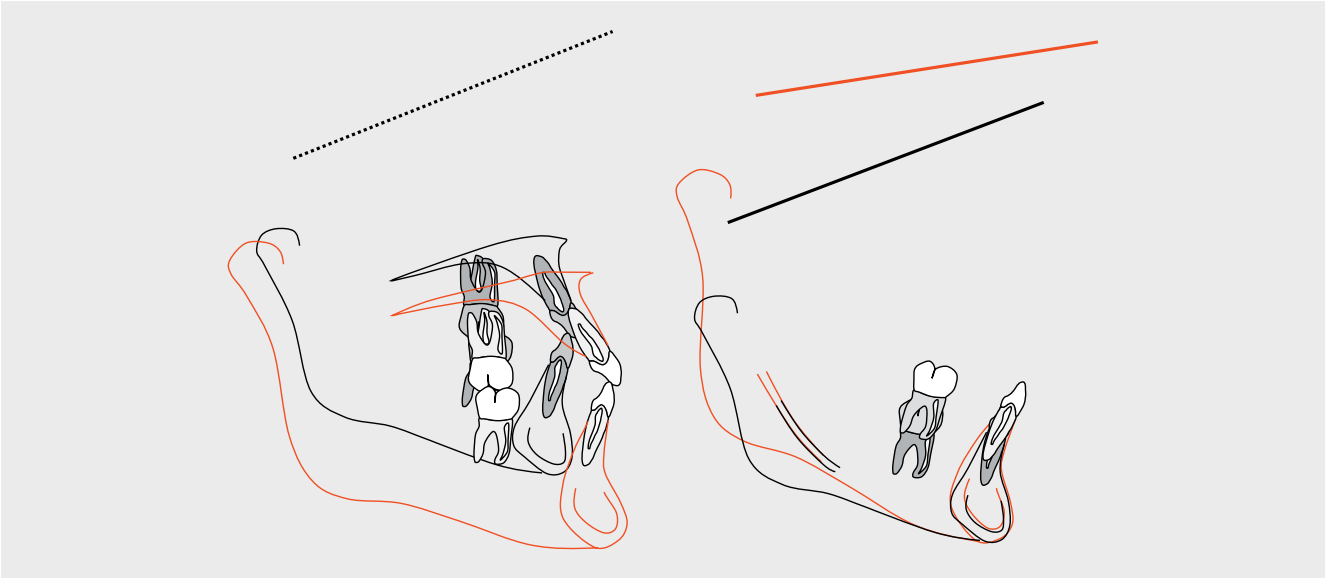

▶ **Abb. 3** Wachstumsbedingte Veränderungen bei einer „nach vorne rotierenden" Patientin zwischen dem 8. und dem 15. Lebensjahr. Aufgrund der Verlagerung der Gelenkgrube nach posterior und dem nach superior gerichteten Kondylenwachstum hätte sich das Kinn 5–6 mm nach hinten bewegen müssen. Aufgrund der echten Rotationsbewegung nach vorne um 11° kam es jedoch 9 mm weiter nach vorne.

bracht [41]. Dies zeigt wiederum, dass sich das Wachstumsmuster des Unterkiefers normalisieren lässt, wenn die Mandibula zu einer Rotationsbewegung nach vorne gezwungen wird. Das Problem mit der Kopf-Kinn-Kappe ist allerdings die Mitarbeit der Patienten. Um eine deutliche Veränderung zu erreichen, sind längere Behandlungszeiten erforderlich.

Lässt sich eine Rotation des Unterkiefers nach vorne auch auf eine andere Art herbeiführen? Welche biologischen Prozesse lassen sich nutzen, um eine Rotationsbewegung in Gang zu setzen und zu kontrollieren? Aus der Literatur zum Wachstum lässt sich entnehmen, dass es in der Kindheit zu einer echten Rotation nach vorne kommt, nicht aber im jugendlichen Alter [21, 28, 44]. Spady u. Mitarb. vermuteten dabei einen Zusammenhang mit dem Übergang vom Milch- zum frühen Wechselgebiss [44]. Wang u. Mitarb. [48] konnten diese Vermutung bestätigen. Sie stellen zwischen dem Ende des Milchgebisses und dem Beginn des Zahnwechsels (etwa zwischen dem 6. und dem 8. Lebensjahr) eine deutlich stärkere echte Rotationsbewegung (5,7-fach) des Unterkiefers fest als zwischen dem 8. und dem 15. Lebensjahr. Eine detailliertere Untersuchung der Rotation des Unterkiefers während dieser Übergangsphase ergab, dass diese eng mit der Änderung der anterioren dentoalveolären Höhe verknüpft ist [47]. Die frontalen dentoalveolären Höhenverhältnisse verändern sich beim Verlust der Milchschneidezähne deutlich. Beim Übergang vom Milch- zum frühen Wechselgebiss verringert sich die obere dentoalveoläre Höhe (ANS-Pro) gegenüber dem Wert für Erwachsene um 20 % und die untere dentoalveoläre Höhe um 5 % [7]. Der Unterkiefer rotiert nach vorne, um die Höhendifferenz auszugleichen und die entstandenen Zahnlücken werden nur allmählich geschlossen. Man schätzt, dass die bleibenden Schneidezähne mehrere Jahre brauchen, bis sie vollständig durchgebrochen sind [14]. Wenn der Unterkiefer also seine Lage verändert, um vertikale Höhenunterschiede auszugleichen, dann liegt der Schlüssel für eine echte Rotationsbewegung in der vertikalen Kontrolle der Zähne.

Das Intrusionsprotokoll

Implantierte Minischrauben (miniscrew implants, MSIs) sind für die Behandlung von Patienten mit hyperdivergenter Klasse II ideal, da sie eine bessere Kontrolle bei der selektiven Intrusion von Zähnen ermöglichen. Dadurch wird es möglich, die Rotation des Unterkiefers effektiver durchzuführen, wobei nur eine geringe Compliance des Patienten erforderlich ist. Die Vorstellung dabei ist, den Unterkiefer nach vorne zu rotieren, indem die posterioren Segmente intrudiert werden. In der Theorie sollten sich auf diese Weise das Kinn und die Unterkieferzähne nach vorne bewegen und das Wachstum der Kondylen in ein stärker superoanterior gerichtetes umgelenkt werden. Damit sollten sich auch die übrigen erforderlichen orthopädischen Korrekturen durchführen lassen. Durch eine echte Rotationsbewegung des Unterkiefers verkleinert sich der Grundebenenwinkel, die hintere Gesichtshöhe vergrößert sich und die vordere Gesichtshöhe verringert sich relativ. Während der Patient weiter wächst, wird sich der posteriore Teil des Unterkiefers weiter nach unten bewegen als der vordere Anteil. Die Kondylen werden stärker nach superior und anterior wachsen, wodurch sich die Kieferwinkel verkleinern. Und schließlich werden sich durch die relative Intrusion der posterioren Segmente zu große Werte für die dentoalveoläre Höhe verkleinern. Aufgrund des im Verlauf des Wachstums stattfindenden Zahndurchbruchs, bei Jugendlichen etwa 2 mm pro Jahr, ist nur eine geringe absolute Intrusion erforderlich. Bei Kindern mit hohem vertikalem Wachstumspotenzial kann es ausreichen, die Zähne einfach an ihrem Ort zu halten, um eine deutliche relative Intrusion zu erreichen.

All diese Veränderungen sind zu erwarten, weil der Unterkiefer um einen Punkt im Bereich der Frontzähne rotieren wird. Wie zu-

Dieses Dokument wurde zum persönlichen Gebrauch heruntergeladen. Vervielfältigung nur mit Zustimmung des Verlages.

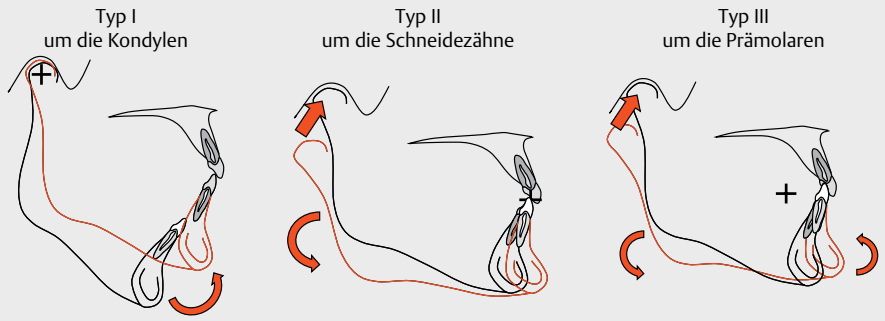

▶ **Abb. 4** Darstellung der 3 Rotationszentren des Unterkiefers nach Björk [5].

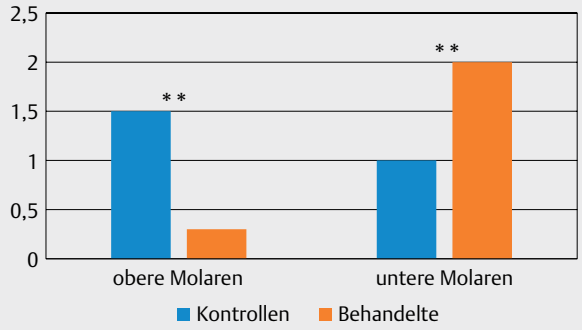

▶ **Abb. 5** Behandlungsveränderungen in der Vertikalen an oberen und unteren Molaren bei hyperdivergenten Kontrollen und Patienten, die mithilfe skelettaler Verankerung, einer relativen Intrusion der oberen Molaren und Supraeruption der unteren Molaren behandelt wurden (Anmerkung: nur 75 % der Patienten hatten im Unterkiefer keine MSIs eingesetzt).

erst von Björk beschrieben [5] ist der Unterkiefer zu insgesamt 3 echten Rotationsbewegungen in der Lage. Typ I bezeichnet dabei die Rotation um die Kondylen, Typ II die Rotation um die mittleren Schneidezähne und Typ III die Rotationsbewegung um die Prämolaren (▶ **Abb. 4**). Rotation vom Typ 1 kommt bei unbehandelten Heranwachsenden nicht vor, sondern findet sich nur bei behandelten erwachsenen Patienten. So rotiert der Unterkiefer von hyperdivergenten Erwachsenen, bei denen Zähne entweder mithilfe von MSIs oder Platten intrudiert werden, um die Kondylen. Dabei ist eine wesentlich stärkere Intrusion erforderlich als bei Heranwachsenden, deren Unterkiefer um die Schneidezähne rotieren. Außerdem rotiert hier der gesamte Ramus nach vorne, was zu schädlichen biomechanischen Veränderungen führen kann, da sich die Kraftvektoren der Muskulatur ändern.

Während der Behandlung ist es zwingend notwendig, die Vertikalbewegung sowohl der oberen als auch der unteren Zähne zu kontrollieren [9]. Wenn bei hyperdivergenten heranwachsenden Patienten die MSIs für die vertikale Kontrolle nur im Oberkiefer eingesetzt werden, lassen sich dort positive Behandlungsergebnisse in Hinblick auf die Dentition erzielen. Die Verbesserungen im Unterkiefer halten sich jedoch in Grenzen, da die unteren Zähne elongieren (▶ **Abb. 5**). Dies hat also ungefähr den gleichen Effekt wie ein Headgear bei einem Patienten, der gut mitarbeitet.

Das Baylor Intrusionsprotokoll wurde auf Grundlage einer klinischen Durchführbarkeitsstudie entwickelt, die vom National Institute of Health des U.S. Department of Health and Human Services gefördert wurde [8]. Für die Aufnahme in die Studie gab es 3 Hauptkriterien. Die Patienten mussten ein frühes Wechselgebiss aufweisen (die zweiten Molaren konnten bereits teilweise durchgebrochen sein, durften jedoch noch nicht die Okklusionsebene erreicht haben), die Unterkiefer mussten retrognath stehen und die Patienten mussten hyperdivergent sein. Der Grundebenenwinkel betrug durchschnittlich 43,5 °, also 1,8 Standardabweichungen über den normativen Referenzwerten. Da die Studie finanziell gefördert wurde, konnte bei allen Patienten dieselbe orthopädische Behandlungsphase durchgeführt werden.

Bei allen Patienten war eine Expansion des Oberkiefers erforderlich. Dies wurde mithilfe von Variety SP Dehnschrauben von Dentaurum durchgeführt, die nicht nur als Expansionsgeräte, sondern auch als feste Segmenteinheiten für die anschließenden Intrusionsbewegungen verwendet wurden (▶ **Abb. 6a**). An den Frontzähnen wurden keinerlei Apparaturen befestigt, da sie zur Überwachung der Seitenzahnintrusion herangezogen wurden. Das Expansionsgerät umfasste die ersten Prämolaren bis zu den ersten Molaren und hatte okklusale Auflagen an den zweiten Molaren. An den Prämolaren und den ersten Molaren wurden Brackets angebracht, sodass die intrudierenden Kräfte gleichzeitig auf beide Prämolaren und beide Molaren ausgeübt werden konnten. Die Dehnschraube und beide Arme des Expanders verliefen mehr als 3 mm von der Gaumenschleimhaut entfernt, damit genügend Platz für die nachfolgende Intrusion zur Verfügung stand. Das Expansionsgerät wurde so lange 2-mal täglich aktiviert, bis die oberen palatinalen Höcker Kontakt zu den unteren bukkalen Höckern hatten. Danach wurde 3 Monate lang retiniert, damit der Knochen sich verfestigen konnte. Mithilfe eines manuellen Winkelstückes wurden 2 MSIs (8 mm, IMTEC 3M) zwischen die zweiten Prämolaren und die ersten Molaren am Übergang von knöchernem Gaumendach und palatinaler Alveolenwand eingesetzt [13]. Die Implantationsstellen wurden vorab 30 Sekunden lang mit Chlorhexidinlösung gespült, danach zuerst mit einem Oberflächenanästhetikum anästhesiert, an die sich eine lokale Infiltrationsanästhesie anschloss. Die

Dieses Dokument wurde zum persönlichen Gebrauch heruntergeladen. Vervielfältigung nur mit Zustimmung des Verlages.

▶ **Abb. 6** Bei der orthopädischen Phase des Intrusionsprotokolls verwendete obere und untere Apparaturen.

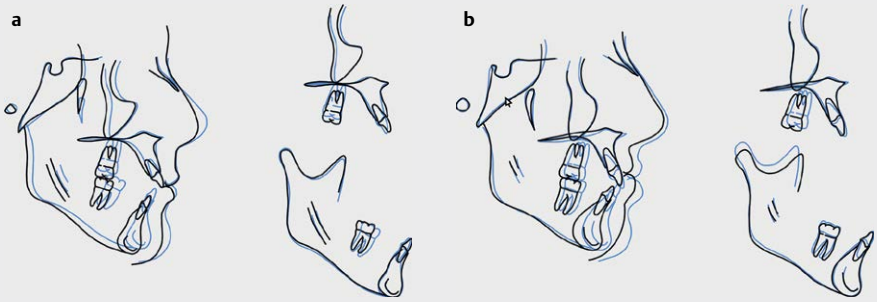

▶ **Abb. 7** Verlaufssuperimpositionen eines Patienten **a** mit wenig bzw. keinem Wachstumspotenzial, bei dem die oberen und unteren Zähne intrudiert worden waren, und **b** mit Wachstumspotenzial, bei dem die oberen Seitenzahnsegmente intrudiert und die unteren Zähne mit Ligaturen am Ort gehalten wurden.

Implantate wurden ohne Vorbohren und ohne Verwendung von Schleimhautstanzen eingesetzt. Zwischen den Armen des Expanders und den MSIs wurden sofort danach aktive Spiralfedern aus Sentalloy eingesetzt, von denen jede 150 g Kraft ausübte.

Die Molaren im Unterkiefer wurden bebändert und festsitzende Apparaturen an den restlichen Zähnen befestigt (▶ **Abb. 6b**). Vor dem Einsetzen der MSIs mussten die Zahnbögen so weit ausgerichtet und nivelliert werden, dass ein 0,016 × 0,022 Edelstahldraht eingesetzt werden konnte. Die Wurzeln der ersten Molaren und der zweiten Prämolaren mussten ebenfalls so weit auseinanderbewegt werden, bis mindestens 4 mm Platz entstanden war. Das Risiko für einen Verlust der MSIs ist deutlich erhöht, wenn nicht genügend Knochen zwischen den Zahnwurzeln und dem Implantat vorhanden ist. Mithilfe des zweistufigen Verfahrens [13] wurden IMTEC 8 mm MSIs jeweils zwischen Prämolar und Molar eingesetzt. Auch diese Implantate wurden ohne Vorbohren und ohne Verwendung von Schleimhautstanzen eingebracht. Ein Lingualbogen war nur erforderlich, wenn die unteren Zähne intrudiert werden sollten. Die Intrusion der unteren Segmente gelang mit sofort aktiven 150 g Sentalloy Spiralfedern. Bei den meisten heranwachsenden Patienten ist eine Intrusion der unteren Zähne nicht notwendig. In solchen Fällen können die Zähne mithilfe einer Ligatur zwischen MSIs und dem Drahtbogen an ihrem Platz gehalten werden. Um festzustellen, ob eine Intrusion der unteren Zähne notwendig ist, müssen alle 2 Monate intraorale Fotografien angefertigt und ausgewertet werden. Die Unterkieferzähne müssen wahrscheinlich nicht intrudiert werden, wenn sich nach 2–4 Monaten anhand der Fotos eine Verringerung der vertikalen Frontzahnstufe und eine Mesialwanderung der unteren gegenüber den oberen Zähnen abzeichnet.

Bei Patienten mit geringem oder fehlendem Wachstumspotenzial ist eine stärkere Intrusion erforderlich. Hier kann durch Intrusion der oberen Seitenzähne und Halten bzw. Intrusion der Unterkieferzähne eine deutliche orthopädische Wirkung erzielt werden (▶ **Abb. 7a**). Der Unterkiefer rotiert um die Kondylen nach vorne, was die ganze Mandibula nach vorne und oben bewegt. Aufgrund des fehlenden Wachstumspotenzials verändert sich dabei die Form des Unterkiefers allerdings kaum. Dies bedeutet mit anderen Worten, dass viele der oben beschriebenen Behandlungsziele nicht erreicht werden können. Auf der anderen Seite müssen die unteren Zähne bei Patienten mit Wachstumspotenzial nicht intrudiert werden. Bei ihnen kommt es zur Richtungsänderung beim Kondylenwachstum, zur Verkleinerung des Grundebenen- und des Kieferwinkels, zur relativen Verkleinerung der unteren vorderen Gesichtshöhe und zu einer deutlichen Projektion des Kinns (▶ **Abb. 7b**). Das ungünstige Wachstumsmuster wird also in ein günstiges umgewandelt.

Untersuchungen konnten zeigen, dass das Baylor Intrusionsprotokoll deutliche orthopädische Veränderungen herbeiführen kann [9, 35]. Im Vergleich mit gut vergleichbaren (hinsichtlich Alter, Geschlecht, Molarenklassifikation und Grundebenenwinkel) Kontrollpatienten verkleinerte sich der Grundebenenwinkel bei den

Dieses Dokument wurde zum persönlichen Gebrauch heruntergeladen. Vervielfältigung nur mit Zustimmung des Verlages.

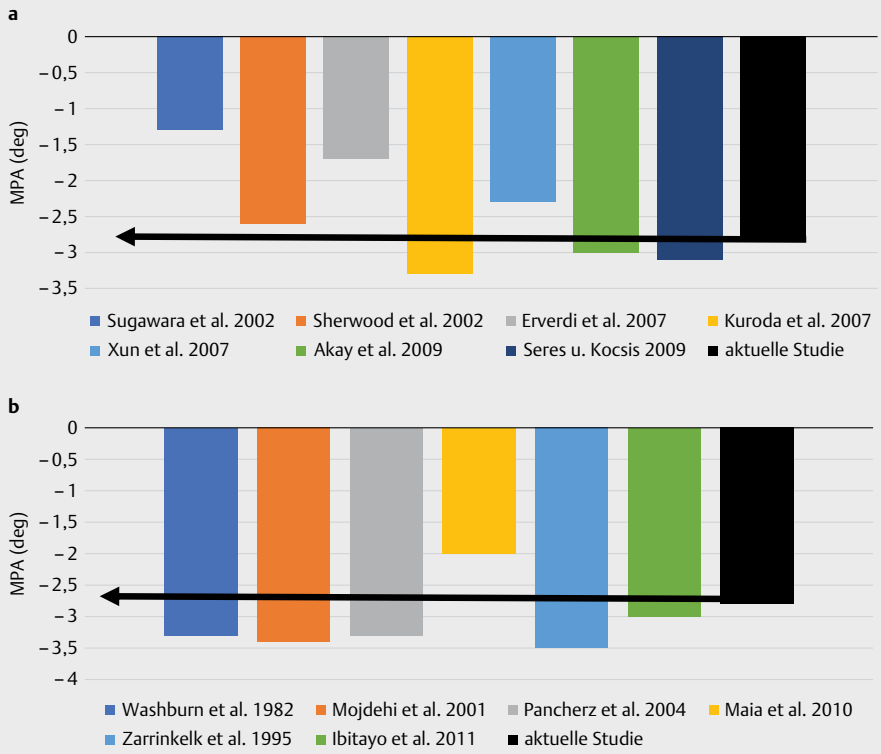

▶ **Abb. 8** Behandlungsbedingte Veränderung des Grundebenenwinkels (mandibular plane angle, MPA) bei **a** erwachsenen Patienten, die mit Minischrauben (MSIs) oder Miniplatten behandelt worden sind, und **b** chirurgisch behandelten Klasse-II-Patienten mit vergrößerter Vertikalen im Oberkiefer. Patienten, die mit dem Baylor Intrusionsprotokoll behandelt wurden, erscheinen in Schwarz.

behandelten Patienten um 2,8 °, bei den unbehandelten um 0,1 °. Dieser Behandlungserfolg war genauso groß oder größer als der von erwachsenen Patienten berichtete, deren Zähne mithilfe skelettaler Verankerung intrudiert worden waren. Und er fiel auch nur geringfügig niedriger aus, als üblicherweise bei einer chirurgischen Korrektur der Vertikalen zu erwarten ist (▶ **Abb. 8**). Bei den Kontrollpatienten vergrößerte sich der S-N-Pg-Winkel um 0,3 °, bei den behandelten Patienten um 1,9 °. Dieser Wert ist höher als der bisher bei hyperdivergenten Erwachsenen mit skelettaler Verankerung erreichte Wert und er lässt sich gut mit den Ergebnissen einer chirurgischen Intervention vergleichen (▶ **Abb. 9**). Ebenso wichtig wie die Vorverlagerung des Kinns ist, dass sich die untere vordere Gesichtshöhe in der Gruppe der behandelten Patienten um nur 1,7 mm vergrößerte, während es in der Kontrollgruppe zu einer Erhöhung um 4,7 mm kam. Dies bedeutet eine relative Verringerung der Höhe um 64 %, ein Wert, der sich üblicherweise mit einer chirurgischen Korrektur in nur einem Kiefer nicht erreichen lässt. Durch eine vertikale chirurgische Korrektur in der Maxilla lässt sich die obere Gesichtshöhe um etwa 2,3 mm und die untere um nur 1,0 mm verringern [29]. Dies lässt erkennen, dass ein vergleichbar gutes Ergebnis, wie es durch das Intrusionsprotokoll erreicht wird, chirurgisch nur durch Korrekturen in beiden Kiefern erzielt werden kann. Wie bereits aufgeführt, muss die untere vordere Gesichtshöhe verringert werden, weil das Hauptproblem genau in diesem Bereich lokalisiert ist. Im Verlauf der Behandlung wurden die oberen Molaren nur um 0,5 mm intrudiert und die unteren Molaren um 0,7 mm elongiert. Im Vergleich zu den Kontrollgruppen kam es also zu insgesamt 5,6 mm relativer Intrusion. Anders formuliert heißt das, bei den Patienten waren nur geringe Intrusionen erforderlich, da sie gewachsen und ihre Zähne einfach am Durchbruch gehindert worden waren.

Dabei ist wichtig, dass die orthopädischen Effekte, die mit dem Intrusionsprotokoll ausgelöst werden, vollständig vom Kieferorthopäden kontrolliert werden können und dass sie nur bei Kindern im Wachstum auftreten. Wäre das Intrusionsprotokoll für einen längeren Zeitraum angewandt worden und hätten die Patienten ein besseres Wachstumspotenzial gehabt, wären die Behandlungsergebnisse sicherlich deutlich stärker ausgefallen. Es wäre also zu einer stärkeren Verkleinerung des Grundebenenwinkels und der vorderen Gesichtshöhe gekommen und die Projektion des Kinns wäre deutlicher ausgefallen. Das Intrusionsprotokoll macht es möglich, eine ausgeprägte Klasse II in eine Klasse-I-Beziehung, und sogar in eine Klasse III umzuwandeln.

Die Langzeitstabilität ist ein weiterer Grund, weshalb das Intrusionsprotokoll am besten bei Kindern im Wachstum durchgeführt werden sollte. In ihrer Metaanalyse zur Stabilität der Behandlungsergebnisse beim frontal offenen Bis berichten Greenlee u. Mitarb. [18], dass die Rezidivrate bei chirurgischen Korrekturen 18 % betrug, während sie bei nichtchirurgischen Behandlungen bei 46 % lag. Von den nicht chirurgisch korrigierten Fällen rezidivierten 60 % der nicht im Wachstum befindlichen Fälle, während es bei Patienten, die während des Wachstums korrigiert worden waren, nur in

Dieses Dokument wurde zum persönlichen Gebrauch heruntergeladen. Vervielfältigung nur mit Zustimmung des Verlages.

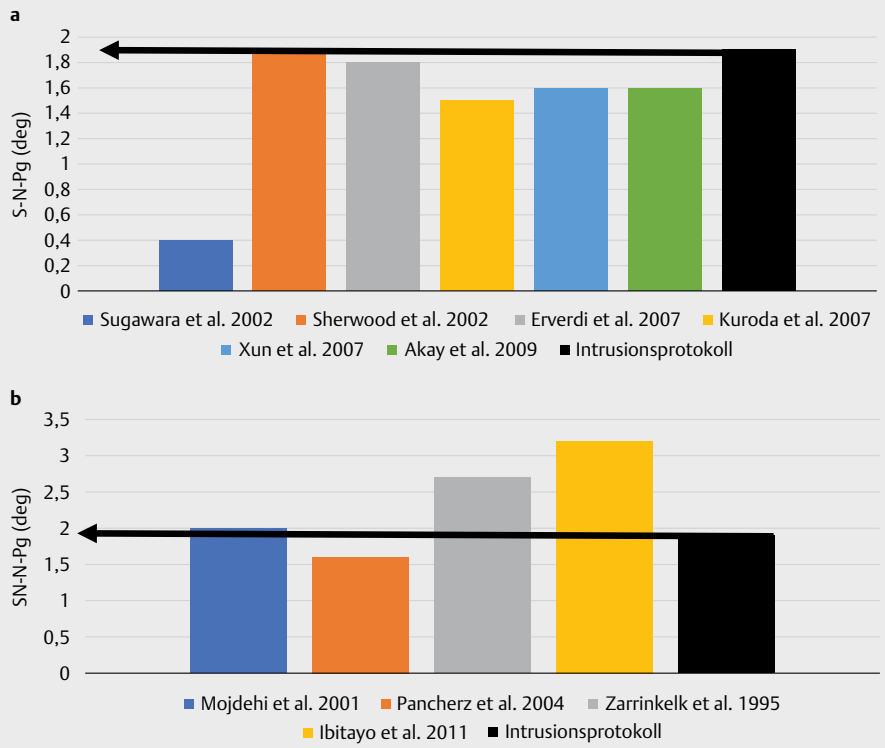

▶ **Abb. 9** Behandlungsbedingte Veränderung des S-N-Pg bei **a** erwachsenen Patienten, die mit Minischrauben (MSIs) oder Miniplatten behandelt worden sind, und **b** chirurgisch behandelten Klasse-II-Patienten mit vergrößerter Vertikalen im Oberkiefer. Patienten, die mit dem Baylor Intrusionsprotokoll behandelt wurden, erscheinen in Schwarz

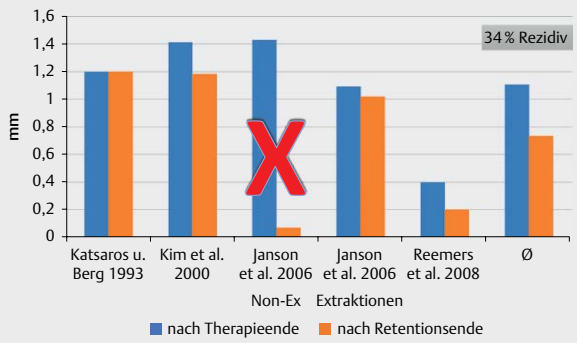

▶ **Abb. 10** Vertikale Frontzahnstufe bei kieferorthopädisch behandelten Patienten im Wachstum nach Abschluss der Behandlung und 1–3 m Ende der Retentionsphase (Daten nach Greenlee et al. [18]).

33 % zu Rezidiven kam (▶ **Abb. 10**). Rechnet man in der Studie von Janson et al. [20] die Nichtextraktionsfälle heraus, ergibt sich für Kinder im Wachstum, deren offene Bisse kieferorthopädisch behandelt worden waren, eine Rezidivrate von nur 18 %. In der gesamten Stichprobe betrug die Rezidivrate bei der vertikalen Frontzahnstufe 95 %. Bei den Patienten mit offenem Bis waren die Frontzähne extrudiert worden, ein Verfahren, von dem schon lange bekannt ist, dass es zu instabilen Behandlungsergebnissen führt [45]. Dies zeigt, dass die kieferorthopädische Behandlung des frontal offenen Bisses genauso stabil sein kann wie eine chirurgische Korrektur.

In jüngerer Zeit konnte gezeigt werden, dass die Ergebnisse der orthopädischen Veränderungen des Baylor Intrusionsprotokolls, wenn es denn bei Kindern durchgeführt wird, sogar noch stabilere Ergebnisse zur Folge haben können [35]. Die Patienten der Stichprobe wurden im Alter von 16,9 Jahren bis 20,4 Jahren nach Abschluss der Behandlung 3,5 Jahre lang nachuntersucht. Im Oberkiefer trugen sie thermoplastische Retainer, in die sämtliche Zähne einbezogen waren, im Unterkiefer hatten die meisten Kleberetainer. Zwei der Patienten, die keinen Kleberetainer haben wollten, trugen im Unterkiefer ebenfalls thermoplastische Retainer. Die Retentionsgeräte wurden 6 Monate lang rund um die Uhr und danach nur noch nachts getragen. Die behandelte Gruppe zeigte in dieser Zeit ähnliche Veränderungen wie die Kontrollgruppe. Dies spricht für stabile Langzeitergebnisse. In der behandelten Gruppe vergrößerte sich der Grundebenenwinkel um 0,2 °. Dieser Wert war weder statistisch signifikant, noch unterschied er sich von der Kontrollgruppe. Diese Ergebnisse sind wesentlich stabiler als die Resultate, von denen im Zusammenhang mit sagittalen Osteotomien berichtet wird. So konnten etwa Fontes u. Mitarb. [17] zeigen, dass ein Grundebenenwinkel, der chirurgisch um 3,7 ° verkleinert worden war, sich im Verlauf der kieferorthopädischen Justierung wieder um 1,1 ° vergrößert hatte und um weitere 1,1 ° 4,5 Jahre nach dem chirurgischen Eingriff. Dies bedeutet ein orthopädisches Rotationsrezidiv um 60 %. Oliveira u. Bloomquist [30] verloren im ersten Jahr

Dieses Dokument wurde zum persönlichen Gebrauch heruntergeladen. Vervielfältigung nur mit Zustimmung des Verlages.

nach der Korrektur 33 % ihrer ursprünglichen chirurgisch durchgeführten Rotation des Unterkiefers. Nach Durchführung des Intrusionsprotokolls ergaben sich keine statistisch signifikanten Unterschiede zwischen den untersuchten Gruppen in Bezug auf den S-N-Pg-, den SNB-Winkel und die Gesichtshöhe. S-N-Pg, SNB und Gesichtshöhe vergrößerten sich um 0,6, 0,3 bzw. 0,3 mm. Die orthopädischen Behandlungsergebnisse waren also bemerkenswert stabil geblieben.

Schlussfolgerungen

Um die mit der Klasse II bei hyperdivergenten Patienten verbundenen skelettalen Störungen kieferorthopädisch behandeln zu können, muss die Therapie während des Wachstums durchgeführt werden. Wenn die Behandlung während des Wachstums durchgeführt wird, kann die Richtung des Kondylenwachstums geändert und die Form und Position des Unterkiefers verändert werden. Das Baylor Intrusionsprotokoll macht es möglich, ein ungünstiges in ein günstiges Wachstumsmuster umzuwandeln. Die Behandlungsergebnisse sind dabei auch stabiler als bei kieferorthopädisch oder chirurgisch behandelten Erwachsenen. Dies liegt daran, dass im Verlauf der Behandlung weniger Intrusionen erforderlich sind und der Unterkiefer nicht kieferorthopädisch oder chirurgisch repositioniert wird, sondern rotieren und in seine neue Position hineinwachsen kann.

Interessenkonflikt

Der Autor gibt an, dass kein Interessenkonflikt besteht.

Literatur

[1] Akay MC, Aras A, Günbay T et al. Enhanced effect of combined treatment with corticotomy and skeletal anchorage in open bite correction. J Oral Maxillofac Surg 2009; 67: 563–569

[2] Araujo AM, Buschang PH, Melo ACM. Adaptive condylar growth and mandibular remodelling changes with bionator therapy – an implant study. Eur J Orthod 2004; 26: 515–522

[3] Baccetti T, Franchi L, Toth LR et al. Treatment timing for Twin-block therapy. Am J Orthod Dentofacial Orthop 2000; 118: 159–170

[4] Baumrind S, Ben-Bassat Y, Korn EL et al. Mandibular remodeling measured on cephalograms: 2. A comparion of information from implant and anatomical best-fit superimpositions. Am J Orthod Dentofacial Orthop 1992; 102: 227–238

[5] Björk A. Prediction of mandibular growth rotation. Am J Orthod 1969; 55: 585–599

[6] Buschang PH, Santos-Pinto A. Condylar growth and glenoid fossa displacement during childhood and adolescence. Am J Orthod Dentofacial Orthop 1998; 113: 437–442

[7] Buschang PH, Baume RM, Nass GG. A craniofacial growth maturity gradient for males and females between 4 and 16 years of age. Am J Phys Anthropol 1983; 61: 373–381

[8] Buschang PH, Carrillo R, Rossouw PE. Orthopedic correction of growing hyperdivergent, retrognathic patients with miniscrew implants. J Oral Maxillofac Surg 2011; 69: 754–762

[9] Buschang PH, Jacob HB, Chaffee MP. Vertical control in Class II hyperdivergent growing patients using miniscrew implants: a pilot study. J World Fed Orthod 2012; 1: e13–e18

[10] Buschang PH, Jacob H, Carrillo R. The morphological characteristics, growth, and etiology of the hyperdivergent phenotype. Semin Orthod 2013; 19: 212–226

[11] Buschang PH, Jacob HB. Mandibular rotation revisited: what makes it so important. Semin Orthod 2014; 20: 299–315

[12] Buschang PH. The development, phenotypic characteristics and etiology of Class II malocclusion. In: Araujo EA, Buschang PH eds. Recognizing and Correcting Developing Malocclusions: A Problem-Oriented Approach to Orthodontics. Wiley-Blackwell; Hoboken NJ: 2015: 90–107

[13] Carrillo R, Buschang PH. Palatal and mandibular miniscrew implant placement techniques. J Clin Orthod 2013; 47: 737–743

[14] Cattell P. The eruption and growth of the permanent teeth. J Dent Res 1928; 8: 279–287

[15] Croft RS, Buschang PH, English JD et al. A cephalometric and tomographic evaluation of Herbst treatment in the mixed dentition. Am J Orthod Dentofacial Orthop 1999; 116: 435–443

[16] Erverdi N, Keles A, Nanda R. The use of skeletal anchorage in open bite treatment: a cephalometric evaluation. Angle Orthod 2004; 74: 381–390

[17] Fontes AM, Joondeph DR, Bloomquist DS et al. Long-term stability of anterior open-bite closure with bilateral sagittal split osteotomy. Am J Orthod Dentofacial Orthop 2012; 142: 792–800

[18] Greenlee GM, Huang GJ, Chen SS et al. Stability of treatment for anterior open-bite malocclusion: a meta-analysis. Am J Orthod Dentofacial Orthop 2011; 139: 154–169

[19] Ibitayo AO, Pangrazio-Kulbersh V, Berger J et al. Dentoskeletal effects of functional appliances vs bimaxillary surgery in hyperdivergent Class II patients. Angle Orthod 2011; 81: 304–311

[20] Janson G, Valarelli FP, Beltrão RT et al. Stability of anterior open-bite extraction and nonextraction treatment in the permanent dentition. Am J Orthod Dentofacial Orthop 2006; 129: 768–774

[21] Karlsen AT. Association between facial height development and mandibular growth rotation in low and high MP-SN angle faces: a longitudinal study. Angle Orthod 1997; 67: 103–110

[22] Katsaros C, Berg R. Anterior open bite malocclusion: a follow-up study of orthodontic treatment effects. Eur J Orthod 1993; 15: 273–280

[23] Kim YH, Han UK, Lim DD et al. Stablity of anterior open-bite correction with multiloop edgewise archwire therapy: a cephalometric follow-up study. Am J Orthod Dentofacial Orthop 2000; 118: 43–54

[24] Kuroda S, Sakai Yuichi, Tamamura Nagato et al. Treatment of severe anterior open bite with skeletal anchorage in adults: comparison with orthognathic surgery outcomes. Am J Orthod Dentofacial Orthop 2007; 132: 599–605

[25] LaHaye MB, Buschang PH, Wick Alexander RG et al. Orthodontic treatment changes of chin position in Class II Division 1 patients. Am J Orthod Dentofacial Orthop 2006; 130: 732–741

[26] Maia FA, Janson G, Barros SE et al. Long-term stability of surgical-orthodontic open-bite correction. Am J Orthod Dentofacial Orthop 2010; 138: 254.e1–254.e10

[27] McNamara JA Jr, Carlson DS. Quantitative analysis of temporomandibular joint adaptations to protrusive function. Am J Orthod 1979; 76: 593–611

[28] Miller S, Kerr WJ. A new look at mandibular growth – a preliminary report. Eur J Orthod 1992; 14: 95–98

[29] Mojdehi M, Buschang PH, English JD et al. Postsurgical growth changes in the mandible of adolescents with vertical maxillary excess growth pattern. Am J Orthod Dentofacial Orthop 2001; 119: 106–116

Dieses Dokument wurde zum persönlichen Gebrauch heruntergeladen. Vervielfältigung nur mit Zustimmung des Verlages.

[30] Oliveira JA, Bloomquist DS. The stabilitiy of the use of bilateral sagittal split osteotomoy in the closure of anterior open bite. Int J Adult Orthodon Orthognath Surg 1997; 12: 101–108

[31] Pancherz H, Ruf S, Kohlhas P. "Effective condylar growth" and chin position changes in Herbst treatment: a cephalometric roentgenographic long-term study. Am J Orthod Dentofacial Orthop 1998; 114: 437–446

[32] Pancherz H, Ruf S, Erbe C et al. The mechanism of Class II correction in surgical orthodontic treatment of adult Class II, division 1 malocclusions. Angle Orthod 2004; 74: 800–809

[33] Paulsen HU. Morphologicial changes of the TMJ condyles of 100 patients treated with the Herbst appliance in the period of puberty to adulthood: a long-term radiographic study. Eur J Orthod 1997; 19: 657–668

[34] Pearson LE. Vertical control in treatment of patients having backward-rotational growth tendencies. Angle Orthod 1978; 48: 132–140

[35] Rice AJ, Carrillo R, Campbell PM et al. Do orthopedic corrections of growing retrognathic hyperdivergent patients produce stable results? Angle Orthod 2019; 89: 552–558

[36] Rogers K, Campbell PM, Tadlock L et al. Treatment changes of hypo- and hyperdivergent Class II Herbst patients. Angle Orthod 2018; 88: 3–9

[37] Proffit WR, Fields HW Jr, Larson BE et al. Contemporary Orthodontics. 6th ed. Elsevier-Mosby; Oxford: 2019

[38] Remmers D, Van't Hullenaar RWG, Bronkhorst EM et al. Treatment results and long-term stability of anterior open bite malocclusion. Orthod Craniofac Res 2008; 11: 32–42

[39] Ruf S, Baltromejus S, Pancherz H. Effective condylar growth and chin position changes in activator treatment: a cephalometric roentgenographic study. Angle Orthod 2001; 71: 4–11

[40] Serbesis-Tsarudis C, Pancherz H. "Effective" TMJ and chin position changes in Class II treatment: orthodontics versus orthopedics. Angle Orthod 2008; 78: 813–818

[41] Sankey WL, Buschang PH, English JD et al. Early treament of vertical skeletal dysplasia: the hyperdivergent phenotype. Am J Orthdont Dentofacial Orthop 2000; 118: 317–327

[42] Seres L, Kocsis A. Closure of severe skeletal anterior open bite with zygomatic anchorage. J Craniofac Surg 2009; 20: 478–482

[43] Sherwood KH, Burch JG, Thompson WJ. Closing anterior open bites by intruding molars with titanium miniplate anchorage. Am J Orthod Dentofacial Orthop 2002; 122: 593–600

[44] Spady M, Buschang PH, Demirjian A et al. Mandibular rotation and angular remodeling during childhood and adolescence. Am J Human Biol 1992; 4: 683–689

[45] Subtelny JD, Sakuda M. Open-bite: diagnosis and treatment. Am J Orthod 1964; 50: 337–358

[46] Sugawara J, Baik UB, Umemori M et al. Treatment and posttreatment dentoalveolar changes following intrusion of mandibular molars with application of a skeletal anchorage system (SAS) for open bite correction. Int J Adult Orthodon Orthognath Surg 2002; 17: 243–253

[47] Ueno H, Behrents RG, Oliver DR et al. Mandibular rotation during the transitional dentition. Angle Orthod 2013; 83: 29–35

[48] Wang MK, Buschang PH, Behrents R. Mandibular rotation and remodeling changes during early childhood. Angle Orthod 2009; 79: 271–275

[49] Washburn MC, Schendel SA, Epker BN. Superior repositioning of the maxilla during growth. J Oral Maxillofac Surg 1982; 40: 142–149

[50] Xun C, Zeng X, Wang X. Microscrew anchorage in skeletal anterior open-bite treatment. Angle Orthod 2007; 77: 47–56

[51] Zarrinkelk HM, Throckmorton GS, Ellis E 3rd et al. Functional and morphological alterations secondary to superior repositioning of the maxilla. J Oral Maxillofac Surg 1995; 53: 1258–1267

Dieses Dokument wurde zum persönlichen Gebrauch heruntergeladen. Vervielfältigung nur mit Zustimmung des Verlages.