Artikel online veröffentlicht: 16.07.2020

ECMO als Therapie des schweren Lungenversagens bei COVID-19

ECMO Therapy in a Case of Severe ARDS Related to COVID-19

Autoren
M. Schmauss[1], E. Müller[1], M. Schwamborn[2], C. Giesa[2], S. Ewig[3]

Institute
1 Klinik für Anästhesiologie, Intensiv-, Notfall- und Schmerzmedizin, EVK Herne, Herne
2 Thoraxzentrum Ruhrgebiet, Klink für Innere Medizin, Pneumologie und Infektiologie, EVK Herne, Herne
3 Klinken für Innere Medizin, Pneumologie und Infektiologie, EVK Herne und Augusta-Kranken-Anstalt Bochum, Bochum

eingereicht 13.6.2020
akzeptiert nach Revision 15.6.2020

Bibliografie
DOI https://doi.org/10.1055/a-1199-2167 |
Pneumologie 2020; 74: 423–428
© Georg Thieme Verlag KG Stuttgart · New York
ISSN 0934-8387

Korrespondenzadresse
Matthias Schmauss, EVK Herne, Klinik für Klinik für Anästhesiologie, Intensiv-, Notfall- und Schmerzmedizin
m.schmauss@evk-herne.de

ZUSAMMENFASSUNG

Wir berichten über den Fall einer 60-jährigen Patientin mit fortgeschrittenem schwerem Lungenversagen bei COVID-19-assoziierter Pneumonie. Die Patientin erhielt zuerst 2 Tage eine (Highflow-)Sauerstoff-Therapie (HFNC) und CPAP, anschließend musste sie intubiert und invasiv beatmet werden. Nach dem Scheitern einer invasiven Beatmung mit schwerster Hypoxämie erfolgte der Anschluss an eine vv-ECMO. Diese wurde über 24 Tage durchgeführt. Die prognostischen Parameter zeigten ab Tag 14 eine günstige Tendenz. Nach Beendigung der ECMO und insgesamt 11 Tagen stundenweiser assistierter Beatmung über Tracheostoma und Sauerstoff (1 l/min) konnte die Patientin in die Rehabilitationsbehandlung verlegt werden. Die letzte Röntgenthoraxaufnahme zeigte eine nahezu vollständige Rückbildung der initialen ausgedehnten beidseitigen Verschattungen. Unser Fall zeigt, dass auch nach einer prolongierten ECMO-Therapie eine Ausheilung der schweren COVID-assoziierten Lungenschäden möglich ist.

ABSTRACT

We report the case of a 60-year old female patient with advanced severe lung injury as a consequence of COVID-19-pneumonia. The patient was initially treated with highflow oxygen via nasal cannula (HFNC) and CPAP for two days but had to be intubated and mechanically ventilated. After failure of mechanical ventilation because of persistant severe hypoxemia treatment was switched to ECMO which was applicated for 24 days. Prognostic parameters indicated a favourable trend after day 14. After discontinuation of ECMO and 11 days of intermittent assisted ventilation via tracheostoma and low dose oxygen (1 l/min), the patient could be transferred to rehabilitation. The last chest radiograph prior to transferral revealed a nearly complete resolution of bilateral pulmonary infiltrates. Our case demonstrates that severe COVID-19-associated lung injury can be reversible even after prolonged ECMO.

Einleitung

Die COVID-19-Pneumonie mit schwerem Lungenversagen ist eine gefürchtete Komplikation der SARS-CoV-2-Infektion. Mit einem symptomatischen Verlauf der Infektion ist in ca. 5 – 15 % der Fälle zu rechnen, davon entwickeln ca. 20 – 50 % ein schweres Lungenversagen. Die ersten großen Fallserien haben dabei eine hohe Letalität von 83 – 97 % trotz Intensivtherapie und Beatmung berichtet [1 – 3]. Zuletzt wurde für 20 133 Patienten in UK eine deutlich geringere Letalität der invasiven Beatmung von 37 % berichtet, allerdings waren noch 47 % zum Publikationszeitpunkt in stationärer Behandlung [4].

Bislang liegen nur wenige Berichte über den Einsatz der ECMO bei diesen Patienten vor. Wir berichten über einen Fall, der durch eine prolongierte ECMO über 24 Tage erfolgreich behandelt werden konnte.

Fallbericht

Eine 60-jährige Patientin wurde mit dem Rettungsdienst in die Klinik eingewiesen. Am Vortag hatte sie sich beim Hausarzt mit Fieber und Schüttelfrost sowie einer generalisierten Schwäche vorgestellt; dieser hatte im Falle einer Verschlechterung eine stationäre Aufnahme empfohlen.

Die Eigenanamnese der Patientin umfasste eine arterielle Hypertonie, einen medikamentös eingestellten Diabetes mellitus II sowie ein LWS-Syndrom. Zudem bestand eine Adipositas.

Dieses Dokument wurde zum persönlichen Gebrauch heruntergeladen. Vervielfältigung nur mit Zustimmung des Verlages.

Die Patientin war zudem kürzlich in Behandlung in einer psychosomatischen Rehabilitationsklinik wegen einer depressiven Symptomatik. Dort hatte sie Kontakt zu einem SARS-CoV-2-positiven Patienten gehabt.

Klinisch war die bewusstseinsklare Patientin in einem reduzierten Allgemeinzustand, der BMI betrug 29,4. Die Atemfrequenz betrug 30/min, die Herzfrequenz 105/min, der Blutdruck 125/80 mmHg, die Temperatur war 37,4 Grad Celsius. In der Blutgasanalyse bestand eine schwere oxygenatorische Insuffizienz (pH 7,55, pO_2 46,9 mmHg, PCO_2 29,7 mmHg, BE 3,4 mmol/l); die Sauerstoffsättigung unter Raumluft betrug 83 %, unter 4 l O_2 über Nasenbrille 91 %.

Der körperliche Untersuchungsbefund war ansonsten unauffällig, auskultatorisch fanden sich keine Nebengeräusche. Die CT des Thorax zeigte ausgedehnte beidseitige Milchglasverschattungen mit zusätzlichen Konsolidierungen (▶ **Abb. 1 a**), sodass die Patientin unter dem Verdacht auf eine COVID-19-Pneumonie auf die Intensivstation verlegt und dort isoliert wurde.

Im Labor waren folgende Werte bei Aufnahme relevant bzw. auffällig: Leukozyten 7500/µl, Lymphozyten 1050/µl, CRP 14,8 mg/dl (Referenz 0 – 0,4 mg/dl), PCT 0,26 ng/ml (Referenz 0,05 – 0,24), Troponin 13,8 ng/l (Referenz < 13 ng/ml), LDH 518 U/l, (Referenz 0 – 247), Ferritin > 1650 ng/ml (Referenz 10 – 291 ng/ml), D-Dimere 1,8 mg/l (Referenz 0,19 – 0,5 mg/l). Der Blutzucker betrug 325 mg/dl.

Die Sauerstofftherapie wurde fortgesetzt. Es erfolgte eine kalkulierte antimikrobielle Therapie mit Piperacillin-Tazobactam (3 × 4,5 g) plus Clarithromycin (2 × 500 mg). Zusätzlich erfolgte eine prophylaktische Antikoagulation. Die Echokardiografie ergab einen Normalbefund.

Die Blutkulturen und Pneumokokken- und Legionellen-Antigen-Tests im Urin waren negativ. Der erste Nasenrachenabstrich auf SARS-CoV-2 war negativ, der zweite erwies sich als positiv.

Nach 10 Stunden wurde zusätzlich über eine non-vented Gesichtsmaske mit Filter am Anschlussstück vor dem Auslassventil eine CPAP-Therapie mit initial 6 – 8 mbar eingeleitet, darunter betrug das Tidalvolumen 330 ml. Die Atemfrequenz konnte jedoch nicht unter 30/min gesenkt werden. Die Sauerstofftherapie wurde auf HFNC mit einem Fluss von 40 l umgestellt. Darunter konnten Sauerstoff-Sättigungen bis 88 % erzielt werden. Daher erfolgte an Tag 2 bis Tag 3 ein weiterer Versuch mit CPAP bis 14 mbar über 20 Stunden. Nach kurzfristiger Stabilisierung stiegen jedoch die Tidalvolumina und die Atemfrequenz wieder bis auf zuletzt 45/min. Die letzte Sauerstoff-Sättigung vor Intubation betrug 78 %, der Sauerstoffgehalt 13 ml O_2/100 ml Blut bei normaler Pumpfunktion.

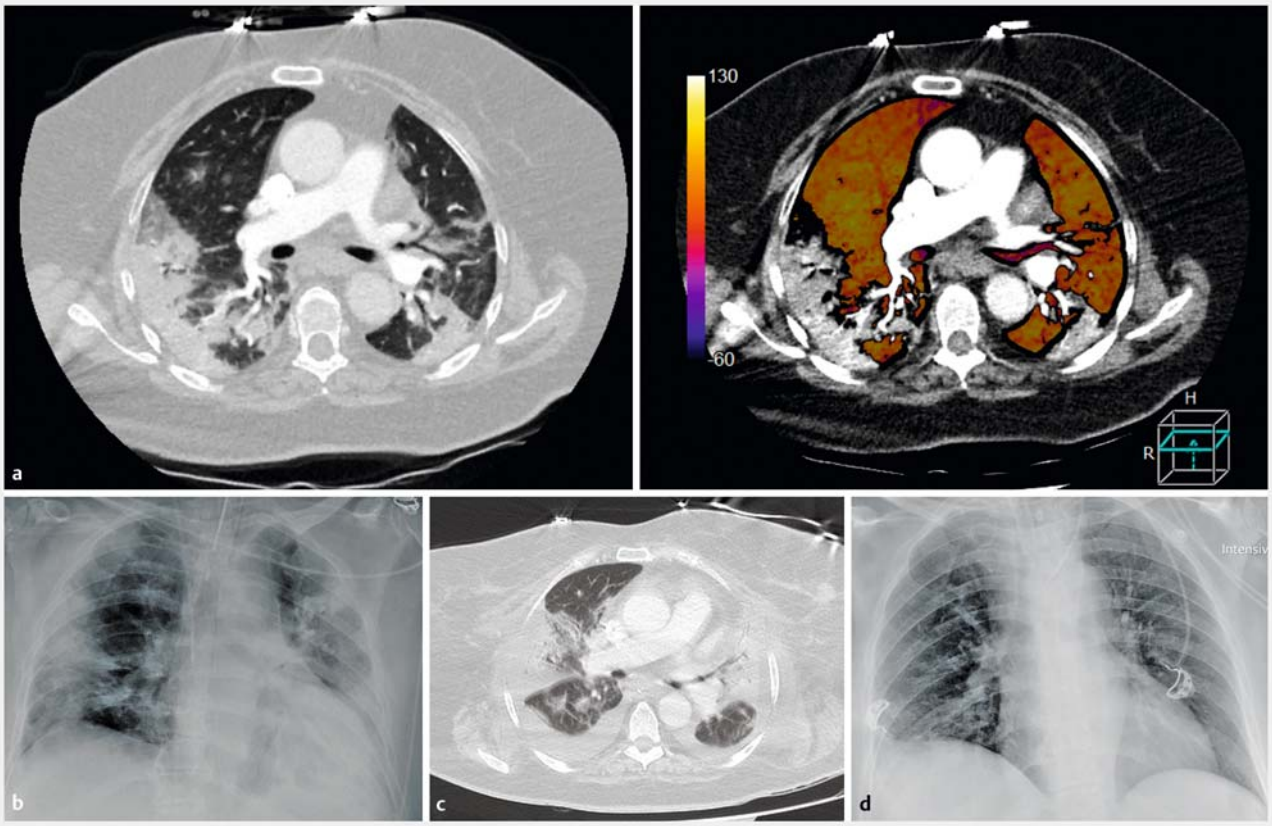

▶ **Abb. 1 a – d** Bildgebung bei Aufnahme und im Verlauf. **a** CT des Thorax bei Aufnahme. Lungenfenster. Beidseitige periphere Konsolidierungen. Nur geringe zusätzliche Milchglastrübungen. Keine Pleuraergüsse. **b** Erste Röntgen-Thorax p. a. nach Intubation. Es zeigen sich beidseits pleuranahe Konsolidierungen. Die Herzgröße erscheint normal. **c** CT des Thorax im Verlauf, Tag 21. Lungenfenster. Deutliche Zunahme der beidseitigen Konsolidierungen. **d** Rö-Th p. a. letzter Tag, vor Verlegung. Nahezu komplette Rückbildung der beidseitigen Konsolidierungen.

Dieses Dokument wurde zum persönlichen Gebrauch heruntergeladen. Vervielfältigung nur mit Zustimmung des Verlages.

Es erfolgte daher eine Intubation und invasive Beatmung. Der PEEP wurde auf 10 mbar eingestellt, Delta-P 14 mbar, die FIO_2 auf 1,0, der Horowitz-Quotient betrug zu diesem Zeitpunkt 41 mmHg.

Die Patientin erhielt eine therapeutische Antikoagulation mit Heparin, zusätzlich erhielt die Patientin 100 mg ASS/Tag zur Prävention thromboembolischer Ereignisse bei möglicher COVID-19-assoziierter Hyperkoagulopathie und Endothelitis.

Nach frustranem Bauchlagerungsversuch sowie ebenfalls erfolglosem PEEP-Trial wurde 72 h nach stationärer Aufnahme die Indikation zur vv-ECMO gestellt. Die veno-venöse Kanülierung der VfVj-ECMO erfolgte komplikationslos (23 French femoral, 19 French jugulär, Fresenius Xenios Konsole, Novalung Xlung-Kit-Oxygenator- und Schlauchsystem). Bei initialem Blutfluss von 4 l/min sowie einem O_2-Fluss (Sweepgas) von 1 l O_2/min konnte ein adäquater extrakorporaler Gasaustausch erreicht werden, über den gesamten Verlauf der ECMO betrug der Blutfluss zwischen 3,4 – 4 l/min, der Sweepgas-Fluss 1 – 3 l O_2/min. Die Beatmung wurde lungenprotektiv im druckkontrollierten Modus fortgesetzt; die Einstellungen waren PEEP 14 mbar, Delta-P 10 mbar, FiO_2 0,3, AF 10 I:E 2:1, TV 270 ml. Die Compliance betrug dabei 23 mi/mbar. Nach initialer Volumentherapie, um stabile ECMO-Flüsse zu erreichen, erfolgte im Verlauf eine restriktive Flüssigkeitstherapie. Die Evaluation der Lungenfunktion unter ECMO erfolgte über einen täglichen 15-minütigen Test der Oxygenierung mit 100 % FIO_2 („Oxygenierungsindex“).

Am 9. Tag der ECMO erfolgten eine Reduktion der Sedierung und eine Umstellung auf eine assistierte Spontanatmung. Eine Verbesserung der Compliance konnte erzielt werden (40 ml/mbar), jedoch keine verbesserte Oxygenierung. Aufgrund der Stagnation des Befundes erfolgte an Tag 12 der ECMO eine Lagerungstherapie sowie die Gabe von Prednisolon (100 mg über 3 Tage). Nach 3 Lagerungsmanövern über die Dauer von 16 – 20 h mit neuromuskulärer Blockade konnte ein Ansprechen verzeichnet werden.

Diese Phase entsprach retrospektiv den höchsten Werten des CRP, der LDH und der D-Dimere (▶ **Abb. 2 a – c**). Die Lymphozyten waren zu keinem Zeitpunkt unter 1000/µl. Der Oxygenierungsindex lag in dieser Zeit zwischen 90 – 100 mmHg. Die quantitativen Immunglobuline waren im Normalbereich.

An Tag 11 wurde im Bronchialsekret ein bakterieller Erreger (sensibler E. coli in einer Keimzahl von 10^5 – 10^6 KBE/ml) nachgewiesen. Trotz fehlender Klinik erfolgte eine resistogrammgerechte antimikrobielle Therapie mit Ampicillin/Sulbactam 3 × 3 g über 7 Tage.

Am 18. Tag der ECMO wurde eine Tracheotomie durchgeführt. Bei stagnierenden Befunden erfolgte erneut eine Steroidgabe (50 mg i. v./die 3 Tage, dann 40 mg 3 Tage, dann Tapering mit Dosishalbierung alle 72 h und Erhaltungsdosis 5 mg/die). Ab Tag 21 der ECMO zeichnete sich eine Stabilisierung ab. In der Kontroll-CT zeigte sich allerdings eine deutliche Progredienz der Verschattungen, die als Korrelat der klinischen Verschlechterung bis zu diesem Zeitpunkt gewertet wurde (▶ **Abb. 1 c**).

Das ECMO-Weaning wurde am Tag 24 bei einem Oxygenierungsindex von 140 mmHg eingeleitet. Der Sweepgas-Fluss wurde ausgestellt, unter druckassistierter Beatmung (PEEP 10 mbar, PS 10 mbar, FiO_2 0,5, Atemfrequenz 27/min) betrug der Horo-

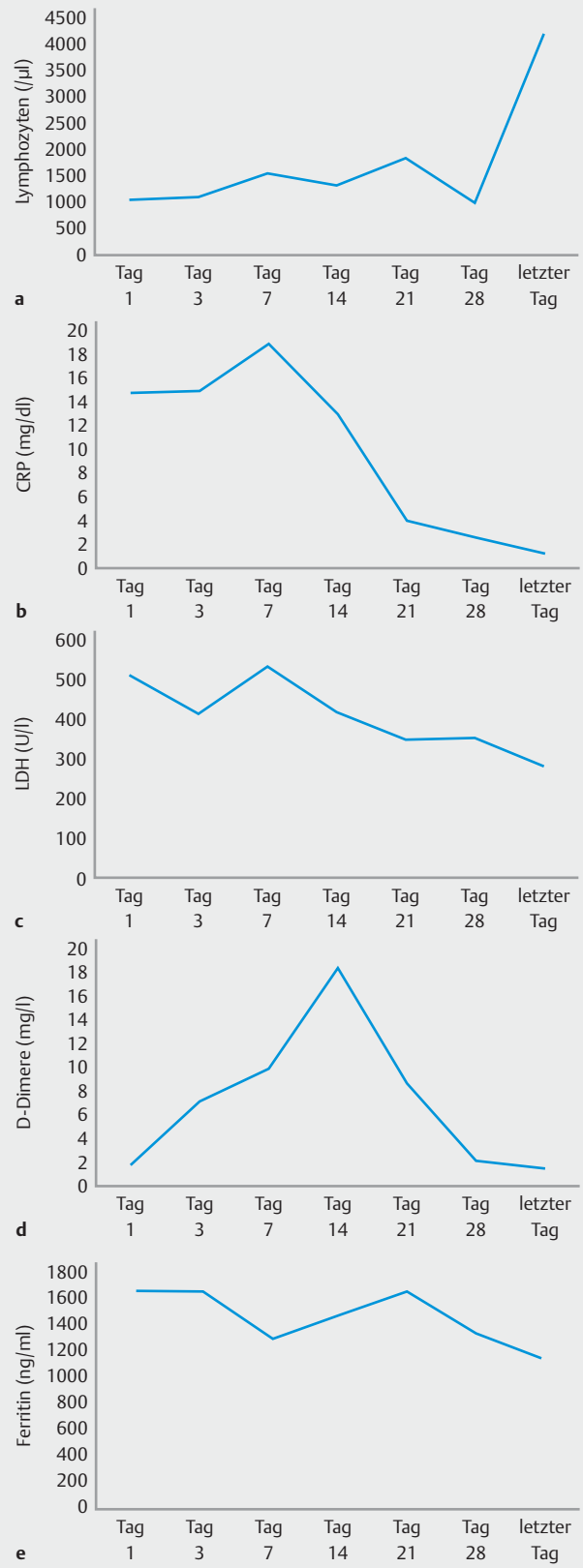

▶ **Abb. 2 a – e** Verlauf der Lymphozyten, der CRP, LDH, D-Dimere und des Ferritins. Tag 1 ist der Aufnahmetag, der letzte Tag der Verlegungstag. **b** Höchster Wert Tag 12: 30,7 mg/dl. **c** Höchster Wert Tag 10: 1509 U/l. **d** Höchster Wert Tag 11: > 35,2 mg/l. **e** Höchste Werte (> 1650 ng/ml; oberer Labor cut-off, höhere Werte möglich) bis Tag 25.

Dieses Dokument wurde zum persönlichen Gebrauch heruntergeladen. Vervielfältigung nur mit Zustimmung des Verlages.

witz-Index 53 mmHg; aufgrund einer Tachypnoe mit einem Tidalvolumen von 245 ml musste der Entwöhnungsversuch abgebrochen werden. Die Compliance betrug dabei 35 – 40 ml/mbar. Tags darauf wurde ein erneuter Versuch bei einem Oxygenierungsindex von 246 mmHg durchgeführt, erneut unter druckassistierter Beatmung (PEEP 8 mbar, PS 10 mbar, FiO_2 0,5). Die Atemfrequenz betrug 25/min, das Tidalvolumen 450 ml, der Horowitz-Index 130 mmHg. Nach einer Stunde mit stabiler respiratorischer Funktion wurden die ECMO beendet und die Kanülen komplikationslos entfernt. Die Compliance betrug zu diesem Zeitpunkt 40 – 50 ml/mbar. Die zur extrakorporalen Zirkulation erforderliche therapeutische Antikoagulation wurde aus pathophysiologischer Überlegung anschließend mit niedermolekularem Heparin weitergeführt.

Bis zum Tag 30 zeigte sich eine langsame Verschlechterung der Oxygenierung, dies machte eine neuerliche Lagerungstherapie über 20 h erforderlich, bei promptem Ansprechen auf diese Maßnahme war im weiteren Verlauf keine erneute Verschlechterung des Gasaustausches zu sehen.

Retrospektiv begann erst zu dieser Zeit das Ferritin zu sinken (▶ **Abb. 2 e**). Kardiovaskulär und renal traten während des gesamten Behandlungsverlaufs keine Komplikationen auf.

Die Patientin war wach und unter assistierter Spontanatmung orientiert und kontaktierbar. Der erste Spontanatmungsversuch (SBT) erfolgte tags darauf, einen weiteren Tag später war eine Mobilisation an der Bettkante möglich.

An Tag 41 wurden bei einsetzendem Schüttelfrost Blutkulturen gewonnen, das einliegende Kathetermaterial wurde gewechselt. Es wurde eine Bakteriämie durch Escherichia coli nachgewiesen. Unter resistenzgerechter Therapie mit Piperacillin/Tazobactam war die Symptomatik rasch rückläufig, bereits am Folgetag konnte das Weaning erneut aufgenommen werden.

Bis zum Tag 47 erreichte die Patientin eine Spontanatmung über 18 h, nächtlich erfolgte eine druckassistierte Beatmung. Zusätzlich erhielt die Patientin Sauerstoff mit einer Flussrate von 1 l/min. Das letzte Röntgen-Thoraxbild zeigte eine nahezu komplette Regredienz der Verschattungen (▶ **Abb. 1 d**).

Negative PCR auf SARS-CoV-2 wurden erstmals an Tag 26 in der BALF dokumentiert, nachfolgend wiederholt im Nasen-Rachenabstrich an Tag 39 und in Bronchialsekreten an den Tagen 39 und 40.

Nach insgesamt 47 Tagen Behandlungszeit (2 Tage Sauerstoff und CPAP, 1 Tag invasive Beatmung, 24 Tage ECMO und 20 Tage stundenweise assistierte Beatmung über Tracheostoma) konnte die Patientin in die Rehabilitationsbehandlung verlegt werden.

Diskussion

Unser Fall zeigt eindrücklich, dass Patienten mit einem schweren Lungenversagen durch eine COVID-19-Pneumonie nach Versagen einer Sauerstoff- und CPAP-Therapie durch eine Intensivtherapie einschließlich ECMO überleben können und eine Restitutio ad integrum erreicht werden kann. Bemerkenswert an unserem Fall ist zudem, dass auch eine verlängerte ECMO-Therapie über insgesamt 24 Tage noch erfolgreich sein kann.

Die Patientin stellte sich initial mit einem schweren Lungenversagen unter dem typischen klinischen und computertomografischen Bild einer COVID-19-Pneumonie vor [5, 6]. Sie wies dabei mit einem Alter von 60 Jahren, einer arteriellen Hypertonie, einem Diabetes mellitus und einer Adipositas alle wichtigen Risikofaktoren für einen schweren Verlauf auf [7]; zudem waren die prognostischen Parameter D-Dimere, Ferritin und LDH [5] initial deutlich erhöht und zeigten eine deutliche Steigerung im Verlauf. Kurzzeitig gelang es, durch Sauerstoffgabe und CPAP die Oxygenierung zu stabilisieren. Trotz noch aufrecht erhaltenem Sauerstoffgehalt dekompensierte die Patientin aufgrund einer nicht beherrschbaren Hyperventilation mit Atemfrequenzen bis 45/min.

Dieser Konstellation scheint typischerweise ein Versagen einer NIV zugrunde zu liegen. Experimentelle Daten stützen die potenzielle lungenschädigende Wirkung einer Hyperventilation („ventilator-associated lung injury, „VALI“) [8]. Aufgrund der Dyspnoe und hohen Leak-Volumina kann es zudem unmöglich sein, eine protektive Beatmung mit Tidalvolumina von 6 – 8 ml/kg KG aufrechtzuerhalten. Andererseits konnte bei Patienten mit einem ARDS (Horowitz-Quotient <200) gezeigt werden, dass ein Tidalvolumen von 9,5 ml/kg KG in den ersten 4 Stunden ein NIV-Versagen prädizierte [9, 10]. Einige Autoren empfehlen daher eher den Einsatz einer PEEP-Beatmung vorzugsweise mittels Helm [11, 12]; der Vorrat an Helmen auf dem Markt während Pandemiezeiten war jedoch ausgesprochen gering.

Die Ergebnisse der invasiven Beatmung der ersten publizierten großen Fallserien waren auffallend schlecht. Die Überlebensraten lagen deutlich niedriger als bei ARDS mit septischem Schock. So betrug die Ventilator-assoziierte Letalität in China 97 % [1], in GB 66 % [2] und in New York City 88 % [3]. Diese Zahlen sind mit Vorsicht zu interpretieren, da einige Fallserien Patienten beinhalteten, die noch in stationärer Behandlung waren und deren Behandlungsergebnis somit noch nicht bekannt sein konnte. Zudem handelt es sich bei diesen Zahlen um Ergebnisse aus der Frühzeit der Pandemie, in der das Gesundheitswesen mancher Länder offensichtlich durch die hohe Anzahl an Patienten mit schweren Pneumonien überfordert war. Zuletzt wurden aus UK auch eine deutlich geringere Letalität berichtet [4]. Dennoch haben diese Zahlen Anlass gegeben, die invasive Beatmung kritisch zu überprüfen. Gattinoni und Mitarbeiter haben daraufhin das Konzept des CARDS (COVID-assoziiertes ARDS) entwickelt [13 – 15]. Demnach ist in der frühen Phase der COVID-Pneumonie formal die Definition des ARDS zwar erfüllt, im Gegensatz zum klassischen ARDS besteht jedoch noch eine normale Compliance. In dieser Phase könnte die invasive Beatmung nach den Grundsätzen der ARDS-Behandlung zusätzliche Schäden bewirken und die Sauerstoffgabe bzw. nichtinvasive Beatmung zu bevorzugen sein.

In unserem Fall lag ein rasch progredientes Lungenversagen vor. Der Infektionszeitpunkt konnte nicht mehr sicher eruiert werden, aber sicher handelte es sich zum Zeitpunkt der Krankenhausaufnahme um ein bereits fortgeschrittenes Infektionsgeschehen. Die erste Compliance-Messung zeigte ein fortgeschrittenes Stadium des ARDS. Dieses war auch durch invasive Beatmung nicht zu beherrschen. Daher erfolgte die Indikation zur ECMO.

Dieses Dokument wurde zum persönlichen Gebrauch heruntergeladen. Vervielfältigung nur mit Zustimmung des Verlages.

Die Literatur zur ECMO bei fortgeschrittenem COVID-19-assoziiertem ARDS ist noch schmal. In einer rezenten Übersicht konnten nur n = 27 Patienten mit entsprechender Behandlung identifiziert werden; die größte Patientenpopulation betrug dabei n = 10. In dieser verstarben 3 Patienten, 2 wurden entlassen, und 5 waren noch in Behandlung [16]. Eine rezente Serie aus Shanghai mit n = 8 Patienten zeigte eine 50 % Letalität, die überlebenden Patienten waren allerdings noch unter invasiver Beatmung [17]. Erst kürzlich wurde die erste Kasuistik einer erfolgreichen ECMO bei einem COVID-Patienten in Nordamerika publiziert [18]. Somit ist noch keine Aussage über die Erfolgsraten der ECMO möglich. Entscheidend dürften für den Erfolg jedoch folgende Faktoren sein: 1) der Zeitpunkt der ECMO-Einleitung; hier ist zu vermuten, dass eine länger vorbestehende invasive Beatmung aufgrund der Ventilator-assoziierten Schädigungspotenziale nachteilig sein dürfte; 2) die Initiierung und Art der Durchführung der ECMO; hier sind die Erfahrung mit der ECMO-Behandlung und die Qualität der Pflege zu nennen; 3) die Vermeidung nosokomialer Infektionskomplikationen, demnach die Qualität der Hygiene.

In unserem Fall konnte die ECMO über den gesamten Verlauf komplikationslos durchgeführt werden. Zwei erst im sehr späten Verlauf auftretende nosokomiale Infektionskomplikationen (Atemwegsinfektion und Bakteriämie durch E. coli) konnten gut beherrscht werden. Bereits vor und im Rahmen der ECMO erfolgte eine hochdosierte systemische Antikoagulation und die zusätzliche Gabe von ASS; ob diese in unserem Fall protektiv gegenüber thromboembolischen Komplikationen war, lässt sich nicht klären. Ebensowenig lässt sich klären, ob dieses Konzept die COVID-19-assoziierte Endothelitis mit Hyperinflammation günstig beeinflusst hat. Kardial bestand ein Normalbefund, die Patientin war zu keinem Zeitpunkt hämodynamisch instabil. Zu keinem Zeitpunkt bestand ein septischer Schock.

Dennoch schien lange Zeit keine Erholung des Lungenversagens in Sicht. Auf eine antivirale Therapie wurde zu diesem Zeitpunkt aufgrund der fehlenden Evidenz für einen protektiven Effekt verzichtet. Wegen möglicher negativer Effekte wurde in der Frühphase ebenfalls von der Gabe von Steroiden abgesehen. Die Gabe von Steroiden im späteren Verlauf der Erkrankung könnte antiinflammatorisch wirksam sein, andererseits die Viruselimination behindern. Der Effekt der spät applizierten Steroidpulse muss daher offen bleiben. Aufgrund der insgesamt klinisch stabilen Situation wurde die ECMO (auch unter dem Eindruck der rückläufigen, initial deutlich erhöhten prognostischen Parameter CRP, LDH, D-Dimere sowie Lymphozyten-Werten, die nie den Wert von 1000/µl unterschritten) auch nach 3 Wochen noch fortgeführt. Schließlich kam es zu einer Rückbildung des schweren Lungenversagens. Auch bildgebend konnte eine Restitutio belegt werden. Die letztlich rasche Rückbildung der radiologischen Veränderungen nach erfolgreicher ECMO-Behandlung ist ein weiterer Hinweis dafür, dass sich zumindest während einer Phase der Erkrankung die COVID-19-assoziierten Lungenveränderungen von den strukturellen Umbauvorgängen eines diffusen Alveolarschadens unterscheiden. Möglicherweise ist ein Teil des Bildes eines diffusen Alveolarschadens, das sich in der Autopsie findet [19], durch Ventilator-assoziierte Schädigungen („mechanical power“) [20] mitbedingt. Tatsächlich wurde jüngst in frühen Phasen eine lymphozytäre Pneumonie bzw. eine akute und fibrinöse organisierende Pneumonie beschrieben [21]. Diese Befunde stützen sowohl das Gattinoni-Konzept [13 – 15] als auch eine Therapie mit Steroiden.

Aktuell bleibt vor der Verfügbarkeit evidenzbasiert-wirksamer antiviraler Substanzen bzw. antiinflammatorischer Interventionen die Intensivtherapie des schweren Lungenversagens bei COVID-19-Pneumonie ein Wettlauf der Zeiten des Organersatzes mit denen der Organerholung, der in seinem Ausgang nicht prädizierbar ist. Unser Fall zeigt immerhin, dass auch eine prolongierte ECMO noch zum Erfolg führen kann. Daher ist zu erwarten, dass die ECMO ein wichtiger Bestandteil der Therapie des schweren COVID-19-Pneumonie-assoziierten Lungenversagens werden wird; eine gute Vorbereitung auf ein höheres Patientenaufkommen ist dabei entscheidend für die Erfolgsraten [22].

Danksagung

Die Autoren möchten an dieser Stelle dem Pflegeteam der Intensivstation des EvK Herne-Eickel ihren Dank und ihren Respekt für seinen hohen Einsatz in der Pflege dieser Patientin Ausdruck verleihen. Ohne diesen wäre ein solches Ergebnis nicht denkbar gewesen.

Interessenkonflikt

E. Müller hat Vortragshonorare und Reisekostenerstattung von Fresenius Medical Care erhalten.
Die anderen Autorinnen/Autoren geben an, dass kein Interessenkonflikt besteht.

Literatur

[1] Zhou F, Yu T, Du R et al. Clinical course and risk factors for mortality of adult inpatients with COVID-19 in Wuhan, China: a retrospective cohort study. Lancet 2020; 395: 1054–1062

[2] ICNARC. https://www.icnarc.org/Our-Audit/Audits/Cmp/Reports, 17.4.2020

[3] Richardson S, Hirsch JS, Narasimhan M et al. Presenting Characteristics, Comorbidities, and Outcomes Among 5700 Patients Hospitalized With COVID-19 in the New York City Area. JAMA 2020: e206775

[4] Docherty AB, Harrison EM, Green CA et al. ISARIC4C investigators. Features of 20 133 UK patients in hospital with covid-19 using the ISARIC WHO Clinical Characterisation Protocol: prospective observational cohort study. BMJ 2020; 369: m1985

[5] Wang Y, Lu X, Chen H et al. Clinical Course and Outcomes of 344 Intensive Care Patients with COVID-19. Am J Respir Crit Care Med 2020. doi:10.1164/rccm.202003-0736LE

[6] Chua F, Armstrong-James D, Desai SR et al. The role of CT in case ascertainment and management of COVID-19 pneumonia in the UK: insights from high-incidence regions. Lancet Respir Med 2020; 8: 438–440

[7] Wu C, Chen X, Cai Y et al. Risk Factors Associated With Acute Respiratory Distress Syndrome and Death in Patients With Coronavirus-Disease 2019 Pneumonia in Wuhan, China. JAMA internal medicine 2020. doi:10.1001/jamainternmed.2020.0994

Dieses Dokument wurde zum persönlichen Gebrauch heruntergeladen. Vervielfältigung nur mit Zustimmung des Verlages.

[8] Mascheroni D, Kolobow T, Fumagalli R et al. Acute respiratory failure following pharmacologically induced hyperventilation: an experimental animal study. Intensive Care Med 1988; 15: 8–14

[9] Carteaux G, Millán-Guilarte T, De Prost N et al. Failure of Noninvasive Ventilation for De Novo Acute Hypoxemic Respiratory Failure: Role of Tidal Volume. Crit Care Med 2016; 44: 282–290

[10] Winck JC, Ambrosino N. COVID-19 pandemic and noninvasive respiratory management: every Goliath needs a David. An evidence-based evaluation of problems. Pulmonology 2020. doi:10.1016/j.pulmoe.2020.04.013

[11] Patel BK, Wolfe KS, Pohlman AS et al. Effect of Noninvasive Ventilation Delivered by Helmet vs Face Mask on the Rate of Endotracheal Intubation in Patients With Acute Respiratory Distress Syndrome: A Randomized Clinical Trial. JAMA 2016; 315: 2435–2441

[12] Grieco DL, Menga LS, Raggi V et al. Physiological Comparison of High-Flow Nasal Cannula and Helmet Noninvasive Ventilation in Acute Hypoxemic Respiratory Failure. Am J Respir Crit Care Med 2020; 201: 303–312

[13] Marini JJ, Gattinoni L. Management of COVID-19 Respiratory Distress. JAMA 2020. doi:10.1001/jama.2020.6825

[14] Gattinoni L, Chiumello D, Caironi P et al. COVID-19 pneumonia: different respiratory treatments for different phenotypes? Intensive Care Med 2020; 46: 1099–1102. doi:10.1007/s00134-020-06033-2

[15] Gattinoni L, Coppola S, Cressoni M et al. COVID-19 Does Not Lead to a "Typical" Acute Respiratory Distress Syndrome. Am J Respir Crit Care Med 2020; 201: 1299–1300

[16] Hong X, Xiong J, Feng Z et al. Extracorporeal Membrane Oxygenation (ECMO): Does It Have a Role in the Treatment of Severe COVID-19? Int J Infect Dis 2020; 94: 78–80

[17] Li X, Guo Z, Li B et al. Extracorporeal Membrane Oxygenation for Coronavirus Disease 2019 in Shanghai, China. ASAIO J 2020; 66: 475–481

[18] Hartman ME, Hernandez RA, Patel K et al. COVID-19 Respiratory Failure: Targeting Inflammation on VV-ECMO Support. ASAIO J 2020; 66: 603–606

[19] Schaller T, Hirschbühl K, Burkhardt K et al. Postmortem Examination of Patients With COVID-19. JAMA 2020: e208907

[20] Giosa L, Busana M, Pasticci I et al. Mechanical power at a glance: a simple surrogate for volume-controlled ventilation. Intensive Care Med Exp 2019; 7: 61. doi:10.1186/s40635-019-0276-8

[21] Copin MC, Parmentier E, Duburcq T et al. Lille COVID-19 ICU and Anatomopathology Group. Time to Consider Histologic Pattern of Lung Injury to Treat Critically Ill Patients With COVID-19 Infection. Intensive Care Med 2020. doi:10.1007/s00134-020-06057-8

[22] Ramanathan K, Antognini D, Combes A et al. Planning and provision of ECMO services for severe ARDS during the COVID-19 pandemic and other outbreaks of emerging infectious diseases. Lancet Respir Med 2020; 8: 518–526

Dieses Dokument wurde zum persönlichen Gebrauch heruntergeladen. Vervielfältigung nur mit Zustimmung des Verlages.