

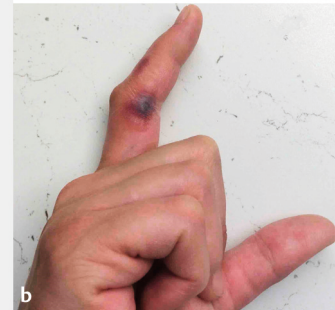
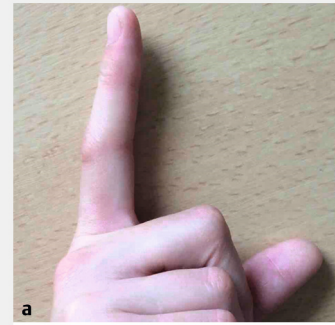
**AUF EINEN BLICK****Fixes bullöses Arzneimittel-exanthem**

Eine 31-jährige Patientin berichtete über multiple Antibiotikaunverträglichkeiten. 24 h nach Einnahme von Ciprofloxacin habe sie schmerzhafte Rötungen in den Fingerzwischenräumen DI–DII beidseits bemerkt. Die durchgeführte Prick-Testung mit Antibiotika war negativ. Am Tag der Reprovokation mit Ciprofloxacin entwickelte die Patientin ein Spannungsgefühl Haut im Bereich DI–DII. Am Folgetag zeigte sich eine Schwellung mit hämorrhagischer Blase (► **Abb. 1**). Es handelt sich dabei um ein fixes Arzneimittelexanthem, eine allergische Reaktion vom Spättyp mit Rezidiv in loco. Häufigste Auslöser sind Antibiotika, NSAR und Barbiturate. Bei Reexposition treten die Manifestationen in weniger als 24 h auf. Es erfolgte eine steroidhaltige Lokaltherapie, ein Allergiepäss wurde ausgestellt.

**Autoren:** Anemone Köthe, Dr. med. Nikolaos Patsinakidis, Prof. Dr. med. Ulrike Raap, Universitätsklinik für Dermatologie und Allergologie, Klinikum Oldenburg AöR, Koethe.AnemoneAndrea@klinikum-oldenburg.de

**Interessenkonflikt:** Die Autorinnen/ Autoren geben an, dass kein Interessenkonflikt besteht.

**Literatur:** Patel S, John AM, Handler MZ et al. Fixed Drug Eruptions: An Update, Emphasizing the Potentially Lethal Generalized Bullous Fixed Drug Eruption. Am J Clin Dermatol 2020; Jan 30. doi:10.1007/s40257-020-00505-3. [Epub ahead of print]



► **Abb. 1** Fixes bullöses Arzneimittelexanthem mit hämorrhagischer Blase im Bereich des rechten Zeigefingers.