

ERRATUM

Behr J, Günther A, Bonella F et al. S2K-Leitlinie zur Diagnostik der idiopathischen Lungenfibrose.

Pneumologie 2020; 74: 263–293

Am 18.5. wurde die ► **Abb. 8** korrigiert.

Am 3.7. wurden die ► **Abb. 7** und die ► **Abb. 8** erneut korrigiert.

Nachfolgend sehen Sie die korrekten Abbildungen:

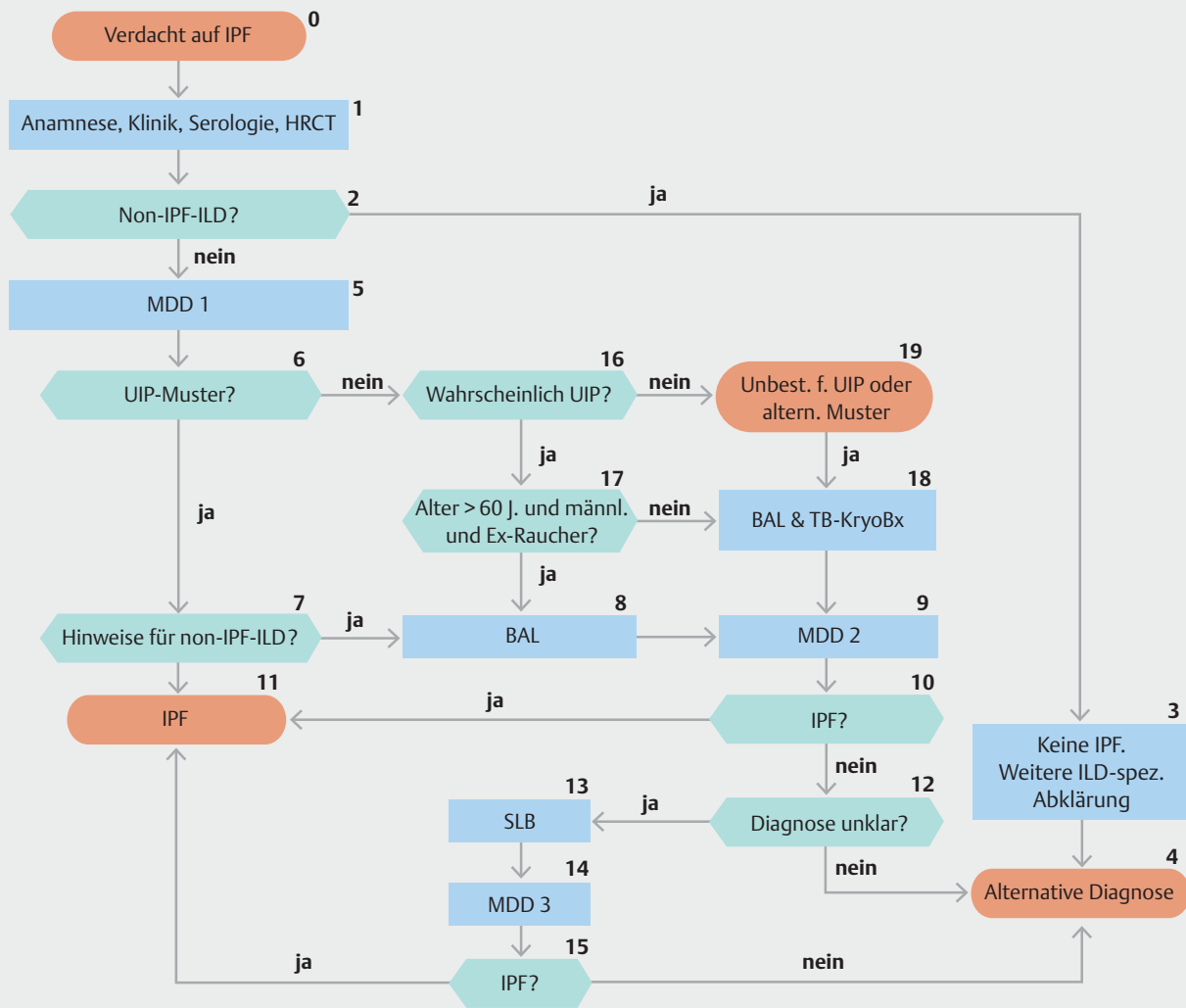
Verdacht auf IPF		Histopathologie			
		UIP	wahrscheinlich UIP	unbestimmtes Muster	alternative Diagnose
HRCT Muster	UIP	IPF	IPF	IPF	keine IPF
	wahrscheinlich UIP	IPF	IPF	IPF (wahrscheinlich)* / keine IPF	keine IPF
	unbestimmtes Muster	IPF	IPF (wahrscheinlich)* / keine IPF	unklassifizierbare ILD**	keine IPF
	alternative Diagnose	IPF (wahrscheinlich)* / keine IPF	keine IPF	keine IPF	keine IPF

* Die Diagnose einer IPF ist wahrscheinlich, wenn nach Ausschluss alternativer Ursachen eines der folgenden Merkmale zutrifft:
 – Mäßig bis starke Traktionsbronchiektasien und Bronchioloktasen (definiert als milde Traktionsbronchiektasien in vier oder mehr Lungenlappen einschließlich Lingula oder mäßig bis starke Traktionsbronchiektasien in zwei oder mehr Lappen) bei einem Mann über 50 Jahre oder bei einer Frau über 60 Jahre
 – Extensive (>30%) Retikulationen im HRCT und Alter >70 Jahre
 – Erhöhte neutrophile Granulozyten und/oder Abwesenheit von Lymphozyten in der bronchoalveolären Lavage

– Multidisziplinäre Falldiskussion einigt sich auf die sichere Diagnose einer IPF

** Unbestimmtes Muster
 – Ohne aussagekräftige Biopsie ist eine IPF unwahrscheinlich
 – Mit aussagekräftiger Biopsie kann eine Re-Klassifikation zu einer spezifischeren Diagnose durch die multidisziplinäre Falldiskussion und/oder zusätzlicher Konsultation erfolgen

► **Abb. 7** Kombination aus HRCT und Histopathologie in der Diagnostik der IPF [rerif].



► **Abb. 8** Algorithmus zum ILD Diagnoseprozess [rerif].

*Box 13: Oder TBLC falls noch nicht erfolgt und nicht kontraindiziert: Eine chirurgische Lungenbiopsie muss individuell von der klinischen Situation des Patienten abhängig gemacht werden und ist nicht indiziert bei Patienten mit hohem Risiko für intra-, peri- oder postoperative Komplikationen (z. B. schwere Hypoxaemie in Ruhe und/oder schwere pulmonale Hypertonie mit einer Diffusionskapazität von < 40% Hämoglobin korrigiert; [151].
 UIP: usual interstitial pneumonia

Dieses Dokument wurde zum persönlichen Gebrauch heruntergeladen. Vervielfältigung nur mit Zustimmung des Verlages.