

# Zeitlicher Aufwand einer gefäßchirurgischen Routineoperation bei einer Patientin mit COVID-19 – ein Fallbericht

## Expenditure of time of a routinely performed vascular surgery of a patient with COVID 19 – a case report

### Autoren

Dominic Mühlberger, Achim Mumme, Thomas Hummel

### Institut

Klinik für Gefäßchirurgie, St.-Josef-Hospital Bochum, Katholisches Klinikum Bochum, Klinikum der Ruhr-Universität Bochum, Deutschland

### Schlüsselwörter

COVID-19, Primärversorgung, Operation

### Key words

COVID-19, primary care, surgery

### Bibliografie

Phlebologie 2020; 49: 289–291

DOI 10.1055/a-1171-5008

ISSN 0939-978X

© 2020. Thieme. All rights reserved.

Georg Thieme Verlag KG, Rüdigerstraße 14, 70469 Stuttgart, Germany

### Korrespondenzadresse

Dr. Dominic Mühlberger  
Klinik für Gefäßchirurgie  
St.-Josef-Hospital Bochum  
Katholisches Klinikum Bochum, Gudrunstr. 56,  
44791 Bochum, Deutschland  
dominic.muehlberger@gmail.com

### ZUSAMMENFASSUNG

**Hintergrund** Der pandemische Verlauf von COVID-19 stellt Gesundheitssysteme und Krankenhäuser weltweit vor neue Herausforderungen. Elektive chirurgische Eingriffe werden verschoben, um internistische und intensivmedizinische Kapazitäten zu erhöhen. Dennoch werden auch chirurgische Fachdisziplinen mit SARS-CoV-2 infizierten Patienten konfrontiert werden.

**Methode** Wir berichten über unseren ersten Fall einer Patientin mit einer gesicherten SARS-CoV-2-Infektion und einer notwendigen dringlichen Portexplantation und den damit verbundenen erhöhten zeitlichen Arbeitsaufwand.

**Ergebnisse** Obwohl eine Portentfernung ein gefäßchirurgischer Routineeingriff ist und ein geringer chirurgischer Arbeitsaufwand sowohl in der Vorbereitung als auch in der

eigentlichen Operation besteht, stellen Patienten mit einer SARS-CoV-2-Infektion eine Ausnahme dar. Die gesamte Operationsdauer betrug 125 min, bedingt durch die erhöhten intraoperativen Hygienemaßnahmen, während der durchschnittliche OP-Aufenthalt der letzten 5 Portentfernungen lediglich 50 min betrug. Auch in der postoperativen Nachbehandlung zeigten sich deutlich verlängerte Behandlungszeiten.

**Schlussfolgerung** COVID-19-positive Patienten werden auch in Zukunft für chirurgische Fachdisziplinen eine Herausforderung darstellen, nicht aufgrund von fachspezifischen Fragestellungen, sondern vielmehr aufgrund der logistischen und hygienischen Maßnahmen im Umfeld des chirurgischen Eingriffs.

### ABSTRACT

**Introduction** The worldwide outbreak of COVID 19 is progressing rapidly and represents a challenge for public health systems and hospital facilities. Surgical wards shut down in order to increase the capacity of intensive care units and physicians. Nevertheless, patients with COVID 19 will need surgical procedures in future as well.

**Methods** We report about our first experience, with respect to the expenditure of time, of a patient with a confirmed “SARS-Cov-2” infection in our clinic undergoing an explanation of a port catheter due to a catheter infection.

**Results** Normally, the explanation of a port catheter is a routinely performed surgical procedure. The amount of work is low under usual conditions. Nevertheless, COVID 19 positive patients may be an exception. In this case the duration of the surgical procedure was 125 minutes, whereas the mean duration of the last five procedures was only 50 minutes. Furthermore the time-length of postoperative ward rounds is longer due to the additional necessary personal protection procedures.

**Conclusion** Patients with a SARS-CoV-2 infection will be a challenge for surgical disciplines too as the logistic hygienic support is higher. Therefore surgical capacities may be limited in future.

## Einleitung

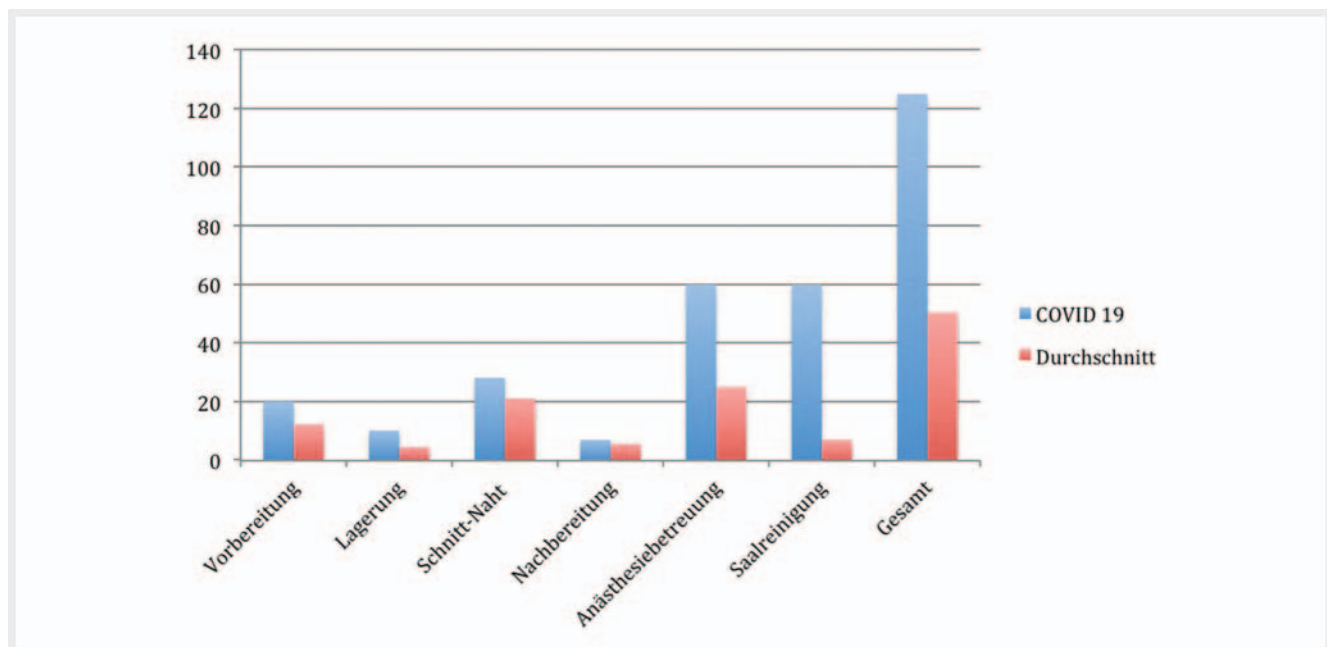
Im Dezember 2019 kam es erstmalig zu den ersten Infektionen mit dem SARS-CoV-2-Virus in China [1]. Im weiteren Verlauf kam es zu einer raschen Ausbreitung der mittlerweile als COVID-19 (corona virus disease) bekannten Erkrankung [2, 3]. Mittlerweile bereiten sich weltweit Gesundheitssysteme und Krankenhäuser auf die Pandemie vor. Elektive chirurgische Eingriffe werden verschoben und intensivmedizinische Kapazitäten erhöht [4]. Wir berichten im Folgenden über unseren ersten gefäßchirurgischen Fall einer Patientin mit einer zusätzlichen gesicherten SARS-CoV-2-Infektion.

## Fallbericht

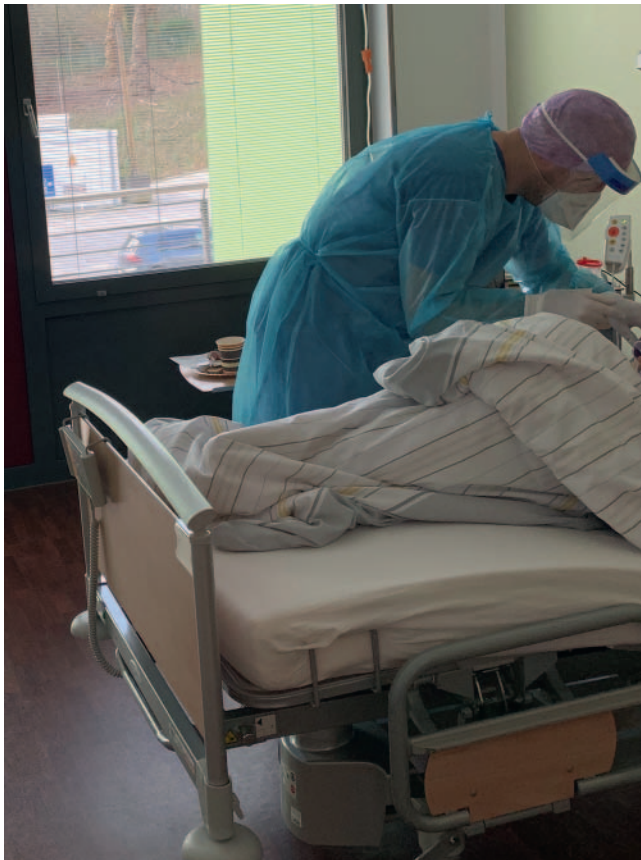Die Vorstellung der 69-jährigen Patientin erfolgte telefonisch durch die behandelnde Onkologin, nachdem diese zuvor in einem auswärtigen Krankenhaus abgewiesen wurde. Nach erfolgreicher Therapie eines multifokalen invasiven duktales Mammakarzinoms erhielt die Patientin weiterhin eine supportive Therapie über einen auswärts, via Vena cephalica rechts, implantierten Power-Port. Hierbei kam es nach Anstechen des Ports zu Schüttelfrost und Fieber, weswegen bei Verdacht auf einen Portinfekt Blutkulturen abgenommen wurden. Zusätzlich erfolgte eine Testung auf COVID-19, wobei sich einen Tag später ein positives Testergebnis zeigte und die Patientin unter häusliche Quarantäne gestellt wurde. Eine Ansteckungskette konnte jedoch nicht nachvollzogen werden. Als relevante Nebenerkrankungen bestehen zusätzlich eine substituionspflichtige Hypothyreose, Hypercholesterinämie, arterielle Hypertonie, Osteoporose, benigner paroxysmaler Lagerungsschwindel, chronisches Fatigue-Syndrom, lumbales Facetensyndrom L4/L5 sowie eine Hiatushernie. Drei Tage nach Anstechen des Ports zeigte sich nun in den Blutkulturen ein

positiver Befund auf Enterokokkus faecium, sodass die Indikation zur Portentfernung bestand. Nach telefonischer Vorankündigung erfolgte der Transport der Patientin von zu Hause per KTW in unser Hospital, wobei die Aufnahme auf unsere infektiologische Abteilung über einen separaten Eingang erfolgte. Bereits bei Aufnahme zeigten sich die ersten logistischen Herausforderungen:

Eine Anamnese und klinische Untersuchung war nur unter persönlicher Schutzausrüstung möglich. Diese besteht aus einem Kittel, Handschuhen, einer OP-Mütze, einer Schutzbrille sowie einer zusätzlichen FFP2-Maske. Das Unterschreiben der OP-Aufklärung ist zwar möglich, jedoch darf diese das Isolationszimmer nicht mehr verlassen. Zudem gestaltete sich der intrahospitale Transport der Patientin erschwert [5]. Zur Minimierung der Kontaktpersonen erfolgte der Transport durch den aufnehmenden Gefäßchirurgen, welcher zugleich der Operateur war, sowie durch die betreuende Pflegekraft. Der Transport der Patientin erfolgte in oben beschriebener Schutzausrüstung über eine zuvor gesperrte intrahospitale Route in den OP. Zusätzlich erhielt die Patientin einen chirurgischen Mundschutz [5]. Nach Umlagerung der Patientin über eine separate Schleuse und Umlagerung auf den OP-Tisch erfolgte ein erneutes Umkleiden des Operateurs in der OP-Schleuse. Im Saal ist eine Betreuung der Patientin ebenfalls nur unter oben genannter Schutzausrüstung erlaubt. Zur Vermeidung des Infektionsrisikos erfolgte die anästhesiologische Anamnese über die OP-Schleuse und der Eingriff unter Anwesenheit eines minimalen OP-Teams, bestehend aus Operateur, Instrumentar und Springer. Nach routinemäßig durchgeführter Entfernung des Ports erfolgte der Rücktransport auf die infektiologische Abteilung ebenfalls unter den oben beschriebenen Maßnahmen. Die gesamte Operationsdauer betrug 125 min, während die durchschnittliche OP-Dauer der letzten 5 Portentfernungen im Durchschnitt 50 min betrug (► **Abb. 1**). Der weitere postoperative Ver-



► **Abb. 1** OP-Zeiten des oben beschriebenen Falls verglichen mit dem Durchschnitt der letzten 5 Portexplantationen in unserer Klinik (y-Achse in Minuten).



► **Abb. 2** Deutlich erhöhter Aufwand in der postoperativen Nachbetreuung unter voller persönlicher Schutzausrüstung.

lauf gestaltete sich komplikationslos, sodass die Patientin unter antibiogrammgerechter Antibiose zwei Tage nach der Operation in die häusliche Quarantäne entlassen werden konnte.

## Diskussion

Obwohl eine Portentfernung ein gefäßchirurgischer Routineeingriff ist und im Allgemeinen ein geringer chirurgischer Arbeitsaufwand besteht, zeigt der oben beschriebene Fall, dass Patienten mit einer SARS-CoV-2-Infektion eine Ausnahme sind. Zur Reduzierung einer krankenhauses-internen Transmission sollte die Liste der Kontaktpersonen möglichst geringgehalten werden. Aus diesem Grund erfolgten die Aufnahme, die klinische Untersuchung, der Transport in den OP, die Operation sowie der Rücktransport durch einen einzelnen Gefäßchirurgen unter Begleitung der zugewiesenen Pflegekraft. Dieser war somit von der Aufnahme der Patientin bis zum Rücktransport auf die Station beinahe 2 Stunden in die Versorgung der Patientin gebunden. Bedingt durch die intraoperativen Hygienemaßnahmen ergab sich auch hier eine deutlich verlängerte Operationsdauer. Durch die pandemische Ausbreitung ist auch in Zukunft mit einer Zunahme von Operationen von SARS-CoV-2-positiven Patienten zu rechnen. In dem oben beschriebenen Fall zeigte sich mehr als eine Verdoppelung der OP-Kapazität, trotz des Eingriffs in Lokalanästhesie. Während kritische Patienten postoperativ auf ei-

ner Intensivstation überwacht werden können, müssten COVID-19-positive Patienten nach einer Intubationsnarkose, ähnlich wie Patientin mit einer 4-MRGN-Infektion, im OP-Saal anstatt im Aufwachraum nachüberwacht werden [6]. Aus diesem Grund bleibt abzuwarten, ob in Zukunft auch chirurgische Fachdisziplinen aufgrund der notwendigen umgebenden protektiven Maßnahmen in ihren OP-Kapazitäten zunehmend limitiert sind. Anzuraten wäre jedenfalls auch eine intensive Schulung hinsichtlich des Umgangs mit COVID-19-positiven Patienten [5], da sich auch in der postoperativen Nachbetreuung deutlich längere Behandlungszeiten ergeben werden. So war beispielsweise eine simple Wundkontrolle bzw. ein Verbandswechsel, bedingt durch die persönlichen protektiven infektiologischen Maßnahmen, deutlich zeitintensiver (► **Abb. 2**).

## Fazit

COVID-19-positive Patienten werden auch für chirurgische Fachdisziplinen eine Herausforderung darstellen, nicht aufgrund von fachspezifischen Fragestellungen, sondern vielmehr aufgrund der logistischen und hygienischen Maßnahmen im Umfeld des chirurgischen Eingriffs.

## Ethikvotum

Entfällt. Eine Einwilligung der Patientin zur Veröffentlichung, unter Unkenntlichmachung des Gesichts, wurde erteilt.

## Interessenkonflikt

Die Autorinnen/Autoren geben an, dass kein Interessenkonflikt besteht.

## Danksagung

Dieses Manuskript wurde im Rahmen eines Habilitationsstipendiums der Ruhr-Universität Bochum (gefördert mit Mitteln der Firma Bauerfeind AG) erstellt.

## Literatur

- [1] Salzberger B, Glück T, Ehrenstein B. Successful containment of COVID-19: the WHO-Report on the COVID-19 outbreak in China. *Infection* 2020; 48: 151–153
- [2] Kinross P, Suetens C, Gomes Dias J et al. Rapidly increasing cumulative incidence of coronavirus disease (COVID-19) in the European Union/ European Economic Area and the United Kingdom, 1 January to 15 March 2020. *Euro Surveill* 2020; 25: 2000285
- [3] Cucinotta D, Vanelli M. WHO Declares COVID-19a Pandemic. *Acta Biomed* 2020; 91 (1): 157–160
- [4] Grasselli G, Pesenti A, Cecconi M. Critical Care Utilization for the COVID-19 Outbreak in Lombardy, Italy: Early Experience and Forecast During an Emergency Response. *JAMA* 2020; 323: 1545–1546
- [5] Liew MF, Siow WT, Yau YW et al. Safe patient transport for COVID-19. *Crit Care* 2020; 24 (1): 94
- [6] AWMF online. Arbeitskreis „Krankenhaus- & Praxishygiene“ der AWMF Leitlinien zur Hygiene in Klinik und Praxis AWMF Register Nr. 029/045 S1. 02/2018.