

Sehnenscheide entlasten

Handtherapie bei Morbus de Quervain Eine Sehnenscheidenentzündung an der Hand entsteht meist durch einseitige Überbelastung. Handtherapie bietet mehrere Methoden, wie der Patient wieder zu Schmerzfreiheit gelangen kann.



Lernziele

- Sie wissen, worum es sich bei Morbus de Quervain handelt und wie das Krankheitsbild entstehen kann.
- Sie kennen die geläufigsten Behandlungsmethoden und verstehen, was sie bewirken. Außerdem ist Ihnen das differenzialdiagnostische Vorgehen bekannt.

Bei Morbus de Quervain (auch Tendovaginitis stenosans de Quervain) handelt es sich um eine Sehnenscheidenentzündung des ersten dorsalen Sehnenfaches der Hand (ABB. 1). Die Erkrankung äußert sich unter anderem durch Schmerzen mit Ödembildung und Krepitationen (Knirschen) im Bereich des radialen Handgelenks. Diese Beschwerden wurden bereits 1825 vom französischen Anatomen und Chirurgen Alfred Armand Louis Marie Velpeau beschrieben [1, 2]. Im Speziellen erwähnte der Berner Chirurg Fritz de Quervain das Krankheitsbild erstmals 1894 [2–4]. 1912 führte de Quervain als Ursache häufig alternde wiederkehrende Bewegungsabläufe mit 1.500 bis 2.000 Wiederholungen je Stunde an [5]. Fünfzehn Jahre später beschrieben Obolenskaja und Goljanitzki, dass auch schon 1.100 bis 1.700 Wiederholungen je Stunde reichen würden, um die genannten Beschwerden hervorzurufen [6, 7].

Daraus lässt sich schlussfolgern, dass wiederkehrende gleichförmige Bewegungen beispielsweise bei Akkordarbeiten zu dieser Pathologie führen können. Dennoch ist die Ätiologie bis heute nicht eindeutig geklärt. Diskutiert werden Überlastungssyndrome bei ergonomisch ungünstigen Tätigkeiten und Traumen, durch anatomische Variablen, Flurochinolone (eine Antibiotika-Art), rheumatische bzw. assoziierte Erkrankungen und Hormoneinwirkungen, etwa durch eine Schwangerschaft [8].

Möglicherweise ist das Zusammenwirken mehrerer Faktoren als ursächlich anzusehen. Schwangerschaftsbedingte Hormonveränderungen kombiniert mit wiederkehrenden Belastungen wie dem Tragen des Neugeborenen und weiteren Beanspruchungen durch berufliche Betätigung ist dafür ein Beispiel [9]. Frauen sind häufiger betroffen als Männer [10, 33]. Seit 1952 ist Morbus de Quervain auch als Berufskrankheit anerkannt [8].

Anatomische Grundlagen → Sehnenscheiden funktionieren als verlängertes Gleitlager von langen Sehnen und dienen dem Schutz bei Knochenvorsprüngen [4, 11]. Zum einen bestehen sie aus einer äußeren faserreichen und festen Schicht und zum anderen aus einer inneren synovialen und Sekret absondernden Gleitflüssigkeit, welche röhrenförmig die Sehnen umschließt [4, 12, 13].

Das erste dorsale Sehnenfach ist an der distalen lateralen Radiusaußenkante befestigt [14, 15]. Es ist ein Teil des Retinaculum mm. extensorum, welches mit seinen 6 Sehnenfächern die proximale Basis von Ulna sowie Radius umspannt (ABB. 1). Die Sehnenscheide beinhaltet die Sehnen des M. extensor pollicis brevis und des M. abductor pollicis logus [7, 15]. Ihr Verlauf zeigt eine große Varianz: Die Sehne des M. abductor pollicis longus kann bis zu 5-mal in sich längsgeteilt sein, die Sehne des M. extensor pollicis brevis kann ganz oder streckenweise in einem gesonderten Sehnenfach verlaufen [15–18].

Krankheitsbild → Morbus de Quervain liegt eine Schrumpfung des ersten Sehnenscheidenfachs beziehungsweise des osteofibrösen Kanals zugrunde. Das heißt, dass es zu einer bindegewebigen Proliferation (Gewebewachstum) und Hyalinisation (Kollageneinlagerung) an den Sehnenscheiden nach einer unspezifischen entzündlichen Schwellung kommt [4]. Fibrinniederschläge führen zu Verwachsungen zwischen dem inneren und äußeren Blatt der

Sehnenscheiden dienen als Gleitlager von langen Sehnen und schützen sie bei Knochenvorsprüngen.



Sehnenscheide und erklären im fortgeschrittenen Stadium das Knirschgeräusch [19]. Dies kann durch degenerative Veränderungen des Processus styloideus radii begünstigt werden [20].

Differenzialdiagnostisch sollte man Folgendes ausschließen:

- ein Kompressionssyndrom des R. superficialis des N. radialis
- eine Insertionstendopathie des M. brachioradialis bei neg. Eichhoff- und Finkelstein-Test [4]
- eine skapho-trapezio-trapezoidale Arthrose (STT-Arthrose)
- radiale Instabilitäten des Handgelenks
- eine Arthrose des ersten Karpometakarpalgelenks [20]

Bei bakteriellem, rheumatoidem oder tuberkulös bedingtem Verdacht einer Sehnenscheidenentzündung ist eine Blut- und/oder Ultraschalluntersuchung hinzuzuziehen [21]. Treten sonstige degenerative knöchernen Veränderungen auf, ist eine Röntgendiagnostik anzuraten [4].

Wie sich die Beschwerden äußern → Betroffene beschreiben ziehende, stechende und reißende Schmerzen an der Radialseite des Handgelenks, insbesondere beim kraftvollen Zugreifen, beim Händedruck und Abspreizen des Daumens, oft mit Ausstrahlung in das Handgelenk [12, 13, 22]. Zudem kommt es zu Krepitationen, dem sogenannten Schneeballknirschen [4, 15]. Bei der Palpation lässt sich über dem Griffelfortsatz der Speiche teilweise ein knorpelig verdicktes Retinaculum mm. extensorum als harter, druckempfindlicher Knoten tasten bzw. inspektorisch als ödematöse Veränderung wahrnehmen [4, 7]. Die Sehnenscheide kann sich um ein Vielfaches verdicken und verliert gleichzeitig deutlich an Elastizität [23]. Aufgrund dessen ist jegliche Form von Dehnreizen sehr schmerzhaft. Somit sind die Testungen nach Finkelstein und der Test nach Eichhoff die wichtigsten klinischen Vorgehensweisen.

Finkelstein-, Eichhoff- und Grind-Test →

Beim Finkelstein-Test führt der Untersucher den Daumen des Patienten ruckartig nach ulnar (☞ ABB. 2, S. 20) [8, 24]. Für den Test nach Eichhoff umfasst der Patient seinen Daumen mit der Faust. Dieser wird anschließend vom Therapeuten ebenfalls schnell und ruckartig nach ulnar bewegt (☞ ABB. 3, S. 20). Differenzialdiagnostisch deutet

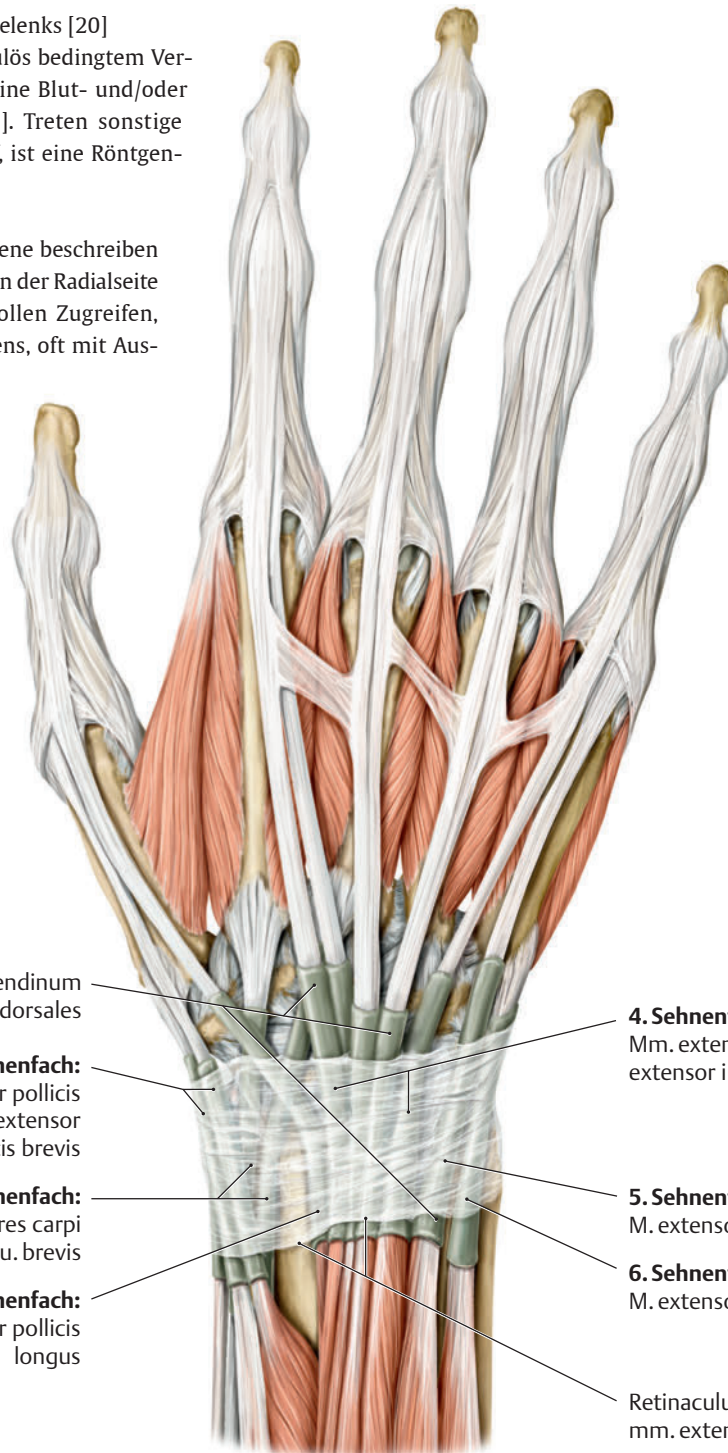


ABB. 1 Die Sehnen des M. extensor pollicis brevis und des M. abductor pollicis longus liegen im 1. Sehnenfach. Sie sind vor allem für die Extension und Abduktion des Daumens verantwortlich.

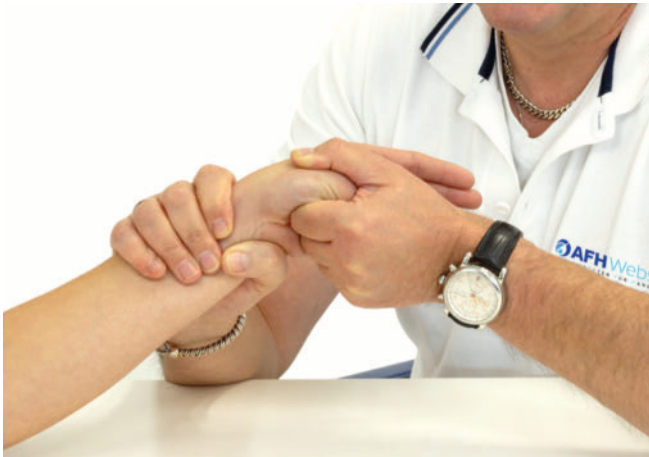

ABB. 2 Der Untersucher führt beim Finkelstein-Test den Daumen des Patienten ruckartig nach ulnar. Ist dieser Dehnreiz schmerzhaft, ist der Test positiv und deutet auf Morbus de Quervain hin.

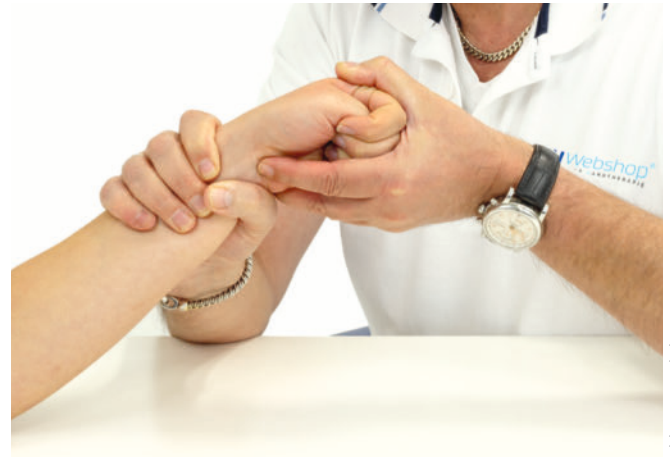

ABB. 3 Beim Eichhoff-Test umschließt der Patient seinen Daumen mit der Faust. Dann bewegt der Therapeut die Hand schnell nach ulnar. Auch hier sprechen Schmerzen für die Sehnenscheidenentzündung.

eine schmerzhafte isometrische laterale Flexion des Unterarms auf eine Ansatzendopathie des M. brachioradialis am Proc. styloideus radii hin [20]. Eine schmerzhafte Radialduktion im Gegensatz zur Ulnarduktion kann eine Problematik im radialen Handgelenk, beispielsweise eine SST-Arthrose, zur Ursache haben [4, 7].

Der positive Grind-Test kann auf eine Rhizarthrose hinweisen [25]. Hierbei fixiert der Therapeut das Trapezium mit Daumen und Zeigefinger und führt im Anschluss einen axialen Druck in trapezoidaler Richtung bei gleichzeitig rotatorischen Bewegungen durch seine kontralaterale Hand aus. Zunehmender Schmerz im ersten Karpometakarpalgelenk wird als Parameter einer Rhizarthrose gewertet.

Therapeutisches Vorgehen → Nach der Diagnose sollte man therapeutisch zunächst alle konservativen Mittel ausschöpfen, bevor das operative Vorgehen im Sinne der Spaltung des 1. Strecksehnenfaches unter Entfernung der entzündlichen Veränderungen des Sehnenleitgewebes erfolgt [15, 26]. Bei chronischen Verlaufsformen ist das chirurgische Verfahren dem konservativen durch rasch wiederhergestellte Bewegungs- und Schmerzfreiheit sowie eine unkomplizierte postoperative Mobilisation vorzuziehen [4].

Zunächst sollte der Patient die Hand ruhigstellen. Dazu kann er eine Handgelenks-Fertigorthese mit Daumeneinschluss oder eine individuell angepasste Schiene aus thermoplastischen Materialien oder eine Gipsschale tragen [27, 28]. Allein das Tragen von Orthesen führte in Studien bei vielen Handgelenkserkrankungen bereits nach vier Wochen zu einer Symptomlinderung hinsichtlich Ruhe- und Belastungsschmerz sowie zu einer Zunahme der Griffkraft [52].

Des Weiteren ist die Gabe von entzündungshemmenden Medikamenten bzw. eine Kortikoid-Infiltration mit einem Lokalanästhetikum möglich [26]. Hierbei darf der Schaden nicht größer als der Nutzen sein, denn die Medikamente erhöhen die Rupturgefahr. Das heißt, dass nicht mehr als zwei bis drei Injektionen über einen mehrwöchigen Zeitraum verabreicht werden dürfen [29, 30]. In Studien führte die ultraschallgeführte Injektionsgruppe zu signifikant besseren Ergebnissen als die blindgeführte Injektion [31].

Auch die handtherapeutische Vorgehensweise kann Schmerzen lindern und die Funktion verbessern. Allerdings ist die ultraschallgeführte Kortikoid-Behandlung in Kombination mit Orthesen nach momentaner Studienlage die derzeit erfolgreichere Therapieform [32, 33]. Folgende handtherapeutische Behandlungsmethoden könnten in Betracht gezogen werden:

Phonophorese/Iontophorese

Die Phonophorese ist das mechanische Einbringen eines Medikaments durch die Haut mittels Ultraschallwellen über einen Schallkopf. Bei der Iontophorese erfolgt die Medikamentengabe über Elektroden. Beide Vorgehen verbessern die Stoffwechselaktivität. Sie werden im sogenannten Simultanverfahren häufig gleichzeitig angewandt [36]. Ihr Vorteil ist die hohe lokale Wirkung im Behandlungsgebiet bei geringer Belastung innerer Organe mit gleichmäßiger Verteilung sowie Intensivierung [36]. Die Therapie wird vom Arzt unter Angabe des zu verwendenden Medikaments verordnet, zum Beispiel einem Schmerzgel, und erfolgt stets durch geschultes Personal [36].

Querfraktion

Eine häufig angewandte Therapieform ist die Querfraktion nach J. Cyriax. Sie dient der Stoffwechselaktivierung und dem Lösen von pathologischen Geweben. Querfraktionen erfolgen quer zum Faserverlauf, um möglichst alle Faserbereiche der betroffenen Struktur zu erreichen. Die Mobilität in Längsrichtung erreicht das Gewebe durch Bewegung. Es gibt eine aktive Druck- und eine passive Entlastungsphase.

Als selektive Behandlungsmethode konnte der Querfraktion bis dato keine direkte Wirkungsweise nachgewiesen werden. Es stellt sich allerdings in Kombination mit Ultraschall ein signifikanter Effekt ein [37]. Bei der Behandlung sitzt der Patient mit im Ellenbogen ca. 10° supinierten Unterarm, sodass die Strukturen des 1. dorsalen Sehnenfachs sich fast in der Horizontalen befinden (👁 ABB. 4) [38, 39]. Nach etwa fünf Minuten sollte sich eine deutliche Schmerz-



linderung einstellen, sodass man die Therapie für weitere 15 bis 20 Minuten fortsetzt. Eine andere Vorgehensweise ist die Applikation in Intervallen zwischen 31 und 40 Wiederholungen mit 30 bis 60 Sekunden Pause und 3 bis 5 Serien [39]. Ein anschließendes behutsames Dehnen ist empfehlenswert. Die Anwendungsfrequenz liegt bei ca. 3-mal wöchentlich über einen Zeitraum von ca. 4 bis 6 Wochen, bei Schonung des betroffenen Armes [38].

Muskelstabilisation durch agistisch-exzentrische Kontraktion

Führt der Patient häufig eintönige Tätigkeiten mit wiederkehrenden Bewegungen durch, ist diese Therapieform besonders empfehlenswert [40]. Aufgrund des entzündeten Sehnenfachs reagieren der M. abductor pollicis longus sowie der M. extensor pollicis brevis kraftlos und seine Synergisten wie die Mm. extensor carpi radialis brevis und longus hyperton [41]. Agistisch-exzentrische Kontraktionsmaßnahmen mittels Therapieband (auch Muskeltraining nach Dr. Alois Brügger genannt) können die hypertonen Muskeln detonisieren und folglich den Antagonisten tonisieren [40]. Das heißt in diesem Falle, dass die Muskeln der Ulnarduktion bzw. Supination des Handgelenks angespannt werden [39]. Eine etwaige Triggerpunkttherapie einschließlich Dehnungen rundet das therapeutische Vorgehen ab [41]. Zudem erfolgen zum Beispiel Eigenakupressur durch den Patienten, Spray and Stretch nach Dr. Travel durch den Therapeuten oder Medikamentengabe durch den Arzt [42, 43]. Somit zielt dieses Training auf eine Wiederherstellung des muskulären Gleichgewichts ab und fördert die Koordination und Ausdauerfähigkeit der Muskeln und der dazugehörigen Strukturen [40]. Es läuft in zwei Phasen ab: Zunächst erfolgt die konzentrische Muskelkontraktion der hypotonen Muskulatur, danach die exzentrische Bewegung gegen Widerstand [40].

Der Patient sollte das Übungsprogramm mehrmals täglich mit leichten bis mittleren Therapiebandstärken anwenden. Studien im

Bereich der Achillessehne zeigten bei 82 Prozent der Probanden nach vier Monaten eine Symptomverbesserung und einen Rückgang der Sehnenverdickung [44–46]. Eine zwischenzeitliche Ruhigstellung unterstützte die Tonussenkung der Handgelenksextensoren [46]. In diesem Zusammenhang sollten auch weitere Funktionskrankheiten hinterfragt werden, welche in einem Kontext stehen könnten, etwa ein HWS-Syndrom [41, 48].

Im weiteren Trainingsverlauf sollte man die Übungen beispielsweise mit dem zentriermuskulären (ZIM) Training sowie mit feinmotorischen Koordinationsübungen ergänzen. Beim zentromuskulären Training handelt es sich um koordinative Übungen unter Einbindung des zentralen Nervensystems.



Vor einer Operation sollte man zunächst alle konservativen Behandlungsmethoden ausschöpfen.

Ergänzende Therapieverfahren

Wärmetherapie mittels heißer Rolle oder Wärmekissen kann in allen

Phasen den Heilungsprozess unterstützen. Auch ein Ergonomietraining durch Adaption von entlastenden Greifhilfen, den häufigen Wechsel des Haltearms beim Tragen von Neugeborenen, das Verwenden eines Tragetuchs sowie das regelmäßige Einbringen von entlastenden Dehnübungen können dabei helfen, die therapeutischen Maßnahmen zu unterstützen und einem Rezidiv vorzubeugen.

Weitere Studien wünschenswert → Leider gibt es bis dato für Morbus de Quervain keine ausreichende Studienlage zu einem konservativen Behandlungskonzept aus Ruhigstellung und handtherapeutischen Vorgehensweisen. Auch fehlt zum Beispiel bei der Querfriktion gänzlich ein Nachweis auf Wirkung [54].

Zwar sind die Ruhigstellung mit Kortikoid-Infiltrationen und die operative Spaltung des 1. Sehnenfachs gesicherte therapeutische Verfahren, sie bergen allerdings auch Komplikationsgefahren. Weiterführende Studien könnten zeigen, dass die beschriebenen konservativen Behandlungstechniken eine gute Alternative zu Medikamentengabe und OP sein können. *Rainer Zumhasch*

Literaturverzeichnis

www.thieme-connect.de/products/ergopraxis > „Ausgabe 6/20“

Autor



Rainer Zumhasch ist anerkannter Lehrtherapeut im Bereich Handtherapie und -rehabilitation sowie Referent auf Fachkongressen. Er weist eine langjährige Tätigkeit in eigener Praxis und regelmäßige Publikationen in Fachzeitschriften und -büchern auf. Als Produktentwickler bzw. -berater ist er für diverse Firmen tätig sowie Geschäftsführer des AFH Webshop und Herausgeber der Fachzeitschrift Praxis Handreha.

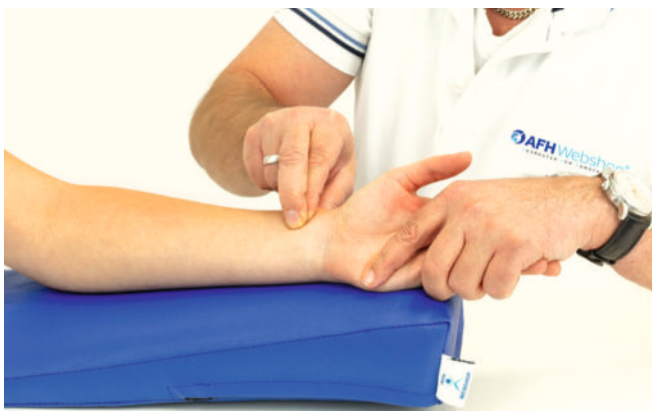

ABB. 4 Bei der Querfriktion aktiviert der Therapeut den Stoffwechsel und löst pathologisches Gewebe.

Fragen zu Morbus de Quervain

1. In welchem Strecksehnenfach der Hand liegt die Sehnenscheide, die bei der Tendovaginitis stenosans de Quervain betroffen ist?

- A 3. Fach
- B 2. Fach
- C 4. Fach
- D 1. Fach
- E 5. Fach

2. Nach welchem Berner Chirurgen ist das Krankheitsbild benannt?

- A Franz de Quervain
- B Fritz de Quervain
- C Frank de Quervain
- D Fabian de Quervain
- E Ferdinand de Quervain

3. Welche Aussage ist korrekt?

- A Es existiert keine handtherapeutische Behandlungsmethode für Morbus de Quervain.
- B Eine Sehnenscheidenentzündung ist unheilbar.
- C Schwangere können die Erkrankung nicht bekommen.
- D Hormonelle Ursachen sind definitiv ausgeschlossen.
- E Frauen sind häufiger betroffen als Männer.

4. Wie nennt man das fühl- und hörbare Knirschen einer Sehne?

- A Tetanie
- B Asphyxie
- C Krepitation
- D Kachexie
- E Akathisie

5. Wozu dient das Tragen einer Handgelenksorthese ?

- A Feinmotorik verbessern
- B Muskulatur kräftigen
- C Tonus regulieren
- D betroffene Hand ruhigstellen
- E Sehnenscheide dehnen

6. Welche der folgenden Erkrankungen wird *nicht* in der Differenzialdiagnostik ausgeschlossen?

- A Morbus Dupuytren
- B STT-Arthrose
- C radiale Instabilitäten des Handgelenks
- D Kompressionssyndrom des R. superficialis des N. radialis
- E Arthrose des ersten Karpometakarpalgelenks

7. Welches Ergebnis zeigt die operative Behandlung?

- A 1. und 2. Sehnenfach verbunden
- B Sehnenscheide entfernt
- C 1. Sehnenfach gespalten
- D Sehnenscheide verlängert
- E 1. Sehnenfach entfernt

8. Worauf kann ein positiver Grind-Test hinweisen?

- A Bouchard-Arthrose
- B Radiokarpalarthrose
- C Herbenden-Arthrose
- D Kubitalarthrose
- E Rhizarthrose

9. Das mechanische Einbringen eines Medikaments durch die Haut mittels Ultraschallwellen nennt man ...

- A ... Traktion.
- B ... Phonophorese.
- C ... Kompression.
- D ... Querfraktion.
- E ... Diffusion.

10. Was verbirgt sich hinter dem Begriff „ZIM-Training“?

- A zentroidiopathisches Training
- B zentroidiopathisches Training
- C zentroidiopathisches Training
- D zentroidiopathisches Training
- E zentroidiopathisches Training

Lösungen

Wenn Sie so geantwortet haben, liegen Sie richtig:

1D, 2B, 3E, 4C, 5D, 6A, 7C, 8E, 9B, 10C

Sehnenscheidenentzündung „Morbus de Quervain“

1. Was ist eine Sehnenscheidenentzündung?

Eine Sehnenscheide ist eine Hülle, die eine Sehne schützt. Sie ist mit Flüssigkeit gefüllt. Dies verringert das Reiben an Knochen oder Bändern. Häufig ist die Sehnenscheide des Daumens durch Überbeanspruchung betroffen. Dieses Krankheitsbild nennt man Tendovaginitis stenosans de Quervain, auch Morbus de Quervain.



4. Welche Behandlungsmöglichkeiten gibt es?

Meist reichen nichtoperative Maßnahmen aus, um eine Sehnenscheidenentzündung zu behandeln. Zur Ruhigstellung des Daumens kann ein Gipsverband oder eine Schiene dienen. Außerdem setzt man schmerzlindernde Gele ein. Bei akuten Schmerzen können vom Arzt nichtsteroidale Antirheumatika verschrieben oder örtliche Betäubungsspritzen gesetzt werden. Bei wiederkehrenden Beschwerden besteht die Möglichkeit einer Operation, bei der das Strecksehnenfach des Daumens gespalten wird.



2. Wie äußert sie sich?

Typisch für die Erkrankung sind Schmerzen am Handgelenk unterhalb des Daumens. Diese können auch in den Daumen ausstrahlen, der geschwollen sein kann. Besonders schmerzhaft ist das Festhalten oder Greifen eines Gegenstands. Ist die Erkrankung weiter fortgeschritten, beschreiben viele ein fühl- oder hörbares Knirschen, wenn sie eine Bewegung durchführen, zum Beispiel beim Auswringen eines Handtuchs. In einem späteren Stadium können einige Patienten ihren Daumen kaum oder gar nicht mehr beugen.



5. Wann kann man mit einer Besserung rechnen?

Nach Abheilen der Entzündung kann die Funktionsfähigkeit des Handgelenkes vollständig wiederhergestellt werden. Wichtig ist, dass die auslösenden Bewegungsmuster möglichst vermieden werden und dass keine anderen Begleiterkrankungen wie Rheuma oder eine Gelenkentzündung vorliegen.



3. Wie entsteht das Krankheitsbild?

Eine Sehnenscheidenentzündung entsteht durch eine Überlastung der Sehne, beispielsweise durch eine dauerhaft falsche Haltung oder anhaltend monotone Bewegungen. In diesen Fällen reibt die Sehne zu stark über den Knochen, wodurch sich die Sehnenscheide mehr und mehr abnutzt. Dadurch kommt es zu kleinen Verletzungen und Entzündungen. Morbus de Quervain kann entstehen, wenn der Daumen häufig von der Hand weggestreckt wird oder man das Handgelenk oft seitwärts bewegt. In seltenen Fällen können auch bakterielle Infektionen oder entzündliche Gelenkerkrankungen wie rheumatoide Arthritis Auslöser sein.



Wenn Sie Fragen zur Sehnenscheidenentzündung haben, wenden Sie sich gerne an uns: