Thieme

Disseminierte kutane Sarkoidose mit nekrotisierenden Granulomen und erfolgreicher Dithranol-Therapie bei einem 75-jährigen Patienten

Disseminated Cutaneous Sarcoidosis with Necrotizing Granulomas and Successful Dithranol Therapy in a 75-Year-Old Patient

Autoren
S. Darr-Foit, S. Schliemann, P. Elsner, S. Goetze

Institut
Klinik für Hautkrankheiten der Friedrich-Schiller-Universität Jena

Bibliografie
DOI https://doi.org/10.1055/a-1154-4166 |
Akt Dermatol 2020; 46: 319–321
© Georg Thieme Verlag KG Stuttgart · New York
ISSN 0340-2541

Korrespondenzadresse
Dr. med. Susanne Darr-Foit, Friedrich-Schiller-Universität Jena, Klinik für Hautkrankheiten, Erfurter Str. 35, 07743 Jena
Susanne.Darr-Foit@med.uni-jena.de

ZUSAMMENFASSUNG

Bei der Sarkoidose handelt es sich um eine inflammatorische Erkrankung unbekannter Ätiologie, die sich hauptsächlich in der Lunge und in den thorakalen Lymphknoten manifestiert, die aber eine Vielzahl weiterer Organsysteme betreffen kann. Die Sarkoidose der Haut kann dabei mit oder ohne einer systemischen Beteiligung einhergehen und sich mit variablem klinischen Bild präsentieren. Die charakteristischen histologischen Befunde sind nicht-verkäsende („nackte“) Granulome ohne oder mit nur wenigen Lymphozyten oder Plasmazellen. In seltenen Fällen kann auch eine zentrale Nekrose beobachtet werden wie bei tuberkuloiden Granulomen. Topische und/oder systemische Kortikosteroide gelten als Goldstandard für die Behandlung der kutanen Sarkoidose. Dithranol ist in erster Linie als topisches Antipsoriatikum bekannt. Nach unserem Wissen ist über die Verwendung von Dithranol bei kutaner Sarkoidose bisher nicht in der Literatur berichtet worden. Es könnte sich dabei um eine wirksame Therapiealternative zu topischen Kortikosteroiden handeln. Wir berichten über einen Patienten, der unter Dithranol-Monotherapie erfolgreich behandelt wurde.

ABSTRACT

Sarcoidosis is an inflammatory disease of unknown aetiology principally manifesting in the lungs and thoracic lymph nodes, but may affect a variety of other organ systems. Sarcoidosis of the skin may be associated with or without systemic disease and may present with a multifaceted clinical picture. The characteristic histological findings are non-caseating (“naked”) granulomas without or with only few lymphocytes or plasma cells. Infrequently, a central necrosis may also be observed, similar to tuberculoid granulomas. Topical and/or systemic corticosteroids have been regarded as the gold standard for treatment of cutaneous sarcoidosis. Dithranol is primarily known as a topical antipsoriatic drug. To our knowledge, the usage of dithranol in cutaneous sarcoidosis has not yet been reported. It may be an effective treatment alternative to topical corticosteroids. We report the case of a patient treated with dithranol monotherapy with a favourable outcome.

Einleitung

Seit nunmehr einem Jahrhundert hat sich der topische Einsatz des von Eugen Galewsky eingeführten Dithranols bereits in der Therapie der Psoriasis vulgaris etabliert [1]. Fälle von erfolgreicher Dithranol-Therapie eines disseminierten Granuloma anulare wurden beschrieben. Möglicherweise steht die Induktion einer lokalisierten Entzündung der Haut mit der Besserung des klinischen Bildes in direktem Zusammenhang [2]. Wir entschieden uns zum Einsatz von Dithranol im Sinne eines individuellen Heilversuches in dem im Folgenden beschriebenen Fall eines Patienten mit kutanter Sarkoidose.

Fallbericht

Wir berichten über den Fall eines 75-jährigen Mannes, der sich aufgrund von erstmaligen, seit 4 Wochen bestehenden, progredienten Hautveränderungen mit leichtem Juckreiz im Anschluss an einen Infekt der oberen Luftwege vorstellte. Die klinische Untersuchung zeigte multiple, dicht stehende, teilweise konflu-

Dieses Dokument wurde zum persönlichen Gebrauch heruntergeladen. Vervielfältigung nur mit Zustimmung des Verlages.

▶ **Abb. 1** Kleinknotig-disseminierte Sarkoidose bei einem 75-jährigen Mann vor (**a**) und (**b**) nach 3-wöchiger Dithranol-Therapie.

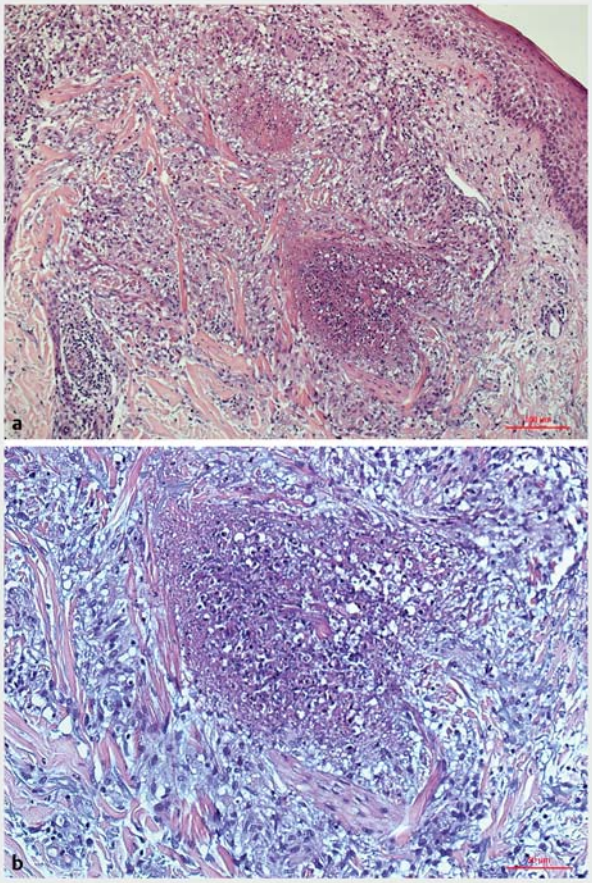

▶ **Abb. 2** Histopathologische Aufarbeitung, Hämatoxylin-Eosin: Subepidermale Epitheloidzellgranulome mit spärlichem lymphozytären Umgebungsinfiltrat (**a** Vergrößerung 10 × 10) und vereinzelt mit zentraler Nekrosezone (**b** Vergrößerung 10 × 20).

ierende rötlich-braune Papeln an Stamm und Streckseiten der oberen Extremitäten mit bräunlich-gelbem Aspekt in der Diaskopie und vereinzelt feinlamellärer Schuppung (▶ **Abb. 1 a**). Zum Untersuchungszeitpunkt wurden Gelenkschmerzen, Dyspnoe oder Störungen des Allgemeinzustandes verneint. An Nebenerkrankungen bestand lediglich eine Hypertonie; die Familienanamnese erwies sich als unauffällig.

Durch die histopathologische Aufarbeitung von 2 Probebiopsien der Haut erhärtete sich der Verdacht auf eine granulomatöse Erkrankung unter dem Bild von subepidermalen, multifokal vorliegenden, kleinknotigen, epitheloidzelligen Granulomen, die teilweise mit einer zentralen Nekrosezone und spärlichem lymphozytären Umgebungsinfiltrat (▶ **Abb. 2**) einhergingen. Die Ziehl-Neelsen-, Fite-Faraco- und Giemsa-Färbungen konnten keinen Erregernachweis erbringen. Im Differenzialblutbild zeigte sich eine Lymphopenie mit einem relativen Anteil von 11 %, außerdem mit 834 U/ml ein leicht erhöhter Spiegel des löslichen IL-2-Rezeptors (sIL-2-R) (< 710 U/ml) bei normwertigem ACE (Angiotensin-Converting Enzyme) und unauffälliger Serumproteindiagnostik sowie Durchflusszytometrie. Die Spiegel von Kalzium in Urin und Serum erwiesen sich ebenfalls nicht als normal, desgleichen der des 1,25-OH-Vitamins D3. Der ANA (antinukleäre Antikörper)-Titer präsentierte sich mit 1:500 unter gesprenkeltem Muster bei unauffälligem ENA (extrahierbare nukleäre Antigene)-Blot. Lues- und Hepatitisserologie erwiesen sich als negativ. Ebenfalls als unauffällig offenbarten sich der Tuberkulin-Intrakutantest nach Mendel-Mantoux sowie der IFN-gamma-Release-Test zum Ausschluss einer aktuellen oder zurückliegenden Infektion mit *Mycobacterium tuberculosis*. Die bildgebende Diagnostik (Computertomografie des Thorax, Sonografie des Abdomens, Röntgenaufnahmen von Händen und Füßen) erbrachte keine pathologischen Ergebnisse.

In Zusammenschau aller Befunde wurde insbesondere bei histologischem Nachweis von Epitheloidzellgranulomen in Beisein eines erhöhten sIL-2-R-Spiegels die Diagnose einer kleinknotig-disseminierten kutanen Sarkoidose ohne zum aktuellen Zeitpunkt vorliegende Hinweise auf eine Systembeteiligung gestellt. Es präsentiert sich hierbei jedoch der besondere Fall des

Dieses Dokument wurde zum persönlichen Gebrauch heruntergeladen. Vervielfältigung nur mit Zustimmung des Verlages.

Nachweises einer Nekrotisierung innerhalb von einzelnen Granulomen, wobei ausgedehnte Untersuchungen auf eine Tuberkuloseerkrankung keinerlei Positivergebnisse erbrachten. Das histologische Bild zeigte sich zudem nicht wegweisend für andere granulomatöse Erkrankungen wie etwa ein Granuloma anulare.

In Anbetracht des ausgeprägten klinischen Bildes entschieden wir uns unter Berücksichtigung des Risiko-Nutzen-Profils und des Patientenwunsches für die Durchführung einer Off-Label-Lokaltherapie mit Dithranol. Über einen Zeitraum von 3 Wochen behandelten wir die betroffene Haut mit Dithranol-Vaseline (NRF 11.51.) in aufsteigenden Konzentrationen (Dithranol maximal 2 %) unter jeweils 20-minütiger Einwirkungszeit an 5 aufeinanderfolgenden Tagen/Woche. Die Therapie wurde, trotz deutlicher Irritation der betroffenen und geringfügig der umgebenden Haut, gut toleriert und zeigte einen deutlichen Behandlungserfolg unter beginnender Hyperpigmentierung der Haut (▶ **Abb. 1 b**) bei signifikanter Reduktion der läsionalen Infiltration und vollständigem Rückgang des Juckreizes.

Diskussion

Bei der Sarkoidose handelt es sich um eine inflammatorische Erkrankung mit unklarer Ätiologie und typischen Manifestationen an Lunge und thorakalen Lymphknoten [3]. Eine kutane Beteiligung wird in 9 – 37 % der Erkrankungsfälle zumeist bei Erkrankungsbeginn beobachtet und kann ein breites morphologisches Spektrum von spezifischen und unspezifischen Läsionen aufweisen, wobei bestimmten spezifischen Formen eine prognostische Aussagekraft zugesprochen wird [4 – 6].

Das charakteristische histologische Bild wird bestimmt von nicht-verkäsenden Granulomen, welches sich typischerweise ohne oder mit wenigen assoziierten Lymphozyten oder Plasmazellen in Form von sog. nackten Granulomen präsentiert; in seltenen Fällen kann eine zentrale Nekrose jedoch auch bei sarkoiden Granulomen auftreten [7, 8].

Kortikosteroide in topischer und/oder systemischer Applikationsform gelten als Behandlungsoption der 1. Wahl sowohl bei kutaner als auch bei systemischer Sarkoidose. Das alternative Behandlungsspektrum erstreckt sich über Immunsuppressiva inklusive neuer Therapieansätze mit TNF-Alpha-Inhibitoren, Antimalariamitteln, Thalidomid und Tetrazyklinen in Abhängigkeit von Krankheitsausprägung und Organbeteiligung [4, 6, 9]. PUVA (Psoralen-UV-A-Therapie) wird als adjuvante Therapieoption in Kurzzeitanwendung empfohlen [10]. Bei dem Chrysarobin-Derivat Dithranol (Anthralin, 1,8-dihydroxy-9[10 H]-anthracenone) handelt es sich um eine relativ ungefährliche Substanz mit bewährtem Einsatz in der Therapie von dermatologischen Krankheitsbildern, bei der bisher keine systemischen Nebenwirkungen bekannt sind. Seine Wirkung beruht u. a. auf der Freisetzung von Radikalen mit DNA-zerstörender und enzyminaktivierender Wirkung im Rahmen von Entzündung und Zellproliferation [11].

Wir möchten in der Präsentation dieses Fallberichts einer isolierten kutanen Sarkoidose auf die Komplexität in Diagnosestellung und Therapiewahl aufmerksam machen. Bisher existieren unseres Wissens keine Fallberichte über Anwendung einer Dithranol-Therapie im Rahmen dieses Erkrankungsbildes.

Interessenkonflikt

Die Autorinnen/Autoren geben an, dass kein Interessenkonflikt besteht.

Literatur

[1] Galewsky A. Über Cignolin, ein Ersatzpräparat des Chrysarobins. Derm Wschr 2016; 62: 113–115

[2] Jantke ME, Bertsch HP, Schon MP et al. Treatment of disseminated granuloma annulare with anthralin. Der Hautarzt; Zeitschrift fur Dermatologie, Venerologie, und verwandte Gebiete 2011; 62: 935–939. doi:10.1007/s00105-011-2185-y

[3] Holl-Ulrich K, Rose C. Non-infectious granulomatous inflammation: Focus on the lungs and skin. Pathologe 2016; 37: 172–182. doi:10.1007/s00292-015-0119-7

[4] Fernandez-Faith E, McDonnell J. Cutaneous sarcoidosis: differential diagnosis. Clin Dermatol 2007; 25: 276–287. doi:10.1016/j.clindermatol.2007.03.004

[5] Marchell RM, Judson MA. Cutaneous sarcoidosis. Semin Respir Crit Care Med 2010; 31: 442–451. doi:10.1055/s-0030-1262212

[6] Mana J, Marcoval J, Rubio M et al. Granulomatous cutaneous sarcoidosis: diagnosis, relationship to systemic disease, prognosis and treatment. Sarcoidosis Vasc Diffuse Lung Dis 2013; 30: 268–281

[7] Noiles K, Beleznay K, Crawford RI et al. Sarcoidosis can present with necrotizing granulomas histologically: two cases of ulcerated sarcoidosis and review of the literature. J Cutan Med Surg 2013; 17: 377–383. doi:10.2310/7750.2013.13035

[8] Binesh F, Halvani H, Navabii H. Systemic sarcoidosis with caseating granuloma. BMJ Case Rep 2012; 2012. doi:10.1136/bcr.05.2011.4278

[9] Nguyen YT, Dupuy A, Cordoliani F et al. Treatment of cutaneous sarcoidosis with thalidomide. J Am Acad Dermatol 2004; 50: 235–241. doi:10.1016/j.jaad.2003.07.006

[10] Gleeson CM, Morar N, Staveley I et al. Treatment of cutaneous sarcoid with topical gel psoralen and ultraviolet A. Br J Dermatol 2011; 164: 892–894. doi:10.1111/j.1365-2133.2010.10175.x

[11] Sehgal VN, Verma P, Khurana A. Anthralin/dithranol in dermatology. Int J Dermatol 2014; 53: e449–460. doi:10.1111/j.1365-4632.2012.05611.x

Dieses Dokument wurde zum persönlichen Gebrauch heruntergeladen. Vervielfältigung nur mit Zustimmung des Verlages.