

Genetisch bedingte Hauterkrankungen – Xeroderma pigmentosum und das CEDNIK-Syndrom

Genetic Skin Disorders – Xeroderma pigmentosum and CEDNIK Syndrome

Autoren

M. C. Martens, L. Boeckmann, S. Emmert

Institut

Klinik und Poliklinik für Dermatologie und Venerologie,
Universitätsmedizin Rostock

Bibliografie

DOI <https://doi.org/10.1055/a-1148-3867> |

Akt Dermatol 2020; 46: 375–378

© Georg Thieme Verlag KG Stuttgart · New York

ISSN 0340-2541

Korrespondenzadresse

Marie Christine Martens, B.Sc., Klinik und Poliklinik für
Dermatologie und Venerologie der Universitätsmedizin
Rostock, Strempelstraße 13, 18057 Rostock
christine.martens2@uni-rostock.de

ZUSAMMENFASSUNG

Die Rostocker Hautklinik ist Europäisches Referenznetzwerkzentrum für seltene Hauterkrankungen mit den besonderen Schwerpunkten Xeroderma pigmentosum und Ichthyosen. Diese Themen vertreten wir auch in der medizinischen Grundlagenforschung.

Xeroderma pigmentosum (XP) ist eine seltene, autosomal-rezessive Erkrankung, die entsprechend der Gendefekte in 7 Komplementationgruppen – XP-A bis XP-G sowie die sog. XP-Variante (XP-V) – eingeteilt wird. XP ist ein Nukleotid-Exzisions-Reparatur-Defektsyndrom und äußert sich v.a. durch vorzeitige Hautalterung und frühzeitige Entwicklung von Hauttumoren.

Das seltene, neurokutane CEDNIK-Syndrom ist eine autosomal-rezessive Erkrankung, der eine Loss-of-Function-Muta-

tion in *SNAP29* zugrunde liegt. *SNAP29* ist ein SNARE-Protein und an intrazellulären Membranfusionen beteiligt. CEDNIK ist ein Akronym für den mit dem Syndrom assoziierten Symptomkomplex aus zerebraler Dysgenese, Neuropathie, Ichthyose und Palmoplantarkeratosen. CEDNIK-Patienten weisen neben der Ichthyose zudem Gedeihstörungen, eine psychomotorische Retardierung und faziale Dysmorphien auf.

ABSTRACT

The Clinic and Polyclinic for Dermatology and Venerology Rostock is part of the European Reference Network for rare skin diseases. We specialize in xeroderma pigmentosum and ichthyoses. Those topics are also part of our basic research focusses.

Xeroderma pigmentosum (XP) is a rare, autosomal-recessive disease. The gene defects correspond with the seven complementation groups: XP-A to XP-G and the so-called XP variant (XP-V).

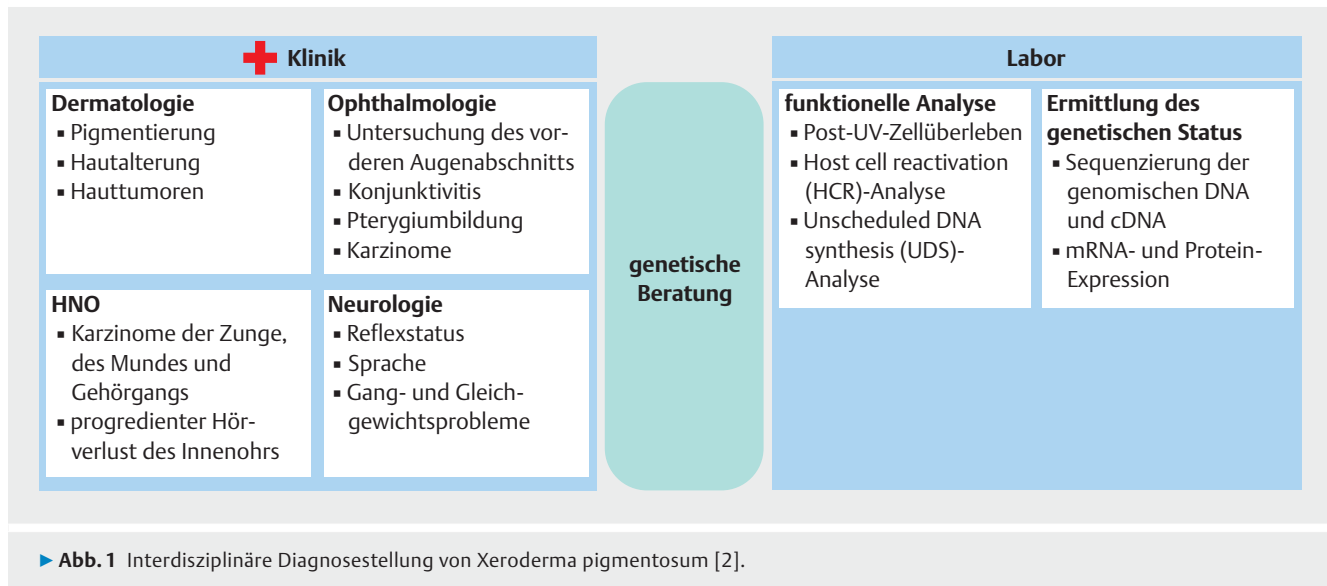
XP is a nucleotide excision repair defect syndrome that shows premature skin aging and an early onset of skin tumor development in childhood.

The rare neurocutaneous CEDNIK syndrome is an autosomal-recessive disease. The underlying mutation is a loss-of-function mutation in *SNAP29* which encodes a SNARE protein implicated in intracellular membrane fusion. CEDNIK is an acronym for cerebral dysgenesis, neuropathy, ichthyosis and palmoplantar keratoderma. CEDNIK patients show a failure to thrive, a psychomotor retardation and facial dysmorphia besides ichthyosis.

Einleitung

Mit den Schwerpunkten Ichthyosen und Xeroderma pigmentosum ist die Klinik und Poliklinik für Dermatologie und Venerologie in Rostock am Europäischen Referenznetzwerkzentrum für seltene Hauterkrankungen (ERNskin) beteiligt [1]. Diese Schwerpunkte vertreten wir nicht nur klinisch, sondern auch in der Grundlagenforschung. Im Bereich der Ichthyosen haben wir

uns auf das seltene, autosomal-rezessive CEDNIK-Syndrom (OMIM: # 609528) fokussiert. Im Bereich Xeroderma pigmentosum können wir auf eine langjährige Forschungsarbeit zu Splicevarianten und Genfunktionen der bekannten XP-Gene zurückschauen.



Xeroderma pigmentosum – Mondscheinkinder und DNA-Reparatur

Xeroderma pigmentosum (XP) ist eine seltene, autosomal-rezessive genetische Erkrankung mit einer weltweiten Prävalenz von 1:1 000 000, die in einigen geografischen Regionen, u. a. bedingt durch kulturelle Einflüsse und Isolation, höher ist [2, 3]. XP wird in sog. Komplementationsgruppen unterteilt, die nach dem zugrunde liegenden Gendefekt benannt sind. Derzeit existieren 7 Komplementationsgruppen (XP-A bis XP-G) und eine XP-Variante (XPV), die durch eine Mutation im Gen der translationalen Polymerase η (*POLH*) bedingt ist [4, 5].

Der Pathomechanismus erklärt sich durch eine Akkumulation von UV-induzierten zellulären DNA-Mutationen aufgrund defekter DNA-Reparatur oder der fehlerfreien translationalen Synthese. Die Genprodukte von *XPA* bis *XPG* erfüllen ihre Funktion in der Nukleotid-Exzisions-Reparatur, das Genprodukt von *XPV* katalysiert fehlerfreie translational DNA-Synthese [4, 6]. Eine ausführliche Übersicht über die Nukleotid-Exzisions-Reparatur und die Funktion der XP-Gene bietet der Übersichtsartikel von Marteijs et al. [7]. Um die Funktion von XPF besser untersuchen zu können, erzeugten wir mithilfe der CRISPR/Cas9-Technologie erfolgreich eine humane XPF-Knockout-Fibroblastenzelllinie [8].

Mindestens 6 verschiedene klinische Syndrome weisen Veränderungen in den XP-Genen auf: Xeroderma pigmentosum (XP), XP mit neurologischen Symptomen, XP/Cockayne-Syndrom (CS)-Komplex, eine photosensitive Form der Trichothiodystrophie (TTD), XP/TTD-Komplex und das Zerebro-okulo-fazio-skelettale-Syndrom (COFS) [9]. Erhöhte Sonnensensitivität tritt nicht bei allen XP-Patienten auf. Nur etwa 60% aller XP-Patienten weisen in den ersten Lebenswochen als erstes Symptom eine schwerwiegende Dermatitis solaris nach geringer UV-Exposition auf. Dennoch entwickeln alle XP-Patienten eine frühe Hyperpigmentation an sonnenexponierten Arealen sowie Zeichen einer verfrühten Hautalterung und poikilodermatischer Haut ab dem Alter von 3–5 Jahren. XP-Patienten bekommen

bereits früh Hautkrebs mit einem medianen Alter von 9 Jahren bei Plattenepithelkarzinomen und Basalzellkarzinomen bzw. einem medianen Erkrankungsalter von 22 Jahren für kutane Melanome [10]. In der Durchschnittsbevölkerung liegt das mediane Erkrankungsalter für UV-induzierte Neoplasien bei etwa 60 Jahren. Das Risiko für Basalzellkarzinome und Plattenepithelkarzinome ist bei XP-Patienten 10 000-mal höher; das Risiko für die Entwicklung von Melanomen ist 2000-mal höher [11]. Des Weiteren können ophthalmologische Veränderungen im Sinne einer Konjunktivitis, eines Katarakts, einer Pterygiumbildung oder einer Entwicklung seltener Tumoren [12] sowie neurologische Symptome in unterschiedlich starker Ausprägung auftreten. Es können Reflexe ausfallen, es kann zu einem progredienten Hörverlust und Sprachverlust sowie einer kognitiven Verschlechterung kommen. XP-Patienten mit neurologischen Symptomen haben eine höhere Mortalität und sterben bereits mit einem medianen Alter von 29 Jahren im Vergleich zu XP-Patienten ohne neurologische Symptome, die im medianen Alter von 37 Jahren sterben [10, 13]. Die Diagnose XP wird im Allgemeinen klinisch gestellt, bestenfalls durch eine interdisziplinäre Begutachtung durch Dermatologen, Neurologen, Ophthalmologen und HNO-Fachkräfte in Zusammenschau mit humangenetischen Analysen ► (**Abb. 1**) [14].

Bis heute gibt es keine kurative Therapie für XP. Eine frühe Diagnose ist essenziell, damit adäquate UV-Schutzmaßnahmen, die Sonnenschutzcreme, langärmelige Kleidung, breitkrempige Hüte, Sonnenbrillen, Gesichtsschutz, UV-Folien und UV-Meter umfassen, eingeleitet werden und regelmäßige, vierteljährliche dermatologische Hautkrebskontrollen durchgeführt werden können [9]. Prä-maligne und maligne Läsionen sollten nach den Standardtherapie-richtlinien behandelt werden, die Kryotherapie, Kürettage und topische Behandlung mit 5-Fluorouracil umfassen [5]. Chirurgische Exzision ist die erste Wahl bei der Behandlung invasiver Hautkrebs, die aufgrund der Häufigkeit der benötigten Eingriffe so klein wie möglich erfolgen sollte [2]. Weitere Behandlungsmöglichkeiten beinhalten die topische Applikation von 5%-iger Imiquimod-Creme, die ein

schweres Erythem und Erosionen hervorrufen kann [15–23], Cremes mit xenogenen Reparaturenzymen (Photolyase oder T4-Endonuklease) [24–26], SMO-Inhibitoren [27, 28], PD-1-Antikörper [29, 30] und orale Retinoide [31, 32].

CEDNIK-Syndrom

Das seltene, autosomal-rezessive, neurokutane CEDNIK-Syndrom (OMIM: 609528) beruht auf einer Loss-of-Function-Mutation im *SNAP29*-Gen und wurde 2005 von der Arbeitsgruppe um Eli Sprecher zum ersten Mal beschrieben. CEDNIK ist ein deskriptives Akronym für den bei der Erkrankung bestehenden Symptomkomplex: zerebrale Dysgenese (**C**Erebral **D**ygenesis), Neuropathie (**N**euro**p**athy), Ichthyose (**I**chthyo**s**is) und Palmoplantarkeratosen (**K**eratod**e**rma). Die Erkrankungsfälle traten in 2 blutsverwandten israelischen Familien bei insgesamt 7 Individuen auf. Durch genaue humangenetische Untersuchungen konnte die zugrunde liegende genetische Mutation ermittelt werden. Die Deletion eines Guanins im *SNAP29*-Gen auf Chromosom 22 bedingt diese Loss-of-Function-Mutation [33]. Seit der Erstbeschreibung ist die Fallzahl auf 12 Patienten gestiegen [34], wobei von 2 weiteren Mutationen – c.486insA [35] und c.85C>T [34] – berichtet wurde. Untersuchungen an Patienten mit dem 22q11.2-Deletionssyndrom ergaben 4 weitere Mutationen in *SNAP29*, die durch eine Hemizygotie demaskiert wurden und somit das klinische Bild des Deletionssyndroms um das klinische Bild eines CEDNIK-Syndroms erweiterten: c.388_389insGA, c.28_32delCCGTT, c.265G>A und c.268C>T [36].

Klinisch waren die Patienten bei Geburt unauffällig, entwickelten in den ersten 4 Lebensmonaten jedoch bereits Symptome wie Gedeihstörungen, progrediente Mikrozephalie und einen fazialen Dysmorphismus. Ab dem 5.–11. Lebensmonat zeigte sich eine palmoplantare Keratose und eine sich progredient verschlechternde generalisierte Ichthyose. Des Weiteren konnte eine psychomotorische Retardierung nachgewiesen werden. Während 3 männliche Patienten im Alter zwischen 5 und 12 Jahren an Aspirationspneumonien verstarben, lebten die anderen Patienten im Alter zwischen 5 und 13 Jahren zum damaligen Zeitpunkt mit schweren psychomotorischen Retardierungen, Ichthyose und palmoplantarer Keratose [33].

SNAP29 ist ein SNARE (Soluble N-ethylmaleimide-sensitive fusion attachment proteins [SNAP] receptors)-Protein, das an intrazellulären Membranfusionen beteiligt ist [37]. Die Interaktion von *SNAP29* mit EHD1 (Eps15 homology domain-containing protein 1) indiziert eine Beteiligung von *SNAP29* an der Endozytose [38]. Eine Beteiligung von *SNAP29* an Endozytose und Zellmotilität [37], Reifung und Sekretion lamellärer Granula [33, 35], Bildung primärer Zilien [39], Kinetochorbildung [40] und Autophagie [41] konnte nachgewiesen werden.

Unsere Arbeitsgruppe konnte bereits 2 Mausmodelle für das CEDNIK-Syndrom etablieren, die einen ähnlichen Hautphänotyp wie die CEDNIK-Patienten aufwiesen [42]. Um weitere Genfunktionen untersuchen zu können, haben wir mithilfe der lentiviralen Transduktion und der innovativen CRISPR/Cas9-Technologie eine humane *SNAP29*-Knockout-Fibroblastenzelllinie generiert.

Diese Zelllinie und die etablierten Techniken werden als Basis von nun weiteren Forschungsarbeiten zum CEDNIK-Syndrom und zur Identifikation der zellulären Funktionen von *SNAP29* dienen.

Interessenkonflikt

Die Autorinnen/Autoren geben an, dass kein Interessenkonflikt besteht.

Literatur

- [1] European Reference Networks (ERN). Skin. University Medical Center Rostock. Im Internet: <https://ern-skin.eu/reference-center/universitatsmedizin-rostock-de25/>
- [2] Lehmann J, Schubert S, Emmert S. Xeroderma pigmentosum: diagnostic procedures, interdisciplinary patient care, and novel therapeutic approaches. *J Dtsch Dermatol Ges* 2014; 12: 867–872. Im Internet: <http://www.ncbi.nlm.nih.gov/pubmed/25262888>
- [3] Hirai Y, Kodama Y, Moriwaki SI et al. Heterozygous individuals bearing a founder mutation in the XPA DNA repair gene comprise nearly 1 % of the Japanese population. *Mutat Res – Fundam Mol Mech Mutagen* 2006; 601: 171–178
- [4] Schubert S, Lehmann J, Kalfon L et al. Clinical utility gene card for: Xeroderma pigmentosum. *Eur J Hum Genet* 2014; 22: 953. Im Internet: <http://dx.doi.org/10.1038/ejhg.2013.233>
- [5] Lehmann J, Seebode C, Martens MC et al. Xeroderma pigmentosum - Facts and Perspectives. *Aktuelle Derm* 2018; 44: 232–236
- [6] Yuasa M, Masutani C, Eki T et al. Genomic structure, chromosomal localization and identification of mutations in the xeroderma pigmentosum variant (XPV) gene. *Oncogene* 2000; 19: 4721–4728. Im Internet: <http://www.nature.com/articles/1203842>
- [7] Marteijn JA, Lans H, Vermeulen W et al. Understanding nucleotide excision repair and its roles in cancer and ageing. *Nat Rev Mol Cell Biol* 2014; 15: 465–481
- [8] Lehmann J, Seebode C, Smolorz S et al. XPF knockout via CRISPR/Cas9 reveals that ERCC1 is retained in the cytoplasm without its heterodimer partner XPF. *Cell Mol Life Sci* 2017; 74: 2081–2094. Im Internet: <http://link.springer.com/10.1007/s00018-017-2455-7>
- [9] Emmert S. Xeroderma pigmentosum, Cockayne's syndrome, and trichothiodystrophy. In: Irvine AD, Hoeger PH, Yan AC. *Harper's Textbook of Pediatric Dermatology*. Oxford: Wiley-Blackwell; 2011: 135.1–135.24
- [10] Bradford PT, Goldstein AM, Tamura D et al. Cancer and neurologic degeneration in xeroderma pigmentosum: Long term follow-up characterises the role of DNA repair. *J Med Genet* 2011; 48: 168–176
- [11] Kraemer KH, Lee MM, Andrews AD et al. The Role of Sunlight and DNA Repair in Melanoma and Nonmelanoma Skin Cancer: The Xeroderma Pigmentosum Paradigm. *Arch Dermatol* 1994; 130: 1018–1021
- [12] Ramkumar HL, Brooks BP, Cao X et al. Ophthalmic manifestations and histopathology of xeroderma pigmentosum: Two clinicopathological cases and a review of the literature. *Surv Ophthalmol* 2011; 56: 348–361
- [13] Anttinen A, Koulu L, Nikoskelainen E et al. Neurological symptoms and natural course of xeroderma pigmentosum. *Brain* 2008; 131: 1979–1989
- [14] Lehmann J, Schubert S, Emmert S. Xeroderma pigmentosum: diagnostic procedures, interdisciplinary patient care, and novel therapeutic approaches. *J Dtsch Dermatol Ges* 2014; 12: 867–872

- [15] Weisberg NK, Varghese M. Therapeutic response of a brother and sister with xeroderma pigmentosum to imiquimod 5% cream. *Dermatologic Surg* 2002; 28: 518–523. Im Internet: <http://ovidweb.ovid.com/ovidweb.cgi?T=JS&PAGE=reference&D=emed5&NEWS=N&AN=2002229934>
- [16] Nagore E, Sevila A, Sanmartin O et al. Excellent response of basal cell carcinomas and pigmentary changes in xeroderma pigmentosum to imiquimod 5% cream. *Br J Dermatol* 2003; 149: 858–861
- [17] Roseeuw D. The treatment of basal skin carcinomas in two sisters with xeroderma pigmentosum. *Clin Exp Dermatol* 2003; 28: 30–32
- [18] Giannotti B, Vanzi L, Difonzo EM et al. The treatment of basal cell carcinomas in a patient with xeroderma pigmentosum with a combination of imiquimod 5% cream and oral acitretin. *Clin Exp Dermatol* 2003; 28: 33–35
- [19] Nijsten T, Lapière K, Lambert J. A patient with xeroderma pigmentosum treated with imiquimod 5% cream. *J Am Acad Dermatol* 2005; 52: 169–170
- [20] Malhotra AK, Gupta S, Khaitan BK et al. Multiple basal cell carcinomas in xeroderma pigmentosum treated with imiquimod 5% cream. *Pediatr Dermatol* 2008; 25: 488–491
- [21] Alessi SS, Sanches JA, de Oliveira WR et al. Treatment of cutaneous tumors with topical 5% imiquimod cream. *Clinics* 2009; 64: 961–966
- [22] Yang JQ, Chen XY, Engle MY et al. Multiple facial basal cell carcinomas in xeroderma pigmentosum treated with topical imiquimod 5% cream. *Dermatol Ther* 2015; 28: 243–247
- [23] Latour I, Hernández-Martín A, Ged C et al. Reversed actinic damage in two children with xeroderma pigmentosum treated with topical imiquimod. *J Eur Acad Dermatology Venereol* 2018; 32: e282–e284
- [24] Tanaka K, Sekiguchi M, Okada Y. Restoration of ultraviolet-induced unscheduled DNA synthesis of xeroderma pigmentosum cells by the concomitant treatment with bacteriophage T4 endonuclease V and HVJ (Sendai virus). *Proc Natl Acad Sci* 1975; 72: 4071–4075. Im Internet: <https://www.pnas.org/content/72/10/4071>
- [25] Zahid S, Brownell I. Repairing DNA damage in xeroderma pigmentosum: T4N5 lotion and gene therapy. *J Drugs Dermatol* 2008; 7: 405–408
- [26] Moscarella E, Argenziano G, Longo C et al. Management of cancerization field with a medical device containing photolyase: a randomized, double-blind, parallel-group pilot study. *J Eur Acad Dermatology Venereol* 2017; 31: e401–e403. Im Internet: <http://doi.wiley.com/10.1111/jdv.14209>
- [27] Fife D, Laitinen MA, Myers DJ et al. Vismodegib Therapy for Basal Cell Carcinoma in an 8-Year-Old Chinese Boy with Xeroderma Pigmentosum. *Pediatr Dermatol* 2017; 34: 163–165
- [28] Soura E, Plaka M, Dessinioti C et al. Use of vismodegib for the treatment of multiple basal cell carcinomas in a patient with xeroderma pigmentosum. *Pediatr Dermatol* 2018; 35: e334–e336. Im Internet: <http://doi.wiley.com/10.1111/pde.13610>
- [29] Salomon G, Maza A, Boulinguez S et al. Efficacy of anti-programmed cell death-1 immunotherapy for skin carcinomas and melanoma metastases in a patient with xeroderma pigmentosum. *Br J Dermatol* 2018; 178: 1199–1203
- [30] Hauschild A, Eichstaedt J, Möbus L et al. Regression of melanoma metastases and multiple non-melanoma skin cancers in xeroderma pigmentosum by the PD1-antibody pembrolizumab. *Eur J Cancer* 2017; 77: 84–87. Im Internet: <https://linkinghub.elsevier.com/retrieve/pii/S095980491730792X>
- [31] Campbell RM, DiGiovanna JJ. Skin cancer chemoprevention with systemic retinoids: An adjunct in the management of selected high-risk patients. *Dermatol Ther* 2006; 19: 306–314
- [32] Kraemer KH, DiGiovanna JJ, Moshell AN et al. Prevention of Skin Cancer in Xeroderma Pigmentosum with the Use of Oral Isotretinoin. *N Engl J Med* 1988; 318: 1633–1637. Im Internet: <http://www.nejm.org/doi/abs/10.1056/NEJM198806233182501>
- [33] Sprecher E, Ishida-Yamamoto A, Mizrahi-Koren M et al. A mutation in SNAP29, coding for a SNARE protein involved in intracellular trafficking, causes a novel neurocutaneous syndrome characterized by cerebral dysgenesis, neuropathy, ichthyosis, and palmoplantar keratoderma. *Am J Hum Genet* 2005; 77: 242–251. Im Internet: <http://www.sciencedirect.com/science/article/pii/S0002929707629140>
- [34] Hsu T, Coughlin CC, Monaghan KG et al. CEDNIK: Phenotypic and Molecular Characterization of an Additional Patient and Review of the Literature. *Child Neurol Open* 2017; 4: 2329048X17733214. Im Internet: <http://journals.sagepub.com/doi/10.1177/2329048X17733214>
- [35] Fuchs-Telem D, Stewart H, Rapaport D et al. CEDNIK syndrome results from loss-of-function mutations in SNAP29. *Br J Dermatol* 2011; 164: 610–616
- [36] McDonald-McGinn DM, Fahiminiya S, Revil T et al. Hemizygous mutations in SNAP29 unmask autosomal recessive conditions and contribute to atypical findings in patients with 22q11.12Ds. *J Med Genet* 2013; 50: 80–90
- [37] Rapaport D, Lugassy Y, Sprecher E et al. Loss of SNAP29 Impairs Endocytic Recycling and Cell Motility. *PLoS One* 2010; 5: e9759
- [38] Rotem-Yehudar R, Galperin E, Horowitz M. Association of Insulin-like Growth Factor 1 Receptor with EHD1 and SNAP29. *J Biol Chem* 2001; 276: 33054–33060
- [39] Lu Q, Insinna C, Ott C et al. Early steps in primary cilium assembly require EHD1/EHD3-dependent ciliary vesicle formation. *Nat Cell Biol* 2015; 17: 228–240
- [40] Morelli E, Mastrodonato V, Beznoussenko GV et al. An essential step of kinetochore formation controlled by the SNARE protein Snap29. *Embo J* 2016; 35: 2223–2237
- [41] Diao J, Liu R, Rong Y et al. ATG14 promotes membrane tethering and fusion of autophagosomes to endolysosomes. *Nature* 2015; 520: 563–566
- [42] Schiller SA, Seebode C, Wieser GL et al. Establishment of Two Mouse Models for CEDNIK Syndrome Reveals the Pivotal Role of SNAP29 in Epidermal Differentiation. *J Invest Dermatol* 2016; 136: 672–679. <http://dx.doi.org/10.1016/j.jid.2015.12.020>