

Das basaloide follikuläre Hamartom – eine seltene Differenzialdiagnose des Basalzellkarzinoms

Basaloid Follicular Hamartoma – A Rare Differential Diagnosis of Basal Cell Carcinoma

Autoren

C. Eckardt^{1,*}, S. Al-Ghuri^{1,*}, R. Rauschenberg¹, F. Meier¹, J. Laske¹

Institut

Klinik und Poliklinik für Dermatologie, Universitätsklinikum Carl Gustav Carus an der Technischen Universität Dresden

Bibliografie

DOI <https://doi.org/10.1055/a-1139-2243> |

Akt Dermatol 2020; 46: 217–219

© Georg Thieme Verlag KG Stuttgart · New York

ISSN 0340-2541

Korrespondenzadresse

OA Dr. med. Jörg Laske, Klinik und Poliklinik für Dermatologie, Universitätsklinikum Carl Gustav Carus an der Technischen Universität Dresden, Fetscherstr. 74, 01309 Dresden
Joerg.Laske@uniklinikum-dresden.de

ZUSAMMENFASSUNG

Das basaloide follikuläre Hamartom nimmt unter den seltenen Differenzialdiagnosen des Basalzellkarzinoms eine wichtige Stellung ein. Es gilt die primär benigne Fehlbildung des Haarfollikels als solche zu identifizieren, um den Patienten vor unnötigen Operationen zu schützen. Wir berichten über eine 60-jährige Patientin, welche sich zur Einholung einer Zweitmeinung nach mehrfachen Voroperationen aufgrund einer vermeintlichen R1-Situation eines Basalzellkarzinoms vorstellte. In der klinischen Untersuchung fielen

zahlreiche hautfarbene Papeln zentrofazial auf. In Zusammenschau von klinischem Untersuchungsbefund und Histologie konnte die Diagnose eines basaloide follikulären Hamartoms gestellt werden. Anhand des Falles wird die Bedeutung des klinischen Untersuchungsbefundes für die Erhebung der histologischen Diagnose durch den Pathologen ersichtlich. Insbesondere bei komplexen Verläufen sollte eine Reevaluation der Diagnose erfolgen. Hierbei übt der Operateur eine entscheidende Position aus, indem er den histologischen Befund in den klinischen Kontext einfügt.

ABSTRACT

Although rare, the basaloid follicular hamartoma should be considered a relevant differential diagnosis for basal cell carcinomas. Identification of the benign malformation is of crucial importance in saving patients from unnecessary surgical interventions. We report about a 60-year-old female patient who presented with multiple skin-coloured papules which were located centropically. After several operations due to an allegedly R1-resection of a basal cell carcinoma our patient decided to seek a second opinion. This case report underlines the vast importance of a diligent medical history and clinical examination for the right histological diagnosis. A reevaluation of the diagnosis should be considered as early as possible, especially in complex courses. In this case the surgeon is obliged to put the histological results in the right clinical context.

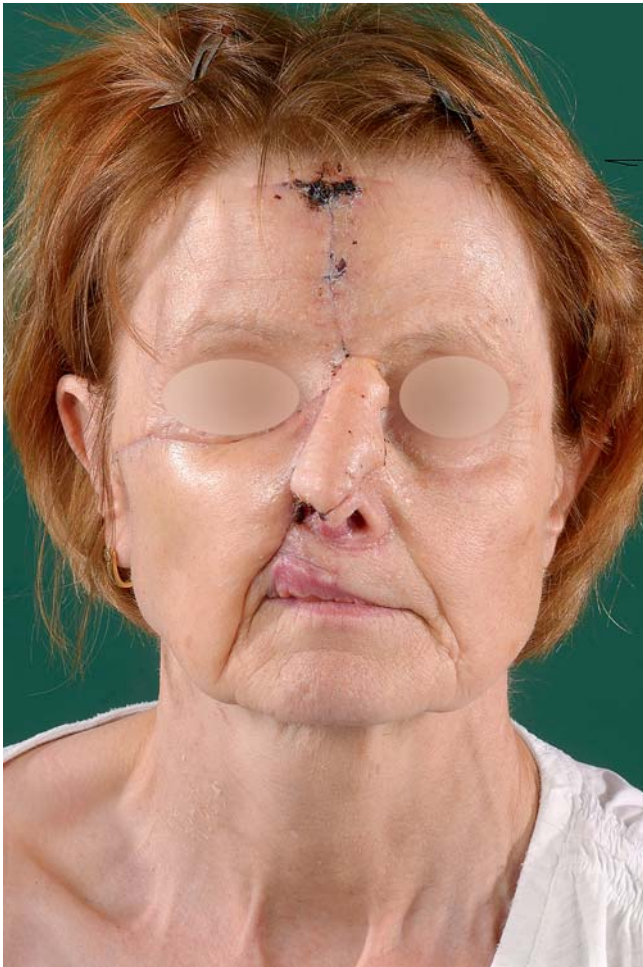Einleitung

Das basaloide follikuläre Hamartom (BFH) ist eine seltene Fehlbildung des Haarfollikels mit Ähnlichkeit zum Basalzellnävus-syndrom. Sein klinisches Erscheinungsbild ist sehr variabel und reicht von singulären Läsionen bis hin zu generalisierten Formen. Es kann erworben sein oder familiär in Form des BFH-Syndroms auftreten [1]. Histologisch bestehen Ähnlichkeiten zum infundibulozystischen Basalzellkarzinom. Die Unterscheidung ist ohne Kenntnis des klinischen Befundes schwierig, zumal die Umwandlung eines basaloide follikulären Hamartoms in ein Basalzellkarzinom möglich ist.

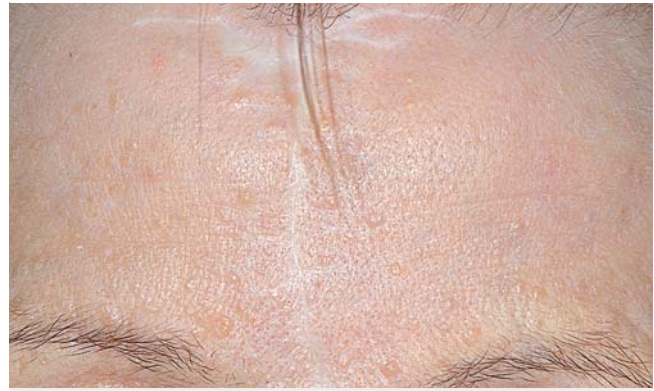* geteilte Erstautorenschaft

Kasuistik

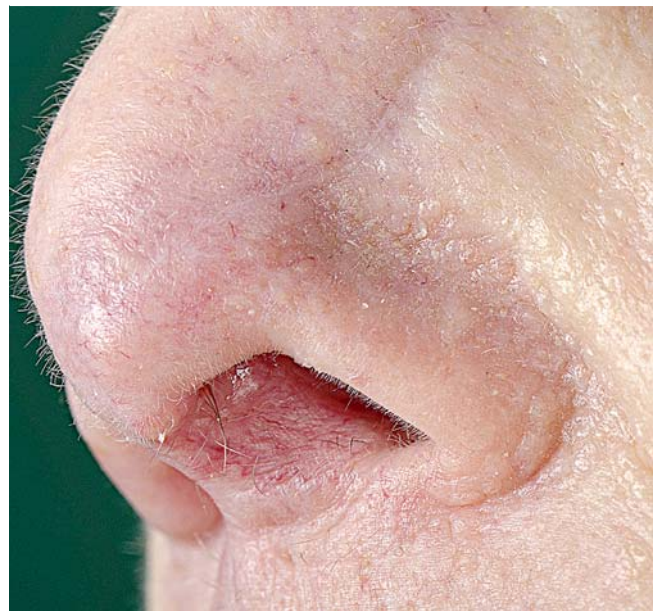Eine 60-jährige Patientin stellte sich nach vorangegangener ausgedehnter Operation eines vermeintlichen Basalzellkarzinoms zur Zweitmeinung in unserem Hautkrebszentrum vor (► **Abb. 1**). Bei ihr bestand am rechten Nasenflügel anamnestisch ein kleiner Knoten, der rezidivierend blutete und mittels Biopsie als Basalzellkarzinom gesichert wurde. Nach der Biopsie erfolgten in der HNO-Abteilung eines Krankenhauses der Regelversorgung die Erstexzision und insgesamt 6 Nachexzisionen, wobei die gesamte Nase, große Teile der rechten Wange und der Oberlippe entfernt wurden. Nach der sechsten Nachexzision kamen Zweifel am histologischen Befund, insbesondere an der R1-Situation auf und die Präparate wurden Herrn



► **Abb. 1** Klinisches Bild bei der Erstvorstellung nach erfolgter Resektion und plastischer Rekonstruktion.



► **Abb. 2** Multiple Papeln an der Stirn.



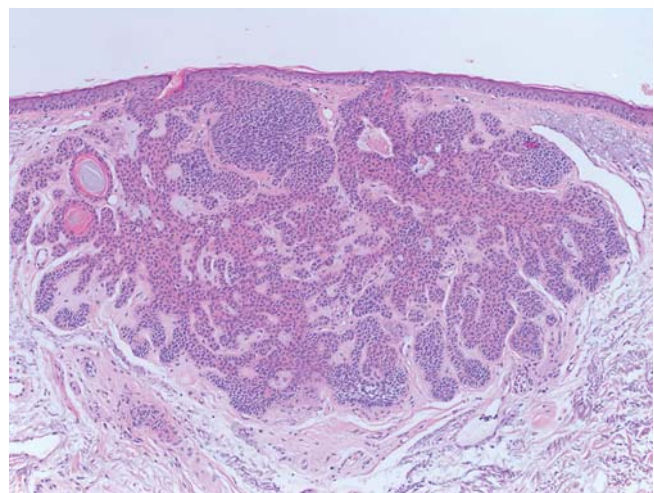
► **Abb. 3** Multiple Papeln in der Nasolabialfalte.

Dr. Rütten/Dermatopathologie Friedrichshafen zur Mitbegutachtung übersandt, der den Verdacht auf das Vorliegen eines basaloiden follikulären Hamartoms äußerte.

Im Zusammenhang mit dem klinischen Befund, der multiple, 1–2 mm große, hautfarbene Papeln zentrofazial und an der Stirn zeigte (► **Abb. 2** und ► **Abb. 3**), konnte klinisch die Diagnose eines basaloiden follikulären Hamartoms bestätigt werden. Histologisch imponierten die Hamartome wie Reststrukturen des bioptisch diagnostizierten Basalzellkarzinoms (► **Abb. 4**), was zu unnötigen Nachexzisionen führte.

Diskussion

Das basaloides follikuläre Hamartom wurde erstmals 1969 unter der Bezeichnung „generalisiertes Haarfollikelhamartom“ beschrieben [2]; 1985 benutzten Mehregan und Bake den Begriff „basaloides follikuläres Hamartom“ [3]. Fünf klinische Formen des basaloiden follikulären Hamartoms sind bisher beschrieben: 1. Solitäre oder multiple Papeln; 2. Lokalisierter Plaque mit Alopezie; 3. Lokalisierte lineäre oder unilaterale Papeln oder Plaques; 4. Generalisierter hereditär-dominanter Typ ohne weitere assoziierte Erkrankungen; 5. Generalisierte



► **Abb. 4** Histologisches Bild (HE-Färbung) aus dem Schnitttrand des Nachresektates.

Papeln mit Alopezie und Myasthenia gravis [4]. Die Entwicklung „echter“ Basalzellkarzinome aus den Hamartomen ist möglich [4]. Genetische Untersuchungen zeigen Mutationen im PTCH1-Gen [5]. Bei unserer Patientin bestanden keine weiteren assoziierten Erkrankungen, jedoch zeigt die Tochter der Patientin ähnliche klinische Veränderungen, was den Verdacht auf das Vorliegen einer hereditären Form des basaloiden follikulären Hamartoms nahelegt. Die genetischen Untersuchungen sind diesbezüglich jedoch noch nicht abgeschlossen.

Im Zusammenhang mit dem anamnestisch bestehenden rezidivierend blutenden Knoten am linken Nasenflügel ist die Umwandlung eines Hamartoms in ein Basalzellkarzinom an dieser Stelle denkbar. Die erfolgten Nachexzisionen zeigten dann jeweils Strukturen des Hamartoms, die fälschlicherweise als Reststrukturen des Basalzellkarzinoms interpretiert wurden, was zu ausgedehnten Nachexzisionen mit schwieriger Rekonstruktion des Defektes führte.

Anhand des Falles wird deutlich, wie wichtig es ist, nicht nur die Einzelläsion, sondern auch die Tumorumgebung zu betrachten. Der Operateur ist in diesem Fall eine wichtige Schnittstelle für den Pathologen, um die korrekte Diagnose stellen zu können. In Gebieten ohne ausreichende operative Versorgung von Hauttumoren durch Dermatologen/Dermatochirurgen erfolgt die Behandlung häufig durch MKG-Chirurgen oder HNO-Ärzte. Daher ist es wichtig, dass Nicht-Dermatologen, die an der operativen Versorgung dermatologischer Tumoren beteiligt sind, Kenntnis von diesem Krankheitsbild und weiteren Simulatoren

des Basalzellkarzinoms besitzen, um Patienten mit dieser seltenen Erkrankung vor unnötigen und entstellenden Operationen zu bewahren.

Interessenkonflikt

Die Autorinnen/ Autoren geben an, dass kein Interessenkonflikt besteht.

Literatur

- [1] Ponti G, Manfredini M, Pastorino L et al. PTCH1 Germline Mutations and the Basaloid Follicular Hamartoma Values in the Tumor Spectrum of Basal Cell Carcinoma Syndrome (NBCCS). *Anticancer Res* 2018; 38 : 471–476
- [2] Brown AC, Crouse RG, Winkelmann RK. Generalized hair-follicle hamartoma: associated with alopecia, amino-aciduria, and myasthenia gravis. *Arch Dermatol* 1969; 99 : 478–493
- [3] Mehregan AH, Baker S. Basaloid follicular hamartoma: three cases with localized and systematized unilateral lesions. *J Cutan Pathol* 1985; 12 : 55–65
- [4] Gumaste P, Ortiz AE, Patel A et al. Generalized basaloid follicular hamartoma syndrome: a case report and a review of the literature. *Am J Dermatopathol* 2015; 37 : e37–e40
- [5] Mills O, Thomas LB. Basaloid Follicular Hamartoma. *Archives of Pathology & Laboratory Medicine* 2010; 134: 1215–1219