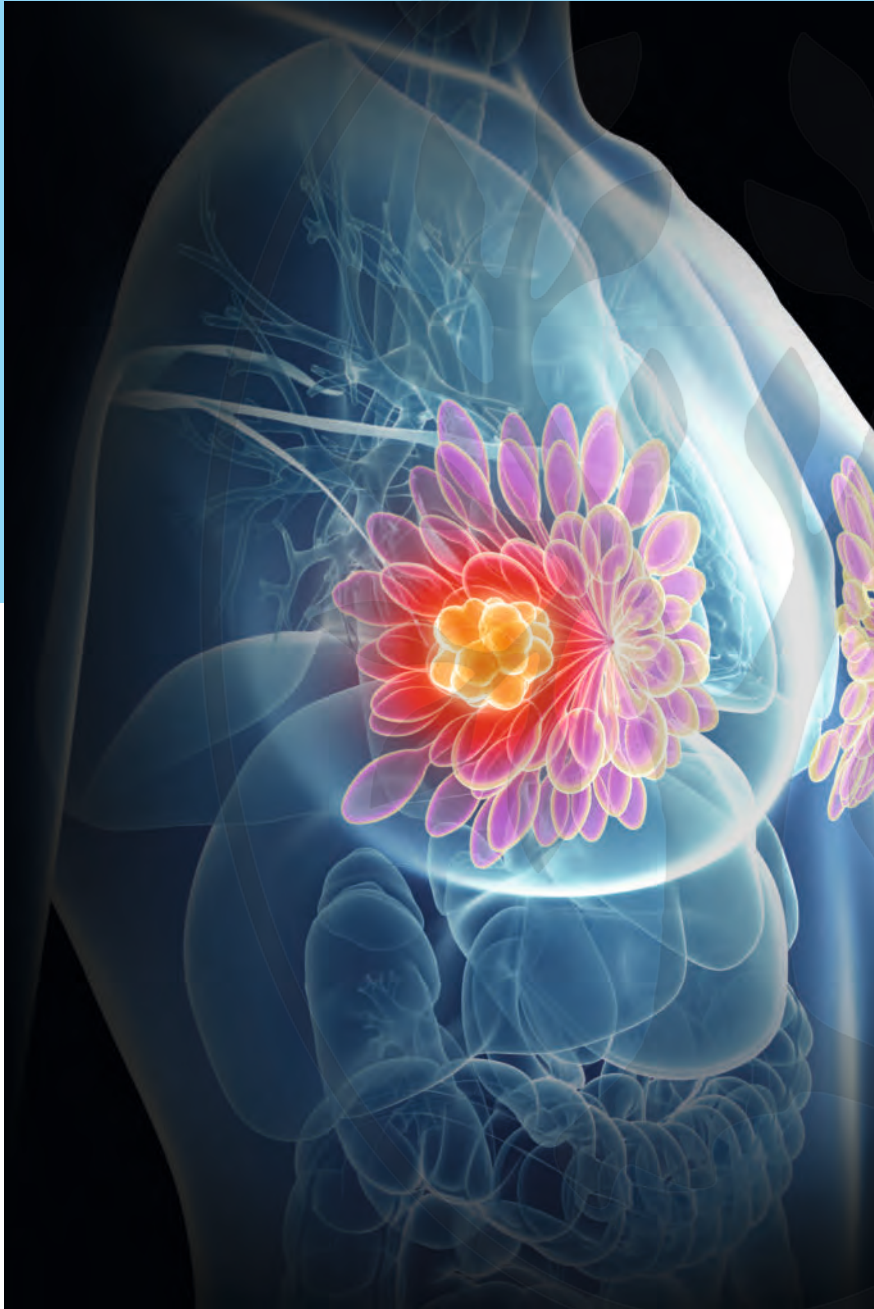


Praxis Report

Elektronischer Sonderdruck zur persönlichen Verwendung



**Diagnostik und
Therapie des
HER2-negativen
metastasierten
Mamma-
karzinoms 2020**
Empfehlungen für die
tägliche Routine

Dieses Dokument wurde zum persönlichen Gebrauch heruntergeladen. Vervielfältigung nur mit Zustimmung des Verlages.



Praxis Report

Diagnostik und Therapie des HER2-negativen metastasierten Mammakarzinoms 2020
Juni 2020
ISSN 1611-7891

Dieser Praxis Report ist der Zeitschrift Senologie beigelegt. Diese Ausgabe des Praxis Report entstand mit freundlicher Unterstützung der Roche Pharma AG, Grenzach-Wyhlen.

Diese Publikation erscheint außerhalb des Verantwortungsbereichs der Herausgeberschaft der Zeitschrift Senologie.

Autoren

Prof. Dr. Marc Thill
Klinik für Gynäkologie und Gynäkologische Onkologie
Agaplesion Markus Krankenhaus
Wilhelm-Epstein-Straße 4,
60431 Frankfurt am Main
E-Mail: marc.thill@t-online.de
brustzentrum@fdk.info

Prof. Dr. Achim Rody
UKSH Campus Lübeck, Klinik
für Frauenheilkunde und Geburtshilfe
Ratzeburger Allee 160, 23538 Lübeck
E-Mail: achim.rody@uksh.de

Prof. Dr. Hans-Heinrich Kreipe
Institut für Pathologie
Medizinische Hochschule Hannover
OE 5110
Carl-Neuberg-Str. 1, 30625 Hannover
E-Mail: Kreipe.Hans@mh-hannover.de

Prof. Dr. Christian Jackisch
Sana Klinikum Offenbach
Klinik für Gynäkologie und Geburtshilfe
Starkenburgring 66, 63069 Offenbach
E-Mail: Christian.Jackisch@sana.de

Für den Verlag

Joachim Ortleb, Lilian Seidt
E-Mail: Joachim.Ortleb@thieme.de

Redaktionelle Mitarbeit

Dr. Katrina Recker, Hamburg

Vertrieb

Malik Zighmi
E-Mail: Malik.Zighmi@thieme.de

Satz

Fotosatz Buck, Kumhausen
E-Mail: mail@fotosatzbuck.de

Titelbild

SciePro – stock.adobe.com

Verlag

Georg Thieme Verlag KG Stuttgart · New York
Rüdigerstr. 14, 70469 Stuttgart
Postfach 30 11 20, 70451 Stuttgart
Tel. 07 11 / 89 31-0, Fax 07 11 / 89 31-2 98
www.thieme.de

Druck

Grafisches Centrum Cuno GmbH & Co. KG,
Gewerbering West 27, 39240 Calbe (Saale)

Manuskripte

Alle Manuskripte sind direkt an den Verlag zu senden. Grundsätzlich werden nur solche Manuskripte angenommen, die frei von Rechten Dritter sind. Für unaufgefordert eingesandte Manuskripte wird keine Haftung übernommen. Mit der Annahme des Manuskripts erwirbt der Verlag für die Dauer der gesetzlichen Schutzfrist (§ 64 UrHG) die ausschließliche Befugnis zur Wahrnehmung der Verwertungsrechte im Sinne der §§ 15 ff. des Urheberrechtsgesetzes, insbesondere auch das Recht der Übersetzung, der Vervielfältigung durch Fotokopie oder ähnliche Verfahren und der EDV-mäßigen Verwertung.

Copyright

Der Report und alle in ihm enthaltenen einzelnen Beiträge und Abbildungen sind für die Dauer des Urheberrechts geschützt. Jede Verwertung außerhalb der Grenzen des Urheberrechtsgesetzes ist ohne Zustimmung des Verlags unzulässig und strafbar. Das gilt insbesondere für Vervielfältigungen, Übersetzungen, Mikroverfilmungen und Einspeicherung und Verarbeitung in elektronischen Systemen.

Fotokopien

Fotokopien für den persönlichen und sonstigen Gebrauch dürfen nur von einzelnen Beiträgen oder Teilen davon als Einzelkopien hergestellt werden. Die Aufnahme des Reports in Lesezirkel ist nicht gestattet.

Wichtiger Hinweis

Wie jede Wissenschaft ist die Medizin ständigen Entwicklungen unterworfen. Forschung und klinische Erfahrung erweitern unsere Erkenntnisse, insbesondere was Behandlung und medikamentöse Therapie anbelangt. Soweit in diesem Heft eine Dosierung oder eine Applikation erwähnt wird, darf der Leser zwar darauf vertrauen, dass Autoren, Herausgeber und Verlag große Sorgfalt darauf verwandt haben, dass diese Angabe dem Wissensstand bei Fertigstellung des Reports entspricht.

Für Angaben über Dosierungsanweisungen und Applikationsformen kann vom Verlag jedoch keine Gewähr übernommen werden. Jeder Benutzer ist angehalten, durch sorgfältige Prüfung der Beipackzettel der verwendeten Präparate und gegebenenfalls nach Konsultation eines Spezialisten festzustellen, ob die dort gegebene Empfehlung für Dosierungen oder die Beachtung von Kontraindikationen gegenüber der Angabe in diesem Report abweicht. Eine solche Prüfung ist besonders wichtig bei selten verwendeten Präparaten oder solchen, die neu auf den Markt gebracht wurden. Jede Dosierung oder Applikation erfolgt auf eigene Gefahr des Benutzers. Autoren und Verlag appellieren an jeden Benutzer, ihm etwa auffallende Ungenauigkeiten dem Verlag mitzuteilen.

Gebrauchsnamen

Die Wiedergabe von Gebrauchsnamen, Handelsnamen, Warenbezeichnungen und dgl. in diesem Report berechtigt nicht zu der Annahme, dass solche Namen ohne Weiteres von jedermann benutzt werden dürfen; oft handelt es sich um gesetzlich geschützte eingetragene Warenzeichen, auch wenn sie nicht als solche gekennzeichnet sind.

Praxis Report

2 Impressum
3 Editorial

4 **Diagnostik und Therapie des HER2-negativen metastasierten Mammakarzinoms 2020**
13 Literatur



Prof. Dr. Marc Thill,
Frankfurt am Main



Prof. Dr. Achim Rody,
Lübeck



Prof. Dr. Hans-Heinrich
Kreipe, Hannover



Prof. Dr. Christian
Jackisch, Offenbach

Editorial

Das Mammakarzinom wird aktuell in unterschiedliche tumorbiologische Subgruppen eingeteilt und ermöglicht somit eine prognoseorientierte Subtypen-assoziierte Behandlungsplanung. Diese Überlegungen gelten sowohl für das frühe als auch für das metastasierte Mammakarzinom. Es gilt molekulare Einzelparameter zu identifizieren, wie z. B. der Nachweis oder das Fehlen spezifischer Rezeptoren oder genetischer Veränderungen (Mutationen, Amplifikationen etc.), die prädiktiv im Hinblick auf die Effektivität spezifischer bereits zugelassener Medikamente (z. B. Fulvestrant bei Nachweis einer Estrogen-Receptor-1[ESR1]-Mutation) oder neuer Substanzen (z. B. Phosphoinositid-3-Kinase[PI3K]-Inhibitoren bei Nachweis einer Phosphatidylinositol-4,5-Bisphosphonate-3-Kinase Catalytic Subunit Alpha[PIK3CA]-Mutation) sind. In den USA ist die Zulassung einer neuen Substanz, die an den vorangehenden Nachweis eines entsprechenden prädiktiven Markers gebunden ist, mit dem Einsatz eines spezifischen, für diese Therapie validierten Tests verbunden (companion diagnostics).

Zu den neuen Therapiemöglichkeiten beim endokrinsensitiven Mammakarzinom gehören u. a. Cyclin-D-Kinase-4/6-(CDK4/6)-Inhibitoren. Für Patienten mit einer nachgewiesenen Mutation in einem der BRCA (BRCAst CAncer)-Gene kann die Behandlung mit einem Poly-ADP-Ribose-Polymerase-Inhibitor (PARP-Inhibitor) angeboten werden, dies sollte auch bei Luminal-B-Karzinomen im metastasierten Stadium bedacht werden. Auch hier ist eine genetische Testung angezeigt. Beim triple-negativen metastasierten Mammakarzinom steht mit dem programmed cell death ligand 1-(PD-L1)-Inhibitor Atezolizumab bei Expression von PD-L1 auf den tumorinfiltrierenden Immunzellen (IC) auf $\geq 1\%$ der Tumorfläche ein Checkpoint-Inhibitor in Kombination mit einer Chemotherapie zur Verfügung.

Diagnostik und Therapie des HER2-negativen metastasierten Mammakarzinoms 2020

Empfehlungen für die tägliche Routine

Herausgeber: Prof. Dr. Marc Thill¹
 Prof. Dr. Achim Rody²
 Prof. Dr. Hans-Heinrich Kreipe³
 Prof. Dr. Christian Jackisch⁴

Institut:

- ¹ Klinik für Gynäkologie und Gynäkologische Onkologie
 Agaplesion Markus Krankenhaus
 Wilhelm-Epstein-Straße 4, 60431 Frankfurt am Main
- ² UKSH Campus Lübeck, Klinik für Frauenheilkunde und
 Geburtshilfe
 Ratzeburger Allee 160, 23538 Lübeck
- ³ Institut für Pathologie, Medizinische Hochschule Hannover
 OE 5110, Carl-Neuberg-Str. 1, 30625 Hannover
- ⁴ Sana Klinikum Offenbach, Klinik für Gynäkologie und
 Geburtshilfe
 Starckenburgring 66, 63069 Offenbach

ZUSAMMENFASSUNG

Durch die Verbesserung und Erweiterung der personalisierten Medizin verändert sich auch das Therapiemanagement des metastasierten HER2-negativen Mammakarzinoms. Durch die Einbeziehung molekularer Informationen in die Therapieentscheidung sind die Behandlungskonzepte komplexer aber auch effektiver geworden. Bei Vorliegen einer Keimbahnmutation in einem der BRCA-Gene kann beispielsweise die Behandlung mit einem PARP-Inhibitor angeboten werden und beim mTNBC steht mit Atezolizumab bei PD-L1 Expression der tumorinfiltrierenden Immunzellen (IC) auf $\geq 1\%$ der Tumorfläche ein Checkpoint-Inhibitor für eine zielgerichtete Therapie zur Verfügung. Die interdisziplinäre Zusammenarbeit zwischen Therapeut und Pathologen gewinnt in diesem Zusammenhang immer mehr an Bedeutung. Auch zukünftig wird mit der Entwicklung molekularer Marker und zielgerichteter Therapien Patienten eine immer individuellere Therapie zur Verfügung stehen.

Für die Integration dieser neuen Therapiemöglichkeiten ist ein umfangreiches analytisches Programm und eine Planung der prognoseorientierten Anwendung der neuen Behandlungsmöglichkeiten frühzeitig erforderlich. Zur Erleichterung der täglichen Routine haben wir versucht einen Algorithmus zu erarbeiten. Dabei sollen die wissenschaftlichen Daten in einen klinischen Kontext gestellt werden, um einen patientenbezogenen Einsatz der zahlreichen, neu zugelassenen Medikamente sinnvoll in der klinischen Alltagsroutine zu ermöglichen. Schwerpunkt dieser Übersicht stellt das metastasierte, für den humanen epidermalen Wachstumsfaktor (human epidermal growth factor) 2 (HER2) negative Mammakarzinom dar.

Fokus HER2-negatives metastasiertes Mammakarzinom

Trotz effektiver Therapieoptionen in der adjuvanten Behandlung treten bei etwa 20% der Mammakarzinompatienten Fernmetastasen auf (mBC) [1]. Mit einer 5-Jahres-Überlebensrate von ca. 27% [2, 3] und einem medianen Überleben von 24–30 Monaten [4–6] ist die Prognose im metastasierten Stadium weiterhin wenig befriedigend.

In der heterogenen Gruppe des metastasierten Mammakarzinoms sind ca. 75% der Karzinome Hormon-

rezeptor-positiv (HR+). Mehr als 70% der Karzinome sind HER2-negativ (HER2-) [2, 7].

Von den sekundär metastasierten Patienten sollten die primär oder de novo metastasierten Patienten unterschieden werden, da es sich hier um 2 Entitäten mit unterschiedlicher Prognose handelt. Das mediane Gesamtüberleben (OS) liegt bei einem de novo vs. einem sekundär metastasierten Patienten mit einem metastasenfrem Intervall von <24 Monaten bei 29,4 vs. 9,1 Monate [8].

Therapierelevante Subgruppen HR+/HER2-

Die Gruppe HR+/HER2- hat mit ungefähr 70% den prozentual größten Anteil am Kollektiv des mBC und weist ein medianes Überleben nach Diagnose einer Fernmetastasierung von 24,8 Monaten auf [9–11]. Lange Zeit galt die Blockierung des Östrogenrezeptors (ER) durch den selektiven Östrogenrezeptor-Modulator (SERM) Tamoxifen als Therapie der Wahl. Durch die Einführung der Aromataseinhibitoren und die damit verbundene Blockierung der Östrogensynthese im Fettgewebe und durch die Einführung von Fulvestrant als hochpotenten Östrogenrezeptor-Downregulator ergaben sich weitere effektive Therapieoptionen.

In den letzten Jahren hat sich jedoch die Kombinationstherapie aus einer anti-hormonellen mit einer weiteren zielgerichteten Substanz als wesentlich wirksamer in der Behandlung des mBC herausgestellt. Neue Substanzen hemmen das Protein mammalian Target of Rapamycin (mTOR) oder die CDK4/6 [12–17]. Die im klinischen Alltag gängige Unterscheidung der beiden Subtypen Luminal A und B spielt jedoch für die Auswahl des Therapieansatzes keine relevante Rolle. Mechanismen der endokrinen Resistenz, wie z. B. die zumeist unter Aromataseinhibitortherapie sekundär erworbene autostimulatorische Mutation des Östrogenrezeptorgens ESR1, werden zunehmend bekannt und reagieren im Fall der ESR1-Mutation auf CDK4/6-Inhibitoren.

Triple-negativ

Der triple-negative Subtyp (TNBC), der durch die fehlende Expression von ER, PgR (Progesteronrezeptor) und HER2 charakterisiert ist, liegt bei etwa 15 % der Patienten vor und stellt eine heterogene Gruppe dar

[18]. Aktuell werden 4 Untergruppen unterschieden, die zurzeit jedoch noch keine klinische Relevanz in der täglichen Praxis haben [19]. Man unterscheidet basallike 1 (BL1), basal-like 2 (BL2), mesenchymal (M) und luminal androgen receptor (LAR) Subtypen, wobei der BL1-Typ wahrscheinlich am meisten von einer adjuvanten Standardchemotherapie profitiert.

Viel relevanter für die Therapie des mBC sind Untergruppen, die hinsichtlich ihrer Therapieoptionen gebildet werden können, wie z. B. die Gruppe mit positivem BRCA-Status. So liegt in der Gruppe des metastasierten TNBC (mTNBC) eine BRCA-Keimbahnmutation in etwa 10–20 % vor [20–22]. In einer aktuellen Analyse des prospektiven, deutschlandweiten Forschungsnetzwerks PRAEGNANT zur therapeutischen Versorgungsrealität von Patienten mit mBC wiesen von 1462 genotypisierten Patienten 8,4 % eine Mutation in einem der untersuchten Gene auf [23, 24]. Keimbahn-BRCA1/2-Mutationen (gBRCA-mt) fanden sich am häufigsten bei Patienten mit mTNBC (9,5 %),

► **Tab. 1** Molekulare Testverfahren zur Therapieentscheidung beim mBC.

Testverfahren	Kommentar
Hormonrezeptor-Expression	<ul style="list-style-type: none"> • bei einer niedrigen Östrogenrezeptor-Positivität von 1–9 % der Zellen ist die Tumorbilologie ähnlich der eines triple-negativen Mammakarzinoms [31]
HER2-Status	<ul style="list-style-type: none"> • mit Immunhistochemie ± in-situ-Hybridisierung am Metastasengewebe zu testen; bei lobulären Mammakarzinomen evtl. aktivierende Punktmutation im HER2-Gen durch Sequenzierung detektieren
Keimbahnmutation von BRCA1/2	<ul style="list-style-type: none"> • präferiertes Vorgehen bei Patienten, die die Kriterien des Konsortiums für familiären Brust- und Eierstockkrebs zur Testung auf eine BRCA1/2-Keimbahnmutation erfüllen, Keimbahnstestung; anderenfalls: <ul style="list-style-type: none"> – primärer BRCA1/2-Mutationsnachweis im Tumorgewebe in Einzelfällen möglich; bei der Auftragserteilung muss hervorgehen, dass es sich um eine prädiktive Testung für den Einsatz eines Therapeutikums handelt – bei positivem Befund: BRCA1/2-Keimbahnstestung und Angebot der Beratung innerhalb des Konsortiums für familiären Brust- und Eierstockkrebs • bei allen anderen Patienten unmittelbare genetische Beratung und Testung
PD-L1 auf IC bei mTNBC	<ul style="list-style-type: none"> • immunhistochemischer Studienantikörper (Impassion130) ist der Ventana SP142 (Level of Evidence (LoE) 1); alle anderen validierten PD-L1 Assays (z. B. Ventana SP263, Dako 22C3) haben einen niedrigeren LoE; eine Teilnahme an Ringversuchen sollte erfolgen <ul style="list-style-type: none"> – für die Bestimmung der PD-L1 IC-Positivität zählt ausschließlich die PD-L1 Expression auf IC – Cut-off für PD-L1 IC-Positivität: Immunzellen, die PD-L1 exprimieren, bedecken mind. 1 % der Tumorfläche
Neurotrophe-Tyrosin-Rezeptor-Kinase-(NTRK)-Genfusionen	<ul style="list-style-type: none"> • Testung mittels Immunhistologie und Fluoreszenz-in-situ-Hybridisierung (FISH) • zur beweisenden Absicherung Reverse-Transkriptase-Polymerase-Kettenreaktion (RT-PCR)-basierte Testsysteme oder Next Generation Sequencing (NGS) • NTRK-Genfusionen sind beim Mammakarzinom selten (ca. 1 : 5000), aber beim sekretorischen Mammakarzinom in über 90 % nachweisbar [32]
PIK3CA-Mutation	<ul style="list-style-type: none"> • Testung an Metastasengewebe oder Analyse von Blutprobe (Liquid Biopsy) • Vorteil der Liquid Biopsy: Testung einfach, kein Stichprobenfehler bei synchronen positiven und negativen heterogenen Metastasen, aber bis zu 30 % „Non-shedder“ [33, 34]
ESR1-Mutation	<ul style="list-style-type: none"> • Analyse von Paraffingewebe mittels RT-qPCR-Methode (Reverse Transkription-quantitative-Echtzeit-Polymerase-Kettenreaktion)
HER2-Mutation	<ul style="list-style-type: none"> • Analyse von Paraffinmaterial mittels PCR-Technik oder Liquid Biopsy
Mikrosatelliten-instabilität (MSI)	<ul style="list-style-type: none"> • Immunhistochemie zur Frage des Ausfalls von DNA Mismatch-Reparaturenzymen (MLH1, PMS2, MSH2, MSH6); bei Ausfall: PCR von empfohlenen STR (Short-Tandem-Repeats)-Marker zum Nachweis von MSI

EXPERTENEMPFEHLUNG FÜR DIE PRAXIS (1)**Therapierelevante Testungen beim mBC**

Eine Biopsie zur Gewinnung von Metastasengewebe sollte erfolgen zur:

- Klärung der Dignität und Ausschluss eines Zweitmalignoms
- Bestimmung von Expressionsveränderungen der Hormon- und HER2-Rezeptoren
 - soweit möglich mehrfache Biopsie im Verlauf der Erkrankung, z. B. bei Neuauftreten von Metastasen in einem anderen Organ, mind. jedoch 1-mal

gefolgt von Patienten mit Luminal B- (4,7 %) und Luminal A-Tumoren (4,4 %) [23]. Bei zentralnervöser (ZNS) und viszeraler Metastasierung ließen sich die höchsten BRCA1/2-Mutationsraten nachweisen [23].

Eine andere Subgruppe mit Therapierelevanz ist die Gruppe der PD-L1 IC-positiven Patienten, die erfolgreich mit dem PD-L1 Checkpoint-Inhibitor Atezolizumab in der Erstlinie behandelt werden können [25].

Therapierelevante Testungen beim mBC

Die Metastasenbiopsie ist die Voraussetzung, um molekulare Veränderungen im Vergleich zum Primärtumor zu erkennen und für die Behandlung zu berücksichtigen [26–28]. In einer aktuellen Metaanalyse aus 39 Studien mit 5521 Fällen lag die gepoolte Diskordanzrate für den ER bei 19,3 % (95 % Konfidenzintervall (KI): 15,8–23,4 %), bei 30,9 % (95 %-KI: 26,6–35,6 %) für den PgR und bei 10,3 % (95 %-KI: 7,8–13,6 %) für den HER2-Rezeptor [29] (► **Tab. 1**). Der Biomarkerswitch zwischen Primarius und Metastase gilt nicht unbedingt für Alle. So konnte z. B. in kleineren retrospektiven Analysen gezeigt werden, dass PD-L1 auf dem

FAKTOREN ZUR BEURTEILUNG DER KLINISCHEN RELEVANZ (BEHANDLUNGSDRUCK)

- Wünsche und Erwartungen des Patienten
- Ansprechen auf Vortherapien
- Symptomatik
- Allgemeinzustand (ECOG)
- Lebensqualität
- Aggressivität der Erkrankung
- Metastasenlokalisierung, Organfunktionseinschränkung
- Krankheitsfreies Intervall
- Alter des Patienten
- Tumorbiologie

Primarius und der Metastase recht stabil exprimiert wird, sodass die Untersuchung des Primärtumors bei nicht verfügbarem Metastasengewebe hinreichend für eine Therapieindikation mit Atezolizumab ist [30].

Überblick Therapiestrategien**HR+/HER2– (► Abb. 1a)**

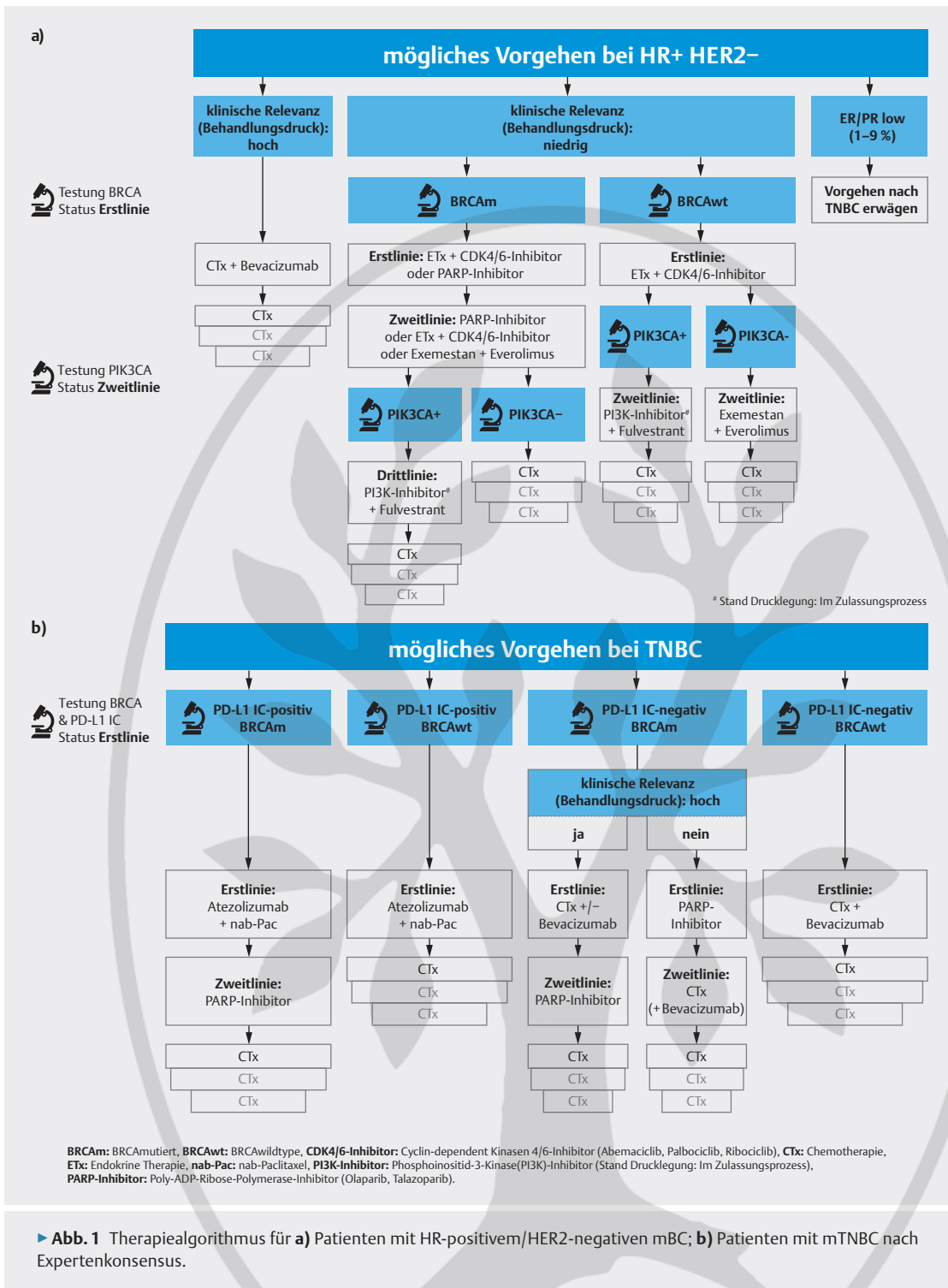
Besteht aufgrund eines positiven Hormonrezeptorstatus die Möglichkeit zur anti-hormonellen Therapie sollte diese in der Erstlinie, wenn möglich auch in der Zweitlinie und weiteren Therapielinien, gegenüber einer Chemotherapie favorisiert werden. Retrospektive Daten legen sogar nahe, dass der frühzeitige Einsatz einer Chemotherapie mit einem signifikant schlechteren progressionsfreien Überleben (PFS) und OS verbunden ist [35]. Entscheidend für die Auswahl der Therapie und die Frage nach Indikation einer Chemotherapie ist neben der Bestimmung molekularer Parameter, die Art und Anzahl der Vortherapien, der Performance Status, der Wunsch der Patienten, v. a. aber die daraus resultierende klinische Relevanz (Behandlungsdruck) des Patienten, die sich aus Anzahl und Intensität der Symptome definiert. So ist ein stark symptomatischer Patient oder ein drohender Organfunktionsausfall eine Indikation für eine Chemo- und gegen eine antihormonelle Therapie (weitere zu berücksichtigende Faktoren ► **Textbox: Faktoren zur Beurteilung der klinischen Relevanz (Behandlungsdruck)**). Eine symptomorientierte Schmerztherapie sollte immer im Vordergrund stehen.

Im Folgenden soll auf unterschiedliche Patientengruppen und die an sie adjustierten Therapiestrategien eingegangen werden:

1. Oligosymptomatischer Patient ohne drohenden Organfunktionsausfall**BRCA-Mutation**

Die aktuellen AGO-Therapieempfehlungen der Kommission Mamma sowie die der S3-Leitlinie sehen bei HR+/HER2– mBC die anti-endokrine Therapie als Therapieoption der Wahl für die Erstlinie [27, 28]. Dabei wird der endokrin-basierten Therapie mit einem CDK4/6-Inhibitor (Palbociclib, Ribociclib, Abemaciclib) der Vorzug gegeben.

Liegt eine Keimbahn-Mutation für BRCA vor, so wäre ein PARP-Inhibitor eine Therapieoption. Aktuell sind von den insges. 5 bekannten PARP-Inhibitoren Niraparib, Olaparib, Rucaparib, Talazoparib und Veliparib nur Olaparib und Talazoparib zugelassen. Beide Substanzen sind als Monotherapie ab der Erstlinie beim HR+/HER2–

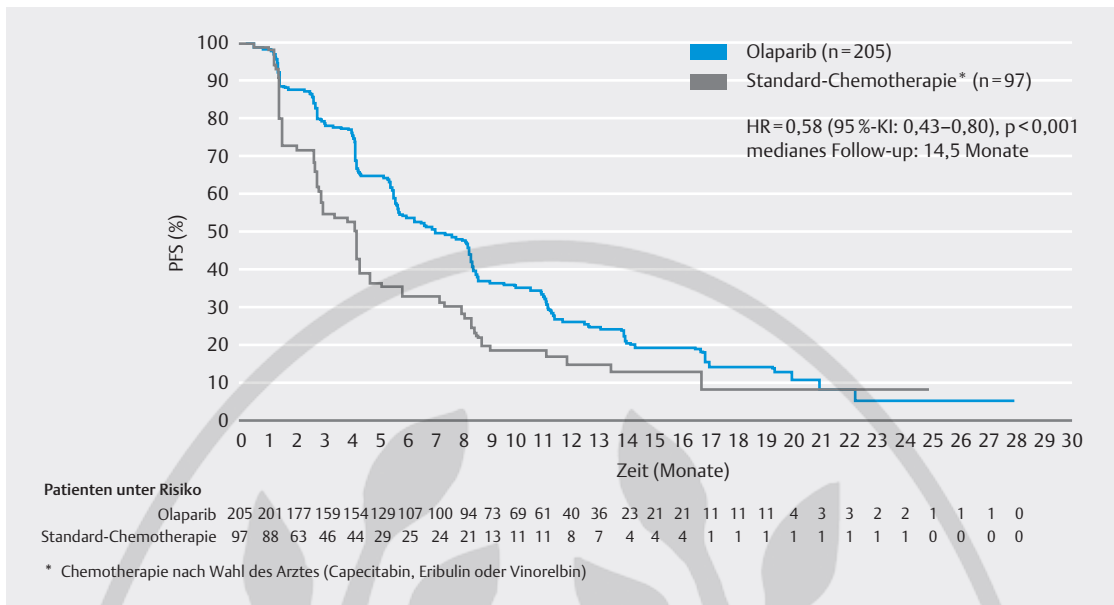


► **Abb. 1** Therapiealgorithmus für **a)** Patienten mit HR-positivem/HER2-negativen mBC; **b)** Patienten mit mTNBC nach Expertenkonsensus.

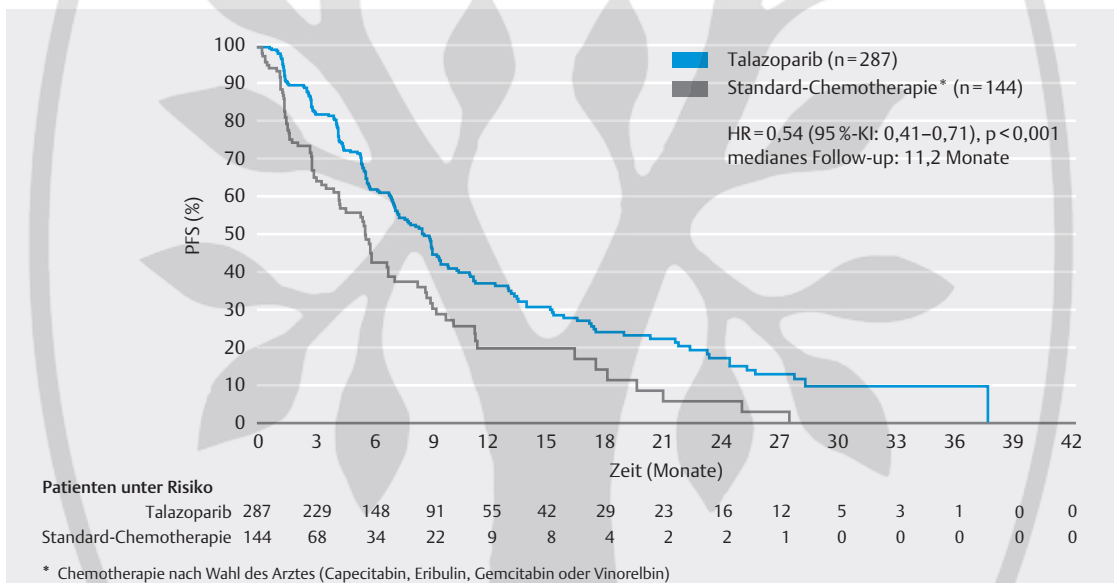
und HR-/HER2- BRCA 1/2-mutierten lokal fortgeschrittenen oder mBC einsetzbar [36, 37].

Die Studien, die zur Zulassung geführt haben, waren für Olaparib die OlympiAD- und für Talazoparib die EMBRACA-Studie. In beiden Studien wurde der PARP-Inhibitor als Monotherapie mit einer Monochemo-

therapie nach Wahl des Therapeuten verglichen. In der OlympiAD-Studie wurden 302 Patienten in einer 2:1 Randomisierung auf Olaparib vs. Monochemotherapie verteilt. Die Patienten durften max. 2 Chemotherapien und mussten mind. eine anti-endokrine Therapie in der metastasierten Situation erhalten haben. Der Einsatz von Olaparib führte nach einem



► **Abb. 2** OlympiAD-Studie: Kaplan Meier-Kurve für das progressionsfreie Überleben (PFS) unter Olaparib vs. Monochemotherapie nach Wahl des Therapeuten [38].



► **Abb. 3** EMBRACA-Studie: Kaplan Meier-Kurve für das progressionsfreie Überleben (PFS) unter Talazoparib vs. Monochemotherapie nach Wahl des Therapeuten [39].

medianen Follow-up von 14,5 Monaten zu einer Verlängerung des medianen PFS (7 vs. 4,2 Monate; HR = 0,58; 95 %-KI: 0,43–0,80; $p < 0,001$) von 2,8 Monaten und zeigte damit eine signifikante Verbesserung des PFS (► **Abb. 2**) [38]. In der EMBRACA-Studie, in der 431 Patienten mit einem medianen Follow-up von 11,2 Monaten ebenfalls 2 : 1 zu Talazoparib und Monochemotherapie nach Wahl des Therapeuten randomisiert wurden, konnten, bei ähnlichem Kollektiv,

vergleichbare Ergebnisse gezeigt werden. Talazoparib verbesserte das PFS dabei um 3 Monate (8,6 vs. 5,6 Monate; HR = 0,54; 95 %-KI: 0,41–0,71; $p < 0,001$) [39] (► **Abb. 3**). In beiden Studien lag der Anteil der triple-negativen vs. der HR+ Patienten bei jeweils etwa 50%. Mittlerweile liegt die finale Gesamtüberlebensanalyse der OlympiAD-Studie vor. Wenn auch die Fallzahl niedrig ist (59 vs. 28 Patienten), so zeigt sich bei einem medianen Follow-up von 25,3 respektive 26,3 Monaten in

der Gruppe der in der metastasierten Situation nicht vortherapierten Patienten (Erstlinie) ein Gesamtüberlebensvorteil von 7,9 Monaten (medianes OS 22,6 vs. 14,7 Monate; HR = 0,51; 95 %-KI: 0,29–0,90; $p = 0,02$) [40].

Bei Vorliegen einer PIK3CA-Mutation kann nach Zulassung des PI3K-Inhibitors Alpelisib (erwartet im Laufe dieses Jahres) eine endokrin-basierte Therapie in Kombination mit Fulvestrant erwogen werden. Die Ergebnisse der SOLAR-1-Studie, in welcher 572 Patienten, 341 davon mit einer PIK3CA-Mutation, in der Erstlinie zu Alpelisib in Kombination mit Fulvestrant vs. Fulvestrant alleine randomisiert wurden, zeigten nach einem medianen Follow-up von 20 Monaten eine signifikante Verbesserung des PFS für die Kombination aus Alpelisib und Fulvestrant von 5,3 Monaten (11 vs. 5,7 Monate; HR = 0,65; 95 %-KI: 0,5–0,85; $p < 0,001$) [41]. Da in der Studie bei nur 5–6 % der Patienten eine Vorbehandlung mit einem CDK4/6-Inhibitor durchgeführt wurde, ist die Datenlage, was die Therapie nach CDK4/6-Inhibition angeht, nur spärlich [41]. Die BYlieve-Studie untersucht jedoch aktuell diese Fragestellung.

Bei einem PIK3CA-Wildtyp bietet sich eine endokrine Therapie in Kombination mit dem mTOR-Inhibitor Everolimus an. Aktuelle Daten aus der Versorgungsforschung sprechen dafür, dass die Wirkung von Everolimus von CDK4/6-Inhibition unbeeinflusst bleibt [42].

2. Stark symptomatische Patientin und/oder drohender Organfunktionsausfall

Nach Ausschöpfung der endokrin-basierten Therapie oder bei Nichtansprechen auf die endokrine Therapie kann die Indikation für eine Chemotherapie gegeben sein [27, 28]. Hier sollte stets die Indikation zu einer Monotherapie geprüft werden. Chemotherapeutika der Wahl sind je nach Vorbehandlung Taxane oder Anthra-

EXPERTENEMPFEHLUNG FÜR DIE PRAXIS (2)

Überblick Therapiestrategien HR+/HER2-

- Für die endokrin-basierte Therapie wird die endokrine Therapie generell in Kombination mit einem CDK4/6-Inhibitor empfohlen (insbes. 3 Studien mit OS-Vorteil (MONALEESA-3 [43], MONALEESA-7 [44], MONARCH 2 [45]), sofern keine Kontraindikationen bestehen.
- Die Wirkung eines CDK4/6-Inhibitors ist unabhängig vom Menopausenstatus.
- Die CDK4/6-Inhibitoren Palbociclib und Ribociclib unterscheiden sich hinsichtlich ihres Nebenwirkungsprofils von Abemaciclib. Dies sollte bei der Substanzwahl beachtet werden.
- Es sollten bevorzugt zielgerichtete Therapieoptionen (PARP-Inhibitoren bzw. zukünftig PI3K-Inhibitoren) ausgeschöpft werden.

zykline [27, 28]. Weitere Alternativen sind Capecitabin, Vinorelbin, Eribulin oder metronomische Therapien. Die Chemotherapie kann in Kombination mit einer weiteren Chemotherapie oder in Kombination mit dem Antikörper Bevacizumab erfolgen [27, 28]. Bevacizumab verlängert dabei gegenüber einer alleinigen Chemotherapie das PFS und die Ansprechrate [46].

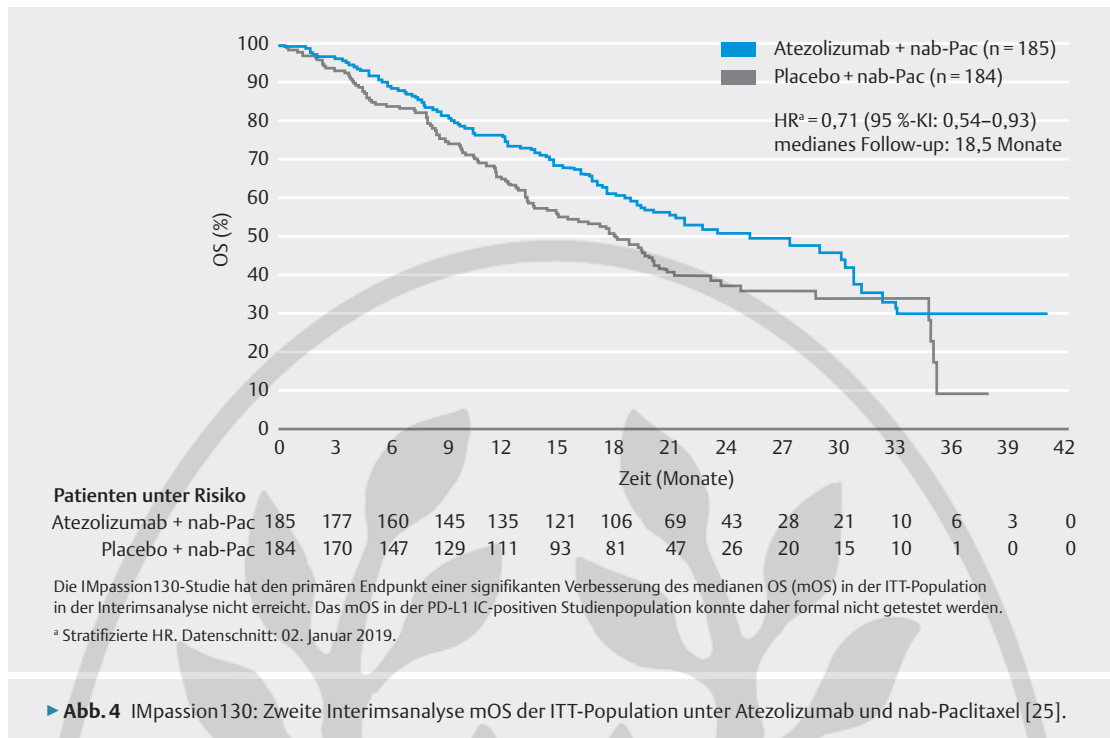
Metastasiertes TNBC (► Abb. 1b)

Seit August 2019 hat sich der therapeutische Spielraum durch die Einführung der Immuncheckpoint-Inhibitoren für diesen Subtyp erweitert. Durch die Zulassung des PD-L1 Inhibitors Atezolizumab in Kombination mit nab-Paclitaxel in der Erstlinie des PD-L1 IC-positiven (PD-L1 Expression auf den tumorinfiltrierenden IC auf ≥ 1 % der Tumorfläche) mTNBC steht eine weitere sehr effektive Kombination zur Verfügung [25, 47].

EXPERTENEMPFEHLUNG FÜR DIE PRAXIS (3)

Stark symptomatische Patientin und/oder drohender Organfunktionsausfall (HR+/HER2-)

- Bei Nichtansprechen auf die endokrine Therapie (primäre endokrine Resistenz; Ansprechen/Krankheitsstabilisierung < 6 Monate) und klinischer Relevanz: Entweder Monochemotherapie plus Bevacizumab oder Polychemotherapie.
- Mit einer Monochemotherapie in Kombination mit Bevacizumab werden vergleichbare objektive Ansprechraten (ORR) wie mit einer Polychemotherapie erreicht, jedoch bei günstigerem Nebenwirkungsprofil.
- Bei guter Verträglichkeit sollte Bevacizumab bis zum Progress weitergegeben werden.
- Eine Änderung sollte nur vorgenommen werden:
 - bei Progress der Erkrankung,
 - bei nicht tolerabler Toxizität,
 - bei nicht tolerablen Einschränkungen der Lebensqualität.
- Sollte die Kombination aus Monochemotherapie plus Bevacizumab aufgrund von Kontraindikationen für Bevacizumab (z. B. unkontrollierte arterielle Hypertonie, thromboembolische Anamnese, Niereninsuffizienz) nicht möglich sein, ist eine Polychemotherapie indiziert.



EXPERTENEMPFEHLUNG FÜR DIE PRAXIS (4)

PD-L1 IC-positives mTNBC

- PD-L1 IC-Testung in der klinischen Routine:
 - Der PD-L1 IC-Status ist beim mTNBC ein herausragender prädiktiver Marker, da er Patienten selektiert, die durch die zusätzliche Gabe von Atezolizumab einen Überlebensvorteil haben.
 - Die PD-L1 IC-Testung sollte bei Auftreten von Metastasen erfolgen, da sie derzeit beim frühen Mammakarzinom keine therapeutische Konsequenz hat.
 - Präferiert getestet werden sollte am Primärtumor (nicht an den Metastasen), da sich dieser belastbarer auswerten lässt; zudem ist i. d. R. beim Primärtumor auch mehr Material vorhanden.
 - Die für eine Atezolizumab prädiktive Testung besteht in einem immunhistochemischen Nachweis PD-L1 exprimierender leukozytärer Infiltratzellen (IC-Score) im Tumor (mind. $\geq 1\%$ der Tumorfläche). In der Zulassungsstudie IMpassion130 wurde der monoklonale Antikörper SP142 zum immunhistochemischen Nachweis benutzt (Ventana SP142 IHC-Assay) (LoE 1). Es gibt andere validierte PD-L1 Assays, die retrospektiv analysiert wurden (LoE 2). Ist ein Assay jedoch innerhalb eines Ringversuches validiert, so kann er auch verwendet werden.
 - Für die Bestimmung der PD-L1 Positivität zählt ausschließlich die PD-L1 Expression auf IC; der cut-off für PD-L1 IC-Positivität liegt bei einem Anteil von PD-L1 positiven Immunzellen auf mind. 1% der Tumorfläche.
 - Für die Durchführung einer prädiktiven PD-L1 Untersuchung beim Mammakarzinom sollte die Teilnahme an Trainingsmaßnahmen Voraussetzung sein (auch AGO-Forderung [13]), damit die Mamma-spezifischen Bewertungsregeln, die sich von denen anderer Karzinome unterscheiden, fachgerecht angewandt werden [13].
 - Im 4. Quartal 2019 wurde über QuIP ein 1. Ringversuch zur Validierung von Färbung und Auswertung angeboten (https://quip.eu/de_DE/zerpa/trials/), in dem die teilnehmenden Institute ihre Assays validieren konnten. Weitere werden in diesem Jahr folgen.
 - Bei Patienten mit einem PD-L1 IC-positiven mTNBC sollte als Erstlinientherapie unabhängig vom Behandlungsdruck Atezolizumab + nab-Paclitaxel gegeben werden.
 - Zu beachten sind, wie bei allen Checkpoint-Inhibitoren, immunvermittelte Nebenwirkungen (irAE; immune-related adverse events), die auch nach Beendigung der Immuntherapie auftreten können, siehe dazu auch das Supportivkapitel der AGO-Therapieempfehlungen [49–51] (► **Textbox: Monitoring unter Therapie mit Checkpoint-Inhibitoren**).

MONITORING UNTER THERAPIE MIT CHECKPOINT-INHIBITOREN [49–51]

- exakte Medikamentenanamnese
- Immunvermittelte Nebenwirkungen (IrAE) sollten möglichst frühzeitig erkannt und behandelt werden.
- Umfassende Aufklärung der Patienten über potenzielle Symptome, insbes. über die Möglichkeit eines verzögerten Auftretens:
 - Allgemein treten irAE innerhalb von Wochen bis 3 Monaten nach Beginn der Therapie mit Checkpoint-Inhibitoren auf, u. U. aber auch erst 1 Jahr nach Beendigung der Behandlung.
 - Das Nebenwirkungsspektrum ist aufgrund umfangreicher Studiendaten mittlerweile gut bekannt; zu den häufigsten irAE unter Checkpoint-Inhibitoren gehören:
 - Fatigue
 - Hautsymptome (Exanthem, Juckreiz, Vitiligo)
 - Funktionsstörungen der Schilddrüse
 - immunvermittelte Hepatitis
 - seltener: gastrointestinale Probleme (v. a. Diarrhöen), Pneumonitis etc.
- Grundsätzlich gilt: Bis zum sicheren Ausschluss anderer Ursachen muss das Auftreten einer Symptomatik unter bzw. nach Behandlung mit Checkpoint-Inhibitoren als potenziell immunvermittelt angesehen und entsprechend abgeklärt werden.
- Beim Monitoring essenziell wichtig: Anamnese und umfassende körperliche Untersuchung, zudem
 - vor Therapie:
 - Schilddrüsen-Sonografie, Blutdruck, EKG, Echokardiografie
 - Hepatitis-Serologie (HbsAG, Anti Hbc, Hep C-Antikörper)
 - Diff.-Blutbild, Elektrolyte, ALT, AST, CGT, LDH, Bilirubin, Amylase, Lipase, Glukose, Kreatinin, Harnstoff, TSH, fT3, fT4, Kortisol (morgens); ACTH
 - alle 4 Wochen:
 - Blutdruck, Diff.-Blutbild, proBNP, Troponin, CK, Elektrolyte, Kortisol, TSH, fT3, fT4, Leberwerte
 - alle 3 Monate: EKG, Echokardiografie, Glukose
- Bei Vorgehen entsprechend internationaler Leitlinien sind die irAE i. d. R. gut beherrschbar (siehe ASCO- und ESMO-Leitlinien zum Management immunvermittelter Nebenwirkungen [50, 51]).

Auch die Zulassung der bereits oben erwähnten PARP-Inhibitoren Olaparib und Talazoparib hat zu einer Erweiterung unseres Therapieportfolios geführt [36, 37].

PD-L1 IC-positives mTNBC

Immuncheckpoint-Inhibitoren sind in der Lage, die Tumorabwehr zu aktivieren, da sie die hemmende Interaktion zwischen Antigen-präsentierenden Zellen und T-Lymphozyten an den sog. Checkpoints aufhebt. Zu den Checkpoints gehören u. a. PD-L1 und PD-1 (programmed death-1). Checkpoint-Inhibitoren werden bereits bei einer ganzen Reihe an Tumorentitäten erfolgreich eingesetzt. Beim Mammakarzinom allerdings war lange keine Studie derart erfolgreich, dass daraus eine Zulassung resultierte. In der zur Zulassung führenden IMpassion130-Studie, einer doppelblinden Phase-III-Studie, die in der Erstlinie bei 902 metastasierten triple-negativen Patienten nab-Paclitaxel in Kombination mit Atezolizumab vs. nab-Paclitaxel mit Placebo überprüfte, konnte in der Population der PD-L1 IC-positiven

Tumoren ein Gesamtüberlebensvorteil* für die Kombination gezeigt werden. Nach einem medianen Follow-up von 12,9 Monaten konnte in einer 1. Interimsanalyse bei den PD-L1 IC-Positiven ein Gesamtüberlebensvorteil von 9,5 Monaten (25 vs. 15,5 Monate, HR = 0,62; 95 %-KI: 0,45–0,86) gezeigt werden [48]. In einer 2. Interimsanalyse mit einem Follow-up von 18,5 Monaten, konnte der Vorteil bestätigt werden. Die Patienten, die Atezolizumab in Kombination mit nab-Paclitaxel erhielten hatten einen Gesamtüberlebensvorteil von 7 Monaten (25 vs. 18 Monate; HR = 0,71; 95 %-KI: 0,54–0,93)* (► **Abb. 4**). Patienten mit einem negativen PD-L1 IC-Status profitierten weder im PFS noch im Gesamtüberleben von der Kombination mit Atezolizumab [25].

Liegen sowohl eine BRCA-Keimbahnmutation als auch ein positiver PD-L1 IC-Status vor, könnte der Therapie mit Atezolizumab in Kombination mit nab-Paclitaxel der Vorzug gegeben werden, da der Checkpoint-

* Die IMpassion130-Studie hat den primären Endpunkt einer signifikanten Verbesserung des medianen Gesamtüberlebens (mOS) in der ITT-Population in der Interimsanalyse nicht erreicht. Das mOS in der PD-L1 IC-positiven Studienpopulation konnte daher formal nicht getestet werden.

Inhibitor seine Effektivität v. a. in der Erstlinie gezeigt hat. Direkte Vergleichsdaten liegen allerdings derzeit nicht vor. In der finalen Gesamtüberlebensanalyse der OlympiAD-Studie konnte zwar ein signifikanter Gesamtüberlebensvorteil in der Erstlinie beobachtet werden [40], aufgrund der kleinen Fallzahl und des Vergleichs von Olaparib mit einer ausschließlichen Monochemotherapie wäre dies allerdings lediglich ein möglicher Therapieschritt bei einem geringen Behandlungsdruck.

PD-L1 IC-negatives mTNBC

Liegt weder ein positiver PD-L1 IC-Status noch eine BRCA-Mutation (BRCA-wildtyp) vor bleiben als The-

rapieoptionen die bereits angeführten Möglichkeiten: 1. Monochemotherapie, 2. bei Paclitaxel oder Capecitabin die Behandlung mit Bevacizumab oder 3. bei sehr hohem Behandlungsdruck eine Kombinationschemotherapie. Im Falle der Kombination aus Chemotherapie und Bevacizumab wird nach Absetzen der Chemotherapie die Therapie mit Bevacizumab bis zum Progress fortgeführt [4].

Bei einer Keimbahn-BRCA1/2-Mutation sind, wie zuvor ausgeführt, PARP-Inhibitoren ab der ersten Linie als Monotherapie zugelassen [36, 37].

EXPERTENEMPFEHLUNG FÜR DIE PRAXIS (5)

PD-L1 IC-negatives mTNBC

- Bei hoher klinischer Relevanz (hoher Behandlungsdruck) (Definition ► **siehe Textbox: Faktoren zur Beurteilung der klinischen Relevanz (Behandlungsdruck)**):
 - Ist für die Erstlinientherapie eine Kombination aus einer Monochemotherapie mit Bevacizumab oder eine Polychemotherapie indiziert.
 - Mit einer Monochemotherapie plus Bevacizumab werden vergleichbare objektive Ansprechraten (ORR) wie mit einer Polychemotherapie erreicht, jedoch bei günstigerem Nebenwirkungsprofil.
 - Sollte die Kombination Monochemotherapie plus Bevacizumab aufgrund von Kontraindikationen für Bevacizumab (z. B. unkontrollierte arterielle Hypertonie, thromboembolische Anamnese, Niereninsuffizienz) nicht möglich sein, ist eine Polychemotherapie indiziert.
- Bei geringerer klinischer Relevanz (niedriger Behandlungsdruck):
 - Vorliegen einer BRCA-Mutation:
 - Erstlinientherapie: PARP-Inhibitor
 - Begründung: In der retrospektiven Analyse der finalen OS-Daten der OlympiAD-Studie ließ sich unter Olaparib in der Subgruppe von Patienten ohne vorherige Chemotherapie ein signifikanter OS-Vorteil vs. Chemotherapie nachweisen [40].
 - BRCA-Wildtyp:
 - Erstlinientherapie: Chemotherapie ggf. plus Bevacizumab

Fazit

Die personalisierte Medizin im Sinne individualisierter Therapiekonzepte hat in der Behandlung des metastasierten Mammakarzinoms den klinischen Alltag erreicht. Der Nachweis von spezifischen molekularen Biomarkern ermöglicht zum einen die Charakterisierung der Tumorbiologie, zum anderen haben sie einen entscheidenden Einfluss auf die individualisierte Therapieplanung. Durch die Einbeziehung molekularer Informationen in die Therapieentscheidung sind die Behandlungskonzepte komplexer aber auch effektiver

geworden. Wir sind in der Lage, mit Substanzen wie dem Checkpoint-Inhibitor Atezolizumab oder den CDK4/6-Inhibitoren, nun auch in der metastasierten HER2-negativen Situation eine Verlängerung des Gesamtüberlebens zu erreichen. Zukünftig wird die Herausforderung darin bestehen, molekulare Tumorboards zu etablieren v. a. aber auch zu strukturieren, um molekulare Informationen mit neuen Therapiekonzepten zu korrelieren und in Therapieerfolge für unsere Patienten zu übersetzen.

Literatur

- [1] Onkopedia Leitlinien Mammakarzinom der Frau (Januar 2018). Im Internet: <https://www.onkopedia.com/de/onkopedia/guidelines/mammakarzinom-der-frau/@@guideline/html/index.html#ID0E4GA1>; Stand: Oktober 2019
- [2] El Sayed E et al. *Front Oncology* 2019 Jun 21; 9: 510. doi: 10.3389/fonc.2019.00510. eCollection 2019
- [3] National Cancer Institute SEER Stat Fact Sheets: Breast Cancer 2018. Im Internet: <https://seer.cancer.gov/statfacts/html/breast.html>; Stand: Oktober 2019
- [4] Fietz T et al. TMK-Group (Tumour Registry Breast Cancer). Palliative systemic therapy and overall survival of 1,395 patients with advanced breast cancer – Results from the prospective German TMK cohort study. *Breast*. 2017 Aug; 34: 122–130
- [5] Largillier R et al. Prognostic factors in 1,038 women with metastatic breast cancer. *Ann Oncol* 2008; 19 (12): 2012–2019
- [6] Cardoso F et al. Global analysis of advanced/metastatic breast cancer: Decade report (2005–2015). *Breast* 2018; 39: 131–138
- [7] Howlader N et al. Providing clinicians and patients with actual prognosis: cancer in the context of competing causes of death. *J Natl Cancer Inst Monogr* 2014; 49: 255–264
- [8] Lobbezoo DJ et al. Prognosis of metastatic breast cancer: are there differences between patients with de novo and recurrent metastatic breast cancer? *Br J Cancer* 2015; 112 (9): 1445–1451
- [9] Kennecke H et al. Metastatic behavior of breast cancer subtypes. *J Clin Oncol* 2010; 28 (20): 3271–3277
- [10] Harbeck N. *Dtsch Arztebl* 2015; 112 (26): [16]; doi: 10.3238/PersOnko.2015.05.15.04
- [11] Lobbezoo DJ et al. *Breast Cancer Res Treat* 2013; 141: 507–514
- [12] Slamon DJ et al. Overall Survival with Ribociclib plus Fulvestrant in Advanced Breast Cancer. *N Engl J Med* 2019. doi: 10.1056/NEJMoa1911149 [Epub ahead of print]
- [13] Slamon DJ et al. Phase III Randomized Study of Ribociclib and Fulvestrant in Hormone Receptor-Positive, Human Epidermal Growth Factor Receptor 2-Negative Advanced Breast Cancer: MONALEESA-3. *J Clin Oncol* 2018; 36 (24): 2465–2472. doi: 10.1200/JCO.2018.78.9909
- [14] Finn RS et al. The cyclin-dependent kinase 4/6 inhibitor palbociclib in combination with letrozole vs. letrozole alone as first-line treatment of oestrogen receptor-positive, HER2-negative, advanced breast cancer (PALOMA-1/TRIO-18): a randomised phase 2 study. *Lancet Oncol* 2015; 16 (1): 25–35
- [15] Tripathy D et al. Ribociclib plus endocrine therapy for premenopausal women with hormone-receptor-positive, advanced breast cancer (MONALEESA-7): a randomised phase 3 trial. *Lancet Oncol* 2018; 19 (7): 904–915. doi: 10.1016/S1470-2045 (18) 30292-30294
- [16] Im SA et al. Palbociclib Plus Letrozole as First-Line Therapy in Postmenopausal Asian Women With Metastatic Breast Cancer: Results From the Phase III, Randomized PALOMA-2 Study. *J Glob Oncol* 2019; 5: 1–19. doi: 10.1200/JGO.18.00173
- [17] Sledge GW Jr et al. The Effect of Abemaciclib Plus Fulvestrant on Overall Survival in Hormone Receptor-Positive, ERBB2-Negative Breast Cancer That Progressed on Endocrine Therapy-MONARCH 2: A Randomized Clinical Trial. *JAMA Oncol* 2019. doi: 10.1001/jamaoncol.2019.4782 [Epub ahead of print]
- [18] Pal SK, Childs BH, Pegram M. Triple negative breast cancer: unmet medical needs *Breast Cancer Res Treat* 2011; 125 (3): 627–636. doi: 10.1007/s10549-010-1293-1
- [19] Lehmann BD et al. Refinement of Triple-Negative Breast Cancer Molecular Subtypes: Implications for Neoadjuvant Chemotherapy Selection. *PLoS One* 2016; 11 (6): e0157368
- [20] Hahnen E et al. Germline Mutation Status, Pathological Complete Response, and Disease-Free Survival in Triple-Negative Breast Cancer: Secondary Analysis of the GeparSixto Randomized Clinical Trial *JAMA Oncol* 2017; 3 (10): 1378–1385
- [21] Couch FJ et al. Inherited mutations in 17 breast cancer susceptibility genes among a large triple-negative breast cancer cohort unselected for family history of breast cancer. *J Clin Oncol* 2015; 33 (4): 304–311
- [22] Fasching PA et al. BRCA1/2 Mutations and Bevacizumab in the Neoadjuvant Treatment of Breast Cancer: Response and Prognosis Results in Patients With Triple-Negative Breast Cancer From the GeparQuinto Study. *J Clin Oncol* 2018; 36 (22): 2281–2287
- [23] Fasching PA et al. PRAEGNANT registry: Cancer Predisposition Genes in metastatic breast cancer – Association with metastatic pattern, prognosis, patient and tumor characteristics. 2017. Im Internet: http://www.praegnant.org/fileadmin/PRAEGNANT/downloads/SABCS_2017_Cancer_Predisposition_Genes_in_metastatic_breast_cancer.pdf; Stand: 20.02.2020
- [24] Fasching PA et al. San Antonio Breast Cancer Symposium 2017; Abstract/Poster PD1-02 https://www.abstracts-2view.com/sabcs17/view.php?nu=SABCS17L_1414&terms; Stand: Oktober 2019
- [25] Schmid P et al. IMpassion130 Investigators. Atezolizumab plus nab-paclitaxel as first-line treatment for unresectable, locally advanced or metastatic triple-negative breast cancer (IMpassion130): updated efficacy results from a randomised, double-blind, placebo-controlled, phase 3 trial. *Lancet Oncol* 2020; 21 (1): 44–59
- [26] Schneeweiss A et al. Diagnosis and Therapy of Triple-Negative Breast Cancer (TNBC) – Recommendations for Daily Routine Practice. *Geburtshilfe Frauenheilkd* 2019; 79 (6): 605–617
- [27] Arbeitsgemeinschaft Gynäkologische Onkologie (AGO) Kommission ‚Mamma‘ (vertreten durch Wolfgang Janni). Version 2019 v1. München: W. Zuckschwerdt; 2019. Im Internet: www.ago-online.de; Stand: Oktober 2019
- [28] Interdisziplinäre S3-Leitlinie Mammakarzinoms. Langversion 4.2 – August 2019 AWMF-Registernummer: 032-045 OL. Im Internet: https://www.leitlinienprogramm-onkologie.de/fileadmin/user_upload/Downloads/Leitlinien/Mammakarzinom_4_0/Version_4.2/LL_Mammakarzinom_Langversion_4.2.pdf; Stand: Oktober 2019
- [29] Schrijver WAME et al. Receptor Conversion in Distant Breast Cancer Metastases: A Systematic Review and

- Meta-analysis. *J Natl Cancer Inst* 2018; 110 (6): 568–580. doi: 10.1093/jnci/djx273
- [30] Rugo HS et al. Performance of PD-L1 immunohistochemistry (IHC) assays in unresectable locally advanced or metastatic triple-negative breast cancer (mTNBC): Post-hoc analysis of IMpassion130. *Ann Oncol* 2019; 30 (5), mdz394.009, LBA20
- [31] Fujii T et al. Revisiting the definition of estrogen receptor positivity in HER2-negative primary breast cancer. *Ann Oncol* 2017; 28 (10): 2420–2428
- [32] Cocco E, Scaltriti M, Drilon A. NTRK fusion-positive cancers and TRK inhibitor therapy. *Nat Rev Clin Oncol* 2018; 15 (12): 731–747
- [33] Gao J et al. Strategies to overcome acquired resistance to EGFR TKI in the treatment of non-small cell lung cancer. *Clin Transl Oncol* 2019; 21 (10): 1287–1301. doi: 10.1007/s12094-019-02075-1
- [34] Fassunke J et al. EGFR T790M mutation testing of non-small cell lung cancer tissue and blood samples artificially spiked with circulating cell-free tumor DNA: results of a round robin trial. *Virchows Arch* 2017; 471 (4): 509–520. doi: 10.1007/s00428-017-2226-8
- [35] Lobbezoo DJ et al. In real life, one-quarter of patients with hormone receptor-positive metastatic breast cancer receive chemotherapy as initial palliative therapy: a study of the Southeast Netherlands Breast Cancer Consortium. *Ann Oncol* 2016; 27 (2): 256–262
- [36] Fachinformation Lynparza®, Stand: Oktober 2019
- [37] Fachinformation Talzena®, Stand: Juni 2019
- [38] Robson M et al. Olaparib for Metastatic Breast Cancer in Patients with a Germline BRCA Mutation. *N Engl J Med* 2017; 377 (6): 523–533
- [39] Litton JK et al. Talazoparib in Patients with Advanced Breast Cancer and a Germline BRCA Mutation. *N Engl J Med* 2018; 379: 753–763 doi: 10.1056/NEJMoa1802905
- [40] Robson ME et al. OlympiAD final overall survival and tolerability results: Olaparib vs. chemotherapy treatment of physician's choice in patients with a germline BRCA mutation and HER2-negative metastatic breast cancer. *Ann Oncol* 2019; 30 (4): 558–566. doi: 10.1093/annonc/mdz012
- [41] André F et al. SOLAR-1 Study Group. Alpelisib for PIK-3CA-Mutated, Hormone Receptor-Positive Advanced Breast Cancer. *N Engl J Med*. 2019 May 16; 380(20): 1929–1940. doi: 10.1056/NEJMoa1813904
- [42] Lupichuk SM et al. Real-world experience using exemestane and everolimus in patients with hormone receptor positive/HER2 negative breast cancer with and without prior CDK4/6 inhibitor exposure. *SABCS 2018*, P4-13-06
- [43] Slamon DJ et al. Overall Survival with Ribociclib plus Fulvestrant in Advanced Breast Cancer. *N Engl J Med* 2019. doi: 10.1056/NEJMoa1911149. [Epub ahead of print]
- [44] Im SA et al. Overall Survival with Ribociclib plus Endocrine Therapy in Breast Cancer. *N Engl J Med* 2019; 381 (4): 307–316
- [45] Sledge GW Jr et al. The Effect of Abemaciclib Plus Fulvestrant on Overall Survival in Hormone Receptor-Positive, ERBB2-Negative Breast Cancer That Progressed on Endocrine Therapy-MONARCH 2: A Randomized Clinical Trial. *Jama Oncol* 2020; 6 (1): 116–124. doi:10.1001/jamaoncol.2019.4782
- [46] Zielinski C et al. Bevacizumab plus paclitaxel vs. bevacizumab plus capecitabine as first-line treatment for HER2-negative metastatic breast cancer (TURANDOT): primary endpoint results of a randomised, open-label, non-inferiority, phase 3 trial. *Lancet Oncol* 2016; 17 (9): 1230–1239
- [47] Fachinformation Tecentriq® 840 mg, Stand: Februar 2020
- [48] Schmid P et al. IMpassion130 Trial Investigators. Atezolizumab and Nab-Paclitaxel in Advanced Triple-Negative Breast Cancer. *N Engl J Med* 2018; 379 (22): 2108–2121
- [49] AGO Kommission Mamma; Diagnostik und Therapie früher und fortgeschrittener Mammakarzinome; Empfehlungen 2020; www.ago-online.de
- [50] Haanen JBAG et al. ESMO Guidelines Committee. Management of toxicities from immunotherapy: ESMO Clinical Practice Guidelines for diagnosis, treatment and follow-up. *Ann Oncol*. 2017 Jul 1; 28 (suppl_4): iv119–iv142. doi: 10.1093/annonc/mdx225. Erratum in: *Ann Oncol* 2018; 29 (Suppl 4): iv264–iv266
- [51] Brahmer JR et al. National Comprehensive Cancer Network. Management of Immune-Related Adverse Events in Patients Treated With Immune Checkpoint Inhibitor Therapy: American Society of Clinical Oncology Clinical Practice Guideline. *J Clin Oncol* 2018; 36 (17): 1714–1768

TECENTRIQ® 840 MG/1200 MG KONZENTRAT ZUR HERSTELLUNG EINER INFUSIONSLÖSUNG

▼ Dieses Arzneimittel unterliegt einer zusätzlichen Überwachung. Dies ermöglicht eine schnelle Identifizierung neuer Erkenntnisse über die Sicherheit. Angehörige von Gesundheitsberufen sind aufgefordert, jeden Verdachtsfall einer Nebenwirkung zu melden. Bitte melden Sie Nebenwirkungen an die Roche Pharma AG (grenzach.drug_safety@roche.com oder Fax +49 7624/14–3183) oder an das Paul-Ehrlich-Institut (www.pei.de oder Fax: +49 6103/77-1234).

Wirkstoff: Atezolizumab. **Zusammensetzung:** 840 mg: Eine Durchstechflasche mit 14 ml Konzentrat enthält 840 mg Atezolizumab, entsprechend einer Konzentration von 60 mg/ml vor Verdünnung.

1200 mg: Eine Durchstechflasche mit 20 ml Konzentrat enthält 1200 mg Atezolizumab, entsprechend einer Konzentration von 60 mg/ml vor Verdünnung. Sonstige Bestandteile: L-Histidin, Essigsäure 99 %, Sucrose, Polysorbat 20, Wasser für Injektionszwecke. **Anwendungsgebiete:** Urothelkarzinom: Tecentriq als Monotherapie wird angewendet bei erwachsenen Patienten zur Behandlung des lokal fortgeschrittenen oder metastasierten Urothelkarzinoms (UC) nach vorheriger platinhaltiger Chemotherapie oder, die für eine Behandlung mit Cisplatin als ungeeignet angesehen werden, und deren Tumoren eine PD-L1-Expression $\geq 5\%$ aufweisen. Nicht-kleinzelliges Lungenkarzinom: Tecentriq wird angewendet in Kombination mit Bevacizumab, Paclitaxel und Carboplatin bei erwachsenen Patienten zur Erstlinienbehandlung des metastasierten nicht-kleinzelligen Lungenkarzinoms (NSCLC) mit nicht-plattenepithelialer Histologie. Bei Patienten mit EGFR-Mutationen oder ALK-positivem NSCLC ist Tecentriq in Kombination mit Bevacizumab, Paclitaxel und Carboplatin nur nach Versagen der entsprechenden zielgerichteten Therapien anzuwenden. Tecentriq als Monotherapie wird angewendet bei erwachsenen Patienten zur Behandlung des lokal fortgeschrittenen oder metastasierten NSCLC nach vorheriger Chemotherapie. Patienten mit EGFR-Mutationen oder ALK-positivem NSCLC sollten vor der Therapie mit Tecentriq zudem auch bereits entsprechende zielgerichtete Therapien erhalten haben. Tecentriq wird angewendet in Kombination mit nab-Paclitaxel und Carboplatin, zur Erstlinienbehandlung des metastasierten NSCLC mit nicht-plattenepithelialer Histologie bei erwachsenen Patienten, die keine EGFR-Mutationen und kein ALK-positives NSCLC haben. Kleinzelliges Lungenkarzinom: Tecentriq wird angewendet in Kombination mit Carboplatin und Etoposid bei erwachsenen Patienten zur Erstlinienbehandlung des kleinzelligen Lungenkarzinoms im fortgeschrittenen Stadium (Extensive Stage Small Cell Lung Cancer, ES-SCLC). Triple-negatives Mammakarzinom: Tecentriq wird angewendet in Kombination mit nab-Paclitaxel bei erwachsenen Patienten zur Behandlung des nicht resezierbaren lokal fortgeschrittenen oder metastasierten triple-negativen Mammakarzinoms (TNBC – triple-negative breast cancer), deren Tumoren eine PD-L1-Expression $\geq 1\%$ aufweisen und die keine vorherige Chemotherapie zur Behandlung der metastasierten Erkrankung erhalten haben. **Gegenanzeigen:** Überempfindlichkeit gegen Atezolizumab oder einen der oben genannten sonstigen Bestandteile. **Nebenwirkungen:** *Monotherapie:* Harnwegsinfektion, verminderter Appetit, Husten, Dyspnoe, Übelkeit, Erbrechen, Diarrhoe, Hautausschlag, Pruritus, Arthralgie, Rückenschmerzen, Schmerzen des Muskel- und Skelettsystems, Fieber, Ermüdung (Fatigue), Asthenie, Thrombozytopenie, infusionsbedingte Reaktion, Hypothyreose, Hypokaliämie, Hyponatriämie, Hyperglykämie, Hypotonie, Pneumonitis, Hypoxie, verstopfte Nase, Nasopharyngitis, Abdominalschmerzen, Kolitis, Dysphagie, Schmerzen im Oropharynx, erhöhte AST/ALT, Hepatitis, grippeähnliche Erkrankung, Schüttelfrost, Hyperthyreose, Diabetes mellitus, Nebenniereninsuffizienz, Guillain-Barré-Syndrom, Meningoenzephalitis, Pankreatitis, Myositis, Hypophysitis, Myastheniesyndrom, Myokarditis, Nephritis. *Kombinationstherapie:* Lungeninfektion, Anämie, Thrombozytopenie, Neutropenie, Leukopenie, Hypothyreose, verminderter Appetit, Hypomagnesiämie, periphere Neuropathie, Schwindelgefühl, Kopfschmerzen, Dyspnoe, Husten, Übelkeit, Diarrhoe, Obstipation, Erbrechen, Hautausschlag, Pruritus, Alopezie, Arthralgie, Schmerzen des Muskel- und Skelettsystems, Rückenschmerzen, Fieber, Ermüdung (Fatigue), Asthenie, erhöhte alkalische Phosphatase im Blut, erhöhtes Kreatinin im Blut, Lymphopenie, Hypokaliämie, Hyponatriämie, Synkope, Dysphonie, Stomatitis, Dysgeusie, erhöhte AST/ALT, Proteinurie. Verschreibungspflichtig. **Hinweise der Fachinformation beachten. Pharmazeutischer Unternehmer:** Roche Registration GmbH, Grenzach-Wyhlen, DE. Weitere Informationen auf Anfrage erhältlich. Vertreter in Deutschland: Roche Pharma AG, Grenzach-Wyhlen. Stand der Information: Februar 2020

AVASTIN® 25 MG/ML KONZENTRAT ZUR HERSTELLUNG EINER INFUSIONSLÖSUNG.

Wirkstoff: Bevacizumab. **Zusammensetzung:** Jede Durchstechflasche Bevacizumab 25 mg/ml enthält 100 mg/400 mg Bevacizumab in 4 ml/16 ml. Sonstige Bestandteile: α , α -Trehalose 2 H₂O, Natriumphosphat, Polysorbat 20, Wasser für Injektionszwecke. **Anwendungsgebiete:** In Kombination mit einer Chemotherapie auf Fluoropyrimidin-Basis zur Behandlung von erwachsenen Patienten mit metastasiertem Kolon- oder Rektumkarzinom. In Kombination mit Paclitaxel oder Capecitabin zur First-Line-Behandlung von erwachsenen Patienten mit metastasiertem Mammakarzinom. Zusätzlich zu einer platinhaltigen Chemotherapie zur First-Line-Behandlung von erwachsenen Patienten mit inoperablem fortgeschrittenem, metastasiertem oder rezidivierendem nicht kleinzelligem Bronchialkarzinom, außer bei vorwiegender Plattenepithel-Histologie. In Kombination mit Erlotinib zur First-Line-Behandlung von erwachsenen Patienten mit inoperablem fortgeschrittenem, metastasiertem oder rezidivierendem nicht kleinzelligem Nicht-Plattenepithel-Bronchialkarzinom mit Mutationen, die den epidermalen Wachstumsfaktorrezeptor (EGFR) aktivieren. In Kombination mit Interferon alfa-2a zur First-Line-Behandlung von erwachsenen Patienten mit fortgeschrittenem und/oder metastasiertem Nierenzellkarzinom. In Kombination mit Carboplatin und Paclitaxel zur Primärbehandlung von erwachsenen Patienten mit fortgeschrittenem epithelalem Ovarialkarzinom, Eileiterkarzinom oder primärem Peritonealkarzinom in den FIGO-Stadien IIIB, IIIC und IV. In Kombination mit Carboplatin und Gemcitabin oder mit Carboplatin und Paclitaxel zur Behandlung von erwachsenen Patienten mit einem ersten platinsensitiven Rezidiv eines epithelialen Ovarialkarzinoms, Eileiterkarzinoms oder primären Peritonealkarzinoms, die zuvor noch nicht mit Bevacizumab oder mit anderen VEGF-Inhibitoren bzw. auf den VEGF-Rezeptor zielenden Substanzen behandelt wurden. In Kombination mit Paclitaxel, Topotecan oder pegyliertem liposomalem Doxorubicin zur Behandlung von erwachsenen Patienten mit platinresistentem Rezidiv eines epithelialen Ovarialkarzinoms, Eileiterkarzinoms oder primären Peritonealkarzinoms, die zuvor mit höchstens zwei Chemotherapien behandelt wurden und die zuvor keine Therapie mit Bevacizumab oder einem anderen VEGF-Inhibitor bzw. auf den VEGF-Rezeptor zielenden Substanzen erhalten haben. In Kombination mit Paclitaxel und Cisplatin, oder alternativ mit Paclitaxel und Topotecan bei Patienten, die keine platinhaltige Therapie erhalten können, zur Behandlung von erwachsenen Patienten mit persistierendem, rezidivierendem oder metastasiertem Zervixkarzinom. **Gegenanzeigen:** Überempfindlichkeit gg. den Wirkstoff, einen der sonstigen Bestandteile, CHO-Zellprodukte oder andere rekombinante humane oder humanisierte Antikörper, Schwangerschaft. **Nebenwirkungen:** Febrile Neutropenie, Leukopenie, Neutropenie, Thrombozytopenie, Anorexie, Hypomagnesiämie, Hyponatriämie, periphere, sensorische Neuropathie, Dysarthrie, Kopfschmerzen, Dysgeusie, Augenerkrankung, erhöhter Tränenfluss, Hypertonie, (venöse) Thromboembolie, Dyspnoe, Rhinitis, Epistaxis, Husten, Rektalblutung, Stomatitis, Verstopfung, Diarrhö, Übelkeit, Erbrechen, Bauchschmerzen, Wundheilungsstörungen, exfoliative Dermatitis, trockene Haut, Hautverfärbung, Arthralgie, Myalgie, Proteinurie, Ovarialinsuffizienz, Asthenie, Fatigue, Pyrexie, Schmerzen, Schleimhautentzündung, Gewichtsabnahme, Sepsis, Abszess, Zellulitis, Infektion, Harnwegsinfekt, Anämie, Lymphopenie, Überempfindlichkeit, infusionsbedingte Reaktionen, Dehydratation, Apoplex, Synkope, Schläfrigkeit, kongestive Herzinsuffizienz, supraventrikuläre Tachykardie, (arterielle) Thromboembolie, Blutungen, tiefe Venenthrombose, Lungenblutung/Bluthusten, Lungenembolie, Hypoxie, Dysphonie, Magen-Darm-Perforation, Darm-Perforation, Ileus, intestinale Obstruktion, rektovaginale Fisteln, Erkrankung des Gastrointestinaltrakts, Proktalgie, palmoplantares Erythrodyssäthesie-Syndrom, Fisteln, Muskelschwäche, Rückenschmerzen, Schmerzen im Becken, Lethargie, nekrotisierende Faszitis, posteriores reversibles Enzephalopathie-Syndrom, hypertensive Enzephalopathie, renale thrombotische Mikroangiopathie, Aneurysmen und Arterienstenosen, pulmonale Hypertonie, Perforation der Nasenscheidewand, Magen-Darm-Ulzera, Gallenblasenperforation, Kiefernekrose, nicht-mandibuläre Osteonekrose, fetale Anomalien. Veränderungen der Laborwerte: Hyperglykämie, erniedrigter Hämoglobinwert, Hypokaliämie, Hyponatriämie, reduzierte Leukozytenzahl, erhöhte International Normalised Ratio (INR), erhöhter Serumkreatininspiegel sowohl mit als auch ohne Proteinurie. Verschreibungspflichtig. **Hinweise der Fachinformation beachten.** **Pharmazeutischer Unternehmer:** Roche Registration GmbH, Grenzach-Wyhlen, DE. Weitere Informationen auf Anfrage erhältlich. Vertreter in Deutschland: Roche Pharma AG, Grenzach-Wyhlen. Stand der Information: September 2019.