Artikel online veröffentlicht: 02.03.2020

Die chronische Wunde und das lymphologische Therapiekonzept

Chronic Wound and the Concept of Lymphological Therapy

Autor
Hauke Cornelsen

Institut
Medizinische Lymphdrainage und Wundtherapie Praxis, Hamburg

Bibliografie
DOI https://doi.org/10.1055/a-1109-5818
Online-Publikation: 2.3.2020
Phlebologie 2020; 49: 163–170
© Georg Thieme Verlag KG, Stuttgart · New York
ISSN 0939-978X
Zitierweise für diesen Artikel Akt Dermatol 2017; 43(11): 449–456

Korrespondenzadresse
Hauke Cornelsen, Med.
Lymphdrainage und Wundtherapie Praxis, Mühlenkamp 18, 22303 Hamburg A
info@cornelsen-lymphe.de

ZUSAMMENFASSUNG

Die manuelle Lymphdrainage und die Kompressionstherapie sind heute in der Behandlung von Lymphödemen die nebenwirkungsfreien Therapiemöglichkeiten der ersten Wahl. Auch das Wissen über die Anatomie, Physiologie und Pathophysiologie des Lymphgefäßsystems nimmt in der Behandlung chronischer Wunden einen immer größeren Platz ein.
Die Wirkungsmechanismen der manuellen Lymphdrainage und der lymphologischen Kompressionstherapie sind [1]: Erhöhung der Lymphangiomotorik, Abtransport lymphpflichtiger Eiweißlast, Entödematisierung des Lymphödemgebiets, Abbau von Bindegwebsproliferationen sowie verbesserte Mikro- und Makrozirkulation.
Weiterhin sind die manuelle Lymphdrainage und die lymphologische Kompressionstherapie eine besondere Indikation in der Therapie der chronischen Wunde, da die Mikrozirkulation durch das beschriebene Behandlungskonzept verbessert wird.
Es ist von großem Vorteil, diese bei richtiger Diagnose und Ausführung in den Therapieverlauf der Behandlung der chronischen Wunde zu integrieren. Zudem ist davon auszugehen, dass die lokale Wundtherapie durch moderne Wundauflagen ebenfalls von diesen Wirkungsmechanismen profitiert und die Wundheilung zusätzlich fördern kann. Die Wundtherapie unter anderem auch krankengymnastisch zu unterstützen hat zu einem komplexen Behandlungsschema geführt, welches in der gefäßorientierten Therapie-Praxis durchgeführt wird.

ABSTRACT

Manual lymph drainage and compression therapy are now used in the treatment of lymphedema, and represent side effect-free treatment option of first choice. Knowledge of the anatomy, physiology and pathophysiology of the lymphatic system is also becoming more and more important in the treatment of chronic wounds.
The mechanisms of action of manual lymph drainage and lymphological compression therapy are [1]: increased lymphangiomotor activity, removal of lymphatic protein burden, de-edematization of the lymphedema area, reduction of connective tissue proliferation, improved micro- and macrocirculation.
Furthermore, manual lymph drainage and lymphological compression therapy are a special indication in the therapy of chronic wounds since microcirculation is improved by the described treatment concept.
In the correct diagnosis and execution, it is of great advantage to integrate this concept in the course of the therapy of the chronic wound. In addition, it can be assumed that local wound therapy using modern wound dressing methods can also benefit from these mechanisms of action and can additionally promote wound healing. Wound therapy supported, among others, by physical therapy has led to a complex treatment scheme which is initiated, described and carried out in the practice of Hauke Cornelsen specialized lymphatic vascular-oriented therapy.

Einleitung

Ein neues Behandlungskonzept, durch das die Abheilungszeit verkürzt wird, entsteht in der Behandlung der chronischen Wunden, indem die Prinzipien der manuellen Lymphdrainage und die der modernen Wundbehandlung mit anschließender Kompressionstherapie und physiotherapeutischer Gelenksmobilisation oder strukturiertem Gefäßtraining zusammengeführt werden. Nach heutigem Wissen gilt, dass die lokalen Wundtherapeutika nicht den alleinigen Einfluss auf die Wundheilung besitzen; dennoch müssen und sollten die lokalen Therapeutika eingesetzt werden, um ideale Bedingungen der Wundheilung herzustellen. Weitere Faktoren, die die Wundheilung beeinflussen und ins therapeutische Konzept eingebunden werden sollten, sind [2]:

Dieses Dokument wurde zum persönlichen Gebrauch heruntergeladen. Vervielfältigung nur mit Zustimmung des Verlages.

- die Beurteilung des arteriellen Zustands der Wunde,
- die Reduzierung des Ödems,
- die Wirksamkeit und Stärke des Kompressionsdrucks,
- Prüfung der erreichbaren Gehstrecke,
- der pH-Wert der Wunde,
- der Ernährungszustand des Patienten,
- die hygienischen Bedingungen der Wunde und des Patienten,
- die Einschätzung eines arthrogenen Stauungssyndroms des oberen Sprunggelenks,
- die Aktivierung der Muskelpumpe des Patienten – durch krankengymnastische Übungen und Mobilisierung des oberen Sprunggelenks kann diese Muskelpumpe aktiv die Wundheilung beeinflussen,
- ein strukturiertes Gefäßtraining durch Training einer bestimmten Gehstrecke fördert aktiv die arterielle Komponente der Wundheilung, vor allem in den Stadien Fontaine I und II, sowie
- alle Arten von Begleiterkrankungen.

Vorstellung des Konzepts

Zu Beginn der Behandlung eines Patienten mit einer chronischen Wunde wird neben der lymphologischen Befundung ein genauer wundtherapeutischer Befund erhoben. Ergänzend zu der vom Arzt gestellten Diagnose wird vom ausgebildeten Wundassistenten/Wundtherapeuten durch genaue Anamnese, Inspektion und Palpation der Befund erhoben. Dies dient der Information, Therapieplanung und der Qualitätskontrolle des angewendeten, neuen therapeutischen Konzepts.

Das Konzept umfasst: manuelle Lymphdrainage, moderne Wundbehandlung, Kompressionstherapie und physiotherapeutische Maßnahmen.

Die einzelnen Therapieschritte umfassen:

- Verband entfernen
- hygienische Hautwaschung mit einem üblichen Hautantiseptikum
- Wund- und Ödeminspektion
- Nassphase ca. 20 min passive/aktive periodische Wundreinigung (PW/APW)
- in dieser Zeit die manuelle Lymphdrainage (MLD)
- mechanische Wundreinigung: aktive periodische Wundreinigung (APW)
- Trockenphase ca.15 min
- in dieser Zeit die MLD, anschließend APW
- Fotodokumentation (alle 2 Wochen)
- lokale Wundversorgung mit geeigneter Wundauflage
- begleitende therapeutische Maßnahmen, z. B. OSG – KG (oberes Sprunggelenk – Krankengymnastik), Ernährungsscreening, Gefäßtraining, Knöchel-Arm-Index (ABI)-Messung, arterielle Druckmessung, transkutane Sauerstoffmessung am Wundrand, Schallwellentherapie
- LKV/PKV (lymphologischer/phlebologischer Kompressionsverband)
- Dokumentation erstellen[1]

1 Dieses Behandlungskonzept wurde bereits in der Fachzeitschrift Lymphologie in Forschung und Praxis 1/2015 sowie in der DERMA forum 2015 beschrieben.

Die Therapie des Lymphödems und der chronischen Wunde

Dabei sind Lymphtherapie und Wundbehandlung wichtig, da bei einer Wunde immer ein Ödem entsteht.

Dies ist Ausdruck der Verletzung des Gewebes und der Reparaturmechanismen, kann aber auch z. B. im besonderen Fall ein Phlebo-/Lymphödem sein. Allen Ödemen bei Wunden, ob chronisch oder akut, ist gemeinsam, dass sie eine Verschlechterung der Makro- und Mikrozirkulation darstellen.

Durch die manuelle Lymphdrainage wird die Lymphangiomotorik erhöht. Daraus resultiert die Reduzierung des Umfangs der betroffenen Extremität und somit eine Verbesserung der Mikro- und Makrozirkulation im Gewebe sowie ein Abbau von Zelltrümmern und entzündungsfördernden Stoffen. Die Folge dieser Ödemreduzierung ist eine Verkürzung der Diffusionsstrecke, daraus resultiert eine Verbesserung der Flüssigkeitszirkulation. Demzufolge ist durch die manuelle Lymphdrainage eine bessere Wundheilung zu erzielen und zu beobachten [3].

Die Reduzierung des Ödems durch die manuelle Lymphdrainage bei chronischen Wunden wird auch in der Wundtherapie durch eine adäquate Kompressionstherapie unterstützt (▶ **Abb. 1a, b**). Hierbei ist zu berücksichtigen, dass zuerst die arterielle Durchblutung geprüft werden muss.

Hierfür werden Fuß-, Knie- und Leistenpulse palpiert. Wenn diese nicht ausreichend tastbar sind, kann eine Auskultation mit einem Taschendoppler durchgeführt werden. Falls auch hierdurch keine aussagekräftige Befundung zu erbringen ist, muss eine ABI-Messung durchgeführt werden. Die Werte einer ABI-Messung, die mithilfe des Ultraschall-Dopplers ermittelt werden und entweder vom Wundtherapeuten oder Arzt durchgeführt wird, sollten vom Therapeuten ins Konzept eingepflegt und dringlich beachtet werden. Ein zu hoher Kompressionsdruck, ohne vorherige Prüfung des Gefäßstatus, kann desaströse Folgen für die verwundete Region nach sich ziehen. Denn durch den Kompressionsdruck werden die verengten Arteriolen weiter verengt oder sogar verschlossen und somit ist eine ausreichende Blut-, Sauerstoff- und Nährstoffversorgung nicht mehr gegeben.

Eine Kompressionstherapie ist bei einem ABI-Wert unter 0,75 mmHg kontraindiziert, da in diesem Fall eine Ischämie entstehen kann, deren Akuität sich durch die Kompressionstherapie dramatisch verschlechtern würde. Bei ABI-Werten zwischen 0,75 mmHg und 0,9 mmHg kann eine moderate Kompressionstherapie durchgeführt werden. Bei Werten zwischen 0,9 mmHg und 1,2/1,3 mmHg kann eine Kompressionstherapie durchgeführt werden. Hierbei ist darauf zu achten, dass die Kompressionstherapie nicht zu fest angelegt wird. Eine langsame Steigerung des Kompressionsdrucks kann durchgeführt werden. Verträglicher ist für den Patienten ein initial milder, sogenannter moderater Kompressionsdruck. Nicht vernachlässigt werden darf die Hautpflege mit hypoallergenen Produkten zur Rückfettung und Barriere-Erhaltung der Umgebungshaut.

Da nach Th. Moysidis [4] jede Wunde auch einen ischämischen Anteil hat, der oftmals durch eine venöse Hypertonie zu erklären ist, wird dies durch die Messung des transkutanen Sauerstoffdrucks (▶ **Abb. 2**) gemessen. Ist die Wunde dann als hypoxische

Dieses Dokument wurde zum persönlichen Gebrauch heruntergeladen. Vervielfältigung nur mit Zustimmung des Verlages.

▶ **Abb. 1 a, b** Kompressionstherapie untere Extremitäten A–D.

▶ **Abb. 2** Transkutane Sauerstoffmessung am Wundrand zur Abklärung einer Hypoxie am Wundrand.

Wunde einzuteilen, werden nach vorheriger Absprache mit dem verordnenden Arzt therapeutische Maßnahmen durchgeführt und/oder der Patient angeleitet, lokale durchblutungsfördernde Maßnahmen durchzuführen, z. B. Gefäßkrankengymnastik, entstauende Bewegungsübungen (▶ **Abb. 3a, b**), Schallwellentherapie und zur Muskelkräftigung der Tübinger Pedalergometer (▶ **Abb. 4**) zur OSG-Mobilisation und Kräftigung der Unterschenkelmuskulatur.

Dabei sind hygienische Voraussetzungen einzuhalten und ein direkter Kontakt mit dem Wundbett ist zu vermeiden (Non-Touch-Technik).

1. Entstehung eines Ulcus cruris venosum unter Einbeziehung des Lymphgefäßsystems

Der Venenklappeninsuffizienz folgt ein gestörter, venöser Rückfluss mit anschließender Druckerhöhung in der Vene und konsekutiv vermehrter Flüssigkeitsanlagerung im Interstitium. Spätestens ab diesem Moment handelt es sich um ein Phlebo-/Lymphödem, also auch ein lymphologisches Krankheitsbild. Aus der Verlängerung der Diffusionsstrecke ergibt sich eine mangelnde Gewebeversorgung mit Sauerstoff (Hypoxie) und Nährstoffen und der Untergang des betroffenen Gewebes und die Ausbildung eines Ulcus cruris venosum kann beginnen.

2. Bedeutung der Lymphologie in der Wundbehandlung

Laut Dissemond [5] ist es die Aufgabe der Lymphknoten, die Lymphe zu filtern und durch die Phagozytose von Mikroorganismen und Toxinen zu befreien. Dies leistet die manuelle Lymphdrainage (▶ **Abb. 5**), wenn wir sie in der Wundtherapie gezielt einsetzen, um den Heilungsverlauf zu unterstützen. In ähnlicher Weise äußert sich Meyne [6]. Jedes Ödem beeinträchtigt die Wundheilung. Das Ödem ist der Hemmfaktor für die Heilung von Bein-Ulzera.

Auf Basis dieser Aussagen und vieler anderer haben wir uns dem Problem der kombinierten, lokalen Behandlung von Wunden und dem Einsatz der manuellen Lymphdrainage genähert und die Behandlung der chronischen Wunden mit den Verfahren der lymphologischen/krankengymnastischen Behandlung zusammengeführt.

3. Bedeutung und Ziel in der Behandlung der chronischen Wunde

- Verbesserung der Lebensqualität,
- Schmerzreduzierung,
- Geruchsverminderung und
- komplette Abheilung der Wunde, dieses ist aber vorerst nicht das vorrangige Therapieziel.

Dieses Dokument wurde zum persönlichen Gebrauch heruntergeladen. Vervielfältigung nur mit Zustimmung des Verlages.

▶ **Abb. 3** **a** OSG-Mobilisation mit LKV. **b** Entstauendes Gefäßtraining auf dem Fahrrad-Ergometer.

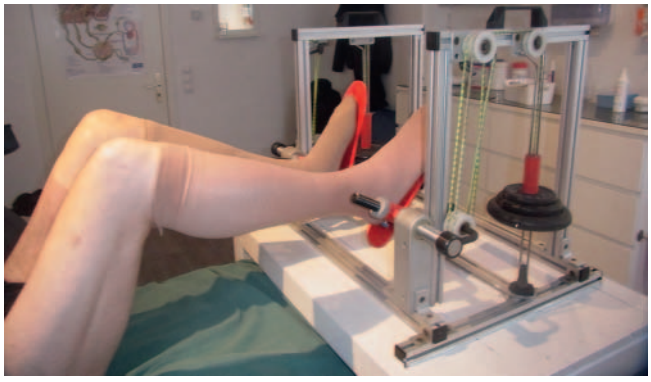

▶ **Abb. 4** Tübinger Pedalergometer zur OSG-Mobilisation und Kräftigung der Unterschenkelmuskulatur. Reduzierung der venösen Hypertonie und dadurch nachfolgend bessere arterielle Versorgung mit Sauerstoff und Nährstoffen.

▶ **Abb. 5** Manuelle Lymphdrainage während der Nasstherapie bei der Behandlung eines Patienten.

Die Kombination der beschriebenen Behandlungsschritte stellt ein sehr effektives Therapiekonzept dar, welches unter der Bezeichnung „Das Behandlungskonzept chronischer Wunden mittels manueller Lymphdrainage, moderner Wundbehandlung und Kompressionstherapie nach Hauke Cornelsen“ in die Literatur Eingang gefunden hat.

Welche Wunden behandeln wir?

An erster Stelle steht in der Statistik das Ulcus cruris venosum und an zweiter Stelle das Ulcus cruris mixtum sowie das Ulcus cruris arteriosum und das Ulcus bei diabetischem Fuß.

Auch bei diesen Krankheitsbildern gilt, dass der Beginn der manuellen Lymphdrainage nicht am eigentlichen Problemödem-Wundgebiet liegt, sondern zuerst die Halslymphknoten aktiviert werden. Anschließend folgt die Aktivierung der axillären Lymphknoten, dann die Flanken- und Bauchbehandlung, anschließend die Aktivierung der beidseitigen inguinalen Lymphknoten. Handelt es sich um eine 1-seitige Problematik, so wird nur die betroffene Extremität von proximal nach distal, Druckrichtung proximal voranschreitend, behandelt. Sollte es sich um eine beidseitige Problematik handeln, werden beide Beine von proximal nach distal, Druckrichtung proximal voranschreitend, behandelt [1]. Die Behandlungsintensität ist als soft-intensiv zu beschreiben, sie darf also nicht zu fest erfolgen, aber auch nicht zu sanft sein. Ein erfahrener Therapeut wird dieses einzuschätzen wissen. Eine Vorbehandlung des Rumpfes in der angezeigten Reihenfolge (▶ **Abb. 6a, b**) ist unbedingt einzuhalten. Behandlungsverlauf der manuellen Lymphdrainage mit Voraktivierung der Lymphgefäße – ventral und dorsal.

Dieses Dokument wurde zum persönlichen Gebrauch heruntergeladen. Vervielfältigung nur mit Zustimmung des Verlages.

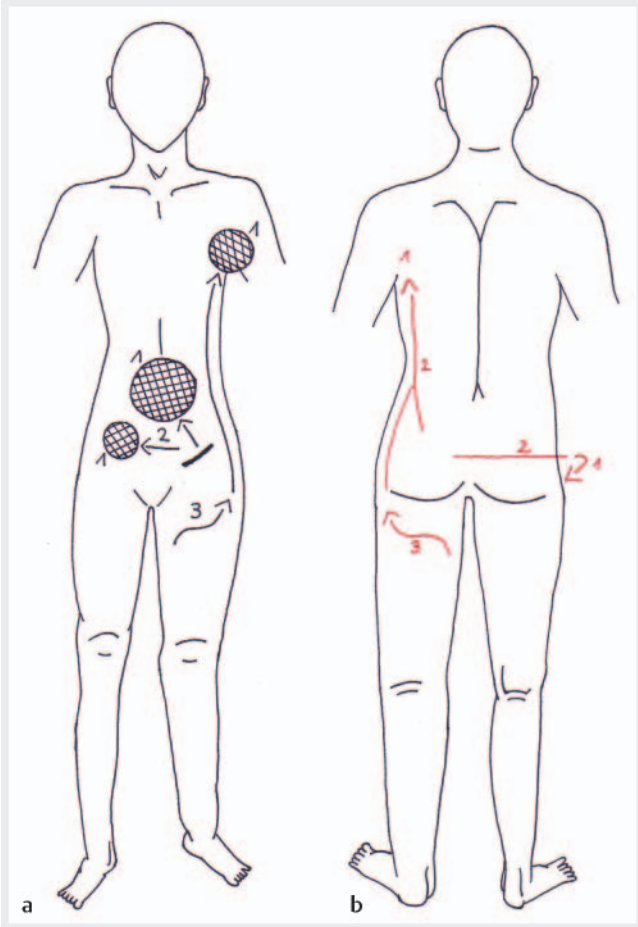

▶ **Abb. 6** **a** Lymphabflusswege ventral. **b** Lymphabflusswege dorsal.

Lymphdrainage und lokale Therapien

Nur eine saubere Wunde kann heilen, also ist die Wundreinigung von essenzieller Bedeutung.

Eine Möglichkeit der Wundreinigung ist z. B. die Nass-Trocken-Therapie, die in unserer Praxis favorisiert wird. Hierunter versteht man eine 20-Minuten-Nasstherapie; in dieser Zeit wird die manuelle Lymphdrainage durchgeführt. Nach diesen 20 Minuten wird die Nasstherapie (▶ **Abb. 7**) entfernt, ihr folgt eine mechanische Wundreinigung. Im Anschluss eine Trockentherapie von 15 Minuten. Es werden sterile Kompressen auf die Wunde gelegt, die manuelle Lymphdrainage wird weiter durchgeführt, abschließend wird die Wunde mit sterilen Kompressen nochmals gereinigt und dann lokaltherapeutisch mit modernen Wundauflagen und vorheriger Wundrandpflege versorgt.

Entzündungsbedingt kommt es zum Austritt von Flüssigkeit und Zellen aus dem Blut- und Lymphgefäßsystem. Was können wir mit der manuellen Lymphdrainage bzw. komplexen physikalischen Therapie und der Kompressionstherapie an der Exsudatmenge bewirken und kann Exsudat umgeleitet oder abgeleitet werden? Bei den ersten 5 bis 6 Behandlungen mittels manueller Lymphdrainage zeigt sich in der Wundtherapie ein vermehrtes Exsudat. Dieses vermindert sich infolge der Behandlungen, so meine Beobachtung. Die Erklärung könnte darin bestehen, dass

▶ **Abb. 7** Nasstherapie und Hautpflege während der Behandlung.

durch die starke Erhöhung der Lymphangiomotorik die Zwischenzellflüssigkeit besser über das Lymphgefäßsystem abdrainiert wird.

Abschließend erfolgt die Wundrandpflege mit einer Umgebungshautpflege und einer Applikation der neuen Wundauflage. Hierbei sind lokale Gegebenheiten und die Empfehlungen der Hersteller zu berücksichtigen:

- Darf die Wundauflage die Wunde überlappen?
- Darf die Wundauflage zerschnitten werden?
- Hält die Wundauflage das erwünschte feuchte Milieu der Wunde?
- Sind die Kanten abgerundet?
- Haftet die Wundauflage in der Wunde?
- Kann die Wundauflage unter Kompression eingesetzt werden?

Anschließend wird ein lymphologischer Kompressionsverband angelegt, d. h. einem Schlauchverband folgt die Polsterung in Form von Schaumstoff oder Therapiewatte. Den bilden Kurzzugbandagen in Form einer A–D-Versorgung, also vom Fuß bis zum Knie, oder A–G vom Fuß bis zur Leiste.

Die abschließende Dokumentation belegt den genauen Behandlungsablauf, z. B. welche Wundauflagen genutzt wurden und in welchem Zustand sich die Wunde nach der Wundreinigung befand.

Spezifizierung der Wunde unter Einbeziehung des Lymphgefäßsystems

Der Venenklappeninsuffizienz folgt ein gestörter, venöser Rückfluss mit anschließender Druckerhöhung in der Vene und konsekutiv vermehrter Flüssigkeitsanlagerung im Interstitium. Spätestens ab diesem Moment handelt es sich um ein Phlebo-/Lymphödem, also auch ein lymphologisches Krankheitsbild. Aus der Verlängerung der Diffusionsstrecke ergibt sich eine mangelnde Gewebeversorgung mit Sauerstoff (Hypoxie) und Nährstoffen und der Untergang des betroffenen Gewebes und die Ausbildung eines Ulcus cruris venosum kann beginnen.

Dieses Dokument wurde zum persönlichen Gebrauch heruntergeladen. Vervielfältigung nur mit Zustimmung des Verlages.

Anforderung an Wundauflagen [2]

Wundauflagen bei chronischen Wunden sollten bestimmte Eigenschaften besitzen:

- Gasaustausch (Sauerstoff) gewährleisten, also nicht okklusiv wirken (ein solches Milieu würde die Ausbildung anaerober Infekte begünstigen),
- rasche Aufnahme von überschüssigem Exsudat bei Erhalt des optimalen, physiologischen Feuchtigkeitsmilieus in der Wunde,
- Aufnahme- und Rückhaltevermögen angepasst an das Exsudataufkommen und die Verbandswechselfrequenz,
- Schutz vor Trauma, wie z. B. durch eingewachsene Kapillare oder Verklebungen in die Wundauflage,
- Schutz vor Fremdpartikeln und Sekundärinfekten,
- gleichmäßiger Kontakt mit dem Wundgrund,
- Sterilität,
- Hypoallergenität,
- rückstandsfreie Entfernung und
- Wirtschaftlichkeit und praktische Anwendbarkeit.

Die Wirkungsmechanismen der manuellen Lymphdrainage (MLD) auf die chronischen Beinwunden

- Reduzierung des eiweißreichen Ödems
- Verringerung der Diffusionsstrecke
- verbesserter Zelltransport
- erhöhte Sauerstoffversorgung
- Erhaltung und/oder Wiedergewinnung der Gewebeelastizität
- Wiederherstellung der Schutzfunktion der Haut
- verbesserte Mikro- und Makrozirkulation

Die Ödemreduktion bewirkt eine Verkürzung der Diffusionsstrecke im Interstitium und somit eine verbesserte Mikro- und Makrozirkulation, also eine Verbesserung des Zelltransports, sowie eine bessere Sauerstoffversorgung.

Begleitende therapeutische Maßnahmen sind OSG-Mobilisation/KG, Ernährungsscreening, Gefäßtraining und ABI-Messung.

Qualifikation des Wundtherapeuten

Der Wundtherapeut soll die ABI-Werte, also die Perfusionsdrücke und die arteriellen Werte, verstehen und beurteilen sowie ärztliche Befunde verstehen und die Kompressionstherapie darauf ausrichten. Dieses ist von essenzieller Bedeutung. Dabei ist sehr genau darauf zu achten, dass in der Wundtherapie und in der reinen manuellen Lymphtherapie nicht mit zu hohen Kompressionsdrücken gearbeitet wird. Denn bei der Wundtherapie ist eine arterielle Komponente bei der Ursache der Verletzung immer zu berücksichtigen! Man sollte wissen, dass eine trockene Nekrose nicht mit einer feuchten Wundauflage behandelt werden sollte, sondern dass diese durch den ausgebildeten Arzt zu entfernen ist. Wenn sich unter feuchter Wundbehandlung eine trockene Nekrose löst, könnte es zu Blutungen kommen, die zu kontrollieren der Physiotherapeut nicht in der Lage wäre. Trockene Nekrosen gehören zuerst in die ärztliche Beurteilung und danach in die Behandlung des Therapeuten [7]. Die Schmerzen der Patienten zu beurteilen und zu verstehen ist eine wesentliche Aufgabe des Therapeuten. Es ist ein wichtiges Anliegen, dass sich der Patient mit seinen Schmerzen ernst genommen fühlt und die Therapeuten nicht einfach darüber hinweggehen. Therapeuten sollten in der Lage sein, eine stadiengerechte Wundbehandlung durchzuführen. Hierbei ist ferner die Wirtschaftlichkeit zu bedenken. Wundauflagen und modernes Wundmanagement sind von hohen Therapie- und Materialkosten geprägt. Solche Verfahren sind daher sehr kostenintensiv.

▶ **Abb. 8** Entstauendes Gefäßtraining bandagiert auf dem Laufband.

Das Robert-Koch-Institut empfiehlt beim Verbandswechsel nur sterile Materialien zu verwenden. Leitungswasser gilt als nicht keimfrei und sollte nicht zur Wundbehandlung eingesetzt werden.

Verwendet werden können sterile, neutrale Spüllösungen wie Ringer oder NaCl 0,9 % sowie Spüllösungen mit chemischen Zusätzen wie Polyhexanid- oder Octenidin-haltige Antiseptika. Welche Präparate und wie lange diese eingesetzt werden dürfen, muss der Wundtherapeut in seiner Ausbildung erlernen. Die vom Produkthersteller gegebenen Empfehlungen sind einzuhalten.

Zusammenfassung

Die komplexe Behandlung von chronischen Wunden mittels manueller Lymphdrainage – Wundbehandlung – Kompressionstherapie – Krankengymnastik/OSG-Mobilisation/strukturiertem Gefäßtraining (▶ **Abb. 8**) hat sich als vielversprechendes Behandlungsschema entwickelt [8]. Deren Voraussetzung ist eine adäquate Ausbildung und mit einer guten Patienten-Compliance kann sie gute Therapieergebnisse vorweisen. Abschließend ist zu beschreiben, dass dieser Therapieverlauf ein erfolgreiches Therapieende nach sich zieht, was bedeutet, dass nach dem kompletten Wundverschluss das Behandlungskonzept beendet ist und eine Weiterbehandlung/Verordnung von Rezepten nicht mehr notwendig ist. Eine weitere Kostenbelastung ist demzufolge nicht mehr gegeben, welches das sowieso schon kostenreduzierte Therapiekonzept nochmals finanziell entlastet.

Untermauert wird dieses Prozedere durch Aussagen in der S3-Leitlinie Lokaltherapie chronischer Wunden bei Patienten mit

Dieses Dokument wurde zum persönlichen Gebrauch heruntergeladen. Vervielfältigung nur mit Zustimmung des Verlages.

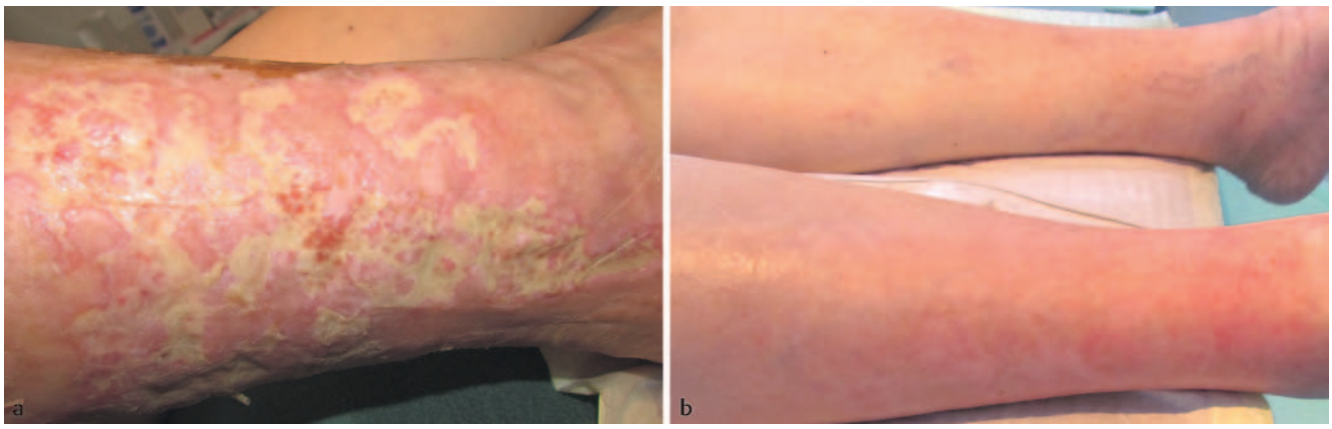

▶ **Abb. 9** **a** Pat. Ulcus cruris Stadium 3b. **b** Nach 52 Behandlungen Wunde komplett abgeheilt.

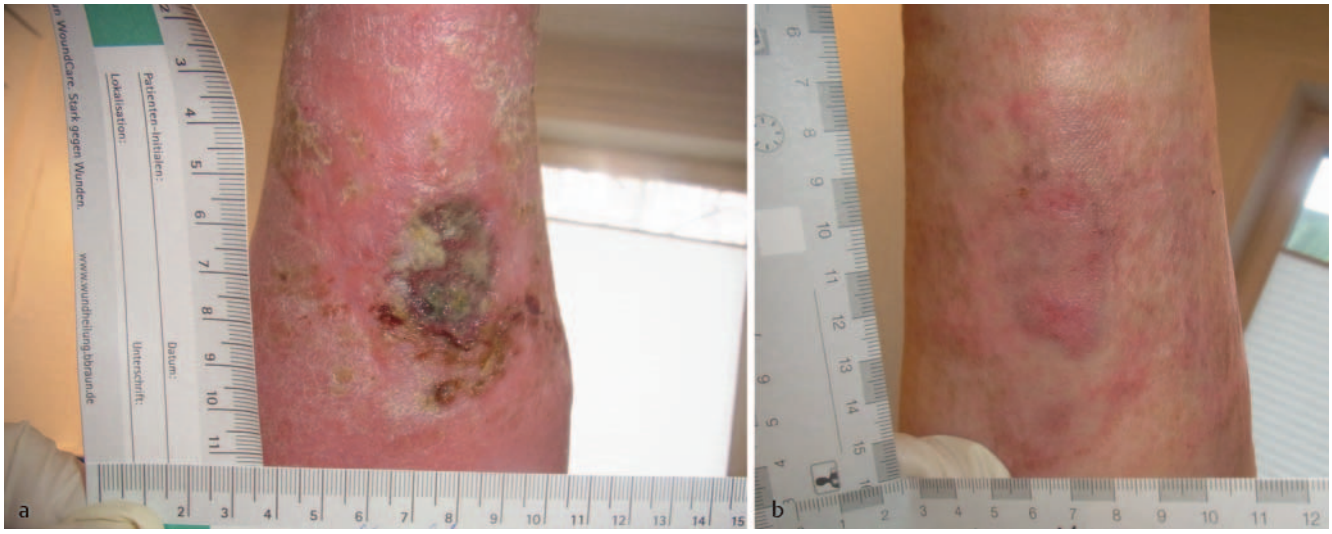

▶ **Abb. 10** **a** Pat. Phlebo-/Lymphödem bds. und Ulcus cruris bds. (hier rechts). **b** Nach 56 Behandlungen Wunde komplett abgeheilt.

den Risiken peripherer arterieller Verschlusskrankheit, Diabetes mellitus und chronisch venöser Insuffizienz [2].

Diese Arbeit hat nicht den Anspruch, das gesamte Behandlungsschema bis ins kleinste Detail zu erklären. Der Autor möchte auf dieses neue Behandlungsschema aufmerksam machen und einen Einblick in dieses erfolgreiche Therapieprozedere geben.

Diese komplexe Therapieform sollte nur von ausgebildeten Therapeuten durchgeführt werden. Das heißt, die Physiotherapeuten sollten eine Ausbildung als Lymphdrainagetherapeut und zusätzlich eine Ausbildung zum Wundassistenten WAcert® DGfW unter der Aufsicht eines Wundtherapeuten WTcert® DGfW vorweisen, um eine Behandlung dieser z. T. sehr komplexen Krankheitsbilder durchführen zu können, wobei die Therapiehoheit weiterhin dem Arzt obliegt. Ein Behandlungsablauf ohne diese Qualifikation ist strikt abzulehnen.

Fallbeispiele

Ulcus cruris vor und nach der Therapie mittels manueller Lymphdrainage, moderner Wundbehandlung, Kompressionstherapie und physiotherapeutischer Mobilisation.

Patient 1 w., geb. Ulcus cruris re. Stadium 3b – Pat. zeigt im Eingangsbefund multiple Ulzerationen mit konfluierender Tendenz mit einem progrienten Verlauf – seit ca. 1 Jahr, Belege deutlich sichtbar. Therapie: manuelle Lymphdrainage, moderne Wundbehandlung, Kompressionstherapie re. US A–D. 52 Behandlungen – 2–3-mal wöchentlich, abgeheilt entlassen und mit einem Kompressionsstrumpf flachgestrickt A–D gut versorgt, Schmerzsymptomatik von 9 auf 0 NRS (▶ **Abb. 9a, b**).

Patient 2 w., 53 Jahre – Diagnose: Phlebo-Lymphödem bds. Ulcus cruris bds. Therapie: MLD – Nass-Trocken-Therapie (Wundreinigung) – Wundbehandlung – Kompressionstherapie – bds. US A–D – gefäßspezifische Krankengymnastik. 56 Behandlungen – 2–3-mal wöchentlich, abgeheilt entlassen und mit einem Paar Kompressionsstrümpfe flachgestrickt A–D gut versorgt, Schmerzsymptomatik von 7 auf 0 NRS (▶ **Abb. 10a, b, 11a, b**).

Dieses Dokument wurde zum persönlichen Gebrauch heruntergeladen. Vervielfältigung nur mit Zustimmung des Verlages.

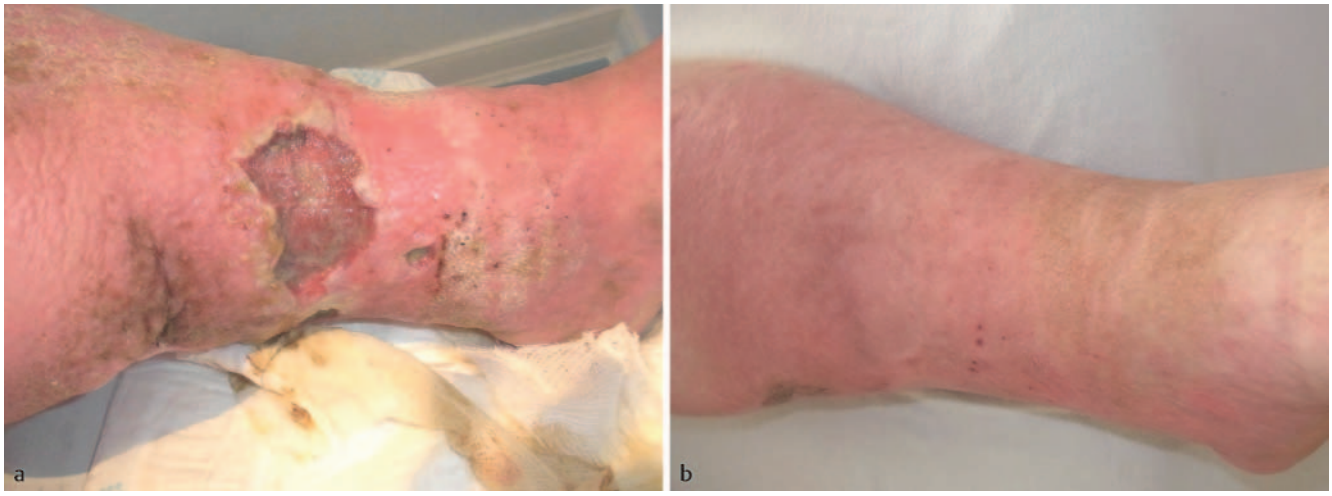

▶ **Abb. 11** **a** Pat. Phlebo-/Lymphödem bds. und Ulcus cruris bds. (hier links). **b** Nach 56 Behandlungen Wunde komplett abgeheilt.

Anmerkung

Diese Arbeit wurde bereits in Teilen auf der 58. Jahrestagung der Gesellschaft für Phlebologie/17. Dreiländertagung der Deutschen, Österreichischen und Schweizerischen Gesellschaft für Angiologie in Dresden präsentiert.

Interessenkonflikt

Die Autorinnen/Autoren geben an, dass kein Interessenkonflikt besteht.

Danksagung

Mein Dank gilt ganz besonders Herrn Prof. Dr. D.B. von Rautenfeld und Herrn Dr. M. Cornely, die mich immer wieder motiviert haben, schwerpunktmäßig gefäßtherapeutisch, wissenschaftlich und praktisch zu arbeiten.

Literatur

[1] Földi M, Kubik S. Lehrbuch der Lymphologie. München: Urban & Fischer; 2010

[2] AWMF. S3-Leitlinie Lokaltherapie chronischer Wunden bei Patienten mit Risiken periphere arterielle Verschlusskrankheit, Diabetes mellitus, chronische venöse Insuffizienz. http://www.awmf.org/leitlinien/detail/ll/091-001.html (Stand 12.5.2017)

[3] Hepp W, Brunner UV, Gußmann A Hrsg Lymphologische Gesichtspunkte in der Gefäßchirurgie. Darmstadt: Steinkopff; 2006

[4] Moysidis T. Das venöse Ulcus ist eine ischämische Wunde. MMW Fortschritte der Medizin 2012; 154 (Suppl. 3): 73–76

[5] Dissemond J. Ulcus cruris – Genese Diagnostik und Therapie. Bremen: Uni-Med; 2012

[6] Meyne K. Handbuch Arterielle Verschlusskrankheit. Leitbild zum Krankheitsbild der peripheren arteriellen Verschlusskrankheit, ihrer Erkennung und Behandlung. Hannover: Schlütersche; 2003

[7] DGfW. Deutsche Gesellschaft für Wundheilung und Wundbehandlung e. V. www.dgfw.de

[8] Münter KC. Fortschritte in der modernen Wundversorgung. Bremen: Uni-Med; 2010

Dieses Dokument wurde zum persönlichen Gebrauch heruntergeladen. Vervielfältigung nur mit Zustimmung des Verlages.