

Arthroseprävention und mögliche zukünftige Ansätze der Arthrotherapie – Sicht der Orthopädie und Unfallchirurgie

Prevention of Osteoarthritis and Future Strategies for Osteoarthritis Therapy – an Orthopaedic and Trauma-Surgical Perspective

Autoren

Lars Rackwitz¹, Oliver Pullig^{2,3}, Ulrich Nöth¹

Institute

- 1 Klinik für Orthopädie und Unfallchirurgie, Evangelisches Waldkrankenhaus Spandau, Berlin
- 2 Universitätsklinikum Würzburg, Lehrstuhl Tissue Engineering und Regenerative Medizin (TERM), Würzburg
- 3 Fraunhofer ISC, Translationszentrum Regenerative Therapien (TLZ-RT), Würzburg

Schlüsselwörter

Arthrose, Präarthrosen, Entzündung, regenerative Therapien, mesenchymale Stammzellen

Key words

osteoarthritis, inflammation, regenerative therapies, mesenchymal stem cells, pre-osteoarthritic conditions

Bibliografie

DOI <https://doi.org/10.1055/a-1036-4100>

Online-Publikation: 7.1.2020

Akt Rheumatol 2020; 45: 96–105

© Georg Thieme Verlag KG Stuttgart · New York

ISSN 0341-051X

Korrespondenzadresse

Prof. Ulrich Nöth

Klinik für Orthopädie und Unfallchirurgie

Evangelisches Waldkrankenhaus Spandau

Stadtrandstraße 555

13589 Berlin

Tel : 03037021002, Fax : 03037022204

ulrich.noeth@pgdiakonie.de

ZUSAMMENFASSUNG

Die Arthrose wird heute als eine biomechanische und inflammatorische Organerkrankung angesehen. Biomechanisch stehen die angeborenen und erworbenen präarthrotischen Gelenkerkrankungen im Fokus der Erkrankung. Weiterentwicklungen etablierter operativer Verfahren sowie neue entwickelte Tech-

niken haben insbesondere in der Hüft- und Kniegelenkchirurgie dazu beigetragen dem Patienten bessere präventive Therapieoptionen anbieten zu können. Bezüglich der inflammatorischen Komponente hat sich in der letzten Dekade das Feld der regenerativen Therapien mit neuen therapeutischen Ansätzen entwickelt. Die intraartikuläre Applikation von thrombozytenreichen Plasma, Konzentraten aus Knochenmark-/Fettgewebe und ex vivo expandierten mesenchymalen Stammzellen haben erste viel versprechende Ergebnisse gezeigt. Allerdings fehlen bisher aussagekräftige prospektiv-randomisierte klinische Studien. In dieser Arbeit sollen die neuesten Therapieansätze bzgl. der biomechanischen und inflammatorischen Komponenten der Arthrose aus orthopädisch-unfallchirurgischer Sicht dargestellt und diskutiert werden. Desweiteren werden neue Ergebnisse etablierter Behandlungsverfahren, wie die Applikation von Chondroprotektiva und Innovationen in der Endoprothetik beleuchtet.

ABSTRACT

Today, osteoarthritis is considered a biomechanical and inflammatory whole-organ disease. Biomechanically, congenital and acquired pre-osteoarthritic joint diseases are in the focus of interest. Advancements of established surgical methods as well as newly developed techniques, especially in the field of hip and knee joint surgery, have made it possible to offer patients optimised preventive therapeutic strategies. Regarding the inflammatory component, new therapeutic strategies have been developed in the field of regenerative therapies in the last decade. The intraarticular application of platelet-rich plasma, bone marrow/adipose tissue aspirate concentrates and ex-vivo expanded mesenchymal stem cells have shown promising clinical results. However, there is a lack of substantial prospective, randomised clinical trials. This manuscript highlights and discusses the latest therapeutic strategies concerning the biomechanical and inflammatory components of osteoarthritis from an orthopaedic and trauma-surgical perspective. Furthermore, new results of chondroprotective treatment strategies and innovations in arthroplasty are highlighted.

Einleitung

Forschungsaktivitäten der vergangenen 2 Dekaden zeichnen heute ein dezidierteres Bild der Arthrose und der zugrundeliegenden Pathophysiologie. Die Arthrose wird heute als eine biomechanische und inflammatorische Organerkrankung verstanden, die durch eine Reihe von Faktoren, wie Gelenkdysplasie/-fehlstellung, intraartikuläre Verletzung, Übergewicht, Synovialitis und einer geringgradigen systemischen Inflammation verursacht durch ein metabolisches Syndrom oder Diabetes mellitus, beeinflusst wird [1–4].

Aus orthopädisch-unfallchirurgischer Sicht stehen zum einen präventive Maßnahmen der operativen Versorgung mechanischer Präarthrosen wie der Hüftdysplasie, des Hüftimpingement, der Achsfehlstellungen am Kniegelenk sowie der intraartikulären Verletzungen der Menisci, des vorderen Kreuzbandes und des Gelenknorpels im Vordergrund [5]. Zum anderen hat das bessere Verständnis molekularbiologischer Prozesse der gestörten Zell-/Gelenkhomöostase und der Inflammation neben den Orthobiologika wie platelet-rich plasma (PRP) neue Strategien der Regenerativen Medizin wie die intraartikuläre Injektion von Zellkonzentraten und mesenchymalen Stammzellen (MSZ) hervorgebracht [6].

Pathophysiologie der Arthrose

Die strukturelle Integrität und biochemische Zusammensetzung des hyalinen Knorpels wird durch mechanische und biochemische Reize reguliert. Durch mechanische Überbelastung, proinflammatorische Zytokine, Alterungsprozesse oder genetische Prädisposition kommt es zu einer Änderung der Genexpression in den Chondrozyten mit Ausschüttung proinflammatorischer Zytokine und Matrix-degradierender Enzyme [1, 2, 5]. Diese biochemischen Stressoren verursachen eine Proliferationsaktivität der Chondrozyten mit Produktion knorpelunspezifischer Matrixkomponenten (Kollagen Typ I/X/Osteocalcin) als Zeichen einer gestörten zellulären Homöostase mit zunehmender Verschiebung zu katabolen Signalkaskaden.

Auch der subchondrale Knochen ist strukturellen Veränderungen unterworfen [7]. Durch mechanischen Stress aktivierte Osteoblasten exprimieren analog zu Chondrozyten proinflammatorische Zytokine und Matrix-degradierende Enzyme. Zum einen kommt es hier zu einer Reaktivierung von Umbauprozessen analog der enchondralen Ossifikation mit Gefäßeinsproßung, Osteophyten- und Zystenbildung [8]. Zum anderen besteht ein pro-inflammatorischer Rückkopplungsmechanismus mit anderen Gewebetypen im betroffenen Gelenk [1, 2, 7]. Bereits in frühen Arthrostadien besteht häufig eine Synovialitis mit Proliferation der Synovialzellen, Gewebhypertrophie und vermehrter Vaskularisierung [5]. Neben der Ausschüttung inflammatorischer Mediatoren und Matrix-degradierender Enzyme durch Synovialzellen sinkt die Syntheseleistung an Hyaluronsäure und Lubricin, was die Funktionsfähigkeit des Gelenkes weiter kompromittiert [5, 8].

Mechanische Präarthrosen

Hüftdysplasie und Hüftimpingement

Mit Einführung der periaetabulären Osteotomie (PAO) ist heute die Möglichkeit das dysplastische Hüftgelenk und seine Funktion beim jüngeren Patienten für einen wesentlichen Zeitraum zu erhalten gut etabliert. Die neuesten Techniken beschäftigten sich mit einer Kombination aus PAO und Hüftgelenkarthroskopie, um intraartikuläre Pathologien wie Impingement Syndrom und Labrum-

defekt gleichzeitig behandeln zu können. So konnte nach 5 Jahren eine signifikante Verbesserung der Funktion und eine Schmerzreduktion (VAS) von präoperativ 5,8 auf postoperativ 3,1 bei einem kombinierten Verfahren gezeigt werden [9].

Die frühe arthroskopische Intervention bei gut selektionierten Patienten mit alleinigem Hüftimpingement kann zu einer Verzögerung des Fortschreitens der Arthrose führen [10]. In einer aktuellen Metaanalyse von 1981 Hüften bei 1911 Patienten und einem mittleren follow-up von 14 Monaten zeigten 87,7% der Patienten nach der Operation die Rückkehr zum Sport und einen signifikanten Anstieg des Hip Outcome Score sports scale von 41,7 Punkten [11].

Achsfehlstellungen

Varus- und Valgusfehlstellungen sind die häufigsten Achsabweichungen der unteren Extremität. Im Vordergrund stehen Varusfehlstellungen die in der Regel mit einer valgusierenden aufklappenden Tibiakopfosteotomie therapiert werden können [12]. Valgusfehlstellungen werden in der Regel mit einer zuklappenden suprakondylären Osteotomie behandelt. Grundprinzip bei der Varusfehlstellung ist die Verlagerung der unphysiologisch durch das mediale Kompartiment verlaufenden Belastungslinie der unteren Extremität in einen neutralen Bereich. Somit kann die Mehrbelastung des in der Regel geschädigten medialen Kompartiments reduziert und die Progredienz der Arthrose gehemmt werden [13]. Wichtig ist die richtige Indikationsstellung bei intaktem lateralen Kompartiment, stabilem Bandapparat, gutem Bewegungsausmaß, BMI < 30 und Alter möglichst < 50 [12]. Bei korrekter Indikationsstellung können Überlebensraten (Endpunkt Knieprothesenimplantation) von 73% nach 5 und 52% nach 10 Jahren erreicht werden [13]. Auch liegen 5 Jahre nach medial aufklappenden HTO signifikante Verbesserungen biomechanischer Risikofaktoren und klinischer Ergebnisse aufgrund der postoperativ verbesserten Lastverteilung im Gelenk vor [14].

Intraartikuläre Gelenkschäden

Meniskusrekonstruktion

Der Meniskus spielt bei der Erhaltung der Gelenkintegrität eine entscheidende Rolle. Bei einer partiellen Resektion sind die Inzidenz und das Risiko der Entstehung einer Arthrose stark erhöht. Problematisch ist im Besonderen die partielle/komplette Resektion des Außenmeniskus [15]. Mögliche operative Techniken für den Erhalt des Meniskus sind zum einen die Meniskusnaht und zum anderen der Meniskusersatz. Bezüglich der Meniskusnaht hat sich gezeigt, dass es nicht nur zu einem funktionell besseren Ergebnis als nach Meniskusteilresektion kommt sondern auch das Risiko der Entwicklung einer Arthrose deutlich reduziert ist. Allerdings hat die Meniskusnaht verglichen zur partiellen Resektion eine höhere Revisionsrate, über die der Patient präoperativ aufgeklärt werden muss [16] (► Tab. 1).

Für den Meniskusersatz gibt es gegenwärtig kein in der Breite anwendbares Verfahren mit wissenschaftlichem Nachweis der Wirksamkeit. Die Verwendung als prophylaktische Maßnahme nach Meniskusverlust ist daher Fällen mit hoher Wahrscheinlichkeit einer Arthroseentwicklung vorbehalten, z. B. einem vollständigen Außenmeniskusverlust. Am ehesten ist die Indikation eher bei jüngeren, symptomatischen Patienten mit leichten Sekundärveränderungen zu sehen [17].

► **Tab. 1** Eckdaten der bis dato publizierten klinischen Studien mit Einsatz ex vivo expandierter MSZ zur Behandlung der Arthrose

Publikation	Ursprung	Quelle	Gelenk	Design	Pathologie	Applikation	n	OP-Technik	Ergebnisse
Centeno et al. [51] (2008)	autolog	KM	Knie	Fallstudie	OA	Injektion	1	22,4 x 10 ⁶ bMSZ + KM-Konzentrat + Plättchenlysat	bessere Beweglichkeit + weniger Schmerz (VAS), höheres Knorpel-/Meniskusvolumen (MRT) 6 Monate postop.
Emadedin et al. [52] (2012)	autolog	KM	Knie	Fallserie	OA	Injektion	6	20–24 x 10 ⁶ bMSZ (Serum)	Verbesserung Schmerz (VAS) + Funktion bis 1a postop.,
Orozco et al. [53] (2013)	autolog	KM	Knie	Fallserie	OA (KL II-IV)	Injektion	12	12–40 x 10 ⁶ bMSZ (Ringierlösung)	Verbesserung algo-funktionaler Indices + Verbesserung der Knorpelqualität (MRT) in 11/12 Patienten 1a postop.
Jo et al. [54,55] (2014/2017)	autolog	Fett	Knie	prospektive Phase I + Phase II Studie	OA (KL II-IV)	Injektion	Phase I: 9 Phase II: 9	Phase I: je 3x 10 ⁶ aMSZ vs 50 x 10 ⁶ aMSZ vs 100 x 10 ⁶ aMSZ Phase II: 9x 100 x 10 ⁶ aMSZ	Verbesserung funktionaler Scores (WOMAC, KSS, KOOS) und Schmerzreduktion in allen Gruppen, anhaltende Verbesserung bis 2a postop. nur mit hoher Zelldosis
Vega et al. [56] (2015)	allogen	KM	Knie	prospektiv randomisierte Studie	OA (KL II-IV)	Injektion	30	40 x 10 ⁶ bMSZ (Ringierlösung) vs Hyaluronsäure	signifikant bessere Funktion (WOMAC) + geringerer Schmerz (VAS) in Zellgruppe bis 1a postop.
Emadedin et al. [57] (2015)	autolog	KM	Knie, Hüfte/OSG	Fallserie	OA (KL III-IV)	Injektion	6x Knie 6x OSG 6x Hüfte	5 x 10 ⁵ bMSZ/kg KG (Kochsalzlösung)	Verbesserung WOMAC + Schmerz (VAS) bis 30 Monate postop. unabhängig von behandeltem Gelenk
Davatchi et al. [58] (2016)	autolog	KM	Knie	Fallserie	OA	Injektion	3	8–9 x 10 ⁶ bMSZ (Serum)	Verbesserung klinisch-funktionaler Scores bis 6 Monate postop., anschl. schleichende Verschlechterung bis 5 a postop.
Gupta et al. [36] (2016)	allogen	KM	Knie	prospektiv randomisierte, Placebo-kontrollierte, multizentrische, Doppelblindstudie	OA	Injektion	60	je 10x 25 x 10 ⁶ bMSZ 50 x 10 ⁶ bMSZ 75 x 10 ⁶ bMSZ 150 x 10 ⁶ bMSZ in Plasmalyte A vs 20 x Placebo (Plasmalyte A)	kein signifikanter Unterschied zwischen Zellgruppen und Placebo in WOMAC, Schmerz (VAS) oder MRT 1a postop., bei Applikation von 50–150 x 10 ⁶ MSZ vermehrt Kniegelenkerguss und –schmerz
Lamo-Espinosa et al. [37,59] (2016/2018)	autolog	KM	Knie	prospektiv randomisierte, Placebo kontrollierte Multicenterstudie	OA (KL III-IV)	Injektion	30	je 10x 10 x 10 ⁶ bMSZ + HA vs 100 x 10 ⁶ bMSZ + HA vs HA (Placebo)	Schmerz (VAS), klinischer Score (WOMAC) und Beweglichkeit (ROM) signifikant besser zur Placebogruppe für hohe und niedrige Zelldosis 6 Monate postop., nach 12 Monaten nur hohe Zelldosis signifikant besser; 12 Monate postop. Gelenkspaltweite (a.p.-Röntgen) in der Placebogruppe im Gegensatz zur hohen Zelldosis verschlechtert 4 Jahre nach Intervention Schmerz (VAS) und WOMAC signifikant besser in beiden Zellgruppen gegenüber Placebo, kein Unterschied zwischen hoher und niedriger Dosis
Pers et al. [38] (2016)	autolog	Fett	Knie	prospektive, bizenitrische Phase I/II Studie	OA (KL III-IV)	Injektion	18	je 6x 2 x 10 ⁶ aMSZ 10 x 10 ⁶ aMSZ 50 x 10 ⁶ aMSZ (Kochsalzlösung)	Verbesserung klinischer Score (WOMAC) + Schmerzniveau (VAS) in allen Gruppen 6 Monate postop., signifikante + höchste Responderate (OMERACT) Ergebnisse nur mit der niedrigen Zelldosis, keine SAEs

▶ **Tab. 1** Fortsetzung.

Publikation	Ursprung	Quelle	Gelenk	Design	Pathologie	Applikation	n	OP-Technik	Ergebnisse
Soler et al. [60] (2016)	autolog	KM	Knie	prospektive Phase I/II Studie	OA (KL II-III)	Injektion	15	40 x 10 ⁶ bMSZ	Verbesserung algo-funktioneller Indices + Verbesserung der Knorpelqualität (MRT) bis 2a postop.
Al-Najar et al. [61] (2017)	autolog	KM	Knie	prospektive Phase I Studie	OA (KL II-III)	Injektion	13	2 Dosen a 30.5 x 10 ⁶ bMSZ im Abstand von 4 Wochen	keine SAEs; milde Schwellung und Schmerz nach Injektion in 3 Fällen; signifikante Verbesserung KOOS 2 a postop. und signifikante Verbesserung Knorpeldicke 1 a postop.
Matas et al. [62] (2018)	allogen	Nabel-schnur	Knie	kontrollierte, prospektiv randomisierte Doppelblindstudie Phase I/II	OA (KL II-III)	zweimalige Injektion	27	1x 20 x 10 ⁶ hUC-MSZ (n=9) vs 2x 20 x 10 ⁶ hUC-MSZ (n=9) Vs 2x HA (n=8)	keine SAEs; zweimalige intraartikuläre Zellinjektion mit signifikant geringerem Schmerz (VAS) und Besserer Funktion (WOMAC) gegenüber HA 12 Monate postop., kein Unterschied im MRT
Bastos et al. [63] (2018)	autolog	KM	Knie	prospektiv randomisierte Vergleichstudie	OA (Dejour 2-4)	Injektion	18	je 9x bMSZ vs bMSZ + PRP (Zellzahl nicht definiert)	KOOS in beiden Gruppen 12 Monate postop. signifikant verbessert, kein Unterschied im Gruppenvergleich – kein zusätzlicher Effekt durch PRP
Emadeddin et al. [64] (2018)	autolog	KM	Knie	Placebo-kontrollierte, prospektiv randomisierte, Doppelblindstudie Phase I/II	OA (KL II-IV)	Injektion	43	19x 40 x 10 ⁶ bMSZ vs 24x Kochsalzlösung	WOMAC Subskala für Schmerz + Funktion sowie schmerzfreie Gehstrecke signifikant besser in bMSZ Gruppe 6 Monate postop., keine SAEs
Shadmanfar et al. [65] (2018)	autolog	KM	Knie	Placebo-kontrollierte, prospektiv randomisierte, Doppelblindstudie	OA (KL II-IV) bei Vorliegen rheumatoide Arthritis nach ACR Kriterien	Injektion	30	je 15x 42 x 10 ⁶ bMSZ vs Kochsalzlösung	keine adverse events, kein signifikanter Unterschied im Gruppenvergleich bzgl. WOMAC, Schmerz (VAS), schmerzfreier Gehstrecke und laborchemischer Entzündungsparameter (CRP, BSG)
Song et al. [66] (2018)	autolog	Fett	Knie	prospektive Phase I Studie	OA	dreimalige Injektion		je 6x 10 x 10 ⁶ aMSZ vs 20 x 10 ⁶ aMSZ vs 50 x 10 ⁶ aMSZ	alle Dosen mit Verbesserung Schmerz (VAS), Funktion und Knorpelvolumen nach 96 Wochen; Zellgruppe mit höchster Dosis zeigt die besten Ergebnisse
Lee et al. [39] (2019)	autolog	Fett	Knie	kontrollierte, prospektiv randomisierte Doppelblindstudie Phase IIb	OA (KL III-IV)	Injektion	24	12 x 100 x 10 ⁶ aMSZ vs 12x Kochsalzlösung	signifikante Verbesserung WOMAC nach 6 Monaten nur in Zellgruppe, MRT in Zellgruppe unverändert aber Progredienz der Degeneration in Kontrollgruppe
Lu et al. [67] (2019)	autolog	Fett	Knie	kontrollierte, prospektiv randomisierte Doppelblindstudie Phase IIb	OA (KL I-III)	Injektion	53	27x 50 x 10 ⁶ aMSZ vs 26x HA	signifikant besserer WOMAC, Schmerz (VAS) und SF-36 nach 6 und 12 Monaten in beiden Gruppen, mit aMSZ mehr Patienten mit mind. 50-70 % Verbesserung, höheres Knorpelvolumen in der Zellgruppe nach 12 Monaten
Khalifeh Soltani et al. [68] (2019)	allogen	Plazenta	Knie	Placebo-kontrollierte, prospektiv randomisierte Doppelblindstudie	OA (KL III-IV)	Injektion	20	je 10x 50-60 x 10 ⁶ hUC-MSZ vs Kochsalzlösung	keine signifikanten Unterschiede KOOS Schmerz (VAS) und ROM im Gruppenvergleich nach 6 Monaten

bMSZ = aus dem Knochenmark gewonnene mesenchymale Stammzelle, aMSZ = aus dem Fettgewebe gewonnene Stammzelle, hUC-MSZ = aus der Nabelschnur/Plazenta gewonnene mesenchymale Stammzelle, OA = osteoarthritis, KL = Kellgren Lawrence Klassifikation, HA = Hyaluronsäure, KM = Knochenmark, PRP = platelet rich plasma, WOMAC = Western Ontario and McMaster Universities Osteoarthritis Index, KOOS = Knee injury osteoarthritis outcome score, OMERACT = Outcome Measures in Rheumatoid Arthritis Clinical Trials, VAS = visual analog scale, ROM = range of motion, MRT = Magnetresonanztomografie.

Vordere Kreuzbandruptur

Die Ruptur des vorderen Kreuzbandes (VKB) ist für die meist jungen und sportlich anspruchsvollen Patienten eine ernstzunehmende Verletzung mit möglichen Langzeitkomplikationen, wie Funktionseinschränkungen, posttraumatischer Arthrose und reduzierter Lebensqualität [18]. Man weiß heute, dass Patienten bei denen eine isolierte vordere Kreuzbandruptur nicht operativ versorgt wurde ein signifikant höheres Risiko vorliegt (im Vergleich zu einer gematchten Gruppe ohne Ruptur) sekundär einen Meniskusriss und eine Arthrose zu entwickeln sowie ein künstliches Kniegelenk implantiert zu bekommen [19]. Ob jedoch die Rekonstruktion des VKB zu einer signifikanten Reduktion des Arthroserisikos führt ist allerdings bisher immer noch nicht abschließend geklärt [18].

Fokale Knorpeldefektrekonstruktion

Fokale Gelenkknorpeldefekte sind häufig und haben unbehandelt, insbesondere bei jüngeren Patienten, eine erhöhte Inzidenz für die Entstehung einer Arthrose. Die Therapie mit knorpelrekonstruktiven Verfahren, wie z. B. der autologen Chondrozytentransplantation (ACT) hat zum Ziel den Knorpeldefekt zu reparieren und die Arthroseentstehung zu vermeiden [20]. Bisher beschränkten sich die Techniken auf die Auffüllung des Defektes mit einem lokalen Knorpelgenerat, hierdurch wird jedoch die biologische Umgebung im Kniegelenk selbst nicht maßgeblich beeinflusst. Die Gelenkhomeostase nimmt aber eine Schlüsselrolle auf dem Weg zu einer erfolgreichen Knorpelrekonstruktion ein [21, 22]. Aus diesem Grund werden zunehmend Methoden untersucht die es ermöglichen eine gestörte Gelenkhomeostase nachhaltig als Augmentation herkömmlicher Knorpelrekonstruktionstechniken im arthrotisch-inflammatorisch veränderten Gelenk zu beeinflussen [6, 22]. Mögliche Optionen für die biologische Augmentation der Gelenkknorpelrekonstruktion sind u. A. die additive Applikation (Injektion) von Wachstumsfaktoren, Plättchenkonzentraten sowie Zellkonzentraten oder ex vivo expandierten mesenchymalen Stammzellen (MSZ) [6, 23].

Als additive Applikation wurde die Small Vascular Fraction (SVF) bei einer Mikrofrakturierung von Patienten mit Arthrose Stadium Kellgren II-III eingesetzt. Die Kontrollgruppe ohne SVF zeigte nach 18 Monaten signifikant schlechtere Funktions- (WOMAC) und Schmerzwerte (VAS) verglichen mit Patienten die mit einer Mikrofrakturierung in Kombination mit einer SVF Applikation behandelt wurden [24]. Wong et al. führten an insgesamt 56 Patienten mit einer Varusgonarthrose eine valgisierende Tibiakopfumstellung mit arthroskopischer Mikrofrakturierung durch. Drei Wochen postoperativ wurde an 28 Patienten eine intraartikuläre Injektion mit 14×10^6 expandierten MSZ (in HA) durchgeführt, die anderen 28 Patienten erhielten lediglich eine HA-Injektion. Ein Jahr nach der Injektion zeigte die Zellgruppe einen signifikant besseren IKDC-, Tegner- und Lysholm, sowie einen besseren MOCART Score [25].

Regenerative Therapieverfahren

Wachstumsfaktoren

Wachstumsfaktoren spielen eine entscheidende Rolle in der orchestralen Regulierung der Zellinteraktionen von Chondrozyten und MSZ. In Bezug auf den hyalinen Gelenkknorpel sind z. B. TGF- β 1, IGF-1 und FGF-2/18 in ihrer Bedeutung hervorzuheben. Verfügbare klinische Daten stammen aus Studien zur Behandlung der

Gonarthrose durch intraartikuläre Injektion von rekombinanten Wachstumsfaktoren, wie z. B. FGF-18 und BMP-7. Es konnte eine Verzögerung von degenerativen Prozessen im betreffenden Gelenk demonstriert werden, die limitierte Datenlage lässt jedoch derzeit keine weitreichenden Schlussfolgerungen zu [22].

Platelet rich plasma (PRP)

Platelet rich plasma kann durch Zentrifugation aus autologen Vollblut gewonnen und einzeitig eingesetzt werden. Es enthält einerseits Wachstumsfaktoren, wie PDGF, TGF- β 1 oder FGF und andererseits verschiedene microRNAs die in die Regeneration mesenchymaler Gewebe involviert sind. In experimentellen präklinischen Untersuchungen konnte für PRP eine chemotaktische Wirkung auf mesenchymale Stammzellen, sowie ein anti-inflammatorischer und -apoptotischer Einfluss nachgewiesen werden [23]. Im Vergleich einer einmaligen und einer 2-maligen intraartikulären PRP-Injektion in arthrotische Kniegelenke konnten Patel et al. eine signifikante Schmerzreduktion (VAS) gegenüber einer Placebo-Injektion (Kochsalz) 6 Monate postoperativ für beide Behandlungsformen zeigen. Dementsprechend waren 6 Monate nach PRP-Injektion signifikant mehr Patienten mit der Behandlung zufrieden als nach Placebo-Injektion [26]. In einer Metaanalyse von 10 (nicht-) randomisierten Studien konnte zusammenfassend eine signifikant höhere Schmerzreduktion und Funktionsverbesserung durch PRP-Behandlung der Gonarthrose im Vergleich zur Behandlung mit einem Placebo oder HA gezeigt werden. Aufgrund des hohen Verzerrungspotenzials der untersuchten Studien wird die Evidenzstärke jedoch generell als limitiert bis moderat eingestuft [27].

Zellkonzentrate

Zellkonzentrate können intraoperativ aus Knochenmark- oder Lipoaspiraten durch Zentrifugation hergestellt und einzeitig verwendet werden. Es handelt sich hierbei um heterogene Zellpopulationen unterschiedlicher Vorläuferzellen und Wachstumsfaktoren, wobei der eigentliche Anteil von MSZ äußerst gering und variabel ist (0,001–0,01 %) [28]. Beispiele hierfür sind:

Konzentriertes Knochenmarkaspirat – BMAC (Bone Marrow Aspirate Concentrate)

Durch Zentrifugation werden rote Blutzellen, Granulozyten, unreife myeloische Vorläuferzellen und Thrombozyten eliminiert. In dem Zentrifugat lassen sich neben mesenchymalen und hämatopoetischen Vorläuferzellen unterschiedlich hohe Konzentrationen an Wachstumsfaktoren wie PDGF, TGF- β , BMP-2/7 und IL-1 RA nachweisen [28]. Eine Metaanalyse von Chala et al. fasst die Ergebnisse des BMAC Verfahrens für die Behandlung von fokalen, chondralen Defekten und der Arthrose zusammen [29]. Bei der Injektion von BMAC bei Patienten mit Gonarthrose zeigte sich eine Reduktion der Schmerzen sowie eine Verbesserung der Gelenkfunktion, v. a. wenn die Injektion im Rahmen einer milden bis moderaten Arthrose (Kellgren-Lawrence II) erfolgte [30, 31]. In einer weiteren Studie konnte durch eine singuläre BMAC-Injektion mit durchschnittlich $4,5 \times 10^6$ kernhaltiger Zellen eine signifikante Verbesserung der Kniegelenkfunktion und eine Verringerung des Ausmaßes an degenerativen Veränderungen am Kniegelenk anhand Nativröntgen und MRT nachgewiesen werden [32].

Lipoaspirat - SVF (Stromal Vascular Fraction)

Die SVF lässt sich aus aspiriertem Fettgewebe (z. B. Bauchdecke) gewinnen und besteht aus einer heterogenen Zellpopulation mit mesenchymalen Vorläuferzellen, Präadipozyten, endothelialen Zellen, Perizyten, T-Zellen, Makrophagen sowie einer Vielzahl von Wachstumsfaktoren [33]. Je nach Anbieter beinhaltet das Verfahren einen Waschschriff, eine enzymatische Verdauung oder eine mechanische Zerkleinerung mit anschließender Zentrifugation und Resuspension der Zellen und benötigt zwischen 60 min bis 24 Stunden zur Herstellung. Die Interpretation der klinischen Ergebnisse in den bis dato publizierten Studien ist problematisch da häufig mehrere Techniken kombiniert wurden (z. B. SVF plus PRP oder plus HA), eine geringe Fallzahl beobachtet wurde oder keine Kontrollgruppe vorhanden war [33]. Die intraartikuläre Injektion von SVF zur Therapie der Gonarthrose (Kellgren-Lawrence II-III) wurde an 30 Patienten nach einer arthroskopischen Lavage von Ko et al. durchgeführt. Die klinischen Ergebnisse nach 12 Monaten zeigten bei allen Patienten eine deutliche Besserung der Schmerzen und der Funktion, zusätzlich wird eine Verbesserung des Knorpelstatus in der Kontrollarthroskopie beschrieben [34].

Ex vivo expandierte mesenchymale Stammzellen (MSZ)

MSZ liegen als Zellpopulation in Geweben mesodermalen Ursprungs vor und können unter bestimmten Voraussetzungen in adulte Zelltypen der unterschiedlichen mesodermalen Gewebe differenzieren. MSZ vermitteln insbesondere auch immun-modulatorische und anti-inflammatorische Effekte entweder durch direkten Zell-Zell Kontakt oder parakrine Mechanismen. Allerdings ist die Verwendung expandierter MSZ zeit- und kostenintensiv und erfordert ein 2-zeitiges Behandlungsschema [6, 35].

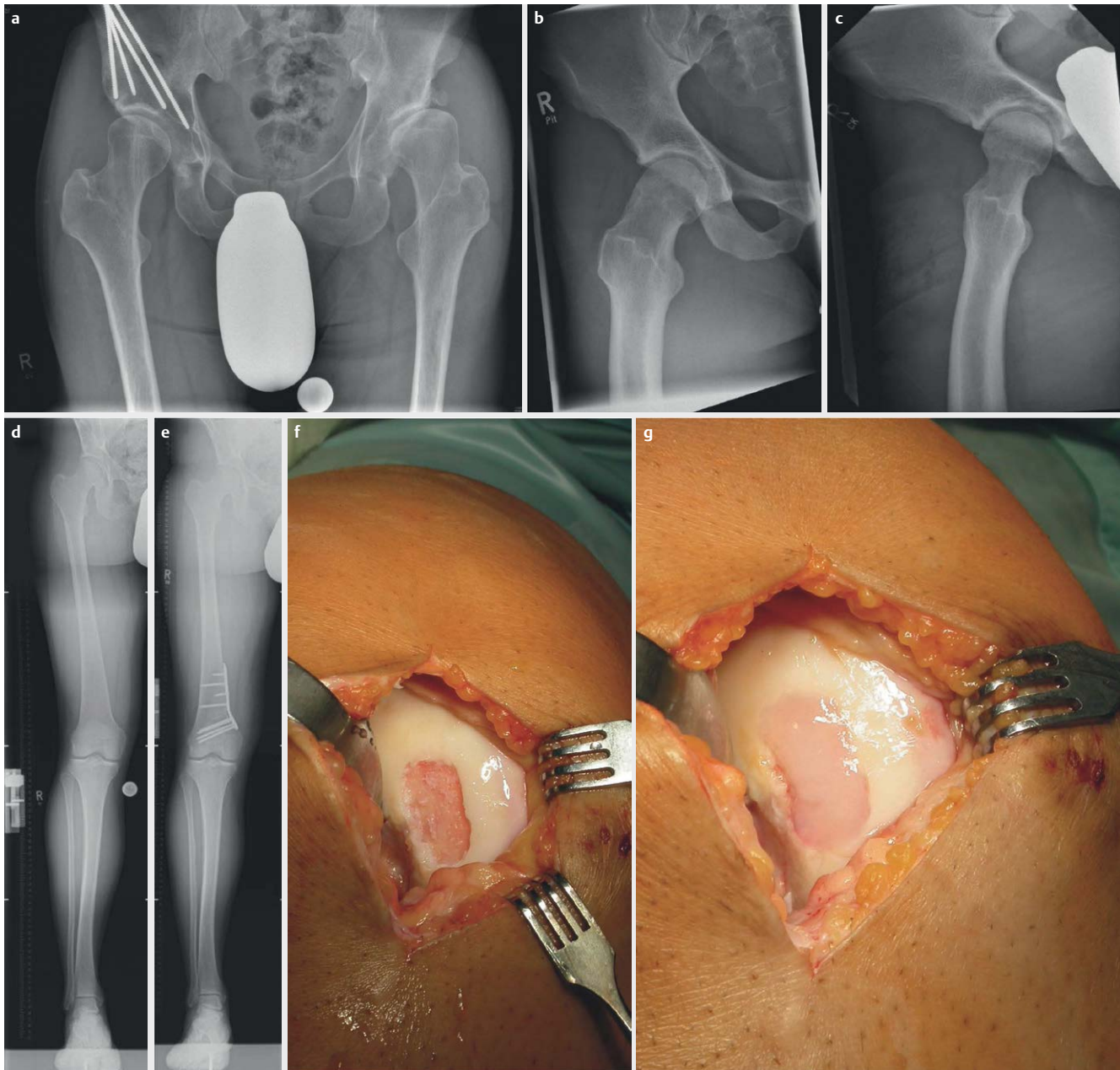
Disseminierte Knorpeldefekte im Rahmen der Arthrose können durch Zellträger-assoziierte Verfahren nicht adressiert werden. Hier bietet sich die Applikation der MSZ durch eine intraartikuläre Injektion an. In einer prospektiv randomisierten Doppelblindstudie an 60 Patienten mit Gonarthrose verglichen Gupta und Mitarbeiter die intraartikuläre Injektion von 25, 50, 75 und 150 x 10⁶ allogenen bMSZ mit einer Placebogruppe. Im Vergleich zur Placebogruppe ergab sich für keine der Zelldosen eine signifikante Verbesserung bezüglich algo-funktioneller Scores (VAS, WOMAC) oder in der MRT-Bildgebung [36]. In einer Phase I/II Studie an 30 Patienten mit Gonarthrose erwies sich die intraartikuläre Injektion von 10 und insbesondere 100 x 10⁶ autologen aus dem Knochenmark gewonnenen mesenchymalen Stammzellen (bMSZ) in Hyaluronsäure (HA) deutlich überlegen bezüglich funktioneller Scores (WOMAC) und dem Schmerzniveau (VAS) gegenüber einer alleinigen HA-Injektion bis 12 Monate postoperativ. Unter der Applikation von 100 x 10⁶ MSZ sistierte die vorliegende Arthrose im Nativröntgen und MRT im Vergleich zur Placebogruppe [37]. Die Autoren führten im Rahmen des EU-geförderten Forschungsprojektes „ADIPOA“ eine binationale Phase I Studie an 18 Patienten mit fortgeschrittener Gonarthrose (Kellgren-Lawrence III-IV). Die ersten 6 Patienten erhielten 2 x 10⁶ (niedrige Dosis) aus dem Bauchfett gewonnene mesenchymale Stammzellen (aMSZ), die folgenden 6 Patienten erhielten 10 x 10⁶ aMSZ (mittlere Dosis) und die abschließende Gruppe wurde mit 50 x 10⁶ aMSZ behandelt. Sowohl der WOMAC Score als auch der Kniegelenkschmerz (VAS) 3 bzw. 6 Monaten nach erfolg-

ter aMSZ Injektion verbesserte sich in allen 3 Gruppen im Vergleich zu den Ausgangswerten, signifikant jedoch nur unter der niedrigen Dosis (2 x 10⁶ aMSZ). Gemessen an den Responderkriterien der OARSI/OMERACT-Richtlinien wies die Gruppe mit der niedrigen Dosis mit 80 % die höchste Responderrate auf. Dies lässt sich im Wesentlichen dadurch erklären, dass bei den Patienten mit der niedrigen Dosis das Ausgangsschmerzniveau am höchsten war und damit der größte therapeutische Effekt erreicht wurde [38]. In einer kürzlich veröffentlichten prospektiv randomisierten, doppelt verblindeten, Studie verglichen Lee et al die singuläre Injektion von 100 x 10⁶ aMSZ gegenüber einer Injektion mit Kochsalzlösung in Patienten mit Gonarthrose (Kellgren Lawrence Grad 2–4). Sechs Monate nach Injektion lag ein signifikant verbesserter WOMAC Score in der Zellgruppe bei unverändertem Wert in der Kontrollgruppe vor. MR-tomographisch zeigte sich der Grad der degenerativen Veränderungen 6 Monate nach Injektion der aMSZ unverändert, in der Kontrollgruppe konnte ein Fortschreiten der Degeneration beobachtet werden [39].

Chondroprotektiva

Für intraartikulär injizierte Hyaluronsäure wird ein 2-teiliger Wirkmechanismus im Gelenk postuliert. Zum einen die Verbesserung des Gleitverhaltens und der stoßdämpfenden Eigenschaften und zum anderen die Stimulierung der endogenen Hyaluronsäureproduktion durch Rezeptorbindung an synoviale Fibroblasten [40]. Eine Cochrane Analyse von 2006 untermauert generell die Wirksamkeit einer HA-Injektion gegenüber einer Placebobehandlung. Wobei die Verbesserung von Knieschmerz und -funktion 5–13 Wochen nach der letzten Injektion am stärksten ausfiel und eine Symptomverbesserung über 6 Monate gezeigt werden konnte. Gegenüber einer Behandlung mit nicht-steroidalen Antiphlogistika zeigte sich eine vergleichbare Wirksamkeit, im Vergleich zu einer intraartikulären Injektion von Kortisonderivaten lag eine längere Wirkdauer bei späterem Wirkungseintritt vor [41]. Die kommerziell verfügbaren HA-Produkte unterscheiden sich hinsichtlich der HA-Konzentration, des Molekulargewichtes (ca. 500–6000 kDa), und der Anzahl der Injektionen einer Behandlungseinheit (1–5 Injektionen). Dies kann die Heterogenität der klinischen Effekte verschiedener Produkte und der klinischen Ergebnisse unterschiedlicher Studien erklären. Ein aktueller systemischer Review zeigt keinen signifikanten Unterschied des klinischen Ergebnisses im Vergleich verschiedener HA-Produkten mit Behandlungseinheiten von einmaliger bis fünffacher Injektion [42]. In einer retrospektiven Datenbankanalyse konnten Abbott et al. zeigen das eine Behandlungseinheit mit intraartikulärer HA den Zeitpunkt für einen künstlichen Gelenkersatz im Mittel um 202 Tage verzögert, bei Patienten mit 4 oder mehr Behandlungseinheiten um 2,2 Jahre im Vergleich zu Patienten die keine HA erhalten hatten [43] (► Abb. 1).

Für die orale Aufnahme von Glucosamin und/oder Chondroitinsulfat, als Bestandteil der extrazellulären Matrix von hyalinem Gelenkknorpel kann in Metaanalysen weder eine analgetische noch eine die Knorpelstruktur modifizierende Wirkung nachgewiesen werden [44]. Fransen et al. konnten in einer doppelt verblindeten, Placebo kontrollierten Studie mit 605 Gonarthrosepatienten keinen signifikanten Unterschied im Hinblick auf die Schmerzreduktion zwischen der Einnahme von Glucosamin und/oder Chondroitinsulfat im Vergleich zur Placebogruppe in einem 2 Jahres Zeitraum zeigen [45].



► **Abb. 1** Präarthrotische Erkrankungen des Hüft- und Kniegelenkes und mögliche Therapieoptionen. **a** Hüftgelenksdysplasie I° nach Crowe links und **a** Z.n. periaztabulärer Osteotomie nach Ganz rechtes Hüftgelenk, **b** CAM-Impingement rechtes Hüftgelenk und **c** Z.n. arthroskopischer Abtragung mit physiologischer Rekonturierung des Schenkelhalses, **d** femorale bedingte Valgusfehlstellung des rechten Kniegelenkes und **e** Z.n. medialer, femoral zuklappender Umstellungsosteotomie mit Korrektur der Beinachse, **f** 3 x 1,5 cm Knorpeldefekt der medialen Femurkondyle und **g** Z.n. matrixbasierter ACT mit einem Kollagen I-Hydrogel (CaReS).

Endoprothetik

Im Focus der Endoprothetik steht die Knieendoprothetik. Trotz vieler Innovationen bzgl. Langlebigkeit der Implantate und höherer Präzision der Verfahren, wie Navigation und patientenspezifische Schnittblöcke, ist die Zahl der unzufriedenen Patienten mit 10–20% nach künstlichen Kniegelenkersatz in den letzten Jahren nicht geringer geworden [46]. Auch individuell angefertigte Implantate zeigen zwar wie die Navigation eine bessere Passgenauigkeit und Korrektur der Beinachse mit weniger „Ausreißern“, eine Überlegenheit

im klinischen Ergebnis und der Patientenzufriedenheit konnte bisher jedoch nicht nachgewiesen werden [47, 48]. Intensiv beforscht werden derzeit Roboter-gestützte Techniken [49]. Sie bieten die Möglichkeit, zu Beginn der Operation die Weichgewebestabilität und -spannung einzubeziehen und somit den präoperativen Plan an die individuelle Situation des Patienten anzupassen. Erste vergleichende Untersuchungen zwischen Roboter-gestützten Systemen und konventionell implantierten Knieprothesen zeigen eine bessere Korrektur der Beinachse und tendenziell bessere klinische

Ergebnisse bis zu einem Jahr postoperativ [50]. Langzeitergebnisse und größere Fallzahlen sind jedoch nötig um diese Ergebnisse zu bestätigen [49].

Schlussfolgerung und Ausblick

Die Arthrose wird heute als eine biomechanische und inflammatorische Organerkrankung angesehen. Die Korrektur biomechanischer Präarthrosen sowie die Versorgung traumatischer intraartikulärer Gelenkschäden haben die Prävention bzw. das Hinauszögern der Arthroseentstehung zum Ziel. Am Hüftgelenk spielen diesbezüglich die periazetabuläre Osteotomie bei Hüftdysplasien und die arthroskopische Therapie des Hüftimpingements eine entscheidende Rolle. Am Kniegelenk stehen die kniegelenknahen Osteotomien zur Korrektur von Achsfehlstellungen, die Meniskusnaht bei Meniskusrissen, der Ersatz des vorderen Kreuzbandes bei Rupturen sowie die Versorgung fokaler Gelenkknorpelschäden mit einer ACT im Vordergrund. In den letzten Jahren konnten zu den genannten operativen Eingriffen wichtige neue Erkenntnisse bzgl. der korrekten Indikationsstellung und der Verbesserung der Operationstechnik gewonnen werden. Auch bestätigt die aktuelle Datenlage, dass durch diese Verfahren die Entstehung der Arthrose in der Regel signifikant hinausgezögert werden kann.

Seitens der regenerativen Therapien hat die Zelltherapie das größte therapeutische Potenzial. Hier sind derzeit Zellkonzentrate und expandierte MSZ in der klinischen Erprobung. Zellkonzentrate unterscheiden sich bzgl. der Zell- und Wachstumsfaktoranreicherung teils erheblich. Trotz einer steigenden Anzahl an Publikation über den Einsatz von Zellkonzentraten und expandierten MSZ gibt es bis dato nur wenige randomisierte klinische Studien. Ein Vergleich dieser Studien wird durch eine hohe Diversität bzgl. unterschiedlicher Parameter wie der Zellquelle und dem Herstellungsprozess erschwert. Eine Aussage über die Wirksamkeit der Zelltherapie ist deshalb zum jetzigen Zeitpunkt nicht möglich.

Hinsichtlich des Einsatzes von Chondropotektiva (HA, PRP, Glucosamin- und Chondroitinsulfat) stellt sich immer noch eine sehr heterogene Datenlage dar, sodass eine abschließende Beurteilung der Wirksamkeit insbesondere im Hinblick auf die Variabilität der unterschiedlichen Produkte nicht getroffen werden kann. Innovationen im Bereich der Endoprothetik beziehen sich im Besonderen auf die Knieendoprothetik, wobei neue Roboter-assistierte Verfahren Hoffnungsträger für eine optimierte Versorgungsqualität und Patientenzufriedenheit sind.

Das ADIPOA Projekt wurde gefördert durch das Horizon 2020 Innovationsprogramm der Europäischen Union (Grant No. 643809, Adipoa-2).

Interessenkonflikt

Die Autoren geben an, dass keine Interessenkonflikte bestehen.

Literatur

- [1] Berenbaum F. Osteoarthritis as an inflammatory disease (osteoarthritis is not osteoarthrosis!). *Osteoarthr Cartil* 2013; 21: 16–21
- [2] Liu-Bryan R, Terkeltaub R. Emerging regulators of the inflammatory process in osteoarthritis. *Nat Rev Rheumatol* 2015; 11: 35–44
- [3] Bliddal H, Leeds AR, Christensen R. Osteoarthritis, obesity and weight loss: evidence, hypotheses and horizons – a scoping review. *Obes Rev* 2014; 15: 578–586
- [4] Louati K, Vidal C, Berenbaum F et al. Association between diabetes mellitus and osteoarthritis: systematic literature review and meta-analysis. *RMD Open* 2015; 1: e000077
- [5] Schrenker S, Gao L, Cucchiari M et al. Future Aspects of Clinical Osteoarthritis Therapies in the Continuum of Translational Research. *Z Orthop Unfall* 2019. doi:10.1055/a-0806-8225 [Epub ahead of print]
- [6] Rackwitz L, Reichert JC, Pullig O et al. New experimental strategies in cartilage surgery. *Orthopäde* 2017; 46: 947–953
- [7] Weinans H, Siebelt M, Agricola R et al. Pathophysiology of peri-articular bone changes in osteoarthritis. *Bone* 2012; 51: 190–196
- [8] Bastow ER, Byers S, Golub SB et al. Hyaluronan synthesis and degradation in cartilage and bone. *Cell Mol Life Sci* 2008; 65: 395–413
- [9] Maldonado DR, LaReau JM, Perets I et al. Outcomes of hip arthroscopy with concomitant periacetabular osteotomy, minimum 5-year follow-up. *Arthroscopy*. 2019; 35: 826–834
- [10] Ghaffari A, Davis I, Storey T et al. Current Concepts of Femoroacetabular Impingement. *Radiol Clin North Am* 2018; 56: 965–982
- [11] Minikara AA, Westermann RW, Rosneck J et al. Systemic review and meta-analysis of outcomes after hip arthroscopy in femoroacetabular impingement. *Am J Sports Med* 2019; 47: 488–500
- [12] Zampogna B, Vasta S, Papalia R. Patient Evaluation and Indications for Osteotomy Around the Knee. *Clin Sports Med* 2019; 38: 305–315
- [13] Madry H, Grun UW, Knutsen G. Cartilage repair and joint preservation: medical and surgical treatment options. *Dtsch Arztebl Int* 2011; 108: 669–677
- [14] Birmingham TB, Moyer R, Leitch K et al. Changes in biomechanical risk factors for knee osteoarthritis and their association with 5-year clinically important improvement after limb realignment surgery. *Osteoarthritis Cartilage* 2017; 25: 1999–2006
- [15] Goebel L, Reinhard J, Madry H. Meniscal lesion. A pre-osteoarthritis condition of the knee joint. *Orthopäde* 2017; 46: 822–830
- [16] Weber J, Koch M, Angele P et al. The role of meniscal repair for prevention of early onset of osteoarthritis. *J Exp Orthop* 2018; 5: 10
- [17] Stärke C, Kopf S, Becker R. Indication and limitations of meniscus replacement. *Orthopäde* 2017; 46: 831–838
- [18] Krause M, Freudenthaler F, Frosch KH et al. Operative Versus Conservative Treatment of Anterior Cruciate Ligament Rupture. *Dtsch Arztebl Int* 2018; 115: 855–862
- [19] Sanders TL, Pareek A, Kremers HM et al. Long-term follow-up of isolated ACL tears treated without ligament reconstruction. *Knee Surg Sports Traumatol Arthrosc* 2017; 25: 493–500
- [20] Niemeyer P, Albrecht D, Andereya S et al. Autologous chondrocyte implantation (ACI) for cartilage defects of the knee: A guideline by the working group "Clinical Tissue Regeneration" of the German Society of Orthopaedics and Trauma (DGOU). *Knee*. 2016; 23: 426–435
- [21] Scotti C, Gobbi A, Karnatzikos G et al. Cartilage Repair in the Inflamed Joint: Considerations for Biological Augmentation Toward Tissue Regeneration. *Tissue Eng Part B Rev* 2016; 22: 149–159
- [22] Lohmander LS, Hellot S, Dreher D et al. Intraarticular sprifermin (recombinant human fibroblast growth factor 18) in knee osteoarthritis: a randomized, double-blind, placebo-controlled trial. *Arthritis Rheumatol* 2014; 66: 1820–1831
- [23] O'Connell B, Wragg NM, Wilson SL. The use of PRP injections in the management of knee osteoarthritis. *Cell Tissue Res* 2019; 376: 143–152

- [24] Nguyen PD, Tran TD, Nguyen HT et al. Comparative Clinical Observation of Arthroscopic Microfracture in the Presence and Absence of a Stromal Vascular Fraction Injection for Osteoarthritis. *Stem Cells Transl Med* 2016; 6: 187–195
- [25] Wong KL, Lee KBL, Tai BC et al. Injectable cultured bone marrow-derived mesenchymal stem cells in varus knees with cartilage defects undergoing high tibial osteotomy: a prospective, randomized controlled clinical trial with 2 years' follow-up. *Arthroscopy* 2013; 29: 2020–2028
- [26] Patel S, Dhillon MS, Aggerwal S et al. Treatment with platelet-rich plasma is more effective than placebo for knee osteoarthritis: a prospective, double-blind, randomized trial. *Am J Sports Med* 2013; 41: 356–4
- [27] Laudy ABM, Bakker EWP, Rekers M et al. Efficacy of platelet-rich plasma injections in osteoarthritis of the knee: a systematic review and meta-analysis. *British Journal of Sports Medicine* 2015; 49: 657–672
- [28] Holton J, Imam M, Ward J et al. The Basic Science of Bone Marrow Aspirate Concentrate in Chondral Injuries. *Orthop Rev (Pavia)* 2019; 8: 6659
- [29] Chahla J, Dean CS, Moatshe G et al. Concentrated Bone Marrow Aspirate for the Treatment of Chondral Injuries and Osteoarthritis of the Knee: A Systematic Review of Outcomes. *Orthop J Sports Med* 2016; 2325967115625481
- [30] Kim JD, Lee GW, Jung GH et al. Clinical outcome of autologous bone marrow aspirates concentrate (BMAC) injection in degenerative arthritis of the knee. *Eur J Orthop Surg Traumatol* 2014; 24: 1505–1510
- [31] Hauser RA, Orlofsky A. Regenerative injection therapy with whole bone marrow aspirate for degenerative joint disease: a case series. *Clin Med Insights Arthritis Musculoskelet Disord* 2013; 6: 65–72
- [32] Guncars V, Kalnberzs K, Jakobsons E et al. Treatment of knee osteoarthritis with bone marrow-derived mononuclear cell injection: 12-month follow-up. *Cartilage* 2018; 10: 26–35
- [33] Di Matteo B, El Araby MM, D'Angelo A et al. Adipose-Derived Stem Cell Treatments and Formulations. *Clin Sports Med* 2019; 38: 61–78
- [34] Koh YG, Choi YJ, Kwon SK et al. Clinical results and second-look arthroscopic findings after treatment with adipose-derived stem cells for knee osteoarthritis. *Knee Surg Sports Traumatol Arthrosc* 2015; 23: 1308–1316
- [35] Nöth U, Rackwitz L, Steinert AF et al. Cell delivery therapeutics for musculoskeletal regeneration. *Adv Drug Deliv Rev* 2010; 62: 765–783
- [36] Gupta PK, Chullikana A, Rengasamy M et al. Efficacy and safety of adult human bone marrow-derived, cultured, pooled, allogeneic mesenchymal stromal cells (Stempeucel®): preclinical and clinical trial in osteoarthritis of the knee joint. *Arthritis Res Ther* 2016; 18: 301
- [37] Lamo-Espinosa JM, Mora G, Blanco JF et al. Intraarticular injection of two different doses of autologous bone marrow mesenchymal stem cells versus hyaluronic acid in the treatment of knee osteoarthritis: multicenter randomized controlled clinical trial (phase I/II) multicenter randomized clinical trial with active control. *J Transl Med* 2016; 14: 246
- [38] Pers YM, Rackwitz L, Ferreira R et al. Adipose Mesenchymal Stromal Cell-Based Therapy for Severe Osteoarthritis of the Knee: A Phase I Dose-Escalation Trial. *Stem Cells Transl Med* 2015; 5: 847–856
- [39] Lee WS, Kim HJ, Kim KI et al. Intra-Articular Injection of Autologous Adipose Tissue-Derived Mesenchymal Stem Cells for the Treatment of Knee Osteoarthritis: A Phase IIb, Randomized, Placebo-Controlled Clinical Trial. *Stem Cells Transl Med* 2019; 8: 504–511
- [40] Smith MM, Ghosh P. The synthesis of hyaluronic acid by human synovial fibroblasts is influenced by the nature of the hyaluronate in the extracellular environment. *Rheumatol Int* 1987; 7: 113–122
- [41] Bellamy N, Campbell J, Robinson V et al. Viscosupplementation for the treatment of osteoarthritis of the knee. *Cochrane Database Syst Rev* 2006; CD005321
- [42] Maheu E, Rannou F, Reginster JY. Efficacy and safety of hyaluronic acid in the management of osteoarthritis: Evidence from real-life setting trials and surveys. *Semin Arthritis Rheum* 2016; 45 (4 Suppl): 28–33
- [43] Abbott T, Altman RD, Dimef R et al. Do hyaluronic acid injections delay total knee replacement surgery? *Arthritis Rheum* 2013; 65 (Suppl. 1): 910–911
- [44] Stöve J. S2k-Leitlinie Gonarthrose 2018. https://www.awmf.org/uploads/tx_szleitlinien/033004l_S2k_Gonarthrose_2018_01_1.pdf; Stand: 15.10.2019
- [45] Franssen M, Agaliotis M, Nairn L et al. Glucosamine and chondroitin for knee osteoarthritis: a double-blind randomised placebo-controlled clinical trial evaluating single and combination regimens. *Ann Rheum Dis* 2015; 74: 851–858
- [46] Gunaratne R, Pratt DN, Banda J et al. Patient dissatisfaction following total knee arthroplasty: a systematic review of the literature. *J Arthroplasty* 2017; 32: 3854–3860
- [47] Jones CW, Jerabek SA. Current role of computer navigation in total knee arthroplasty. *J Arthroplasty* 2018; 33: 1989–1993
- [48] Ogura T, Le K, Merkely G et al. A high level of satisfaction after bicompartmental individualized knee arthroplasty with patient-specific implants and instruments. *Knee Surg Sports Traumatol Arthrosc* 2019; 27: 1487–1496
- [49] Bautista M, Manrique J, Hozack WJ. Robotics in total knee arthroplasty. *J Knee Surg* 2019; 32: 600–606
- [50] Marchand RC, Sodhi N, Anis HK et al. One-year patient outcomes for robotic-arm-assisted versus manual total knee arthroplasty. *J Knee Surg* 2019, Apr 8. doi:10.1055/s-0039-1683977. [Epub ahead of print]
- [51] Centeno CJ, Busse D, Kisiday J et al. Increased knee cartilage volume in degenerative joint disease using percutaneously implanted, autologous mesenchymal stem cells. *Pain Physician* 2008; 11: 343–353
- [52] Emadedin M, Aghdami N, Taghiyar L et al. Intra-articular injection of autologous mesenchymal stem cells in six patients with knee osteoarthritis. *Arch Iran Med* 2012; 15: 422–428
- [53] Orozco L, Munar A, Soler R et al. Treatment of knee osteoarthritis with autologous mesenchymal stem cells: a pilot study. *Transplantation* 2013; 95: 1535–1541
- [54] Jo CH, Lee YG, Shin WH et al. Intra-articular injection of mesenchymal stem cells for the treatment of osteoarthritis of the knee: a proof-of-concept clinical trial. *Stem Cells* 2014; 32: 1254–1266
- [55] Jo CH, Chai JW, Jeong EC et al. Intra-articular Injection of Mesenchymal Stem Cells for the Treatment of Osteoarthritis of the Knee: A 2-Year Follow-up Study. *Am J Sports Med* 45: 2774–2783
- [56] Vega A, Martín-Ferrero MA, Del Canto F. Treatment of knee osteoarthritis with allogeneic bone marrow mesenchymal stem cells: a randomized controlled trial. *Transplantation* 2015; 99: 1681–1690
- [57] Emadedin M, Ghorbani Liastani M, Fazeli R et al. Long-term follow-up of intra-articular injection of autologous mesenchymal stem cells in patients with knee, ankle, or hip osteoarthritis. *Arch Iran Med* 2015; 18: 336–344
- [58] Davatchi F, Sadeghi Abdollahi B, Mohyeddin M et al. Mesenchymal stem cell therapy for knee osteoarthritis: 5 years follow-up of three patients. *Int J Rheum Dis* 2016; 19: 219–225
- [59] Lamo-Espinosa JM, Mora G, Blanco JF et al. Intraarticular injection of two different doses of autologous bone marrow mesenchymal stem cells versus hyaluronic acid in the treatment of knee osteoarthritis: multicenter randomized controlled clinical trial (phase I/II) multicenter randomized clinical trial with active control. *J Transl Med* 2016; 14: 246
- [60] Soler R, Orozco L, Munar A et al. Final results of a phase I-II trial using ex vivo expanded autologous Mesenchymal Stromal Cells for the treatment of osteoarthritis of the knee confirming safety and suggesting cartilage regeneration. *Knee* 2016; 23: 647–654

- [61] Al-Najar M, Khalil H, Al-Ajlouni J et al. Intra-articular injection of expanded autologous bone marrow mesenchymal cells in moderate and severe knee osteoarthritis is safe: a phase I/II study. *J Orthop Surg Res* 2017; 12: 190
- [62] Matas J, Orrego M, Amenabar D et al. Umbilical Cord-Derived Mesenchymal Stromal Cells (MSCs) for Knee Osteoarthritis: Repeated MSC Dosing Is Superior to a Single MSC Dose and to Hyaluronic Acid in a Controlled Randomized Phase I/II Trial. *Stem Cells Transl Med* 2019; 8: 215–224
- [63] Bastos R, Mathias M, Andrade R et al. Intra-articular injections of expanded mesenchymal stem cells with and without addition of platelet-rich plasma are safe and effective for knee osteoarthritis. *Knee Surg Sports Traumatol Arthrosc* 2018; 26: 3342–3350
- [64] Emadedin M, Labibzadeh N, Liastani MG et al. Intra-articular implantation of autologous bone marrow-derived mesenchymal stromal cells to treat knee osteoarthritis: a randomized, triple-blind, placebo-controlled phase 1/2 clinical trial. *Cytotherapy*. 2018; 20: 1238–1246
- [65] Shadmanfar S, Labibzadeh N, Emadedin M et al. Intra-articular knee implantation of autologous bone marrow-derived mesenchymal stromal cells in rheumatoid arthritis patients with knee involvement: Results of a randomized, triple-blind, placebo-controlled phase 1/2 clinical trial. *Cytotherapy*. 2018; 20: 499–506
- [66] Song Y, Du H, Dai C et al. Human adipose-derived mesenchymal stem cells for osteoarthritis: a pilot study with long-term follow-up and repeated injections. *Regen Med*. 2018; 13: 295–307
- [67] Lu L, Dai C, Zhang Z et al. Treatment of knee osteoarthritis with intra-articular injection of autologous adipose-derived mesenchymal progenitor cells: a prospective, randomized, double-blind, active-controlled, phase IIb clinical trial. *Stem Cell Res Ther* 2019; 10: 143
- [68] Khalifeh Soltani S, Forogh B, Ahmadbeigi N et al. Safety and efficacy of allogenic placental mesenchymal stem cells for treating knee osteoarthritis: a pilot study. *Cytotherapy*. 2019; 21: 54–63