

# Blaschkolinerer akantholytischer dyskeratotischer epidermaler Nävus bei einem Säugling

Differenzialdiagnostische Überlegungen und Literaturreview

## Acantholytic Dyskeratotic Epidermal Nevus in an Infant

Differential Diagnostic Considerations and Review of the Literature

### Autoren

C. S. L. Müller, T. Vogt

### Institut

Klinik für Dermatologie, Venerologie und Allergologie am Universitätsklinikum des Saarlandes, Homburg/Saar

### Bibliografie

DOI <https://doi.org/10.1055/a-1010-3614> |

Akt Dermatol 2019; 45: 585–587

© Georg Thieme Verlag KG Stuttgart · New York

ISSN 0340-2541

### Korrespondenzadresse

Prof. Dr. med. Cornelia S. L. Müller, Klinik für Dermatologie, Venerologie und Allergologie am Universitätsklinikum des Saarlandes, Kirrbergerstr. 100, 66421 Homburg/Saar  
[Cornelia.mueller@uks.eu](mailto:Cornelia.mueller@uks.eu)

### ZUSAMMENFASSUNG

Vorgestellt wird ein 3 Monate alter Säugling mit seit Geburt bestehenden linearen Hautveränderungen am Bein, welche sich histologisch als akantholytischer dyskeratotischer epidermaler Nävus (ADEN) bestätigen ließen. Zusammenfassend ist der ADEN eine seltene Malformation, welche unmittelbar nach Geburt klinisch auffällt und sich ausschließlich durch den histologischen Befund einer fokalen akantholytischen Dyskeratose beweisen lässt bzw. die übrigen histologischen Differenzialdiagnosen einer akantholytischen Dyskeratose durch die klinische Umfeldbefundung auszuschließen sind.

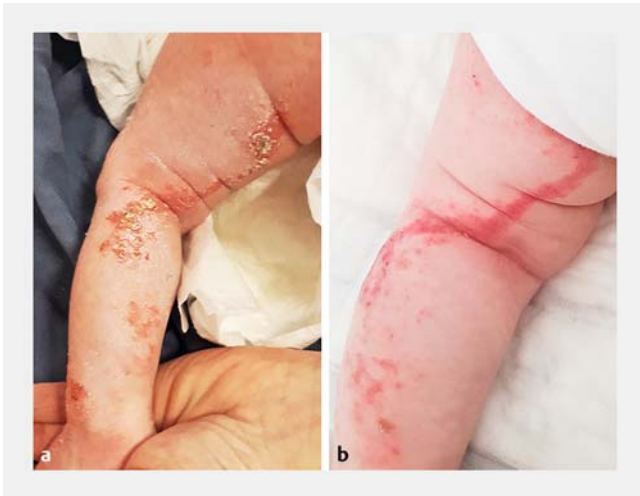
### ABSTRACT

We present a 3-month-old infant with linear lesions at the leg since birth, which could be confirmed histologically as acantholytic dyskeratotic epidermal nevus (ADEN). In summary, ADEN is a rare malformation, clinically striking immediately after birth and can be demonstrated only by the histological findings of focal acantholytic dyskeratosis and exclusion of other histological differential diagnoses of acantholytic dyskeratosis by the clinical findings.

Zur dermatologischen Vorstellung kam ein 3 Monate alter weiblicher Säugling mit seit Geburt bestehenden linearen, roten und schuppenden, teils verrukösen und ekzematisierten Hautveränderungen am dorsalen linken Bein (► **Abb. 1 a, b**). Die Läsionen zeigten seit der Geburt die Tendenz zur Abheilung. Die dermatologische Eigen- und Fremdanamnese war leer. Andere Organerkrankungen oder syndromale Befunde waren nicht vorhanden. Unter den klinischen Differenzialdiagnosen eines inflammatorischen linearen epidermalen Nävus (ILVEN) bzw. einer Incontinentia pigmenti wurde die Läsion biopsiert. Histologisch zeigte sich eine Akanthose der Epidermis mit fokaler Parakeratose und Serumeinlagerungen. Auffallend waren streckenweise Acantholyseareale in allen Schichten der Epidermis mit diskreten Dyskeratosen, betont subkorneal (► **Abb. 2 a, b**). Abschließend wurde in Zusammenschau mit dem klinischen Befund ein akantholytischer dyskeratotischer

epidermaler Nävus (ADEN) in blaschkolinerer Ausbreitung diagnostiziert.

Der ADEN ist eine histologische Variante des epidermalen Nävus (EN), eine kongenitale epitheliale Malformation, wobei eine Acantholyse nur sehr selten innerhalb eines EN beobachtet wird [1]. In einer Studie an 167 Biopsien von 160 Patienten mit epidermalen Nävi konnte eine Acantholyse nur in 1,2% der Fälle gesehen werden [2]. Die definierenden Kriterien des epidermalen Nävus umfassen eine epidermale Hyperplasie und Hyperkeratose. Weitere fakultative Merkmale der Psoriasis vulgaris, epidermolysischen Hyperkeratose, Viruswarzen, seborrhoischen Keratosen, Porokeratose, Acanthosis nigricans sowie Nävus comedonicus werden in variablem Ausmaß innerhalb der EN beobachtet [2]. Ein Fall eines ADEN mit zusätzlich ekkriner Differenzierung wurde durch Shaffer et al. publiziert und stellt eine weitere morphologische Variante des ADEN dar [3]. Bis

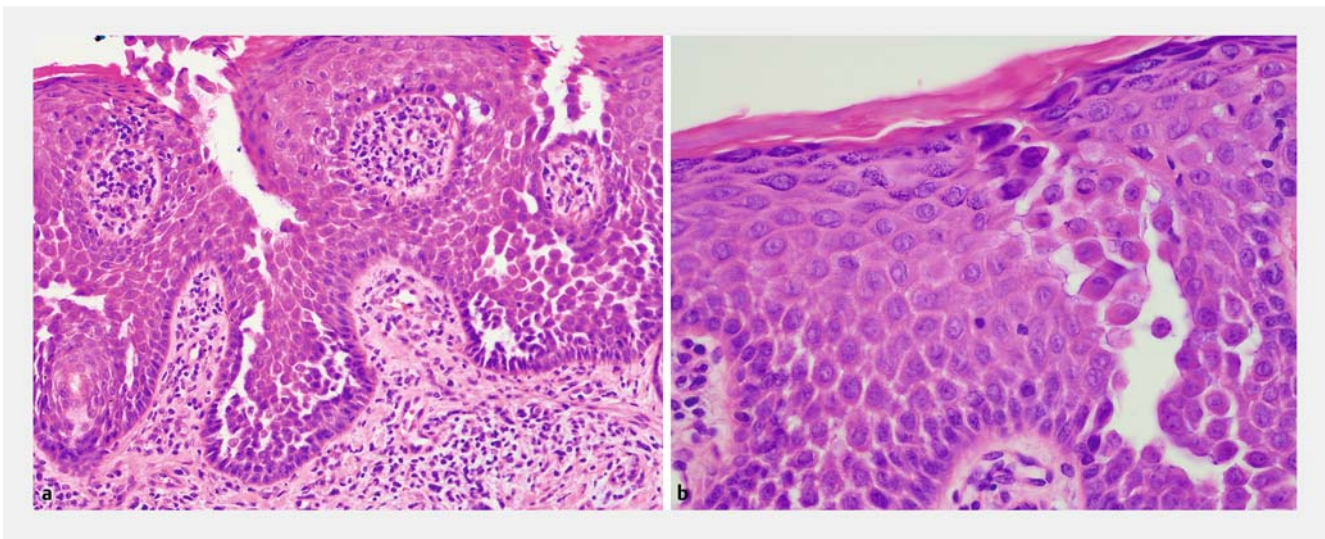


► **Abb. 1** Klinischer Befund des Kindes. **a** Fotografie des Vaters unmittelbar nach Geburt. Floride, ekzematöse, lineare Läsionen an der Rückseite des linken Beins. **b** Befundpräsentation bei Erstvorstellung in der dermatologischen Ambulanz. Die Läsionen sind zwischenzeitlich deutlich abgeheilt und ohne die initialen honiggelben Krusten.

dato sind ca. 12 Fälle eines ADEN sind in der Literatur dokumentiert [1, 3–13]. Die überwiegende Zahl dieser Nävi wurden in (blaschko-)linearer Anordnung beobachtet, teils beschrieben im Sinne einer zosteriformen, also Dermatombegrenzten Ausbreitung [5–8, 10, 11, 14]. Begriffliche Uneinigkeiten und die teils regellose Durchmischung der Begriffe „zosteriform“ vs. „blaschkolinear“ wurden vielfach kritisiert [13, 14]. Ursächlich für die lineare Ausdehnung ist ein genetischer Mosaizismus. Als krankheitsursächliche Mutation konnte kürzlich eine somatische p.Phe29del-Mutation von Connexin 26 nachgewiesen werden [10]. Connexin 26-Mutationen alterieren die inter-

zelluläre Kommunikation und Adhäsion. Syndromale Erkrankungen wie das palmoplantare Keratoderm mit Taubheit, das Vohwinkel-Syndrom sowie das KID-Syndrom (Keratitis-Ichthyosis-Taubheits-Syndrom) sind mit Mutationen des Connexin 26-Gens assoziiert [15–18].

Wegweisend für die Diagnosestellung des ADEN ist die nachweisbare fokale akantholytische Dyskeratose (FAD), welche ebenso unspezifisch in benignen und melanozytären Tumoren, Narben und inflammatorischen Läsionen beobachtet werden kann. Sie tritt sowohl in der unmittelbaren Umgebung oder in der läsionalen Haut selbst auf [19]. Nach wie vor ist die Pathogenese der FAD unklar [2]. Die morphologischen Kriterien der FAD umfassen akantholytische und dyskeratotische Zellen in allen Etagen der Epidermis, Spaltbildung der suprabasalen Epidermis bei erhaltenen Papillen sowie eine variable Hyperparakeratose. Klinischerseits werden der sog. „non-apparente“ Typ vom papulösen und nodulären Typ unterschieden [2]. Weitere essentielle Differenzialdiagnosen umfassen die akantholytischen Dermatosen sui generis: Morbus Darier, Morbus Grover, Morbus Hailey-Hailey nebst ihren verwandten Variationen. Alle diese genannten Dermatosen können selbst auch in blaschkolinerer Ausbreitung auftreten, welche dann bspw. im Falle des segmentalen Morbus Darier und auch beim Morbus Hailey-Hailey durch Mosaizismus der krankheitsursächlichen ATP2A2-Genmutation bzw. differentielle Expression des kodierten SERCA2-Proteins im läsionalen Gewebe erklärbar ist [10, 20]. Dieser Mutationsnachweis kann differenzialdiagnostisch wiederum zur Abgrenzung eines Morbus Grover genutzt werden, der keine Mutation des ATP2A2-Gens aufweist [21]. Rein auf Basis der histologischen morphologischen Befunde ist eine Abgrenzung eines ADEN von einem linearen/segmentalen Morbus Darier schwierig und nur durch eine enge klinisch-pathologische Korrelation aller übrigen Befunde möglich [6, 8]. Im vorliegenden Fall wurden zur Differenzierung eines linearen Morbus Darier das Alter bei Erstmanifestation, das Fehlen von Corps



► **Abb. 2** Hautbiopsie aus läsionaler Haut. Hämatoxylin-Eosin-Färbung. **a** Originalvergrößerung 200×. Fokal suprabasale Acantholyse mit diskreter Dyskeratose. **b** Originalvergrößerung 400×. Schlotförmige Acantholyse mit subkornealen dyskeratotischen Keratinozyten.

ronds oder Grains sowie bislang fehlende Darier-typische Zusatzbefunde (Nagelpathologien, palmoplantare Pits etc.) verwendet. Familiär gehäufte ADEN-Manifestationen sind bislang nicht berichtet worden, und bisher traten auch in keinem betroffenen publizierten Patienten ein Morbus Darier sowie ADEN gleichzeitig auf [5]. Berichte über eine rezidivierende UV-assoziierte Induktion eines ADEN in loco sind zum einen begrifflich unsicher definiert als auch pathogenetisch nicht sicher zuzuordnen, und wahrscheinlich handelt es sich in diesem publizierten Fall nicht um einen ADEN sui generis, sondern eine fotoaggravierte/-induzierte Dermatose mit FAD [13].

Ein anderer Subtyp des epidermalen Nävus ist der epidermolytische Nävus (ELN), der sich durch den feingeweblichen Nachweis einer epidermolytischen Hyperkeratose (EHK) definiert und v.a. begrifflich vom ADEN abgrenzt werden muss. Hier handelt es sich um einen Mosaizismus, der auch die Keimbahn betreffen kann und mit einer kongenitalen ichthysiformen Erythrodermie assoziiert ist [22]. Histologisch stehen eine epidermale Reifungsstörung sowie granuläre und vakuoläre Degeneration im Vordergrund. Analog zur FAD wird auch die EHK inzidentell bei einer Vielzahl von neoplastischen und auch inflammatorischen Dermatosen beobachtet sowie in normaler Haut und Schleimhaut [23].

Therapeutisch sollten die Patienten mit ADEN fachdermatologisch engmaschig betreut werden, um zum einen kosmetisch störende Nävi im Verlauf mittels Exzision oder Lasertherapie behandeln zu können und zum anderen die Entwicklung von epithelialen Neoplasien innerhalb epidermaler Nävi erkennen und behandeln zu können [24].

Zusammenfassend ist der ADEN eine seltene Malformation, welche unmittelbar nach Geburt klinisch auffällt und sich ausschließlich durch den histologischen Befund einer fokalen akantolytischen Dyskeratose beweisen lässt bzw. die übrigen histologischen Differenzialdiagnosen einer akantolytischen Dyskeratose durch die klinische Umfeldbefundung auszuschließen sind.

## Interessenkonflikt

Die Autoren geben an, dass kein Interessenkonflikt besteht.

## Literatur

- [1] Mazereeuw-Hautier J, Thibaut I, Bonafe JL. Acantholytic dyskeratotic epidermal nevus: a rare histopathologic feature. *J Cutan Pathol* 2002; 29: 52 – 54
- [2] Su WP. Histopathologic varieties of epidermal nevus. A study of 160 cases. *Am J Dermatopathol* 1982; 4: 161 – 170
- [3] Shaffer HC, Schosser R, Phillips C. Acantholytic dyskeratotic epidermal nevus with eccrine differentiation: a case report and review of literature. *J Cutan Pathol* 2009; 36: 1001 – 1004
- [4] Akinshemoyin Vaughn O, Hinshaw MA, Teng JM. Acantholytic Dyskeratotic Epidermal Nevus. *JAMA Dermatol* 2015; 151: 1259 – 1260
- [5] Cambiaghi S, Brusasco A, Grimalt R et al. Acantholytic dyskeratotic epidermal nevus as a mosaic form of Darier's disease. *J Am Acad Dermatol* 1995; 32: 284 – 286
- [6] Fanti PA, Morelli R, Pompili F et al. [Acantholytic dyskeratotic epidermal nevus with a regional distribution]. *G Ital Dermatol Venereol* 1989; 124: 111 – 113
- [7] Goldberg EI, Lefkovits AM, Sapadin AN. Zosteriform Darier's disease versus acantholytic dyskeratotic epidermal nevus. *Mt Sinai J Med* 2001; 68: 339 – 341
- [8] Huh WK, Fujiwara K, Takahashi H et al. Congenital acantholytic dyskeratotic epidermal naevus following Blaschko's lines versus segmental Darier's disease. *Eur J Dermatol* 2007; 17: 130 – 132
- [9] Lee CH, Hsiao CH, Chiu HC et al. Acantholytic dyskeratotic epidermal nevus. *Indian J Dermatol Venereol Leprol* 2011; 77: 253
- [10] Lee YI, Kim TG, Lee ST et al. A Somatic p.Phe29del Mutation of Connexin 26 (GJB2) Manifesting as Acantholytic Dyskeratotic Epidermal Nevus. *JAMA Dermatol* 2019. doi:10.1001/jamadermatol.2018.5852
- [11] Micali G, Nasca MR, De Pasquale R. Linear acantholytic dyskeratotic epidermal nevus of the sole. *Pediatr Dermatol* 1999; 16: 166 – 168
- [12] Venencie PY, Dallot A. [Acantholytic dyskeratotic epidermal nevus: a mosaic form of Darier's disease?] *Ann Dermatol Venereol* 1999; 126: 829 – 830
- [13] Youn M, Hann SK, Moon TK et al. Acantholytic dyskeratotic epidermal nevus induced by ultraviolet B radiation. *J Am Acad Dermatol* 1998; 39: 301 – 304
- [14] Elston DM. Zosteriform distribution of acantholytic dyskeratotic epidermal nevus? *J Am Acad Dermatol* 1999; 40: 647
- [15] Garcia IE, Prado P, Pupo A et al. Connexinopathies: a structural and functional glimpse. *BMC Cell Biol* 2016; 17 (Suppl. 01): 17
- [16] Richard G. Connexin disorders of the skin. *Clin Dermatol* 2005; 23: 23 – 32
- [17] Terrinoni A, Codispoti A, Serra V et al. Connexin 26 (GJB2) mutations as a cause of the KID syndrome with hearing loss. *Biochem Biophys Res Commun* 2010; 395: 25 – 30
- [18] Terrinoni A, Codispoti A, Serra V et al. Connexin 26 (GJB2) mutations, causing KID Syndrome, are associated with cell death due to calcium gating deregulation. *Biochem Biophys Res Commun* 2010; 394: 909 – 914
- [19] Ackerman AB. Focal acantholytic dyskeratosis. *Arch Dermatol* 1972; 106: 702 – 706
- [20] Sakuntabhai A, Dhitavat J, Burge S et al. Mosaicism for ATP2A2 mutations causes segmental Darier's disease. *J Invest Dermatol* 2000; 115: 1144 – 1147
- [21] Powell J, Sakuntabhai A, James M et al. Grover's disease, despite histological similarity to Darier's disease, does not share an abnormality in the ATP2A2 gene. *Br J Dermatol* 2000; 143: 658
- [22] Happle R. [Acanthokeratolytic epidermal nevus: acanthokeratolysis is hereditary, not the nevus]. *Hautarzt* 1990; 41: 117 – 118
- [23] Ross R, DiGiovanna JJ, Capaldi L et al. Histopathologic characterization of epidermolytic hyperkeratosis: a systematic review of histology from the National Registry for Ichthyosis and Related Skin Disorders. *J Am Acad Dermatol* 2008; 59: 86 – 90
- [24] Messerschmidt A, Wolter M, Ter-Nedden J et al. Multiple basal cell carcinomas arising in an epidermal nevus. *J Dtsch Dermatol Ges* 2016; 14: 1133 – 1135